

Revista **ADM.** Órgano Oficial de la Asociación Dental Mexicana



2014

Enero-Febrero

Vol. LXXI Núm. 1

# DIENTES FUERTES, SONRISAS MÁS FUERTES.



EL ÚNICO CON



Recomendado por



COME BIEN

CONTIENE FENILALANINA



**Por su Confiabilidad,  
Calidad y Seguridad...  
Hemos llevado el  
Diagnóstico Radiológico  
Intra-Oral a niveles nunca  
antes alcanzados!**

Las nuevas generaciones de Odontólogos están conscientes de los daños que los productos para el procesamiento de las Películas Radiográficas pueden causar al medio ambiente y por lo tanto buscan soluciones que les permitan transitar en cualquier momento a la **Radiografía Digital** con equipos de vanguardia, diseñados para durar en el tiempo.



La sencillez de operación del **CORIX® 70 PLUS-USV** permite, con solo oprimir dos botones, seleccionar en la **Pantalla Gráfica** la pieza dental y la complejión del paciente, con mas de 400 tiempos de exposición en memoria, para que el Odontólogo pueda centrar su atención en el paciente.

***Más fácil no se puede!!!***

Con el **SENSOR CORIX® DIGITAL**,  
(OPCIONAL)

específicamente diseñado para este equipo, el Odontólogo podrá transitar a la **Radiografía Digital** por computadora en cualquier momento, obteniendo una imagen perfecta, en un instante y al primer disparo!!!

***Pregunte a nuestros  
Distribuidores Autorizados  
sobre las características y  
accesorios opcionales del  
CORIX® 70 PLUS-USV.***



**CORAMEX S.A.**

**División de CORIX MEDICAL SYSTEMS®**

Lauro Villar No. 94-B, 02440 México, D.F.,

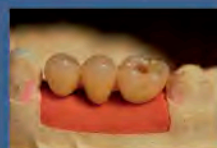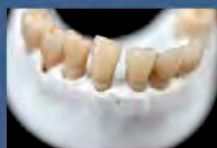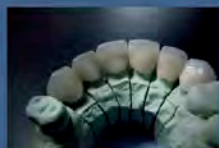Tel. +52-55-5394-1199

Fax: +52-55-5394-8120

[www.corix.us](http://www.corix.us)



## “Armonía entre arte y tecnología”



El Laboratorio Digimax se especializa en la realización de Prótesis fija, maximizando los beneficios del material por medio del sistema de CAD-CAM.

Somos un laboratorio digitalizado que conjunta la tecnología más avanzada en sistema CAD-CAM y un equipo de trabajo formado por excelentes Ceramistas, Técnicos Especialistas en Escaneo y Fresado, así como un grupo de Odontólogos para brindar un servicio de calidad y precisión

Asturias #138 Colonia Alamos, C.P.03400,  
Delegación Benito Juárez, México D.F.  
Tels: (55) 55 19 00 14  
Email: digimax2@ideasdentales.com  
f /Laboratorio Digimax System

## APRENDE Y DISFRUTA EN

*Los días*  
**22 - 24**  
**MAYO**  
**2014**

# CHIHUAHUA



LA ASOCIACION DE COLEGIOS DE C. DENTISTAS DE CHIHUAHUA, LA ASOCIACION DENTAL MEXICANA Y EL COMITE ORGANIZADOR, TENEMOS EL AGRADO DE INVITARLOS A NUESTRO MAGNO EVENTO:

# LXIV REUNION DENTAL DE PROVINCIA



“Dr. Jaime Avila Soto”

**MAS INFORMACION**



Dra. Elizabeth Fierro Vazquez  
**PRESIDENTE**

CALLE 1a. SUR #106 Col. CENTRO  
CD. DELICIAS, CHIHUAHUA C.P. 3300  
TEL: (639) 474-2934  
CEL: (639) 119-1644  
Email: elyortomx@yahoo.com.mx

Dr. Hector Hidalgo Fernandez  
**TESORERO**

OJINAGA 205-1 COL. CENTRO  
CD. CHIHUAHUA, CHIHUAHUA C.P. 31091  
TEL: (614) 415-2529  
CEL: (614) 427-6592  
Email: hector\_hidalgo80@hotmail.com

[www.dentaldeprovinciachihuahua2014.com](http://www.dentaldeprovinciachihuahua2014.com)





# EL CEPILLO MÁS AVANZADO EN LA HISTORIA.



Remueve hasta 100% más placa  
que un cepillo manual regular.



Sistema recargable.





Más movimientos en 2 minutos  
que un cepillo manual en 1 mes.



Sensor de presión  
para proteger las encías.



Pantalla wireless para un  
cepillado personalizado.



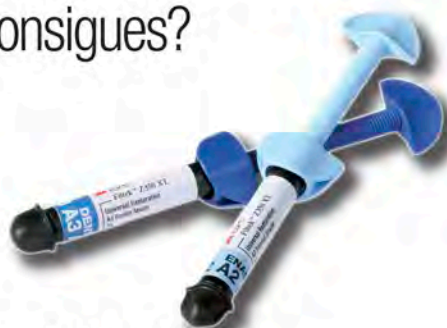LA MARCA MÁS USADA  
POR ODONTÓLOGOS  
EN EL MUNDO

[www.oralb.com](http://www.oralb.com)



# Fabricando Sonrisas

¿Te interesa comprar  
productos **3M ESPE** o **3M Unitek**,  
pero no los consigues?



¡Marca a nuestro **Call Center**  
y uno de nuestros especialistas te atenderá!  
Contamos con distribuidores a nivel nacional



Horario	Cd. de México	Lada sin costo
Lunes a Viernes	5270 2043	Int. de la República
9 hrs - 18 hrs	5270 2212	01800 700 9600
Sábados	5270 2216	
9 hrs - 13 hrs		

**3M** ESPE



# DIRECTORIO REVISTA ADM

## Consejo Editorial

### Editora

Dra. Laura María Díaz Guzmán

### Co-Editor

Dr. Enrique Armando Lee Gómez

## Editores Asociados

### Endodoncia

Dr. Sergio Curiel Torres  
Dra. Elisa Betancourt Lozano  
Dr. Rubén Rosas Aguilar

### Odontopediatría

Dr. Luis Karakowsky Kleiman  
Dr. José Luis Ureña Ciret

### Cirugía Bucal

Dr. Mario Trejo Cancino  
Dr. Tetsuji Tamashiro Higa

### Ortodoncia

Dr. Rolando González López  
Dr. en O. Rogelio J. Scougall Vilchis

### Periodoncia

Dr. Agustín Zerón y Gutiérrez de Velasco  
Dr. Alejandro González Blanco  
Dr. Francisco Javier Kenji Hosoya Suzuri

### Prostodoncia y Odontología Restaurativa

Dr. Rodrigo Rafael Escalante Vázquez  
Dr. Antonio Bello Roch

### Patología y Medicina Bucal

Dr. Adalberto Mosqueda Taylor  
Dr. José Luis Castellanos Suárez  
Dr. Ronell Bologna Molina

### Operatoria y Materiales Dentales

Dr. José de Jesús Cedillo Valencia  
Dr. Federico Pérez Diez

### Práctica Clínica (Mercadotecnia, Ética, otros)

Dr. Armando Hernández Ramírez  
Dra. Martha Díaz Curi  
Dr. Jorge Parás Ayala

### Cariología

Dra. Dolores De La Cruz Cardoso  
Dra. Leonor Sánchez Pérez

### Investigación

Dra. Miriam Lucía Rocha Navarro

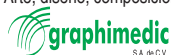La REVISTA ADM ÓRGANO OFICIAL DE LA ASOCIACIÓN DENTAL MEXICANA es una publicación arbitrada y se encuentra indizada y compilada en:

- Medigraphic, Literatura Biomédica ([www.medigraphic.org.mx](http://www.medigraphic.org.mx)).
- PERIODICA, Índice de Revistas Latinoamericanas en Ciencias, UNAM (<http://biblat.unam.mx>).
- LATINDEX, Sistema Regional de Información en Línea para Revistas Científicas de América Latina, el Caribe, España y Portugal (<http://www.latindex.org>).
- ARTEMISA IV al XI.
- Index to dental literature Med Lars.
- LILACS ([www.bireme.br](http://www.bireme.br)).
- Biblioteca de la Universidad de Bielefeld, Alemania ([www.v.uni-bielefeld.de/english/fulltext](http://www.v.uni-bielefeld.de/english/fulltext)).
- Biblioteca de revistas electrónicas biomédicas UNAM, México ([www.revbiomedicas.unam.mx](http://www.revbiomedicas.unam.mx)).
- Biblioteca Digital de la Universidad de Chile, Rep. de Chile (<http://transtor.sisib.uchile.cl/bdigital>).
- Biblioteca Pública del Estado de Roma, Italia ([www.biblioroma.sbn.it/medica/ejnlis/fulltext.htm](http://www.biblioroma.sbn.it/medica/ejnlis/fulltext.htm)).
- Free Medical Journals ([www.freemedicaljournals.com/htm/esp.htm](http://www.freemedicaljournals.com/htm/esp.htm)).
- Infodoctor, España ([infodoctor.org/revis.htm](http://infodoctor.org/revis.htm)).
- Universidad de Laussane, Suiza (<http://perunil.unil.ch/perunil/periodiques>).
- Universidad del Wales College of Medicine, Reino Unido (<http://archive.uwcm.ac.uk/ejnlis/>).
- Universidad del Norte de Paraná, Brasil ([www.unopar.br/bibliolinks/direitos\\_autorais/biologicas\\_saude/periodicos\\_biologicas/periodicos\\_biologicas.htm](http://www.unopar.br/bibliolinks/direitos_autorais/biologicas_saude/periodicos_biologicas/periodicos_biologicas.htm)).
- Universidad de Regensburg, Alemania ([www.bibliothek.uniregensburg.de/ezeit/fliptm?notation=WW-YZ&bibid=ZBME&colors=3&frames=toc=6&sgg=](http://www.bibliothek.uniregensburg.de/ezeit/fliptm?notation=WW-YZ&bibid=ZBME&colors=3&frames=toc=6&sgg=)).
- Universidad Federal de Sao Paulo, Brasil ([unifesp.br/dis/bibliotecas/revistas.htm](http://unifesp.br/dis/bibliotecas/revistas.htm)).

La versión a texto completo se encuentra en [www.medigraphic.com/adm](http://www.medigraphic.com/adm)  
La revista se encuentra en <http://www.adm.org.mx>

LA REVISTA ADM ÓRGANO OFICIAL DE LA ASOCIACIÓN DENTAL MEXICANA, A.C. es publicada bimestralmente en México, D.F., por Graphimedic S.A. de C.V. Editora Responsable: Laura María Díaz Guzmán. Número de Certificado de Reserva otorgado por el Instituto Nacional del Derecho de Autor: 04-2010-030910375200-102. Número de Certificado de Licitud de Título y Contenido: 14789. Expediente: CCPR1/3/TC/10/18712. Clasificación temática asignada: ESPECIALIDADES MÉDICAS. Titular: ASOCIACIÓN DENTAL MEXICANA COLEGIO DE CIRUJANOS DENTISTAS, A.C. Domicilio de la publicación: Ezequiel Montes 92, Col. Tabacalera, Delegación Cuauhtémoc, C.P. 06030, México, D.F. Teléfonos 0155 3000 0352 y 55 5546 7083. Distribuidor: Asociación Dental Mexicana Colegio de Cirujanos Dentistas, A.C.

Arte, diseño, composición tipográfica, pre prensa, impresión y acabado por



Tels. 8589-8527 al 32. E-mail: [emyc@medigraphic.com](mailto:emyc@medigraphic.com)  
Impreso en México / Printed in Mexico.

Las opiniones expresadas en los artículos y publicidad son responsabilidad exclusiva de los autores. El material publicado es propiedad de la REVISTA ADM ÓRGANO OFICIAL DE LA ASOCIACIÓN DENTAL MEXICANA, por lo que está prohibida la reproducción parcial o total de su contenido por cualquier medio, ya sea impreso o electrónico.

La correspondencia relacionada con artículos, reseñas, noticias y suscripciones debe dirigirse a REVISTA ADM ÓRGANO OFICIAL DE LA ASOCIACIÓN DENTAL MEXICANA, Ezequiel Montes 92, Col. Tabacalera. Delegación Cuauhtémoc, C.P. 06030, México, D.F. Las solicitudes para anuncios comerciales deberán dirigirse a la Asociación Dental Mexicana Colegio de Cirujanos Dentistas, A.C., y a Graphimedic, S.A. de C.V., a los teléfonos antes mencionados. La REVISTA ADM ÓRGANO OFICIAL DE LA ASOCIACIÓN DENTAL MEXICANA aparece la segunda quincena del segundo mes correspondiente.

#### Costo de Suscripción

	Nacional	Extranjero
Socios ADM	Sin Cargo	
Dentistas no Socios	\$1,500.00	\$1,500.00 al tipo de cambio vigente
Estudiantes Acreditados	\$1,500.00	(más gastos de envío)
Técnicos Dentales	\$1,500.00	
Electrónico sin cargo		
Ejemplar suelto	\$250	
Ejemplar atrasado	\$280	

Certificado de Reserva de Derecho otorgado por el Instituto Nacional de Derechos de Autor Secretaría de Educación Pública. Reserva: 04-2010-030910375200-102.

Certificado de Licitud de Título y Contenido otorgado por la Comisión Calificadora de Publicaciones y Revistas Ilustradas Secretaría de Gobernación. Certificado No. 14789  
Registro postal de publicaciones periódicas: PP09-0027. Autorizada como Publicación Periódica Registro DGC Núm. 0010186. Características 229241.116. Teléfono ADM: (55) 5546 7083. Volumen LXX. 2013 ©Derechos Reservados. Impreso en la Ciudad de México.

[www.adm.org.mx](http://www.adm.org.mx)  
E-Mail: [revistaadm@gmail.com](mailto:revistaadm@gmail.com); [diazlaura@hotmail.com](mailto:diazlaura@hotmail.com)  
[info@adm.org.mx](mailto:info@adm.org.mx)

Coordinación Editorial y Publicidad: Dra. Ma. de la Luz Rosales J., Graciela González Cazañas y Loreto Echeverría Torres.



## DIRECTORIO ADM

### Comité Ejecutivo 2014-2015

Dr. Oscar Eduardo Ríos Magallanes

**Presidente**

Dr. José Félix Robles Villaseñor

**Vicepresidente**

Dr. Roberto Orozco Pérez

**Secretario del Interior**

Dr. Ricardo Treviño Elizondo

**Prosecretario del Interior**

Dra. Manuela Solís Gutiérrez

**Tesorera**

Dra. Ma. Concepción del Rosío Sosa Mata

**Protesorera**

Dr. Jaime Edelson Tishman

**Secretario del Exterior**

Dra. María Guadalupe Torres García

**Prosecretaria del Exterior y Coordinadora Región Noreste**

### Comisiones 2014-2015

Dr. Sergio Curiel Torres

**Presidente Educación Continua**

Dr. José Alejandro Espinosa Armida

**Comisión Plataforma Virtual**

Dra. Gloria Elena Guzmán Celaya

**Comisión Beneficio a Socios**

Dr. Luis Fernando Ordóñez Rodríguez

**Comisión de Servicio Social  
y Comisión de Comunicación y Difusión**

Dr. Mariano Henríquez Cañedo

Dr. Jesús Leopoldo Gil Samaniego Valencia

**Comisión Estudiantil**

Dr. Manuel Sergio Martínez Martínez

**Coordinador Programa Salud Bucal  
del Preescolar**

Dra. Flor del Carmen Gómez Martínez

Dra. Fátima Angélica Martínez Rivera

Dra. América María Álvarez Granados

**Comisión Actividades Sociales y Culturales**

Dra. Elis Yamilé Sánchez Abdeljalek

**Comisión de Investigación**

Dr. Guillermo Loza Hernández

**Comisión Asuntos Gubernamentales  
e Institucionales**

Dra. Mónica Suárez Ledezma

**Comisión Asesoría Legal Odontológica**

Dr. Salvador Torres Castillo

**Coordinador Parlamentario**

Dr. Bernardino Menabrito Villarreal

**Comisión Apoyo Parlamentario**

Dr. Rolando Peniche Marcín

**Comisión de Acreditación Nacional  
con FMFEO y Comisión de Revista  
Estudiantil ADM**

Dra. Laura María Díaz Guzmán

**Editora Revista ADM**

Dr. Luis Daniel Aneyba López

**Comisión Apoyo Tecnológico**

Dra. Soledad Delgado Pastrana

**Coordinadora General de Regionales**

Dra. Dora Olivia Gastelum Cuevas

**Comisión Región Noroeste**

Dra. Ericka Zayra Hernández González

**Comisión Región Centro**

Dr. Juan Jesús Madrazo Zurita

**Comisión Región Centro Sur**

Dr. Manuel Ernesto Rivas Batista

**Comisión Región Sureste**

Dra. Elizabeth Ann Moreno Aboytes

**Comisión Tienda Virtual**

Dra. Cecilia Guadalupe Melchor Soto

**Comisión de Relación con Casas  
Comerciales**

Dr. Luis Sánchez Sotres

**Comisión de Materiales Dentales**

Dr. Víctor Manuel Guerrero Reynoso

**Coordinador Congreso ADM**

### Consejo Nacional ADM 2012-2014

Dra. Alma Gracia Godínez Morales

**Presidenta**

Dra. Ana Cristina Sarabia Mendoza

**Tesorera**

Dr. Antonio Estrada Valenzuela

**Secretario**

Dr. Ignacio López Padilla

Dr. Alfonso Enrique Magaña Ponce

**Coordinadores**

### Consejo de Certificación ADM 2010-2014

Dr. Francisco de Paula Curiel Torres

**Presidente**

Dr. Rolando Peniche Marcín

**Secretario**

Dra. Martha Carolina Rodríguez García

**Tesorera**

Dra. Gloria Patricia Muñiz Sandoval

Dr. Gilberto Sarabia Mendoza

**Consejeros**



## CONTENIDO

## Editorial

Laura María Díaz Guzmán	4
-------------------------	---

## Suturando percepciones/Suturing perceptions

Óscar Eduardo Ríos Magallanes	5
-------------------------------	---

## Artículo de revisión/Review

Enfermedad periodontal como un factor de riesgo asociado a la infertilidad. <i>Periodontal disease as a risk factor for infertility.</i>	6
---	---

Cecilia Guerrero Sierra, Manuel Salvador Robles Andrade

## Artículos de investigación/Research articles

Factores de riesgo asociados con el estado de ansiedad en niños de cuatro a seis años de edad que acuden por primera vez con el odontopediatra. <i>Risk factors for anxiety in children aged four to six attending a pediatric dental appointment for the first time.</i>	9
--	---

Lilia Adriana Juárez López, Raquel Retana Ugalde, Arturo Alfredo Delgado López

Frecuencia de transposición dental en las clínicas de postgrado de Odontología de la Universidad Autónoma de Nayarit. <i>Frequency of dental transposition at postgraduate dental clinics at the Autonomous University of Nayarit.</i>	16
---	----

Jaime Fabián Gutiérrez Rojo, Neiby Melina Jiménez Machain,  
Yesica del Socorro Reyes Maldonado

## Casos clínicos/Clinical cases

Extracciones dentales atraumáticas en pacientes pediátricos con trastornos de la coagulación. Descripción de la técnica y reporte de un caso. <i>Atraumatic extractions in pediatric patients with bleeding disorders. Technical description and a case report.</i>	19
--	----

Carlos Ávila-Sánchez, Eduardo De la Teja-Ángeles, Américo Durán-Gutiérrez

Hiperplasia epitelial multifocal: Reporte de tres casos clínicos y revisión de la literatura. <i>Multifocal epithelial hyperplasia: A report of three clinical cases and review of the literature.</i>	23
---	----

Ilse Verónica Martínez Serna, Yolanda Hernández Molinar,  
Francisco Javier Tejeda Nava, Ronel Bologna Molina, Saray Aranda Romo

Melanoacantosis bucal: Diagnóstico y tratamiento de un caso clínico. <i>Oral melanoacanthosis: Diagnosis and treatment of a clinical case.</i>	28
---	----

Silvia Isabel Caviglia

Adenoma pleomorfo palatino. Presentación de escisión alterna con descenso de colgajo palatino de espesor total. <i>Pleomorphic adenoma of the palate: Presentation of an alternative surgical excision technique involving the elevation a full-thickness palatal flap.</i>	31
--	----

Carlos Juan Liceaga Escalera, Oscar Castañeda Sánchez, Ismael Solano Aquino

## Práctica clínica/Clinical practice

Restauración postendodóntica en conductos radiculares amplios. <i>Postendodontic restoration in wide root canals.</i>	36
--	----

José de Jesús Cedillo Valencia, José Eduardo Cedillo Félix

## Instrucciones de publicación para los autores

Comité Internacional de Editores de Revistas Médicas (ICMJE)	48
--	----

## Editorial

Para la Asociación Dental Mexicana (ADM), Federación Nacional de Colegios de Cirujanos Dentistas, A.C., este año 2014 marca el inicio de una nueva administración. El Comité Ejecutivo Nacional ADM 2014-2015, encabezado por el Dr. Óscar Eduardo Ríos Magallanes, inicia labores con muchos planes en cartera y renovado entusiasmo. Desde este espacio le deseamos a él y a su equipo de trabajo todo género de éxitos en la conducción de nuestra asociación, que sabemos crecerá bajo su liderazgo.

2014 será un año de grandes retos y enormes oportunidades para mejorar. Es el momento de innovar, de replantear nuestro trabajo, nuestras consultas, nuestro plan de desarrollo profesional y personal, de sumarnos a los cambios que se están gestando en el país y a nivel global. También es buen momento para reflexionar sobre nuestra responsabilidad social y participar en acciones gremiales que contribuyan a preservar la salud bucal de nuestros compatriotas -en especial de los que menos tienen-, que es la que nos toca cuidar. Sumémonos a los esfuerzos del Programa de Salud Bucal del Preescolar, que gestiona la ADM a nivel nacional, y a todos aquellos programas que son y serán implementados por la Fundación ADM.

Este primer número del año 2014 inicia en la sección de Artículos de Revisión con un tema muy interesante que explora la posible conexión sistémica de los problemas bucales: «Enfermedad periodontal como un factor de riesgo asociado a la infertilidad», de Guerrero y Robles.

En la sección de Investigación publicamos en esta ocasión dos trabajos: «Factores de riesgo asociados con el estado de ansiedad en niños de cuatro a seis años de edad que acuden por primera vez con el odontopediatra», de Juárez, Retana y Delgado, interesante trabajo que explora los factores que producen ansiedad en los niños en la consulta odontológica y que, en muchas ocasiones, dificultan su manejo. El segundo reporte de investigación, de Gutiérrez y colaboradores, «Frecuencia de transposición dental en las clínicas de postgrado de Odontología de la Universidad Autónoma de Nayarit», identifica las probabilidades de encontrar esta alteración de la erupción dental que genera problemas estéticos, emocionales y económicos en su manejo.

Ofrecemos al lector en este número cuatro casos clínicos. El primero de ellos es «Extracciones dentales

atraumáticas en pacientes pediátricos con trastornos de la coagulación. Descripción de la técnica y reporte de un caso», de Ávila-Sánchez, De la Teja-Angeles y Durán-Gutiérrez. Este trabajo es para leer y conservar. Los autores describen una opción en el manejo de las extracciones en pacientes con trastornos de la hemostasia, específicamente hemofilia, trastorno que, aunque raro, es más frecuente de lo que uno podría pensar. El segundo caso clínico, de Martínez Serna y colaboradores, «Hiperplasia epitelial multifocal: Reporte de tres casos clínicos y revisión de la literatura», reporta una condición relativamente común en nuestro medio, que debe ser identificada clínicamente por el odontólogo de práctica general. La Dra. Caviglia, de Argentina, aporta: «Melanoacantosis bucal: Diagnóstico y tratamiento de un caso clínico», condición que debe ser contemplada en el diagnóstico diferencial de las lesiones pigmentadas de la mucosa bucal. El último caso clínico de este número corresponde a «Adenoma pleomorfo palatino. Presentación de escisión alterna con descenso de colgajo palatino de espesor total», de Liceaga, Castañeda y Solano. Los autores describen cómo resolvieron quirúrgicamente el caso de un paciente con una neoplasia benigna de glándulas salivales relativamente frecuente.

Cerramos este número uno de la *Revista ADM* con el trabajo «Restauración postendodóntica en conductos radiculares amplios», contribución de los doctores Cedillo y Cedillo para la sección de Práctica Clínica. Como caracteriza a los autores, después de una revisión de la literatura nos describen paso a paso y apoyados por excelente material fotográfico esta técnica que resuelve problemas cotidianos de la consulta bucal.

En fin, amables lectores, con estos trabajos y a nombre de los autores, del Consejo Editorial de la *Revista ADM*, asistentes, personal externo, ADM y Medigraphic, les deseamos que el 2014 sea el mejor de los años.

Para cualquier observación o comentario relacionados con la *Revista ADM* me tienen a sus órdenes en el correo electrónico [diazlaura@hotmail.com](mailto:diazlaura@hotmail.com)

**Laura María Díaz Guzmán**  
Editora



Hablar de inicio representa siempre un cambio al que muy difícilmente podemos adecuarnos de primera intención. Iniciar mi periodo como Presidente de la Asociación Dental Mexicana (ADM) representa no sólo un reto personal, sino gremial, ya que las expectativas de quienes han depositado su confianza en uno son altas, muy altas, tan altas que parece de repente que los recursos para alcanzarlas son insuficientes; así que, aunque estos fantasmas siempre estén presentes, lo único que queda es seguir adelante para dar marcha a un futuro diferente.

Dirigir el destino de una de las asociaciones dentales de mayor prestigio y tradición en el país representa un reto grande, enorme, de proporciones descomunales, como el de un niño que en la arena de la playa, de la nada, planea construir con sus manos un majestuoso castillo.

Por otro lado, el ejercicio profesional, en creciente movimiento, te envuelve y mueve en una vorágine que muy difícilmente puedes resistir; no puedes cerrar los ojos, mejor dicho, nunca debes cerrarlos, ante ese constante movimiento, ya que, de algún modo, es ese vaivén incansable el que nos mantiene vigentes. Nos preparamos constantemente para intentar alcanzar el futuro, pero siempre va un paso más adelante de nosotros; siempre, invariablemente.

Qué decir de la Revista ADM, las palabras serán siempre pocas ante los esfuerzos de todos los editores que se han dedicado a revisar cada trabajo con ojo escrupuloso para entregarnos, ante todo, una revista de calidad. Los amigos, los colegas y muchos más se congregan en torno a la Revista ADM para, como mudos lectores, dar fe de la constancia de innumerables plumas que han plasmado sus ideas y conocimientos con el arrojo suficiente para compartir lo aprendido; iniciativa que, por cierto, da al conocimiento su valor intrínseco para ser apreciado y reconocido por todos. Compromiso ético y académico.

La Revista ADM es un símbolo, un referente obligado, una fuente de saber que ha dado, al paso del



tiempo, muestra de su solidez y de su compromiso con la educación odontológica de nuestro México. Para nosotros, como Asociación, es motivo de orgullo estimular a través de la Revista ADM la formación de un nuevo conocimiento. Mención aparte, con su distribución, los talentos jóvenes de la odontología ven en ella reflejadas sus aspiraciones mediatas y, por qué no decirlo, en ocasiones también es motivo de envidia para muchos que no han logrado superarse para consolidar sus empeños como revista.

Mi reconocimiento a todos quienes, de un modo u otro, contribuyeron, contribuyen y -estoy seguro- contribuirán para seguir afrontando la cita con la historia, que se escribe y reescribe en la Revista ADM.

**Óscar Eduardo Ríos Magallanes**  
**Presidente de la Asociación Dental Mexicana**

# Enfermedad periodontal como un factor de riesgo asociado a la infertilidad.

## *Periodontal disease as a risk factor for infertility.*

Cecilia Guerrero Sierra,\* Manuel Salvador Robles Andrade\*\*

### RESUMEN

La infertilidad se define como una condición en la que existe incapacidad de una pareja para concebir después de un año de mantener relaciones sexuales sin protección, o para llevar un embarazo a término con un producto vivo. Estudios recientes han demostrado una relación entre la enfermedad periodontal y múltiples condiciones adversas durante el embarazo, incluyendo el parto pretérmino, bajo peso al nacer, restricción del crecimiento fetal, preeclampsia y mortalidad perinatal. Sin embargo, poco se ha estudiado sobre el periodo previo a la concepción, a pesar de que algunos autores han sugerido poco beneficio del tratamiento periodontal durante el embarazo, y esto pudiera ser un indicador de que la intervención está siendo llevada a cabo de forma tardía. Las hipótesis que sugieren los autores acerca de esta relación es que en presencia de una enfermedad periodontal severa, los microorganismos orales se pueden diseminar vía hematológica y llegar a afectar las membranas, impidiendo la implantación, o que, incluso, pueden contaminar el semen, provocando infertilidad; o bien, que la enfermedad periodontal pudiera ser un indicador de hiperrespuesta inflamatoria sistémica ante infecciones a distancia.

**Palabras clave:** Infertilidad, enfermedad periodontal.

### ABSTRACT

*Infertility is defined as a condition in which a couple has been unable to conceive after one year of unprotected intercourse or the inability to carry a pregnancy through to a live birth. Recent studies have shown a relationship between periodontal disease and a range of adverse conditions during pregnancy, including preterm birth, low birth weight, restricted fetal growth, preeclampsia, and perinatal mortality. However, little research has been done into the period prior to conception, despite the fact that some authors have suggested that periodontal treatment during pregnancy is of little benefit, which could indicate that the intervention is being carried out too late in the process. The hypothesis that such authors suggest in regard to this relationship is that, in cases where there is severe periodontal disease, oral microorganisms can disseminate via the bloodstream and harm membranes, thus impeding implantation and, in the case of males, even contaminate semen, resulting in infertility. Furthermore, it has been suggested that periodontal disease is an indicator of a systemic inflammatory hyper-response to remote infections.*

**Key words:** Infertility, periodontal disease.

### INTRODUCCIÓN

La infertilidad se define como una condición en la que existe incapacidad de una pareja para concebir después de un año de mantener relaciones sexuales sin protección, o la incapacidad de llevar un embarazo a término con un producto vivo. La incidencia de infertilidad a nivel mundial va del 8<sup>1</sup> hasta el 15%.<sup>2</sup>

Las alteraciones asociadas a la infertilidad masculina son la oligozoospermia (baja producción de esperma),

la astenozoospermia (pobre motilidad del esperma) y la teratozoospermia (morfológica anormal espermática), las cuales, a su vez, se han asociado con problemas inmunológicos, desbalance hormonal, defectos anatómicos y exposición ambiental; un factor recientemente asociado son las infecciones locales,<sup>2</sup> así como la infertilidad femenina se ha relacionado con diversas condiciones inflamatorias, como la presencia de hidrosalpinges, endometriosis y síndrome poliquístico ovárico.<sup>3</sup> Sin embargo, sigue sin haber una etiología clara de este padecimiento.

Por otro lado, la enfermedad periodontal es una enfermedad crónica anaeróbica inflamatoria; es predominantemente una infección bacteriana que involucra la biopelícula dental o la placa dentobacteriana.<sup>4</sup> La migración bacteriana de la cavidad bucal del sujeto a través del torrente sanguíneo ha tomado importancia a partir del primer reporte, en 1891, por Miller, en donde

\* Odontóloga adscrita al Servicio de Estomatología. Instituto Nacional de Perinatología, México.

\*\* Coordinador de Estomatología. Instituto Nacional de Perinatología. Docente en el Postgrado de Periodoncia. Universidad Tecnológica de México.

Recibido: Noviembre 2013. Aceptado para publicación: Diciembre 2013.



hipotetiza una asociación entre las infecciones orales y diversas condiciones sistémicas, como la neumonía, la endocarditis y la septicemia;<sup>5</sup> sin embargo, el interés médico sobre este tema tiene poco más de dos décadas que fue retomado.<sup>6</sup>

### INFERTILIDAD FEMENINA

Debido a que la infección intrauterina pudiera ser un factor de riesgo para el problema de la infertilidad femenina, recientemente ha aumentado el interés en conocer el origen de dichas infecciones. La realidad es que el origen de las infecciones intrauterinas es desconocido. El paradigma actual indica que los organismos infecciosos identificados en las infecciones intrauterinas se originan predominantemente en el tracto genital bajo y ascienden al útero grávido. Se han identificado diversos microorganismos en estas infecciones que no pertenecen a la flora vaginal normal, y se ha demostrado que éstos provienen de la cavidad bucal de la madre.<sup>7</sup> El mecanismo a través del cual este fenómeno ocurre se fundamenta básicamente en dos teorías. Una es la inflamación de bajo grado asociada con la enfermedad periodontal y que esta última pudiera tener un efecto directo dentro del endometrio.<sup>3</sup> La segunda propone que la enfermedad periodontal es un marcador de inflamación sistémica. Existen individuos con hiperrespuesta, es decir, que presentan una excesiva respuesta inflamatoria sistémica que puede llevar a daño tisular; también hay hiporrespuestas: estos sujetos son incapaces de producir una respuesta correcta, lo que los predispone a infecciones.<sup>3</sup> Cualquier respuesta inflamatoria irregular puede ser generalizada o localizada, como la enfermedad periodontal.<sup>3</sup>

Estudios recientes han demostrado una relación entre la enfermedad periodontal y múltiples condiciones adversas durante el embarazo, incluyendo el parto pretérmino, el bajo peso al nacer, la restricción del crecimiento fetal, la preeclampsia y la mortalidad perinatal.<sup>8-10</sup> La hipótesis que sugieren los autores acerca de esta relación es que en presencia de una enfermedad periodontal severa, los microorganismos orales se pueden diseminar vía hematológica y llegar a la placenta, membranas y feto. Este reto bacteriológico resulta en un aumento en la expresión de citocinas y precipita los resultados adversos.<sup>11</sup> Se pensaba que la intervención para tratar la enfermedad periodontal durante el embarazo llevaría a una mejoría en el resultado obstétrico; sin embargo, esta teoría aún no ha sido probada, e incluso existen estudios que sugieren que el tratamiento de dicha enfermedad durante el embarazo no tiene un efecto significativo en cuanto a disminuir dichas

complicaciones.<sup>12</sup> Esto sugiere que existe la posibilidad de que la terapia periodontal esté siendo llevada a cabo demasiado tarde, una vez que el ambiente placentario ya se ha establecido, y por ello la intervención no tiene ningún efecto, pues incluso el proceso de implantación ya estaría afectado.<sup>13</sup> Sin embargo, poco se ha reportado acerca de que dicha enfermedad pudiera ser un factor de riesgo para la infertilidad femenina.

Existe un ensayo clínico aleatorizado multicéntrico<sup>3</sup> que concluye que en la población no caucásica la enfermedad periodontal está asociada con un mayor tiempo para concebir; sin embargo, no se pudo determinar si esto estaba relacionado directamente con la enfermedad periodontal o con algún otro factor de riesgo. Los investigadores proponen dos hipótesis sobre la causa de la asociación entre la enfermedad periodontal y la condición mencionada. La primera consiste en la inflamación sistémica de bajo grado asociada con la enfermedad periodontal, que pudiera llegar a tener un efecto en el endometrio: muchas de las citocinas involucradas en la patogénesis de la enfermedad periodontal (IL-1, IL-6, TNF- $\alpha$  y metaloproteinasas) también están involucradas en la regulación de la implantación para el embarazo. La segunda propone una hiperrespuesta inmunológica, que predispone a ciertos individuos a padecer una enfermedad periodontal. De forma similar, las mujeres con este tipo de respuesta inmunológica pudieran tener incapacidad para concebir, ya que diversos mecanismos inmunológicos se han relacionado con diversos problemas reproductivos, como abortos, infertilidad y falla de implantación.<sup>3</sup>

### INFERTILIDAD MASCULINA

A pesar de tener identificados algunos factores de riesgo, la infertilidad masculina sigue sin tener un origen claro. Las infecciones locales remotas podrían dar respuesta a esta problemática, ya que producen la liberación de diferentes mediadores inmunológicos, y éstos, a su vez, modifican el estado general del paciente.<sup>14</sup> En la generalidad de los hombres sanos, la enfermedad periodontal es, por mucho, la infección presentada con mayor frecuencia.<sup>14</sup> Una teoría de la asociación entre la infertilidad y la enfermedad periodontal es la que sugiere que la bacteremia derivada de esta última pudiera afectar la motilidad, morfología o cantidad de espermatozoides y, por ende, provocar infertilidad.

Existe un estudio<sup>15</sup> en donde se reporta una posible asociación entre la infertilidad masculina, una disminución en la calidad del semen y la enfermedad periodontal;

sin embargo, el estudio fue realizado en una muestra de 75 pacientes, por lo que los resultados deben ser interpretados con cautela. La principal teoría de la asociación es aquella que sugiere una bacteriospermia que conduce a infertilidad. En un estudio<sup>16</sup> donde se examinó la flora bacteriana en el líquido seminal, la población fértil presentaba menor cantidad de cultivos positivos que los grupos infértiles.

La asociación entre los problemas de infertilidad masculina y la enfermedad periodontal se encuentra poco estudiada. En otro trabajo de investigación se analizan los posibles efectos de las bacterias bucales en la bacteriospermia e infertilidad;<sup>17</sup> sin embargo, hace falta más investigación en esta área.

### CONCLUSIONES

Desde el estudio de Miller,<sup>5</sup> que propuso la asociación entre las bacterias causantes de la enfermedad periodontal con múltiples condiciones sistémicas, la comunidad científica médica ha adquirido gran interés en conocer el mecanismo de acción de éstas sobre diferentes enfermedades.

Múltiples autores han establecido que las bacterias de la cavidad oral están directamente asociadas con problemas durante el embarazo; sin embargo, el efecto que éstas pudieran tener en el proceso de la concepción ha sido poco estudiado.

Los pocos reportes existentes sobre la infertilidad, tanto masculina como femenina, sugieren que pudiera existir una relación con la enfermedad periodontal; sin embargo, hacen falta más estudios para poder arrojar un resultado concluyente.

### BIBLIOGRAFÍA

1. Vayena E, Rowe PJ, Griffin PD, eds. Medical, ethical and social aspects of assisted reproduction. Current practices and controversies in assisted reproduction: Report of a WHO meeting. Geneva: World Health Organization; 2001. pp. 3-21.
2. Guzick DS, Overstreet JW, Factor-Litvak P, Brazil CK, Nakajima ST, Coutifaris C et al. Sperm morphology, motility and concentration in fertile and infertile men. *N Engl J Med*. 2001; 345: 1388-1393.

3. Hart R, Doherty DA, Pennell CE, Newnham IA, Newnham JP. Periodontal disease: a potential modifiable risk factor limiting conception. *Human reproduction*. 2012; 27 (5): 1332-1342.
4. Genco RJ, Borgnakke WS. Risk factors for periodontal disease. *Periodontology* 2000. 2013; 62: 59-94.
5. Miller WD. The human mouth as a focus of infection. *Dental Cosmos*. 1891; 33: 689-713.
6. Madianos PN, Bobetsis YA, Offenbacher S. Adverse pregnancy outcomes (APOs) and periodontal disease: pathogenic mechanisms. *J Clin Periodontol*. 2013; 40 (14): s170-s180.
7. Weng Han Y. Can oral bacteria cause pregnancy complications? *Women's health*. 2011; 7 (4): 401-404.
8. Jeffcoat MK, Geurs NC, Reddy MS, Cliver SP, Goldenberg RL, Hauth JC. Periodontal infection and preterm birth: results of a prospective study. *J Am Dent Assoc*. 2001; 132: 875-880.
9. Jeffcoat MK, Geurs NC, Reddy MS, Cliver SP, Goldenberg RL, Hauth JC. Current evidence regarding periodontal disease as a risk factor in preterm birth. *Ann Periodontol*. 2001; 6: 183-188.
10. Offenbacher S, Lief S, Boggess K, Murtha AP, Madianos PN, Champagne CM et al. Maternal periodontitis and prematurity. Part I: obstetric outcome of prematurity and growth restriction. *Ann Periodontol*. 2001; 6: 164-174.
11. Goepfert AR, Jeffcoat MK, Andrews WW, Petersen OF, Cliver SP, Goldenberg RL et al. Periodontal disease and upper genital tract inflammation in early spontaneous preterm birth. *Obstet Gynecol*. 2004; 104: 777-783.
12. Polyzos NP, Polyzos IP, Zavos A et al. Obstetric outcomes after treatment of periodontal disease during pregnancy: systematic review and meta-analysis. *BMJ*. 2010; 341: C7017.
13. Hart R. Periodontal disease: could this be a further factor leading to subfertility and is there a case for a pregnancy dental check-up? *Women's Health*. 2012; 8 (3): 229-230.
14. Hain KA, Schonberger YH. Periodontal status of males attending an *in vitro* fertilization clinic. *J Clinical Periodontol*. 2011; 38: 542-546.
15. Klinger A, Hain B, Yaffe H, Schonberger O. Periodontal status of males attending an *in vitro* fertilization clinic. *J Clin Periodontol*. 2011; 38: 542-546.
16. Toth A, Lesser ML. Asymptomatic bacteriospermia in fertile and infertile men. *Fertility and Sterility*. 1981; 36: 88-91.
17. Bieniek KW, Riedel HH. Bacterial foci in the teeth, oral cavity, and jaw: secondary effects (remote action) of bacterial colonies with respect to bacteriospermia and subfertility in male. *Andrologia*. 1993; 25: 159-162.

Correspondencia:

**Dra. Cecilia Guerrero Sierra**  
E-mail: cecilia\_40@yahoo.com

[www.medigraphic.org.mx](http://www.medigraphic.org.mx)



# Factores de riesgo asociados con el estado de ansiedad en niños de cuatro a seis años de edad que acuden por primera vez con el odontopediatra.

## *Risk factors for anxiety in children aged four to six attending a pediatric dental appointment for the first time.*

Lilia Adriana Juárez López,\* Raquel Retana Ugalde,\* Arturo Alfredo Delgado López\*\*

### RESUMEN

**Objetivo:** Determinar los principales factores de riesgo asociados con el estado de ansiedad en los niños de cuatro a seis años de edad que asisten a la Clínica Reforma (FES Zaragoza, UNAM) para su primera consulta con el odontopediatra. **Diseño del estudio:** Se realizó un estudio a 100 niños de cuatro a seis años de edad. Se aplicó un cuestionario a sus padres con el fin de determinar los principales factores de riesgo asociados con el estado de ansiedad que pudieran presentar los pacientes. Para evaluar el grado de ansiedad en los niños antes de la consulta se utilizó una escala visual análoga de rostros. El análisis de datos se realizó mediante el paquete estadístico SPSS versión 17.0. **Resultados:** El 44% de los pacientes evaluados presentó ansiedad. En la distribución por sexo, el 50% de los sujetos de sexo femenino mostró ansiedad, a diferencia de los de sexo masculino, donde sólo el 38.5% la manifestó. El 87.5% de los hijos de aquellos padres que sintieron confianza al dejarlos pasar solos con el odontopediatra no presentó ansiedad ( $p < 0.001$ ). Por otro lado, la escolaridad fue determinante, ya que el 86.4% de los niños de nivel preescolar presentó ansiedad ( $p < 0.0001$ ). Asimismo, el 72.7% de los menores que no entendieron las explicaciones de sus padres de por qué asistían a la consulta también mostró ansiedad ( $p = 0.032$ ), así como los que reaccionaron negativamente al separarse de sus padres (70.5% con [ $p < 0.0001$ ]  $p = 0.0001$ ). Finalmente, 70.5% de los menores que reportaron temor a las inyecciones presentaron ansiedad ( $p < 0.0001$ ). **Conclusiones:** La prevalencia de ansiedad en la población de estudio fue de un 44%; los factores de riesgo asociados fueron: padres ansiosos, grado escolar del paciente, reacción negativa al separarse de los padres; temor hacia el personal de salud, a las inyecciones, al llegar a su cita y al reconocer la clínica.

**Palabras clave:** Ansiedad, miedo, angustia, estrés, dolor, conducta, cognitivo.

### ABSTRACT

**Objective:** To determine the main risk factors associated with a state of anxiety before their first contact with pediatric dentistry in children between four and six years of age attending the Reforma Multidisciplinary Clinic (FES Zaragoza, UNAM). **Study design:** A study of 100 children aged between four and six years old was carried out. The parents of the children were given a questionnaire aimed at identifying the main risk factors associated with the state of anxiety that the patient might display. A visual analog scale of faces was used to assess the degree of anxiety in the children before their appointment. Data analysis was performed using SPSS version 17.0. **Results:** 44% of the patients assessed displayed anxiety. In terms of differences between the sexes, 50% of females presented anxiety, whilst 38.5% of the males did. Where parents felt confident enough to leave their children alone with the pediatric dentist, 87.5% of the patients showed no anxiety ( $p < 0.001$ ). Furthermore, the child's academic level played a major role, with 86.4% of preschool children feeling anxiety ( $p < 0.0001$ ). Similarly, 72.7% of children who did not understand their parents' explanations of why they were visiting the dentist also showed anxiety ( $p = 0.032$ ), as did a significant proportion of those who reacted negatively to being separated from their parents (70.5%, with  $p < 0.0001$ ). Finally, 70.5% of children who reported a fear of injections showed anxiety ( $p < 0.0001$ ). **Conclusions:** The prevalence of anxiety in the study population was 44%, and the risk factors were: anxious parents, the school grade of the patient, a negative reaction to being separated from their parents, a fear of health personnel, injections, fear when arriving at the appointment and recognizing the clinic.

**Key words:** Anxiety, fear, distress, stress, pain, behavior, cognitive.

\* Profesora de la Especialidad en Estomatología del Niño y del Adolescente.

\*\* Alumno de la Especialidad en Estomatología del Niño y del Adolescente.

Facultad de Estudios Superiores Zaragoza, UNAM. México.

Recibido: Octubre 2013. Aceptado para publicación: Diciembre 2013.

### INTRODUCCIÓN

Dentro del ámbito de la salud, la odontología comúnmente es asociada con situaciones desagradables, bien sea por experiencias reales negativas previas o por

la influencia de una memoria histórico-social de «dolor dental» mantenida a lo largo de los años. El dolor, más que una sensación, es un conjunto complejo de respuestas donde interaccionan aspectos físicos, químicos, emocionales, cognitivos y sociales.<sup>1,2</sup>

La primera visita al odontólogo es una variable importante en el posterior desarrollo de actitudes o creencias de los niños acerca de los odontólogos y los tratamientos realizados por los mismos. Un resultado positivo en la relación odontólogo-paciente puede tener un efecto positivo sobre la satisfacción del paciente, así como en el cuidado oral que realizará en casa. Una experiencia desagradable en la primera visita puede influir negativamente en los tratamientos posteriores y desarrollar ansiedad.<sup>3</sup> Por lo tanto, las experiencias negativas en la infancia desempeñan un papel clave en el desarrollo de ansiedad o fobias en los adultos. Dicha ansiedad ante los procedimientos odontológicos produce un estado de temor de que algo terrible va a suceder en relación con el tratamiento.<sup>4</sup> Tanto el temor (miedo) como la ansiedad pueden afectar la conducta del niño a lo largo de la consulta y, por lo tanto, influir en el resultado de su tratamiento.<sup>5</sup>

El principal objetivo de la atención odontopediátrica es permitir que el niño tenga una actitud positiva hacia sus experiencias odontológicas, para que se puedan aplicar todas las técnicas preventivas y restaurativas en forma eficiente, sin causar ningún tipo de estrés momentáneo o trauma psicológico posterior al tratamiento.<sup>6</sup> Es importante también que los padres sean informados de las posibles reacciones de sus hijos ante diversas situaciones que se presentan a lo largo del tratamiento y cómo serán controladas, con el objetivo final de ganar su confianza y aceptación.<sup>7</sup>

Existen diferentes factores que determinan la conducta del niño en la consulta, como son: el miedo de los padres, el carácter del odontopediatra, las experiencias negativas escuchadas y transmitidas por los amigos o familiares, las experiencias médico-odontológicas negativas previas, la separación de los padres, el miedo a lo desconocido, la edad, el sexo, la cultura y la hora y duración de la consulta.<sup>8,9</sup>

Otro aspecto que también va a influir en la colaboración es la conciencia por parte del niño de su problema dental; por otra parte, el ambiente del consultorio, la empatía y el uniforme del personal pueden condicionar la colaboración del niño que acude por primera vez.<sup>10</sup>

Debido a que en México son pocos los estudios al respecto, es importante identificar los principales factores

que favorecen la presencia de ansiedad en los niños que asisten a su primera consulta odontológica.

## MATERIAL Y MÉTODOS

### Tipo de estudio

Observacional, descriptivo, prolectivo y transversal.

### Universo de estudio

Se estudiaron 100 niños de cuatro a seis años de edad, sin hacer distinción de sexo, que asistieron a la Clínica Multidisciplinaria Reforma.

### Criterios de inclusión

- Niños y niñas entre cuatro y seis años.
- Que sea su primera cita odontológica.
- Que el (los) padre(s) acepte(n) que su hijo participe en el estudio.

### Criterios de exclusión

- Pacientes con alteraciones sistémicas.
- Pacientes con infecciones en algún órgano dentario.
- Pacientes con historia de dolor en algún órgano dentario.
- Pacientes con traumatismo dental previo.
- Que el (los) padre(s) no acepte(n) la participación de su hijo en el estudio.

## VARIABLES

*Variable dependiente.* Ansiedad.

*Variables independientes.* Edad, escolaridad, estado civil del padre, ansiedad del padre, sexo, conducta, experiencias médicas negativas previas del menor, experiencias odontológicas negativas contadas por amigos y/o familiares, lenguaje inapropiado de los padres respecto al tratamiento dental, temor del menor al personal de salud, temor del menor a las inyecciones, tendencia del niño a llorar ante situaciones nuevas o desconocidas y reacción ante la separación de los padres en la consulta.

## TÉCNICAS

Se seleccionó, de acuerdo con los criterios de inclusión, un total de 100 pacientes que asistieron a la Clínica

Multidisciplinaria Reforma a su primera consulta con el odontopediatra.

El operador que aplicó el instrumento a los padres y a los pacientes siempre fue el mismo, y portaba un uniforme que consistía en una filipina azul y un pantalón gris, con el fin de evitar despertar ansiedad en los pacientes al utilizar el color blanco. Al llegar a la consulta, el operador recibió a los padres amablemente con un saludo cordial, se presentó, y luego saludó al paciente con una sonrisa, interaccionando con él a través de juegos y elogios.

Se explicaron los objetivos y el procedimiento del estudio a los padres, previa solicitud de la firma del consentimiento informado. Mediante un interrogatorio directo, se aplicó a los padres un cuestionario que se estructuró ex profeso para el estudio y fue validado por un consenso de expertos; el instrumento constó de 22 preguntas abiertas, con el fin de determinar los principales factores de riesgo asociados con el estado de ansiedad que pudiera presentar el paciente.

Para evaluar el grado de ansiedad que presentaban los pacientes antes de la consulta, se utilizó una escala visual análoga de rostros (VASOF), en la cual se pidió a los niños que seleccionaran el dibujo con el cual se sentían más identificados. La VASOF consta de seis rostros, cuantificados del 0 al 5, en donde 0 representa nada de

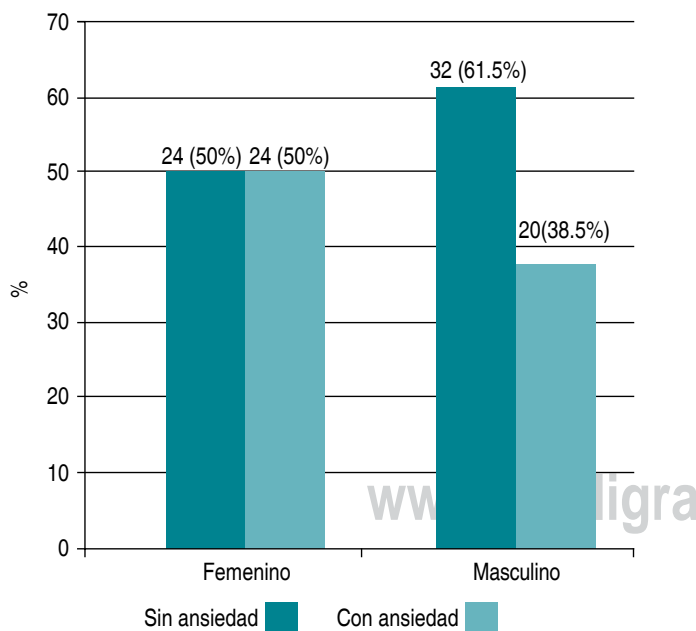
ansiedad y 5 mucha ansiedad. Se clasificó a los pacientes en dos grupos: valores de 0, 1 y 2 sin ansiedad, y valores de 3, 4 y 5 con ansiedad.

## RESULTADOS

Se encontró que de un total de 100 pacientes, la distribución por sexo fue de 48% para el sexo femenino y 52% para el sexo masculino.

En cuanto a la presencia o no de ansiedad, se obtuvo que el 56% no mostró ansiedad, mientras que en el 44% restante sí se manifestó.

Al estratificar por sexo la presencia de ansiedad, se observó que para el sexo femenino la distribución fue equitativa, ya que el 50% mostró ansiedad y el otro 50% no, a diferencia de lo observado para el sexo masculino, donde el 61.5% no tuvo ansiedad y el 38.5% sí (Figura 1).



**Figura 1.** Distribución de la población infantil por sexo, con y sin ansiedad.

**Cuadro I.** Frecuencia de ansiedad con relación a los factores de riesgo inherentes a los padres.

Factor de riesgo	Sin ansiedad Frecuencia (%)		Con ansiedad Frecuencia (%)	
Edad del tutor				
20-35	45	(60)	30	(44)
36-50	11	(40)	14	(56)
Escolaridad del tutor				
Primaria y secundaria	32	(57.1)	28	(63.6)
Bachillerato y licenciatura	24	(42.9)	16	(36.4)
Estado civil				
Soltero	15	(26.8)	7	(15.9)
Casado	41	(73.2)	37	(84.1)
Paciente				
Con hermanos	40	(71.4)	25	(59.1)
Sin hermanos	16	(28.6)	19	(40.9)
Ambos padres trabajan				
Sí	26	(46.4)	18	(40.9)
No	30	(53.6)	26	(59.1)
Cuidado del niño				
Papás	46	(82.1)	32	(72.7)
Otro	10	(17.9)	12	(27.3)
Desconfianza al dejar al menor solo				
Sí	7	(12.5)	19	(43.2)
No	49	(87.5)*	25	(56.8)

\* Prueba  $\chi^2$   $p < 0.05$



**Cuadro II. Frecuencia de ansiedad con relación a los factores de riesgo inherentes a los menores.**

Factor de riesgo	Sin ansiedad Frecuencia (%)	Con ansiedad Frecuencia (%)
Sexo		
Femenino	24 (42.9)	24 (54.5)
Masculino	32 (57.1)	20 (45.5)
Grado escolar		
Preescolar	26 (46.4)	38 (86.4)*
Primaria	30 (53.6)	6 (13.6)
Mala conducta		
Sí	19 (33.9)	15 (34.1)
No	37 (66.1)	29 (65.9)

\* Prueba  $\chi^2$   $p < 0.05$

**Cuadro III. Frecuencia de ansiedad con relación a los factores de riesgo inherentes a los menores, de acuerdo con la intervención de los padres.**

Factor de riesgo	Sin ansiedad Frecuencia (%)	Con ansiedad Frecuencia (%)
Entiende las explicaciones recibidas de los padres		
Sí	50 (89.3)	32 (27.3)
No	6 (10.7)	12 (72.7)*
Lenguaje inapropiado de los padres respecto al tratamiento dental		
Sí	26 (46.4)	16 (36.4)
No	30 (53.6)	28 (63.6)
Reacción negativa al separarse de los padres		
Sí	16 (28.6)	31 (70.5)*
No	40 (71.4)	13 (29.5)

\* Prueba  $\chi^2$   $p < 0.05$

**Cuadro IV. Frecuencia de ansiedad con relación a los factores de riesgo inherentes a los menores, de acuerdo con las experiencias previas.**

Factor de riesgo	Sin ansiedad Frecuencia (%)	Con ansiedad Frecuencia (%)
Experiencias médicas negativas previas		
Sí	5 (8.9)	23 (52.3)
No	51 (91.1)*	21 (47.7)
Experiencias odontológicas negativas contadas		
Sí	3 (5.4)	5 (11.4)
No	53 (94.6)	39 (88.6)
Temor al personal de salud		
Sí	6 (10.7)	17 (38.6)
No	50 (89.3)*	27 (61.4)
Temor a las inyecciones		
Sí	12 (21.4)	31 (70.5)*
No	44 (78.6)	13 (29.5)
Temor al llegar a su cita		
Sí	5 (8.9)	22 (50)
No	51 (91.1)*	22 (50)
Temor al reconocer la clínica		
Sí	7 (12.5)	23 (52.3)
No	49 (87.5)*	21 (47.7)

\* Prueba  $\chi^2$   $p < 0.05$

De acuerdo con los factores de riesgo inherentes a los padres, asociados con el estado de ansiedad, se observó que el 87.5% de los niños cuyos padres sintieron confianza al dejar pasar solos a sus hijos con el odontopediatra no presentó ansiedad, mostrando significancia estadística ( $p < 0.001$ ). Los otros factores evaluados no mostraron diferencias estadísticamente significativas (Cuadro I).

Por otro lado, el 86.4% de los menores que se encontraban cursando preescolar presentó ansiedad, con significancia estadística ( $p < 0.000$ ) (Cuadro II).

Asimismo, el 72.7% de los menores presentaron ansiedad cuando no entendían las explicaciones por parte

**Cuadro V. Factores de riesgo asociados con el estado de ansiedad en niños de 4-6 años de edad que asisten por primera vez al odontopediatra.**

Factor de riesgo	RM	IC 95%	Valor de p*
Edad del tutor (20-35)	0.524	0.210-1.308	0.163
Escolaridad del tutor (primaria y secundaria)	1.517	0.676-3.403	0.311
Estado civil (soltero)	0.517	0.190-1.407	0.192
Hijo (sin hermanos)	1.900	0.827-4.365	0.128
Ambos padres trabajan	0.799	0.360-1.774	0.581
Cuidado del niño (otro)	1.725	0.665-4.473	0.259
Desconfianza al dejar al menor solo	5.320	1.974-14.738	0.001
Sexo (femenino)	0.786	0.524-1.178	0.169
Grado escolar (preescolar)	3.929	1.796-8.592	0.0001
Mala conducta	1.007	0.438-2.318	0.986
Con experiencias médicas negativas previas	11.171	3.747-33.310	0.0001
Con experiencias odontológicas negativas contadas	2.265	0.511-10.049	0.272
Sin información recibida de los padres del porqué asiste a consulta	2.265	0.511-10.049	0.272
No entienden las explicaciones recibidas	3.125	1.066-9.163	0.032
Lenguaje inapropiado de los padres respecto al tratamiento dental	0.659	0.294-1.479	0.311
Con temor al personal de salud	5.247	1.851-14.871	0.001
Con temor a las inyecciones	8.744	3.522-21.707	0.0001
Con temor al llegar a su cita	10.200	3.422-30.404	0.0001
Con temor al reconocer la clínica	7.677	2.853-20.602	0.0001
Reacción negativa al separarse de los padres	5.962	2.500-14.219	0.0001

\* Prueba  $\chi^2$ , RM = razón de momios, IC 95% = intervalo de confianza al 95%

de los padres del porqué asistían a consulta ( $p = 0.032$ ). En cuanto a los menores que reaccionaron negativamente al separarse de sus padres, el 70.5% presentaron ansiedad ( $p < 0.0001$ ) (*Cuadro III*).

En concordancia con la frecuencia de los factores de riesgo asociados con el estado de ansiedad, el 91.1% de los niños que no tenían antecedentes médicos negativos previos no presentó ansiedad ( $p < 0.0001$ ). En cuanto a los menores que no tuvieron temor hacia el personal de salud, el 89.3% no presentó ansiedad ( $p < 0.001$ ). El 70.5% de los niños que reportaron temor a las inyecciones presentó ansiedad ( $p < 0.0001$ ). El 87.5% de los menores sin temor al reconocer la clínica no tuvo ansiedad ( $p < 0.0001$ ) (*Cuadro IV*).

Aquellos menores cuyos padres presentaron desconfianza al dejarlos solos con el odontopediatra tuvieron 4.3 veces más riesgo de presentar ansiedad.

Dentro de este contexto, los factores de riesgo estadísticamente significativos que provocan ansiedad en la

primera consulta con el odontopediatra son: niños que cursan el preescolar, con experiencias médicas negativas, que no entienden explicaciones por parte de sus padres del porqué asisten a la consulta, que tienen temor al personal de salud y a las inyecciones, con temor al llegar a su cita y reconocer el lugar de atención, y con una reacción negativa al separarse de sus padres (*Cuadro V*).

## DISCUSIÓN

La ansiedad se presenta en la mayoría de los pacientes, sean adultos o niños, ante los procedimientos que se realizan en una consulta odontológica. En este sentido, refiriéndonos particularmente a la población infantil, se pueden observar reacciones fisiológicas y emocionales que repercuten en el comportamiento del niño por distintas razones: temor a lo desconocido, al dolor, a sentirse inmóvil, a ser lastimado, etcétera.<sup>11</sup>

Los resultados de nuestro estudio demostraron que 87.5% de los pacientes cuyos padres tuvieron confianza al dejarlos pasar solos con el odontopediatra no presentaron ansiedad, al igual que aquellos sin experiencias médicas negativas previas (91.1%); dichos resultados concuerdan con el estudio clínico realizado en Escocia, R.U., donde se observaron mayores niveles de ansiedad en hijos de madres ansiosas, así como en aquellos niños con experiencias de dolor y trauma.<sup>12</sup>

Con respecto a las actitudes de los padres al ser o no separados de sus hijos durante la consulta dental y los factores que afectan este tipo de actitudes, se hizo una investigación a 505 padres en Arabia Saudita, en la cual se obtuvo que el 97% de los encuestados prefirió quedarse con sus hijos durante el tratamiento dental; la razón principal informada por el 83% de los padres fue que el niño se sentiría más seguro, más cómodo y con menos miedo.<sup>13</sup>

Otros estudios realizados en Amsterdam, referentes a la asociación entre la ansiedad y el dolor sentido durante la infiltración del anestésico en 247 pacientes, reportaron que los individuos muy ansiosos sienten mayor dolor al momento de la infiltración del medicamento. No se encontró asociación directa al respecto con los hallazgos de este estudio debido a que la metodología fue diferente; sin embargo, los resultados obtenidos en la presente investigación demostraron que el 70.5% de los niños con temor a las inyecciones tuvo ansiedad en la consulta odontológica.<sup>14</sup>

Por otro lado, la edad es determinante para la presencia de ansiedad. La literatura reporta que a mayor edad, el grado de ansiedad va disminuyendo; en esta investigación, el 86.4% de niños de edad preescolar (4 y 5 años) presentó ansiedad, en comparación con el 13.6% de aquéllos en edad escolar. Lo anterior explica que, conforme aumenta la edad, hay un mayor desarrollo cognoscitivo —que incluye aprendizaje, memoria, lenguaje, pensamiento, razonamiento y creatividad—, el cual se ve reflejado en conductas más apropiadas, mayor colaboración y menos miedos.<sup>3</sup>

Estudios realizados en otros países encontraron que la ansiedad se presenta con el simple hecho de pensar en acudir al odontólogo, reconocer el lugar de atención y el entorno que esto engloba, así como también la empatía generada entre el niño y el odontólogo.<sup>9,15,16</sup> También se ha señalado que la educación de los padres sobre los tratamientos dentales propicia una mayor cooperación de los mismos con el odontólogo, lo que, a su vez, mejora el comportamiento de sus hijos durante el tratamiento. Con relación a nuestro estudio, encontramos que el 72.7%

de los niños que no comprendieron las explicaciones recibidas de sus padres de por qué asistían a su consulta odontológica presentaron ansiedad. Esto indica la importancia de que los padres reciban información clara por parte del odontólogo sobre el diagnóstico y el plan de tratamiento a realizar, y así puedan anticipar el motivo de la consulta y transmitir a sus hijos de forma sencilla los procedimientos que van a recibir, proporcionándoles tranquilidad y confianza durante su cita.<sup>7</sup>

En la actualidad existe un creciente énfasis en la detección temprana de la ansiedad en niños de edad preescolar, para lo cual el método de evaluación psicológica clínica con mayor validez es la entrevista diagnóstica estructurada, a la cual es posible anexar imágenes, ya que el formato pictórico centra la atención de los niños, estimula su interés y mejora su participación. En el presente estudio se utilizó una escala visual análoga (EVA) para determinar si presentaban o no ansiedad los menores antes de ingresar a su primera consulta con el odontopediatra.<sup>17</sup>

Tomando en cuenta que en este trabajo casi el 50% de los niños atendidos presentó ansiedad, consideramos importante que para el diagnóstico del paciente pediátrico se utilicen estos instrumentos que favorecen el abordaje del odontólogo. Por tal motivo es importante, como odontopediatras, conocer e implementar diversos métodos auxiliares que nos ayuden a reconocer los principales factores de riesgo que pueden generar en nuestros pacientes niveles altos de ansiedad. Hay que resaltar que el manejo de la misma es de suma importancia, ya que los procedimientos sencillos pueden convertirse en algo muy complejo y traumático si no se le hace frente de manera adecuada.

## CONCLUSIONES

La prevalencia de ansiedad en la población de estudio fue del 44%, y los factores de riesgo asociados fueron:

- Inherente a los padres, la ansiedad de los mismos demostró ser el factor de riesgo más importante, con un 87.5%.
- Las experiencias médicas negativas previas: 91.1%; el temor al llegar a su cita: 91.1%; el temor al personal de salud: 89.3%, y el temor al reconocer la clínica: 87.5%, son los factores que demostraron mayor riesgo para presentar ansiedad.
- Seguido de esto, los pacientes que no entienden las explicaciones recibidas por sus padres del porqué asisten a consulta: 72.7%; los que reaccionaron de



manera negativa al separarse de sus padres: 70.5%, y aquéllos con temor a las inyecciones: 70.5%, tienen mayor probabilidad de presentar ansiedad.

- Los preescolares (4 y 5 años) presentaron más ansiedad: 86.4%.

## BIBLIOGRAFÍA

1. Versloot J, Veerkamp JS, Hoogstraten J. Children self-reported pain at the dentist. *Pain*. 2008; 137: 389-394.
2. Gunilla K, Anders G, Broberg. Dental fear/anxiety and dental behavior management problems in children and adolescents: a review of prevalence and concomitant psychological factors. *Int J Pediatr Dent*. 2007; 17: 391-406.
3. Boj JRQ, Lillo OC. Desarrollo psicológico del niño. En: Boj JR, Catalá M, García-Ballesta C, Mendoza A, Planells P. *Odontopediatría. La evolución del niño al adulto joven*. Madrid: Editorial Médica, Ripano; 2011. pp. 97-108.
4. Xia B, Wang C, Li-Hong GE. Factors associated with dental behavior management problems in children aged 2-8 years in Beijing, China. *Int J Pediatr Dent*. 2011; 33: 313-319.
5. Muris P, Hovee I, Meesters C, Mayer B. Children's perception and interpretation of anxiety-related physical symptoms. *J Behav Ther Exp Psychiatry*. 2004; 35: 233-224.
6. Ashkenazi M, Faibish D, Sarnat H. Dental fear and knowledge of children treated by certified pediatric dentists and general practitioners. *J of Dentistry for Children*. 2002; 23: 297-303.
7. Wang SJ, Briskie D, Hu JC, Majewski R, Inglehart MR. Illustrated information for parent education: parent and patient responses. *Pediatr Dent*. 2010; 32: 295-303.
8. Humphris G, King K. The prevalence of dental anxiety across previous distressing experiences. *J Anxiety Disord*. 2011; 25: 232-236.
9. Colares V, Richman L. Factors associated with uncooperative behavior by Brazilian preschool children in the dental office. *J of Dentistry for Children*. 2002; 64 (3): 87-91.
10. Escobar MF. Perfil psicológico del paciente infantil. En: Escobar MF. *Odontología pediátrica*. Caracas, Venezuela: AMOLCA; 2004. p. 3-28.
11. Muris P, Mayer B, Kramer-Freher N, Duncan S, Van den Hout A. Children's internal attributions of anxiety-related physical symptoms: age-related patterns and the role of cognitive development and anxiety sensitivity. *Child Psychiatry Hum Dev*. 2010; 41: 535-548.
12. Townend E, Dimigen C, Fung D. A clinical study of child dental anxiety. *Behavior Research and Therapy*. 2000; 38: 31-46.
13. Abushal M, Adenubi JO. Attitudes of Saudi parents toward separation from their children during dental treatment. *The Saudi Dental Journal*. 2009; 21: 63-67.
14. Nuttall N, Gilbert A, Morris J. Children's dental anxiety in the United Kingdom in 2003. *Journal of Dentistry*. 2008; 36: 857-860.
15. Poulton R, Waldie K, Murray T, Locker D. Determinants of early versus late-onset dental fear in a longitudinal-epidemiological study. *Behavior Research and Therapy*. 2001; 39: 777-785.
16. Holmes RD, Girdler NM. A study to assess the validity of clinical judgement in determining pediatric dental anxiety and related outcomes of management. *Int J Pediatr Dent*. 2005; 15: 169-176.
17. Pritchard M. Measuring anxiety in surgical patients using a visual analogue scale. *Nursing Standard*. 2010; 25 (11): 40-44.

Correspondencia:

**CD Arturo Alfredo Delgado López**

Río Linares Núm. 11,  
Col. Paseos de Churubusco,  
Deleg. Iztapalapa, 09030,  
México, D.F.  
E-mail: ariz45@hotmail.com

www.medigraphic.org.mx

# Frecuencia de transposición dental en las clínicas de postgrado de Odontología de la Universidad Autónoma de Nayarit.

## *Frequency of dental transposition at postgraduate dental clinics at the Autonomous University of Nayarit.*

Jaime Fabián Gutiérrez Rojo,\* Neiby Melina Jiménez Machain,\*\* Yesica del Socorro Reyes Maldonado\*\*\*

### RESUMEN

La transposición dental es una anomalía poco común que se presenta en alrededor de un caso por cada 300 pacientes. Se limita a los dientes permanentes, ocurre con mayor frecuencia en el maxilar y puede ser unilateral o bilateral. **Objetivos:** Conocer la frecuencia por sexo de la transposición dental y qué dientes se ven afectados más usualmente. **Material y métodos:** El estudio es descriptivo, transversal y retrospectivo. El tamaño de la muestra fue de 445 modelos de estudio pretratamiento de ortodoncia; el tamaño de muestra se calculó con un nivel de confianza del 99%, con un error del 3% y una prevalencia calculada del 10%. Se incluyeron los modelos con todos los dientes erupcionados –con excepción del tercer molar– y se excluyeron los dientes cuya anatomía pudiera estar alterada por fracturas, cavidades, desgastes y restauraciones. **Conclusiones:** La frecuencia de la transposición fue de 1.3%; la frecuencia fue mayor en mujeres, con un 2%; en hombres fue de 0.5% de la población.

**Palabras clave:** Transposición, erupción ectópica, dentición permanente.

### ABSTRACT

Dental transposition is a rare anomaly, the frequency being around one case in every 300 patients. It affects only permanent teeth and is more common in the maxilla. It can be unilateral or bilateral. **Objectives:** To determine the frequency of dental transposition, in which sex it is more common, and which teeth are most commonly affected. **Material and methods:** A descriptive, cross-sectional, retrospective study was performed. The sample consisted of 445 pretreatment orthodontic study models; the sample size was calculated with a confidence level of 99% and error of 3%, the prevalence being estimated as 10%. The models included were those with all teeth erupted, except for the third molars: teeth in which the anatomy may have been altered by wear, fractures, cavities, and restorations were excluded. **Conclusions:** The frequency of transposition was 1.3%, being higher in women (2%) than in men (0.5%).

**Key words:** Transposition, ectopic eruption, permanent dentition.

### INTRODUCCIÓN

La transposición dental es una alteración que fue reportada por primera vez en el siglo XIX. El término «transposición» se utiliza generalmente para describir el intercambio en la posición de dos dientes adyacentes –especialmente de sus raíces– en el mismo cuadrante del arco dental. Se trata de una erupción ectópica en la que un diente permanente se desarrolla y entra en erupción

en la posición normalmente ocupada por otro diente permanente.<sup>1-3</sup>

Su terminología ha ido cambiando; algunas publicaciones han clasificado diferentes grados de erupción ectópica, como transposición incompleta o pseudotransposición-, parcial, simple o coronal.<sup>4</sup>

La etiología de la transmigración sigue siendo controversial: no hay causa definitiva; sin embargo, está relacionada con la conservación o la pérdida temprana de los dientes temporales, así como el desplazamiento anormal del folículo dental o desviación durante la odontogénesis, una longitud del arco inadecuada, trauma dental o excesivo volumen de los dientes deciduos.<sup>5,6</sup>

Algunas anomalías dentales pueden observarse asociadas con las transposiciones: ausencia de incisivos laterales superiores o dientes conoides, giroversiones, microdoncia, macrodoncia e hipoplasia del esmalte. La

\* Docente de la Especialidad en Ortodoncia y Docente de la Unidad Académica de Odontología.

\*\* Estudiante de la Especialidad de Odontopediatría.

\*\*\* Especialista en Ortodoncia.

Universidad Autónoma de Nayarit.

Recibido: Junio 2013. Aceptado para publicación: Diciembre 2013.

aparición de estas anomalías asociadas sugiere una base genética común para estas alteraciones.<sup>7,8</sup>

La transposición dental es una anomalía relativamente rara, pues se puede observar un caso por cada 300 pacientes. Este padecimiento se limita a los dientes permanentes, con una prevalencia de alrededor de 0.1 a 0.4% en ambos maxilares; tiene una mayor preferencia para el maxilar (70 a 85%) y ocurre más raramente en la mandíbula, con una prevalencia de 0.02 a 0.07%. La transposición dental afecta a ambos sexos y puede ocurrir tanto de manera unilateral como bilateral; se ha reportado una mayor prevalencia de casos unilaterales. En la mayoría de los casos el canino superior está afectado, seguido del premolar en el maxilar superior y el incisivo lateral en la mandíbula.<sup>9-12</sup>

Existen diferentes clasificaciones de transposición; por ejemplo: 1) transposición completa o incompleta; 2) en el maxilar o la mandíbula; 3) unilateral o bilateral; 4) en los dientes no erupcionados o en los erupcionados.<sup>13,14</sup>

En los pacientes con transmigración dental, el tratamiento estético y funcional se complica debido a las características anatómicas de los dientes. Se desconoce la frecuencia y cuáles dientes son los más afectados por la transmigración en los pacientes de las clínicas de postgrado de Odontología de la Universidad Autónoma de Nayarit. Al conocer estos datos, se podrán establecer protocolos para su atención multidisciplinaria.

Los objetivos de esta investigación son: conocer la frecuencia de la transposición dental e identificar cuál sexo y cuáles dientes son los más afectados por este cambio en la erupción. La pregunta de investigación fue la siguiente: ¿cuál es la frecuencia de la transposición dental en las clínicas de postgrado de Odontología de la Universidad Autónoma de Nayarit?

## MATERIAL Y MÉTODOS

Se realizó un estudio descriptivo, transversal, retrospectivo y observacional. El universo de estudio fueron 1,345 casos pretratamiento de ortodoncia de la especialidad de Ortodoncia de la Universidad Autónoma de Nayarit del año 2002 al 2012.

El tamaño de la muestra se calculó empleando un nivel de confianza del 99%, con un error del 3% y una prevalencia calculada del 10%, por lo que el tamaño de la muestra fue de 445 modelos de estudio. Al momento de seleccionar los modelos, solamente cumplieron los criterios de inclusión y exclusión 196 modelos de estudio de sexo masculino, por lo que se seleccionaron 249

modelos de sexo femenino. La edad mínima de la muestra fue de 12 años y la máxima de 25 años.

Se incluyeron todos los modelos de estudio con la siguiente característica: que tuvieran los dientes permanentes completamente erupcionados (con excepción de terceros molares). Los criterios de exclusión fueron: que los modelos tuvieran tratamientos de ortodoncia previos, modelos de estudio con extracciones, modelos de estudio en que los dientes a medir presentaran fracturas, desgastes, cavidades y restauraciones que afectaran los contactos interproximales o la anatomía dental.

Para la recolección de datos se utilizó una hoja de registro, se tabuló y realizó la estadística descriptiva mediante el programa Microsoft Office Excel 2007. Los materiales que se utilizaron fueron los modelos de estudio, hojas de recolección de datos, lapicero, borrador y una computadora.

## RESULTADOS

Se encontraron seis casos de transposición dental, lo que equivale al 1.3% de la población. La edad máxima fue de 20 años y la mínima de 14. En este estudio, los dientes que más frecuentemente presentan transposición fueron el canino y el primer premolar del lado izquierdo, en el 50% de las transposiciones, seguidos del canino y el premolar del lado derecho, con el 33%, y el 17% en el incisivo lateral inferior del lado izquierdo con el canino.

En la población estudiada el sexo femenino fue el más afectado (2%), en tanto que en los varones se observó en el 0.5% de la población. Todas las transposiciones fueron unilaterales, y en las mujeres en cuatro ocasiones se observaron caninos maxilares en el lugar del primer premolar: dos del lado derecho y dos del lado izquierdo; solamente se presentó una transposición del incisivo lateral izquierdo inferior con el canino. En el sexo masculino se detectó solamente un caso de transposición entre los 196 modelos incluidos en la muestra. Los dientes afectados fueron el canino superior izquierdo por el premolar del mismo lado.

## DISCUSIÓN

La transposición es una anomalía del desarrollo dental poco frecuente en donde hay un cambio de posición de dos dientes contiguos.<sup>15</sup> Papadopoulos y Synodinos mencionan que en la mayoría de los casos reportados hay mayor prevalencia del maxilar.<sup>16,17</sup> En esta investigación los resultados coinciden con los de estos autores: de los seis casos identificados, cinco se presentaron en el maxilar.



En una localidad griega, Hatzoudi y Papadopoulos reportaron un caso de 1,113 pacientes, lo que equivale a un 0.09%.<sup>18</sup> Otro de los reportes con baja incidencia es el de un lugar en Alemania donde el 0.13% de los sujetos presentaron transposición.<sup>16</sup> Chattopadhyay y Srinivas reportaron 21 casos de 4,257 individuos en una ciudad de la India (0.49% de su población presenta una transposición);<sup>19</sup> en Tailandia el Dr. Suwadee y colaboradores encontraron el 1.6% de transposiciones en su población de estudio.<sup>20</sup> Este último reporte se parece más a los resultados encontrados en esta investigación, con 1.3% de la población.

Los dientes que en mayor número se ven implicados en la transposición dental son el canino maxilar con el primer premolar y, con menor frecuencia, el incisivo lateral con el canino.<sup>14</sup> Esta investigación coincide con lo anterior, ya que encontramos cinco casos con la primera combinación y uno con la segunda combinación.

En la transposición dental parece no haber predilección por algún sexo;<sup>16</sup> sin embargo, en la India se encontró un mayor número de transposiciones dentales en hombres que en mujeres,<sup>18</sup> a diferencia de lo identificado en este trabajo, en el que encontramos una mayor frecuencia en el sexo femenino, con 83% de los casos.

A pesar de que hay reportes que sugieren que no hay predilección por el lado izquierdo o derecho,<sup>16</sup> en la población por nosotros estudiada se encontró el 66% de las transmigraciones dentales del lado izquierdo del maxilar y de la mandíbula.

## CONCLUSIONES

La frecuencia de transposición dental en la población de estudio fue del 1.3%, siendo el canino y primer premolar del lado izquierdo los dientes más afectados, seguidos del canino y premolar del lado derecho; solamente se presentó un caso de incisivo lateral inferior del lado izquierdo con canino.

El sexo femenino fue el que presentó una mayor frecuencia de transposición; todos los casos fueron unilaterales y presentaron una maloclusión de clase II con un promedio de overjet de 4.3 mm.

## BIBLIOGRAFÍA

1. Burky S, Munawwar S. Maxillary tooth transposition a review of the literature. *Pakistan Oral & Dent Jr.* 2004; 1: 61-3.

2. Capellozza L, Almeida M, Bertoz F. Maxillary canine-first premolar transposition restoring normal tooth order with segmented mechanics. *Angle Orthodontis.* 2007; 77: 167-75.
3. Dharma R, Prashanth C, Amarnath B. Transmigration of unerupted mandibular canine associated with transposed maxillary canine—Report of a rare case. *Int Journal of Contemporary Dentistry.* 2010; 1: 78-80.
4. Camargo P, Prata D, Pacheco C. Transmigrated teeth. *Rev Gaúcha Odontol.* 2012; 60 (3): 377-79.
5. Dantas L, Cavalcanti R, Vilar R. Transposição dentária: Estudo de prevalência em escolares na cidade de João Pessoa, PB. *Pesq Bras Odontoped Clin Integr.* 2010; 10 (1): 107-12.
6. Acosta M. Transmigración de incisivo lateral superior con hendidura labio palatina -reporte de un caso. *Revista Latinoamericana de Ortodoncia y Odontopediatría.* 2009; 8: 1-7.
7. Kavitha P, Vivek P, Lambha B. Tooth transposition—a review. *Indian Journal of Dental Sciences.* 2008; 9 (4): 33-18.
8. Kristin L, Lokesh S, Taneja P. Eruption disturbances of the maxillary incisors: A literature review. *J Clin Pediatr Dent.* 2008; 32 (3): 221-230.
9. Benedetti M. Doble transposición canino-premolar. *Caso Clínico. VJO.* 2005; 6(4): 10-13.
10. Doruk C, Babacan H, Sivas A. Correction of a mandibular lateral incisor-canine transposition *Am J Orthod Dentofacial Orthop.* 2006; 129: 65-72.
11. Nicola J, Sherriff M, Cobourne M. Dental transposition as a disorder of genetic origin. *Eur J Orthod.* 2006; 28 (2): 145-51.
12. Deepti A, Rayen R, Jeevarathan J, Prabhu V. Management of an impacted and transposed maxillary canine. *Journal of Indian Society of Pedodontics and Preventive Dentistry.* 2010; 28: 38-41.
13. Celikoglu M, Miloglu O, Oztek O. Transposition in a non-syndromic Turkish Anatolian population: Characteristic features and associated dental anomalies. *Med Oral Patol Oral Cir Bucal.* 2010; 15 (5): 716-20.
14. Milla B, Osorio M, Diaz M. Transposiciones dentarias. *Revisión bibliográfica. Prof Dent.* 2004; 1 (3): 145-56.
15. De Anchietra D, Daruge E, Daruge E, Morais F, De la Cruz B, Franceschini L, Luna L, Ferreira R, Duz S. Transposición dental y sus implicaciones éticas y legales. *Revista ADM.* 2005; 62 (5): 185-90.
16. Papadopoulos M, Hatzoudi M, Kaklamanos E. Prevalence of tooth transposition. *Angle Orthod.* 2010; 80 (2): 275-285.
17. Synodinos P, Polyzos I. Maxillary canine-first premolar transposition in the permanent dentition: treatment considerations and a case report. *JADA.* 2010; 56(6): 264-267.
18. Hatzoudi M, Papadopoulos M. Prevalence of tooth transposition in Greek population. *Hell Orthod Rev.* 2006; 9 (1): 11-22.
19. Chattopadhyay A, Srinivas K. Transposition of teeth and genetic etiology. *Angle Orthod.* 1996; 66 (2): 147-52.
20. Kositbowornchai S, Keinprasit C, Poomat N. Prevalence and distribution of dental anomalies in pretreatment orthodontic Thai patients. *KDJ.* 2010; 13(2): 92-100.

Correspondencia:

**Dr. Jaime Fabián Gutiérrez Rojo**

E-mail: ortodoncia\_gutierrez@hotmail.com

# Extracciones dentales atraumáticas en pacientes pediátricos con trastornos de la coagulación.

## Descripción de la técnica y reporte de un caso.

### *Atraumatic extractions in pediatric patients with bleeding disorders. Technical description and a case report.*

Carlos Ávila-Sánchez,\* Eduardo De la Teja-Ángeles,\*\* Américo Durán-Gutiérrez\*\*\*

#### RESUMEN

Se detalla y fundamenta la técnica de extracción atraumática de dientes temporales unirradiculares en pacientes pediátricos con trastornos de la coagulación utilizando separadores elastoméricos. Se expone el caso de un paciente pediátrico con diagnóstico de deficiencia de factor X de la coagulación, quien requirió de la extracción atraumática de los órganos dentarios centrales superiores temporales debido a la gingivorragia propia de la exfoliación natural.

**Palabras clave:** Extracción dental, contraindicaciones, indicaciones, separadores elastoméricos.

#### ABSTRACT

We describe the technique of atraumatic tooth extraction for single-rooted temporary and permanent teeth in pediatric patients with bleeding disorders using elastomeric separators and discuss its benefits. We present the case of a pediatric patient diagnosed with coagulation factor X deficiency who required the atraumatic extraction of his temporary upper central teeth due to gingival bleeding caused by natural exfoliation.

**Key words:** Tooth extraction, contraindications, indications, elastomeric separators.

#### INTRODUCCIÓN

Cualquier extracción dental, incluyendo la exfoliación normal de los dientes temporales en el periodo de dentición mixta, puede complicarse en los pacientes pediátricos que tienen trastornos de la coagulación de no tomar las medidas preventivas pertinentes.

Los separadores elastoméricos han sido utilizados en estomatología pediátrica para realizar extracciones dentales en pacientes hemofílicos, principalmente; a esta técnica se le conoce como «extracción blanca», ya que prácticamente no se produce sangrado alguno.

En este trabajo se informa el caso de un paciente con deficiencia del factor X de la coagulación. El objetivo del presente artículo es describir y analizar la técnica de extracción dental atraumática utilizada.

Una extracción atraumática es aquella que causa el menor daño a los tejidos adyacentes al órgano dentario cuando éste se separa del alveolo que lo soporta -incluyendo el control del sangrado y la movilidad- a través del uso de diversos instrumentos modificados o dispositivos elásticos. Probablemente esta técnica esté ampliamente difundida; sin embargo, no hay suficiente evidencia científica al respecto. Debido a que esta técnica (empírica) sólo se ha reportado en seres humanos, no existe ningún estudio histopatológico que evalúe la respuesta fisiológica causada por el elástico sobre los tejidos de soporte, por lo que sería conveniente investigar el comportamiento de los elásticos en animales.<sup>1-8</sup>

#### DESCRIPCIÓN DE LA TÉCNICA

El diente que se va extraer puede estar fijo o mostrar movilidad. El tamaño de la raíz idealmente debe ser menor

\* Residente de segundo año de la Especialidad en Estomatología Pediátrica.  
\*\* Jefe de Servicio y Profesor titular del Curso de Especialidad en Estomatología Pediátrica.  
\*\*\* Profesor adjunto de la Especialidad en Estomatología Pediátrica.

Instituto Nacional de Pediatría, México.

Recibido: Agosto 2013. Aceptado para publicación: Octubre 2013.

**Cuadro I. Indicaciones y contraindicaciones.**

Indicaciones		
Dentales	Radiográficas	<ul style="list-style-type: none"> <li>• Igual o menor a una tercera parte de longitud radicular</li> <li>• Dientes unirradiculares</li> </ul>
	Clínicas	<ul style="list-style-type: none"> <li>• Gingivorragia por exfoliación</li> <li>• Dentición temporal próxima a exfoliarse</li> <li>• Movilidad por exfoliación</li> </ul>
Pacientes	Actitud	<ul style="list-style-type: none"> <li>• Adecuado control personal de placa dentobacteriana</li> <li>• Cooperadores</li> <li>• Apego al tratamiento por los padres</li> <li>• Pacientes comprometidos</li> </ul>
	Enfermedad sistémica	<ul style="list-style-type: none"> <li>• Hemofilia leve/moderada</li> <li>• Deficiencia de factores de coagulación</li> </ul>
Contraindicaciones		
Dentales	Radiográficas	<ul style="list-style-type: none"> <li>• Más de dos terceras partes de longitud radicular</li> <li>• Dientes multirradiculares (debido a constricción cervical y la divergencia de las raíces)</li> </ul>
	Clínicas	<ul style="list-style-type: none"> <li>• Fracturas por debajo del nivel cervical que impiden la colocación del separador elastomérico</li> <li>• Enfermedad periodontal</li> </ul>
Pacientes	Actitud	<ul style="list-style-type: none"> <li>• Desapego al tratamiento estomatológico</li> <li>• No cooperadores</li> <li>• Alergia a componentes (látex)</li> </ul>
	Enfermedad sistémica	<ul style="list-style-type: none"> <li>• Por aplicación profiláctica o terapéutica de terapia de reemplazo (ejemplo: por traumatismo)</li> </ul>

a la mitad de la longitud radicular, evaluado radiográficamente (*Cuadro I*).

Se coloca un separador elastomérico en la corona del órgano dentario a extraer, a nivel del tercio cervical (debajo de la encía libre). Puede utilizarse un instrumento de punta roma para facilitar la colocación. La presencia del separador desencadena un proceso biológico de reacción inflamatoria a un cuerpo extraño por parte de los tejidos blandos de soporte (ligamento periodontal). Este separador genera una reacción en las fibras del ligamento periodontal (necrosis) y provoca la formación de tejido de granulación suficiente alrededor de la raíz en la parte más cervical del alvéolo, lo que promueve la extrusión del diente.

La presión física del separador provoca una vasoconstricción local (isquemia), lo que cohibe cualquier

probable gingivorragia; por este motivo es también llamada «extracción blanca». Ya colocado el separador, se le aplica una leve presión física dirigida apicalmente con la punta roma de un instrumento; esto puede realizarse cada tercer día. Esta acción provoca una ligera molestia transitoria en el paciente (por la presión ejercida) durante las primeras seis horas después del procedimiento. Por lo general no se requiere prescribir analgésicos.

Por sus características elásticas, el separador se desliza (con resistencia decreciente) de cervical (circunferencia mayor) hacia apical (circunferencia menor) de las paredes radicales, debido a la necrosis de las fibras del ligamento periodontal y a la aplicación de presión dirigida. El separador perderá fuerza gradualmente, por lo que es posible colocar un segundo



separador (sobre el primero) para aumentar la eficacia de la técnica.

El seguimiento radiográfico deberá establecerse antes, durante y después del procedimiento con radiografías dentoalveolares, vigilando la posición del separador (radiopaco). Después de la exfoliación del órgano dentario, se debe establecer un seguimiento para evaluar la cicatrización secundaria, así como la erupción del órgano dentario sucedáneo.<sup>7-14</sup>

### DESCRIPCIÓN DEL CASO CLÍNICO

Se trata de un paciente masculino de ocho años de edad diagnosticado con deficiencia de factor X de la coagulación. Acudió al servicio de Estomatología Pediátrica del Instituto Nacional de Pediatría por presentar gingivorragia secundaria a la movilidad por exfoliación fisiológica de los dientes centrales superiores temporales. La madre refirió que al niño se le aplicó factor X en dos ocasiones porque presentó epistaxis. Como antecedente familiar, su hermano mayor (10 años) presenta la misma coagulopatía.

En la exploración clínica intraoral se observó dentición mixta, con movilidad de 3 mm en los órganos dentarios centrales superiores temporales y sangrado activo del margen gingival al momento de manipularlos. Por este motivo se tomó una radiografía dentoalveolar de

la zona, en la que se observaron longitudes radiculares de un tercio y dos tercios de los dientes temporales. Se solicitó una ortopantomografía para valorar la resorción por exfoliación de los demás dientes, lo que corroboró las observaciones anteriores.

Se decidió realizar la técnica de extracción dental atraumática en los dientes centrales superiores temporales, dadas las características observadas y con previa obtención del consentimiento bajo información.

Con ayuda de hilo dental y portagrapas se colocaron separadores elastoméricos paradientes posteriores (2 mm de diámetro interno), ubicándolos al nivel cervical de los centrales superiores. En las citas subsiguientes se aplicó presión dirigida sobre el elástico con un instrumento de punta roma para estimular el procedimiento.

Los dientes fueron exfoliados a los 15 y 30 días posteriores a la colocación de las ligas sin presentar sangrado, según refiere la madre del paciente, lo que evitó utilizar la terapia de remplazo.

Clínicamente se observó erupcionando el tercio incisal de ambos dientes sucedáneos (Figura 1). En el comparativo radiográfico se corroboró la erupción de los centrales permanentes, y en una de las placas se observó la presencia del separador elastomérico (Figura 2). Se estableció el control, seguimiento y plan de prevención específico individualizado.

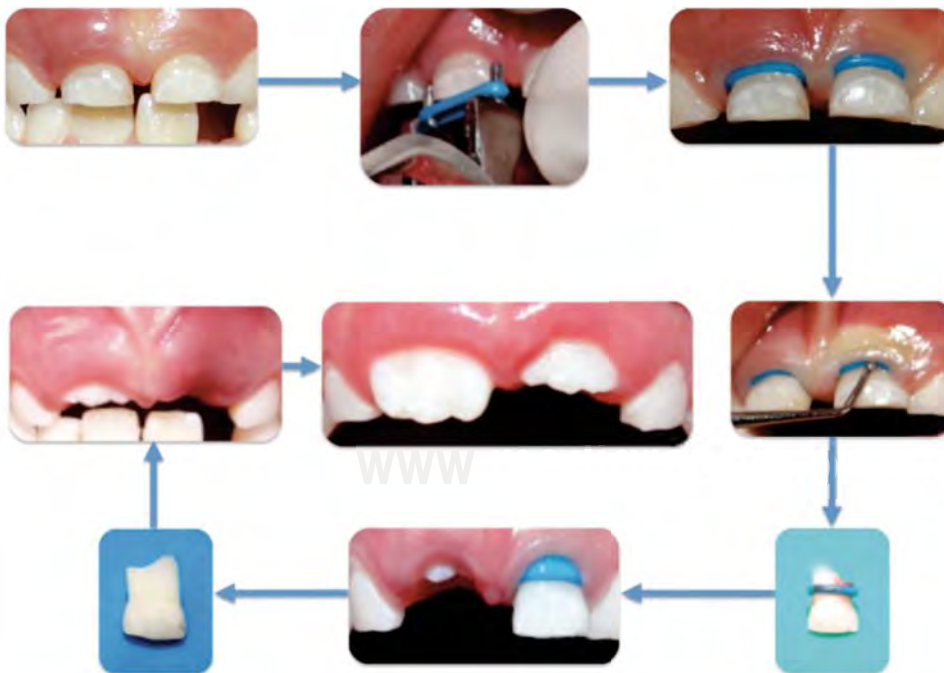
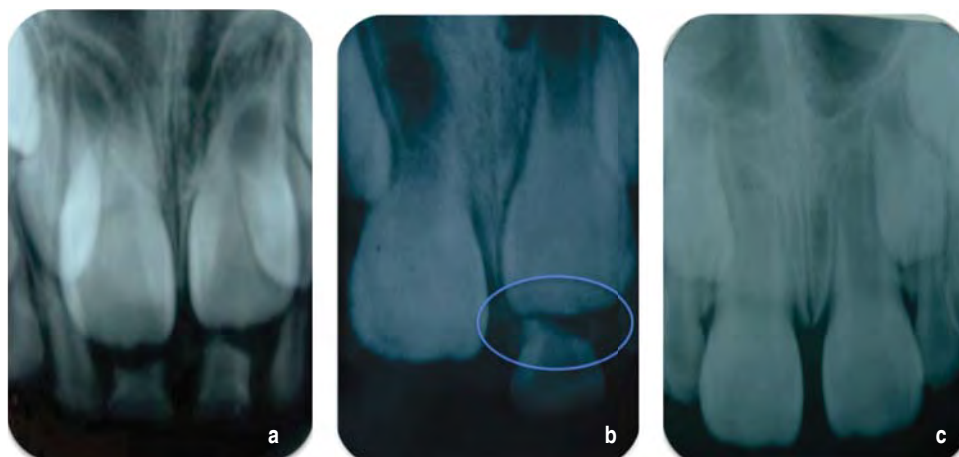


Figura 1.

**Técnica de colocación.** Se coloca el separador elastomérico a nivel cervical con ayuda de portagrapas, se aplica presión dirigida con instrumento de punta roma promoviendo isquemia en los tejidos; ambos centrales temporales exfolian sin presentar sangrado, permitiendo la erupción de ambos centrales permanentes.



**Figura 2.**

**Comparación de radiografías periapicales. a)** Radiografía de primera vez; se observa un tercio y dos tercios de los centrales temporales, **b)** Se observa la presencia del separador elastomérico a nivel apical y ausencia de central derecho temporal por exfoliación, **c)** Radiografía final; se aprecia erupción parcial de centrales permanentes con dos tercios de formación radicular.

## CONCLUSIONES

Esta técnica atraumática disminuye la lesión a los tejidos de soporte, la gingivorragia y la movilidad que se generan normalmente al exfoliar un diente temporal; consecuentemente, reduce la necesidad de utilizar terapia de remplazo del factor de la coagulación faltante y, por lo tanto, el riesgo de generar inhibidores de dicho factor.

Otro beneficio es la disminución de la ansiedad del paciente durante la consulta, lo que a su vez disminuye el costo económico/tiempo a la familia y la institución. También puede aplicarse a pacientes sanos y en aquéllos en los que no se deban manipular excesivamente los tejidos de soporte.

## BIBLIOGRAFÍA

1. Del Refugio IG, De la Teja AE, Bravo LA. Importancia de las enfermedades hematológicas en estomatología pediátrica. Parte I de III. Alteraciones estomatológicas secundarias a trastornos eritrocitarios. *Revista ADM*. 2009; 65 (5): 44-47.
2. Del Refugio IG, De la Teja AE, Bravo LA. Importancia de las enfermedades hematológicas en estomatología pediátrica. Parte II de III. Alteraciones estomatológicas secundarias a trastornos leucocitarios. *Revista ADM*. 2009; 65 (6): 12-15.
3. Del Refugio IG, De la Teja AE, Bravo LA. Importancia de las enfermedades hematológicas en estomatología pediátrica. Parte III de III. Alteraciones estomatológicas secundarias a trastornos plaquetarios. *Revista ADM*. 2009; 65 (6): 42-47.
4. Alpkilic BE et al. Dental and periodontal health in children with hemophilia. *J of Coagulation Disorders*. 2009; 8 (2): 1-4.
5. Israels S, Schwetz N, Boyar R, McNicol A. Bleeding disorders: characterization, dental considerations and management. *J Can Dent Assoc*. 2006; 72 (9): 827-31.
6. Zilberman Y, Shteyer A, Azas B. Iatrogenic exfoliation of teeth by the incorrect use of orthodontic elastic bands. *JADA*. 1976; 93: 89-93.
7. Ferrieri G, Castiglioni S. Oral surgery in patients on anticoagulant treatment without therapy interruption. *J Oral Maxillofac Surg*. 2007; 8 (2): 1149-54.
8. Muska E et al. Atraumatic vertical tooth extraction: a proof of principle clinical study of a novel system. *Oral Surg Oral Med Oral Pathol Oral Radiol*. 2012; 20 (10): e1-e8.
9. Llarena RME, Wiesinger-GA. Extracciones de dientes temporales próximos a exfoliarse con ligas de ortodoncia en pacientes hemofílicos. *Revista ADM*. 1986; 18 (5): 204-207.
10. Regev E, Lustmann J, Nashef R. Atraumatic teeth extraction in bisphosphonate-treated patients. *J Oral Maxillofac Surg*. 2008; 66 (1): 1157-61.
11. Frota MD et al. Evaluation of plasticity and radiopacity of elastic separators by means of traction tests and radiography. *Dental Press Journal of Orthodontics*. 2012; 17 (6): 23. e1-10.
12. Misch CE, Perez HM. Atraumatic extractions: a biomechanical rationale. *J Oral Medicine and Surgery*. 2008; 2 (1): e1-e5.
13. Papadimitriou DE, Geminiani A, Zahavi T, Ercoli C. Sonosurgery for atraumatic tooth extraction: a clinical report. *J Prosthet Dent*. 2012; 108 (6): 339-43.
14. Mozzati M, Arata V, Gallesio G. Tooth extraction in osteoporotic patients taking oral bisphosphonates. *International Osteoporosis Foundation and National Osteoporosis Foundation*. 2013; 24 (1): 1707-12.

Correspondencia:

**Dr. Eduardo de la Teja-Ángeles**  
Instituto Nacional de Pediatría  
Insurgentes Sur Núm. 3700-C,  
Col. Insurgentes Cuicuilco,  
México, 04530, D.F.  
E-mail: misangeles3@hotmail.com

# Hiperplasia epitelial multifocal:

## Reporte de tres casos clínicos y revisión de la literatura.

### *Multifocal epithelial hyperplasia:*

### *A report of three clinical cases and review of the literature.*

Ilse Verónica Martínez Serna,\* Yolanda Hernández Molinar,\*\* Francisco Javier Tejeda Nava,\*\*\*  
Ronel Bologna Molina,\*\*\*\* Saray Aranda Romo\*\*\*\*\*

#### RESUMEN

La hiperplasia epitelial multifocal es una enfermedad benigna que se caracteriza por la presencia de múltiples pápulas en la mucosa de la cavidad bucal, asociada con el virus del papiloma humano 13 y 32. En el presente trabajo se describen tres casos con características clínicas similares, donde se evidencian múltiples pápulas no dolorosas localizadas en mucosa bucal y lengua, mostrando un curso lento y benigno las cuales no habían sido diagnosticadas previamente por dentistas de práctica general. Se llevó a cabo el diagnóstico basado en las características clínicas patognomónicas de las lesiones, historia familiar y evolución; se les dio información a los pacientes acerca de su padecimiento y se mantienen periódicamente en observación. El objetivo de este trabajo es mostrar las características clínicas de la hiperplasia epitelial multifocal y hacer una revisión de la literatura en cuanto a la etiología de las lesiones su evolución, diagnóstico diferencial y tratamiento.

**Palabras clave:** Hiperplasia epitelial multifocal, virus del papiloma humano, mucosa bucal.

#### ABSTRACT

*Multifocal epithelial hyperplasia is a benign disease characterized by the presence of multiple papules in oral cavity mucosa. It is associated with HPV 13 and 32. In this paper, we describe three cases with similar clinical features, involving the presence of multiple painless papules localized in the oral mucosa and on the tongue, and displaying a slow and benign course. The condition had not been previously diagnosed by general dental practitioners. We made our diagnosis based on the pathognomonic clinical features of the lesions, family history, and evolution of the condition. The patients concerned were provided with information about their disease and kept under regular observation. The aim of this article is to describe the clinical features of multifocal epithelial hyperplasia and present a review of the literature on the etiology of the lesions, their evolution, differential diagnosis, and treatment.*

**Key words:** Multifocal epithelial hyperplasia, human papilloma virus, oral mucosa.

#### INTRODUCCIÓN

La hiperplasia epitelial multifocal (HEM) es una patología infecciosa proliferante benigna de la mucosa bucal. Frecuentemente se puede diagnosticar en pacientes de edad escolar con mayor predilección por las mujeres; no obstante, se presentan casos en pacientes adultos jóvenes.<sup>1,2</sup> La epidemiología actual de la enfermedad en México se desconoce, sin embargo, un trabajo ha reportado la presencia de nueve casos sobre 1,000 pacientes estudiados.<sup>2</sup> En otros estudios se ha reportado una prevalencia del 0.026%.<sup>3</sup> La HEM presenta una fuerte asociación con el virus del papiloma humano (VPH),<sup>4</sup> y se ha encontrado presente hasta en el 80.3%<sup>5</sup> de los casos; los subtipos reportados son VPH 13 y 32.<sup>4</sup> En casos descritos de estas lesiones, los pacientes presentan un familiar

\* Estudiante Médico Estomatólogo. Facultad de Estomatología. Universidad Autónoma de San Luis Potosí.

\*\* Profesor Investigador Tiempo Completo. Postgrado de Estomatología Pediátrica. Facultad de Estomatología. Universidad Autónoma de San Luis Potosí.

\*\*\* Profesor de Asignatura. Clínica de Diagnóstico. Facultad de Estomatología. Universidad Autónoma de San Luis Potosí.

\*\*\*\* Profesor Investigador de Tiempo Completo. Departamento de Investigación en Odontología. Escuela de Odontología. Universidad Juárez del Estado de Durango.

\*\*\*\*\* Profesor Investigador Tiempo Completo. Adscrita a la Clínica de Diagnóstico y Laboratorio de Bioquímica, Microbiología y Patología. Facultad de Estomatología. Universidad Autónoma de San Luis Potosí.

Recibido: Julio 2013. Aceptado para publicación: Diciembre 2013.

cercano con la misma patología, por lo que también se piensa que es de carácter hereditario.<sup>6</sup> Clínicamente se caracteriza por la presencia de múltiples pápulas de forma redondeada a ovales, de consistencia blanda y sésil, con límites definidos, del color de la mucosa bucal, afectando áreas como el dorso y bordes laterales de la lengua, paladar, mucosa labial y mucosa yugal con un tamaño de 0.1-0.5 cm o mayores, teniendo una evolución lenta y muchas veces asintomática, sin identificarse transformación a neoplasia maligna.<sup>2</sup>

El diagnóstico es eminentemente clínico identificando y asociando el origen racial, principalmente mestizos latinoamericanos cuyas condiciones socioeconómicas son bajas.<sup>7</sup> Las condiciones de vida y antecedentes familiares de lesiones similares que afectan a parientes cercanos<sup>8</sup> puede servir de apoyo al realizar el estudio histopatológico.<sup>2</sup> El pronóstico es bueno dado que la mayoría de las lesiones remiten espontáneamente, pero se recomienda la revisión periódica.<sup>9</sup> Las lesiones que no remitan o causen problemas funcionales o estéticos deben ser eliminadas mediante una variedad de tratamientos tales como escisión quirúrgica, la ablación con láser, crioterapia, electrocauterización, administración de interferón, ácido retinoico y la cirugía láser con CO<sub>2</sub>.<sup>10,11</sup>

### CASO CLÍNICO 1

Se presenta el caso de una niña de siete años de edad, quien se presentó para valoración al Departamento de Odontopediatría en la Facultad de Estomatología de la Universidad Autónoma de San Luis Potosí (UASLP) por presentar diversas lesiones en la mucosa labial y yugal. A la exploración intraoral, la paciente mostró múltiples lesiones en mucosa labial y yugal de forma bilateral, así como en el borde lateral izquierdo de la lengua y en el paladar duro. Las lesiones cursaron desde su inicio de manera asintomática y consistían en pequeñas pápulas coalescentes que de manera ocasional la paciente refería traumatizar (Figuras 1a a 1c).

### CASO CLÍNICO 2

Adolescente de 17 años de edad, quien se presentó en nuestra clínica para saneamiento básico. Al momento de realizar la exploración intraoral, se encontraron múltiples pápulas asintomáticas en mucosa labial y mucosa yugal. El paciente refería tener estas lesiones desde su infancia y que su padre presentaba lesiones similares (Figuras 2a a 2c).

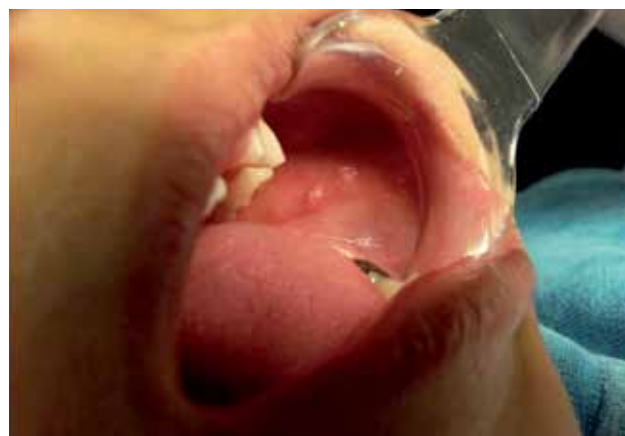

Figura 1a. Hiperplasia epitelial multifocal en mucosa yugal.

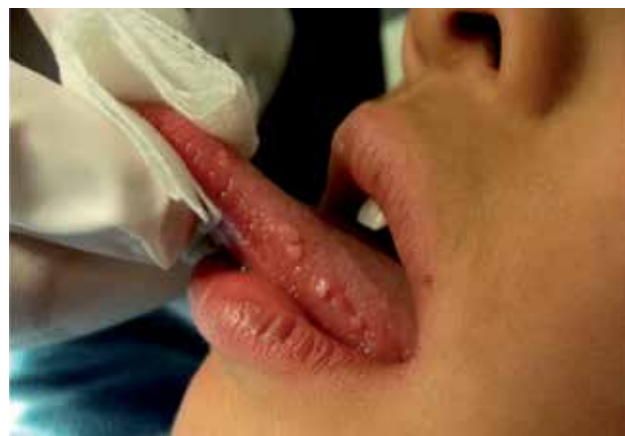

Figura 1b. Múltiples pápulas localizadas en la mucosa de la lengua.

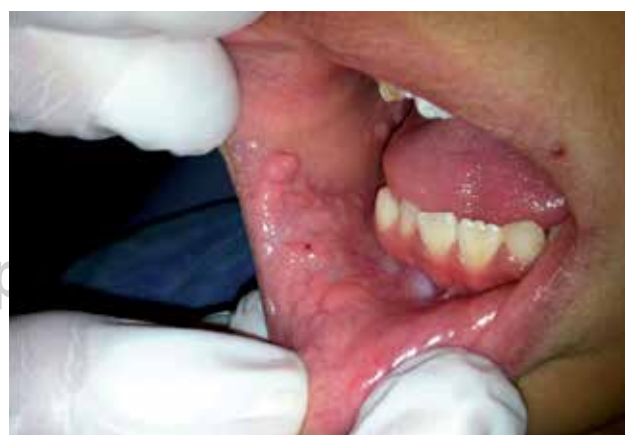
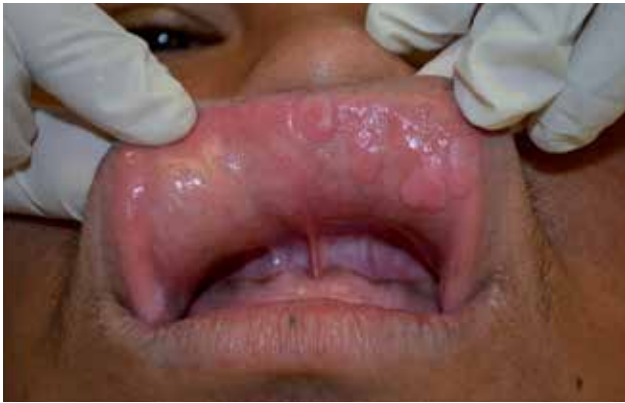
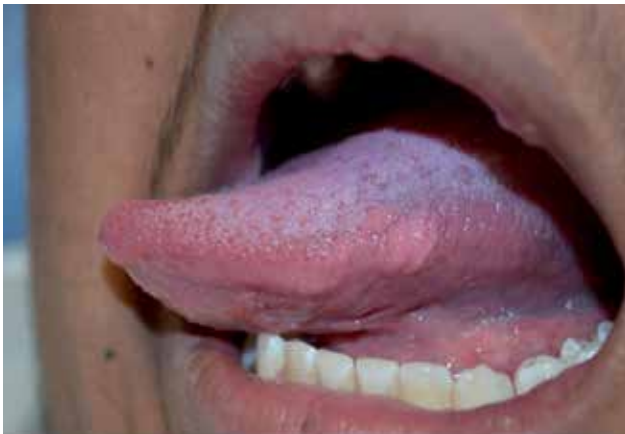Figura 1c. Pápulas múltiples en la mucosa del labio inferior.

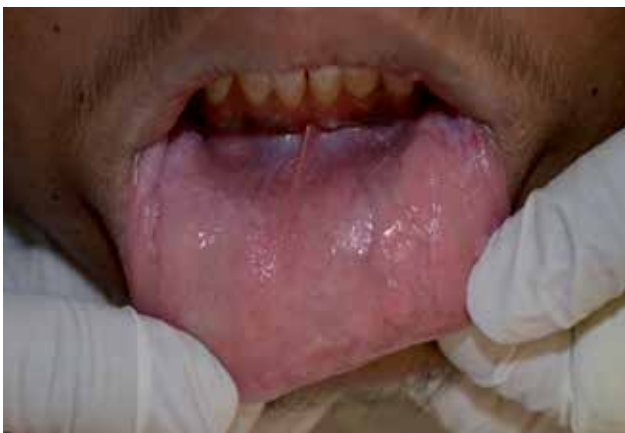



**Figura 2a.** Paciente masculino de 17 años de edad con lesiones papulares en la mucosa labial.



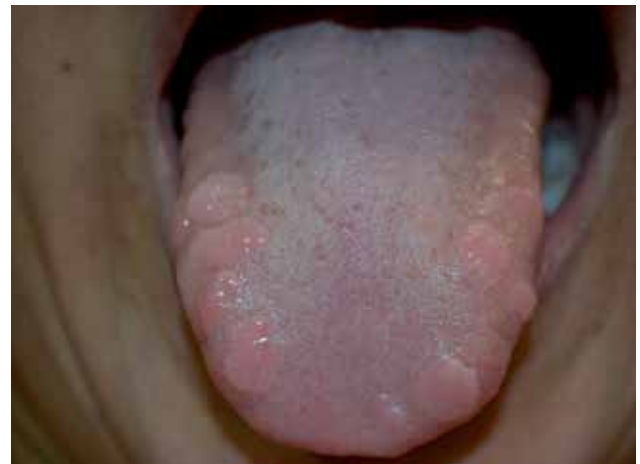**Figura 2b.** Lesiones en borde lateral de la lengua.



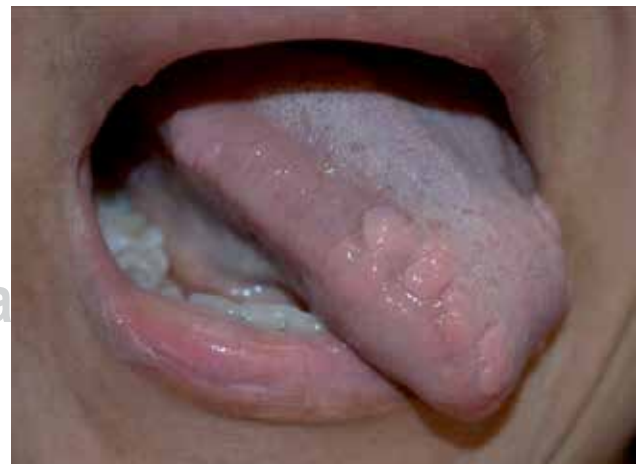**Figura 2c.** Hiperplasia epitelial multifocal en mucosa labial.

### CASO CLÍNICO 3

Mujer de 42 años de edad, quien se presentó en nuestra clínica debido a una odontalgia severa del órgano dentario 47. A la exploración intraoral, la paciente —como en los casos anteriores— mostraba pápulas en mucosa labial, yugal de manera bilateral, dorso y bordes laterales de lengua (*Figuras 3a, 3b, 3c, 3d*). Cabe mencionar que a pesar de que las lesiones han cursado de manera asintomática, la paciente refería traumatizarlas de manera voluntaria sobre todo en el labio inferior. El resto de antecedentes no tuvieron importancia para este padecimiento.



**Figura 3a.** Paciente femenino de 42 años de edad con hiperplasia epitelial multifocal.



**Figura 3b.** Múltiples lesiones papulares en la mucosa lingual.

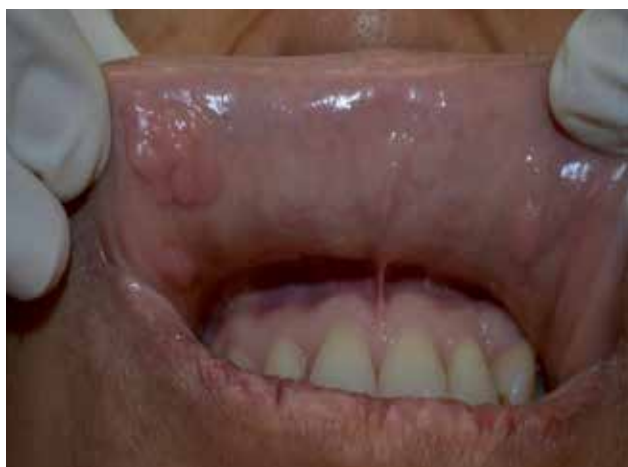

Figura 3c. Pápulas múltiples en la mucosa del labio superior.

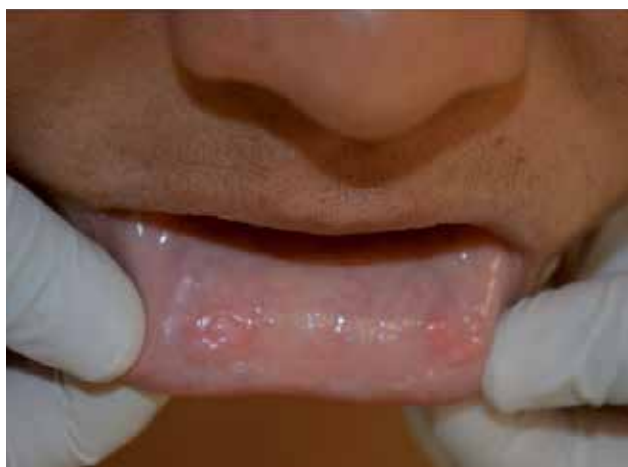

Figura 3d. Múltiples pápulas localizadas en la mucosa bucal.

## DISCUSIÓN

En este trabajo presentamos tres casos clínicos de pacientes que acudieron a la Facultad de Estomatología de la UASLP para atención dental, los cuales mostraban múltiples lesiones papulares en varios sitios de la mucosa bucal. La HEM es una patología benigna asociada fuertemente con el VPH 13 y 32, encontrándose con mayor frecuencia en niños preferentemente de género femenino y tendiendo a disminuir en la edad adulta.<sup>2</sup> En nuestra serie de casos observamos una tendencia por el género femenino, en edades diversas, sin tendencia a la involución, ya que las lesiones habían persistido.

La epidemiología reportada en México es relativamente baja con 0.026% y puede estar subestimada, ya que nuestra población al ser mestiza es la más afectada como ha sido reportado previamente,<sup>2,3,7</sup> por lo que se cree que muchos casos no son reconocidos por los dentistas de práctica general, como mencionaron nuestros pacientes quienes ya habían acudido previamente a atención dental sin obtener algún diagnóstico.

El diagnóstico de los presentes casos se realizó mediante la anamnesis, recabando datos sobre los antecedentes familiares y personales, signos y síntomas que han experimentado durante la evolución de la enfermedad, además mediante la exploración física extraoral e intraoral, aunque hay que tener en consideración otros diagnósticos diferenciales principalmente el síndrome de Cowden por su alta asociación con neoplasias malignas, sobre todo cáncer de tiroides.<sup>12</sup> Sin embargo, dadas las características clínicas tan peculiares de las lesiones de nuestros pacientes, su curso lento y benigno fueron descartadas otras posibilidades, por lo que en estos casos no se realizó biopsia,<sup>2</sup> quedando como diagnóstico clínico definitivo HEM.

El tratamiento para este tipo de lesiones no es indicado en la mayoría de las veces, ya que son asintomáticas y no tienden a malignizar; sin embargo, en zonas donde existe una constante fricción o transferencia en la oclusión o estética podrían ser eliminadas.<sup>10,11</sup> El tratamiento para nuestros pacientes consistió en dar información sobre su padecimiento, indicándoles la naturaleza benigna del mismo y su evolución, se propuso asimismo dar seguimiento a sus casos con una evaluación periódica para valorar las lesiones. Una de las pacientes refería tener molestia en algunas de las lesiones y se le planteó la posibilidad de eliminarla quirúrgicamente, pero no aceptó el tratamiento.

## CONCLUSIÓN

La hiperplasia epitelial multifocal es una lesión frecuente en la población mestiza, sin embargo, es poco diagnosticada en la práctica dental. Es necesario reconocer las características clínicas de esta patología para brindar una información adecuada a los pacientes y sus familiares.

## BIBLIOGRAFÍA

1. Said AK, Leao JC, Fedele S, Porter S. Focal epithelial hyperplasia-an update. *J Oral Pathol Med.* 2012; 42 (6): 435-442.
2. Ledesma-Montes C, Vega-Memije E, Garcés-Ortiz M, Cardiel-Nieves M, Juárez-Luna C. Multifocal epithelial hyperplasia. Report of nine cases. *Med Oral Patol Oral Cir Bucal.* 2005; 10 (4): 394-401.

3. García-Corona CI, Vega Memije ME, Mosqueda Taylor A. Hiperplasia epitelial focal: comunicación de 30 casos. *Dermatol Rev Mex*. 2000; 44: 262-7.
4. Lopez ME, Conde L, Ayora T, Ceron J, González M del R. Human papillomavirus 13 in a Mexican Mayan community with multifocal epithelial hyperplasia: could saliva be involved in household transmission? *EUR J Dermatol*. 2011; 21 (3): 396-400.
5. Petzoldt D, Pfister H. HPV 1 DNA in lesions of focal epithelial hyperplasia Heck. *Arch Dermatol Res*. 1980; 268: 313-4.
6. Premoli G, Cisternas JP, Ramírez JL, Galindo G. Focal epithelial hyperplasia: human-papillomavirus-induced disease with a genetic predisposition in a Venezuelan family. *Human Genet*. 1993; 91 (4): 386-8.
7. Carlos BR, Sedano HE. Multifocal papilloma virus epithelial hyperplasia. *Oral Surg Oral Med Oral Pathol*. 1994; 77: 631-5.
8. Ledesma MC, Torres VME, Garcés OM, López MD. Hiperplasia epitelial focal (enfermedad de Heck). Estudio clínico-patológico. *Práctica Odontológica*, 1992; 13: 21-6.
9. Saint-Gerons RS, Rojas MT, Salobreña AC, Soria JLA, Vaamonde HF. Hiperplasia epitelial focal. Una rara enfermedad en nuestro medio. *Med Oral Patol Oral Cir Bucal*. 2005; 10: 128-131.
10. Steinhoff M, Metze D, Stockfleth E, Luger TA. Successful topical treatment of focal epithelial hyperplasia (Heck's disease) with interferon-beta. *Br J Dermatol*. 2011; 144 (5): 1067-9.
11. Akyol A, Anadolu R, Ekmekci, Gurgey E, Akay N. Multifocal papillomavirus epithelial hiperplasia: successful treatment with CO<sub>2</sub> laser therapy combined with interferon alfa-2b. *Int J Dermatol*. 2003; 42 (9): 733-5.
12. Scheper MA, Nikitakis NG, Sarlani E, Sauk JJ, Meiller TF. Cowden syndrome: report of a case with immunohistochemical analysis and review of literature. *Oral Surg Oral Med Oral Pathol Oral Radiol Endod*. 2006; 101: 625-31.

Correspondencia:

**Dra. Saray Aranda Romo**

Av. Manuel Nava Núm. 2, Zona Universitaria,  
78290, San Luis Potosí, México.

E-mail: sarayaranda@fest.uaslp.mx

[www.medigraphic.org.mx](http://www.medigraphic.org.mx)

## Melanoacantosis bucal:

### Diagnóstico y tratamiento de un caso clínico.

#### *Oral melanoacanthosis: Diagnosis and treatment of a clinical case.*

Silvia Isabel Caviglia\*

#### RESUMEN

La melanoacantosis es una lesión pigmentada bucal rara. Al observarse en el microscopio se aprecia una acantosis del epitelio superficial y presencia de melanocitos dendríticos. Las localizaciones más frecuentes son la encía, el paladar, el labio y las mucosas yugales. A pesar de que su patogénesis no se conoce bien, se sugiere que es una lesión de origen reactivo. Es importante realizar la biopsia para hacer el diagnóstico diferencial con otras lesiones pigmentadas, principalmente el melanoma.

**Palabras clave:** Melanoacantosis, diagnóstico bucal, biopsia.

#### ABSTRACT

Melanoacanthosis is a rare pigmented oral lesion. Under the microscope, acanthosis of the surface epithelium is observed, together with the presence of dendritic melanocytes. The most commonly affected sites are the gums, palate, lips, and oral mucosa. Although the pathogenesis of melanoacanthosis is not well understood, the clinical behavior of lesions is suggestive of a reactive origin. Biopsy is important in order to make a differential diagnosis with other pigmented lesions, primarily melanoma.

**Key words:** Melanoacanthosis, oral diagnosis, biopsy.

#### INTRODUCCIÓN

En raras ocasiones, se han observado lesiones solitarias o múltiples de color variable entre marrón oscuro y negro, de un tamaño que oscilan entre 5 mm y más de 2 cm de diámetro, principalmente en el paladar, éstas son denominadas melanoacantomas.<sup>1</sup>

La melanoacantosis es una lesión pigmentada benigna que se caracteriza por ser de aparición repentina y crecimiento rápido, presentándose como una mancha marrón o negra.

Estas lesiones tienen predilección por presentarse en mujeres, sobre todo de raza negra, entre los 5 y 77 años, con predominio en la tercera y cuarta década. Además del paladar, otros sitios donde suelen ubicarse son los labios y encía, lo que sugiere que el trauma masticatorio y friccional pueden ser un factor etiológico.<sup>2</sup>

El examen histopatológico de muestras de tejido teñidas con hematoxilina y eosina está caracterizado por la acantosis del epitelio superficial y la proliferación de

melanocitos dendríticos en número variable. Los melanófagos y las células inflamatorias crónicas se observan en la lámina propia, pero ninguna célula atípica.<sup>3-6</sup>

Se presume que esta lesión tiene un origen reactivo. Para remarcar la naturaleza no neoplásica de la enfermedad, Tumish y Zunt<sup>7</sup> sugirieron el término de melanoacantosis oral, mientras que la designación «melanoacantoma» era para los tumores cutáneos.

La melanoacantosis tiene tendencia a afectar sitios expuestos al trauma, y desaparece después de la toma de una biopsia o de la remoción de los irritantes. Dado que se observa en el microscopio una inflamación crónica y un leve aumento de la vascularización, se cree que tiene una naturaleza reactiva.<sup>8,9</sup>

El objetivo de este trabajo es la presentación esta rara lesión pigmentada, su diagnóstico e histología.

#### CASO CLÍNICO

En el año 2011, una mujer de 39 años de edad y de nacionalidad boliviana se presentó al Servicio de Clínica Bucal del Hospital, derivada del Servicio de Periodoncia. Al examen clínico se observó una mancha pigmentaria marrón negruzca y asintomática. La lesión se localizaba en el margen gingival, por

\* Jefe de la Unidad Servicio Clínica Bucal. Hospital de Odontología «Dr. Ramón Carrillo». Docente Autorizado UBA. Buenos Aires. Argentina.

Recibido: Abril 2013. Aceptado para publicación: Noviembre 2013.



palatino del 2.3 (canino superior izquierdo) de 0.8 cm de diámetro.

La paciente tenía enfermedad de Chagas-Mazza sin complicaciones cardíacas ni del aparato digestivo. No refería antecedentes médicos familiares. Manifestó no tomar ninguna medicación. No consumía alcohol y no fumaba. (Figura 1).

Se le indicó realizarle pruebas de laboratorio de rutina, como una biometría hemática y un coagulograma completo. Los resultados mostraron valores bajos de eritrocitos, hematócrito y hemoglobina, por lo que se decidió hacer una interconsulta con un médico clínico.

Posteriormente, se le pudo realizar una biopsia escisional bajo anestesia local. El lecho quirúrgico no presentó complicaciones postoperatorias y tuvo una buena cicatrización a la semana (Figuras 2 a 4). El tejido obtenido se fijó en formol al 15 %.

El estudio histopatológico reveló un fragmento de mucosa revestida por epitelio pavimentoso con acanto-papilomatosis, paraqueratosis, leve espongirosis y sector con sobrecarga de pigmentos melánicos en el estrato basal; corion con infiltrados inflamatorios crónicos y me-

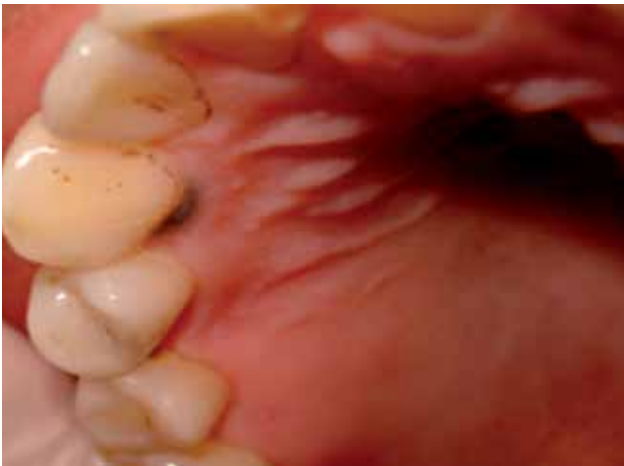

Figura 1. Estado prequirúrgico de la lesión.

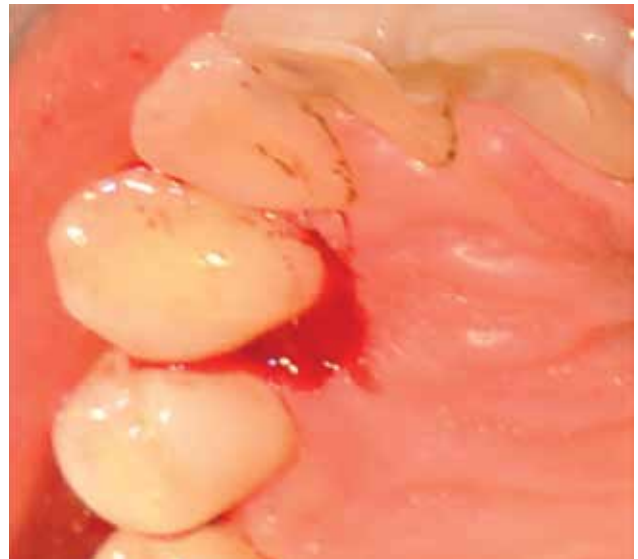

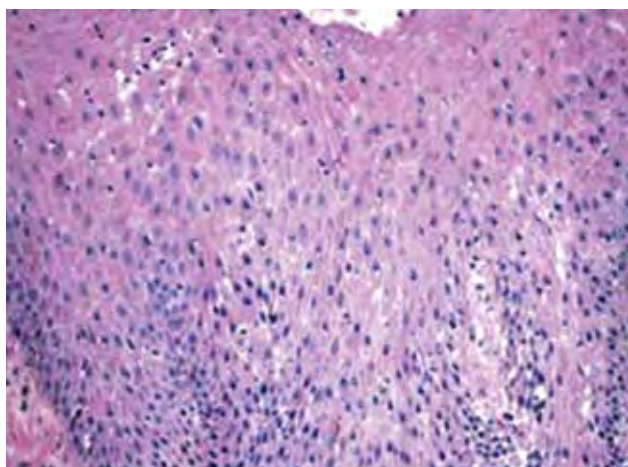
Figura 3. Lecho quirúrgico al tomar la biopsia.

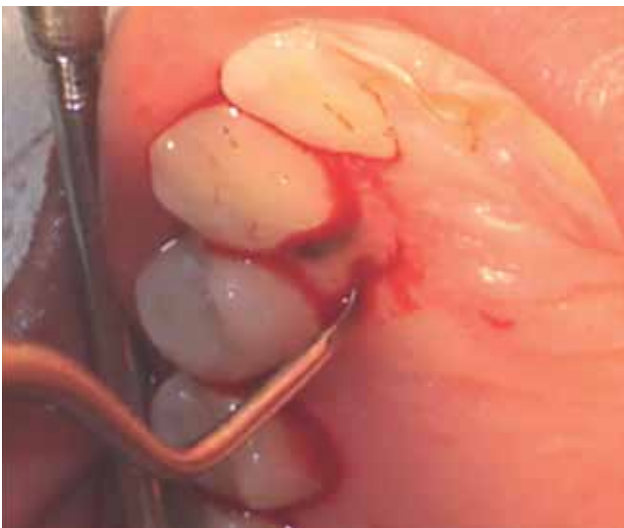

Figura 2. Toma de la biopsia.

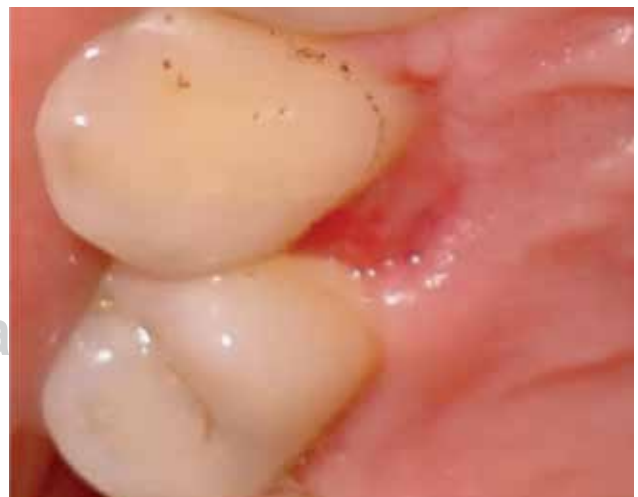

Figura 4. Control a la semana (postbiopsia).



**Figura 5.** Rasgos microscópicos de melanoacantosis, que muestran acantosis epitelial, melanocitos intraepiteliales grandes y una gran exocitosis (tinción hematoxilina-eosina, magnificación X200).

lanófagos. El diagnóstico de certeza fue melanoacantosis bucal (Figura 5).

### DISCUSIÓN

La melanoacantosis es una lesión benigna. Debemos hacer el diagnóstico diferencial de ésta con otras lesiones pigmentadas bucales, como manchas raciales, mácula melanótica oral (que se presenta con mayor frecuencia en el bermellón del labio inferior), hemorragia submucosa (petequias, equimosis), tatuaje por amalgama (se puede detectar con una radiografía y/o estudio histopatológico), melanosis del fumador, pigmentación inducida por medicamentos (como ketoconazol, clorpromazina, anticonceptivos orales, etcétera), nevo intramucoso, nevo compuesto, nevo de unión, melanosis postinflamatoria, lesiones debidas a causas genéticas como el síndrome de Peutz-Jeghers (poliposis intestinal), la enfermedad de von Recklinghausen (neurofibromatosis), el síndrome de Albright (pseudopubertad precoz, displasia esquelética), el síndrome de Carney (mixomas en diferentes localizaciones), el síndrome de Laugier-Hunziker (el cual afecta labios, mucosa y uñas), enfermedades sistémicas (por ejemplo, pulmonar), desbalance hormonal, cloasma (embarazo) y melanoma.<sup>2,4,10,11</sup>

La melanoacantosis es una lesión asintomática y no neoplásica que coincide con el caso clínico presentado,

pero debido a la localización de la lesión y por ser la encía y el paladar los lugares más frecuentes para la ubicación de melanomas, no es suficiente con el aspecto clínico de la lesión, por lo que la biopsia y el informe histopatológico son mandatorios.

### CONCLUSIÓN

La melanoacantosis es una lesión benigna y rara. Se debe hacer un diagnóstico diferencial con otras patologías y un diagnóstico de certeza ante la sospecha de una patología maligna como el melanoma.

### BIBLIOGRAFÍA

1. Saap J, Eversole L, Wysocki G. Patología oral y maxilofacial contemporánea. 2a ed. España: Mosby. Elsevier; 2005: 168-169.
2. Contreras E, Carlos R. Melanoacantosis oral (melanoacantoma): reporte de un caso y revisión de literatura. Med Oral Patol Oral Cir Bucal. 2005; 10: 9-12.
3. Lakshminarayanan V, Ranganathan K. Oral melanoacanthoma: a case report and review of the literature. J Med Case Reports. 2009; 3: 11. Doi: 10.1186/1752-1947-3-11.
4. Gupta A, Nainani P, Upadhyay B, Kavle P. Oral melanoacanthoma: a rare case of diffuse oral pigmentation. Oral Maxillofac Pathol. 2012; 16: 3: 441-443.
5. Geetha T, Getha Rani G, Krishnam AS. Bilateral oral melanoacanthoma in an Indian boy. Indian J Dermatol Venereol Leprol. 2011; 77: 2: 210-212.
6. Fornatora M L; Reich R; Haber S; Solomon F, Freedman P. Oral melanoacanthoma: a report of 10 cases, review of the literature and immunohistochemical. Analysis for HMB-45 reactivity. Am J Dermatopathol. 2003; 25 (1): 12-15.
7. Tomich CE, Zunt SL. Melanoacanthosis (melanoacanthoma) of the oral mucosa. Dermatol Surg Oncol. 1990; 16: 231-6.
8. Carlos R, Contreras E, Netto A C, Mosqueda-Taylor A, Vargas PA, Jorge J, León JE, de Almeida OP. Oral melanoacanthoma and oral melanotic macule: a report of 8 cases, review of the literature and immunohistochemical analysis. Med Oral Pathol Oral Cir Bucal. 2007; 12 (5): E374-9.
9. Soares de Oliveira NE, D'Luca C, Silva Castro C, Rodrigues FN, Frazao Cury V. Racial melanosis and pigmentation of melanin in the oral cavity. Review of literature. R Periodontia. 2009; 19 (3): 49-55.
10. Lawson W. Pigmented oral lesions: Clues to identifying the potentially malignant. Consultant. 2012; 54 (5): 301.
11. Sachdeva S, Sachdeva S, Kapoor P. Laugier-Hunziker syndrome: a rare case of oral and acral pigmentation. J Cutan Aesthet Surg. 2011; 4 (1): 58-60.

Correspondencia:

**Dra. Silvia Isabel Caviglia**  
Ortega y Gasset 1557 CABA,  
1426, Buenos Aires, Argentina.  
E-mail: silcaviglia@yahoo.com.ar

## Adenoma pleomorfo palatino. Presentación de escisión alterna con descenso de colgajo palatino de espesor total.

*Pleomorphic adenoma of the palate: Presentation of an alternative surgical excision technique involving the elevation a full-thickness palatal flap.*

Carlos Juan Liceaga Escalera,\* Oscar Castañeda Sánchez,\*\* Ismael Solano Aquino\*\*\*

### RESUMEN

El adenoma pleomorfo es la neoplasia benigna de glándulas salivales más común, tanto de glándulas mayores como de menores. La localización intraoral más frecuente es entre los límites del paladar duro y paladar blando y puede llegar a impedir una adecuada masticación, fonación, así como a disminuir el libre paso de alimentos. La recurrencia de dichas lesiones es alta si no llevamos a cabo una técnica quirúrgica adecuada, tanto para remover la lesión en su totalidad como para respetar la cápsula que la rodea. En el presente artículo, se presenta un caso clínico realizado en el Hospital Juárez de México, de una paciente con lesión de adenoma pleomorfo palatino de tamaño considerable, en donde se realizó la escisión quirúrgica de manera alterna con un descenso de colgajo palatino de espesor total y remoción completa de la lesión, conservando en todo momento su cápsula. En el seguimiento a largo plazo no se observaron recurrencias, neoformaciones, y encontramos una adecuada remodelación y adaptación del colgajo en su posición original.

**Palabras clave:** Adenoma pleomorfo, glándulas salivales, paladar, colgajo palatino.

### ABSTRACT

*Pleomorphic adenoma is the most common benign neoplasm of both the major and minor salivary glands. The most frequently intraoral location is between the boundaries of the soft and hard palates. It can impede proper mastication and phonation, and prevent food from passing freely. The recurrence rate for this kind of lesion is high if a suitable surgical technique is not used, in terms of both removing the entire lesion and ensuring that the capsule that surrounds it is not compromised. In this article, we present a clinical case study carried out at the Juárez Hospital, involving a female patient with a large pleomorphic adenoma lesion. We performed an alternative surgical excision involving the elevation of a full-thickness palatal flap and complete removal of the lesion, whilst preserving its capsule. In the long-term follow up, no recurrences or neoformations were observed and we found an adequate remodeling and adaptation of the flap into its original position.*

**Key words:** Pleomorphic adenoma, salivary gland, palate, palatal flap.

### INTRODUCCIÓN

El adenoma pleomorfo ha recibido diversos nombres a través de los años: tumor mixto, enclavoma, branquioma, endotelioma, endocondroma, entre otros. Sin embargo, el término más aceptado actualmente es adenoma pleomorfo (propuesto por Willis), que hace

referencia al inusual patrón histológico que presenta esta lesión.<sup>1</sup> Se piensa que la apariencia «mixta» del tumor obedece a la diferenciación de las células tumorales y a las áreas fibrosas, hialinizadas, mixoides, condroides e incluso óseas, las cuales son el resultado de la metaplasia o producto de las células tumorales *per se*.<sup>2</sup> El término pleomorfo hace referencia a la variada diferenciación parenquimatosa y estromal presentada por las células tumorales.<sup>3,4</sup>

El adenoma pleomorfo es la neoplasia benigna más común de glándulas salivales, constituyendo más del 50%, tanto en glándulas salivales mayores como en glándulas menores.<sup>5,6</sup> Asimismo, se han reportado casos de malignización y metástasis, afortunadamente esto es

\* Jefe de Servicio de Cirugía Maxilofacial.

\*\* Residente del cuarto año. Jefe de Residentes de Cirugía Maxilofacial.

\*\*\* Residente primer año. Cirugía Maxilofacial.

Hospital Juárez de México.

Recibido: Septiembre 2013. Aceptado para publicación: Diciembre 2013.

muy inusual, siendo la principal causa la permanencia de la lesión. Esta neoplasia tiene un ligero predominio en mujeres, y diversos estudios establecen como edad de aparición promedio los 41 años (menos del 10% se producen en niños), pero puede presentarse en cualquier edad.<sup>7-9</sup> Su ubicación más común es la parótida, representando el 60% de los tumores de dicha glándula. Por otro lado, el 50% de los tumores de glándulas salivales menores son adenoma pleomorfo, de los cuales 55% afectan al paladar, el 25% al labio (principalmente al superior), 10% a la mucosa bucal y el 10% restante se presenta en el resto de los tejidos orales y orofaríngeos. Entre las características principales del adenoma pleomorfo se encuentran que son bien delimitados, no infiltrantes y encapsulados.<sup>10,11</sup>

Clínicamente aparecen como una lesión asintomática de crecimiento lento e intermitente, generalmente móvil (en parótida especialmente), de consistencia firme o blanda (en caso de que existan zonas de degeneración quística).<sup>12</sup> En glándulas menores, la localización más frecuente es el paladar, donde se presenta como una masa de aspecto lobulado, indurada, con la mucosa que lo recubre de aspecto normal, aunque raramente presenta ulceraciones (traumáticas) o telangetasias. En la mucosa bucal y labio, los adenomas pleomorfos son móviles, bien delimitados y cubiertos por mucosa generalmente intacta.<sup>13,14</sup>

El variado patrón histológico que presenta esta lesión es una de sus principales características. El hallazgo más constante es una marcada cápsula fibrosa, aunque suelen encontrarse células tumorales en la cápsula o a veces la cápsula es incompleta, estas características son más comunes en adenoma pleomorfo de glándulas menores, especialmente por debajo de la superficie epitelial externa de las lesiones que se presentan en el paladar.<sup>8,10</sup> Estos nidos de células neoplásicas que perforan la cápsula se cree que forman nuevos focos tumorales. Esto originaría la multiloculación observada a veces en estos tumores. Si se realiza enucleación simple del tumor pueden no eliminarse por completo estos focos dando pie a posibles recidivas. Las células neoplásicas pueden seguir diversos patrones de diferenciación, sin embargo, existen generalmente dos patrones predominantes: ductal y mioepitelial.<sup>15</sup> Por lo tanto, el tumor está compuesto por una mezcla de epitelio glandular y células mioepiteliales en un estroma mixoide. La proporción de estos elementos es muy variable dentro de los distintos tumores. El epitelio comúnmente forma ductos, estructuras quísticas, capas difusas de células o cordones entrelazados. Ocasionalmente se observan células secretoras de moco o con producción de queratina,

pero son de escasa proporción dentro de los variados tipos celulares.<sup>16</sup>

Las radiografías convencionales y los estudios hematológicos no son un aporte valioso en el estudio con fines diagnósticos de los tumores de glándulas salivales. Las tomografías computarizadas son de utilidad para evaluar la erosión y perforación ósea, y el posible compromiso de estructuras vecinas como los senos paranasales, la cavidad nasal y la base de cráneo, al cual invade a través del conducto palatino. La resonancia magnética nuclear (RMN) es una técnica diagnóstica valiosa para el estudio de estos tumores, especialmente de los que se circunscriben a tejidos blandos y en glándulas mayores.<sup>13</sup>

La toma de biopsia a estos tumores ha sido un tema controversial, ya que se cree que las incisiones o perforaciones sobre la cápsula tienden a sembrar células neoplásicas, con lo cual favorecen la recurrencia local. Por esta razón, las biopsias deben ser escisionales, especialmente las que se realizan en las glándulas salivales mayores. Sin embargo, en glándulas menores (especialmente en paladar), la técnica quirúrgica varía considerablemente según la imagen microscópica, por lo que se dice que el diagnóstico histológico previo a la cirugía, es esencial. Debido a la posibilidad de siembra del tumor se aconseja que la muestra sea tomada del centro de la lesión y no de sus márgenes periféricos.<sup>12</sup> La aspiración con aguja del contenido es una técnica fácil, precisa (algunos estudios demostraron un 80% de coincidencia entre el diagnóstico por aspiración y el microscópico) y segura, ya que al parecer aunque al momento de tomar la muestra existe una pequeña siembra celular, ésta parece ser menor a la masa crítica necesaria para la implantación y crecimiento de una nueva lesión, además de ayudarnos a descartar cualquier otra patología de origen vascular o quístico.

Es importante destacar que para poder efectuar una toma de muestra por aspiración, la lesión necesariamente debe tener más de un centímetro de profundidad.<sup>15</sup> Últimamente se han postulado, entre otras técnicas, la ecografía (ultrasonoscopia) y exámenes inmunohistoquímicos como exámenes complementarios, ya que aportan datos de importancia diagnóstica y quirúrgica.<sup>13</sup>

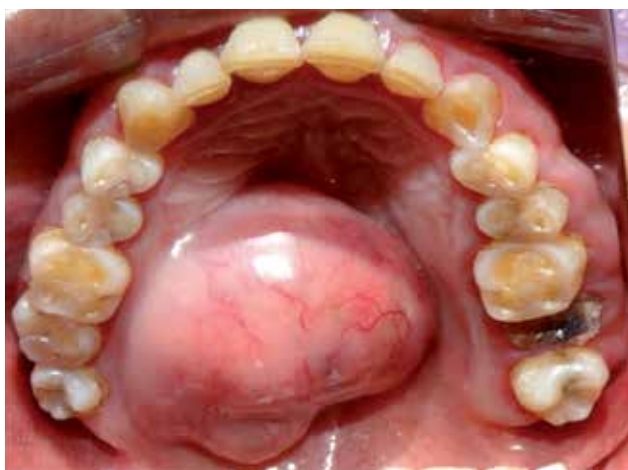
En la cavidad oral se realiza la extirpación quirúrgica mucoperióstica de las lesiones ubicadas en el paladar.<sup>11,17</sup> Algunos autores describen el raspado o curetaje superficial del tejido óseo vecino a la lesión, obedeciendo a la posible presencia de restos de adenoma pleomorfo en la superficie ósea y no a la infiltración ósea. Las lesiones en mucosas de revestimiento como labios, paladar blando y mucosa bucal raramente recidivan tras la enucleación simple; no obstante, la incidencia de recidiva se mini-



miza o desaparece en todas las localizaciones cuando el tumor es extirpado con margen de seguridad de tejido normal.<sup>8,15</sup> En general, se propone un margen de dos a tres milímetros. En glándulas menores, con una técnica quirúrgica adecuada, la recidiva del adenoma pleomorfo es menor a 5%.<sup>9</sup> Las recurrencias aumentan la posibilidad de malignización hasta en un 3%.<sup>7</sup>

### DESCRIPCIÓN DEL CASO CLÍNICO

Se presenta el caso clínico de una paciente de 47 años de edad, realizado en el Hospital Juárez de México, la cual notó crecimiento en la región palatina de aproximadamente dos años de evolución. A la exploración extraoral no se observaron ninguna alteración; sin embargo, se le escucha la voz nasal, aunque sin limitaciones a la apertura bucal ni de movilidad lingual. Al examen intraoral se observó dentición secundaria incompleta, higiene oral deficiente, con la presencia de aumento de volumen en región palatina entre la unión del paladar duro con el blando, predominantemente del lado derecho. La lesión es de forma redonda, bilobulada, de superficie lisa, de aproximadamente 5 x 5 x 2 centímetros de tamaño, de base sésil y bordes bien delimitados, de consistencia firme y levemente dolorosa a la palpación, de coloración similar al tejido adyacente palatino sano, con zonas de telangetasias sobre la superficie de la lesión. La mucosa bucal así como la mucosa lingual no presentaron alteraciones. La sensibilidad palatina se presentó sin cambios, el paladar blando se encontró con ligera desviación hacia el lado izquierdo (*Figura 1*). La orofaringe tampoco mostró alteraciones.



**Figura 1.** Lesión palatina considerable la cual impide la adecuada fonación.

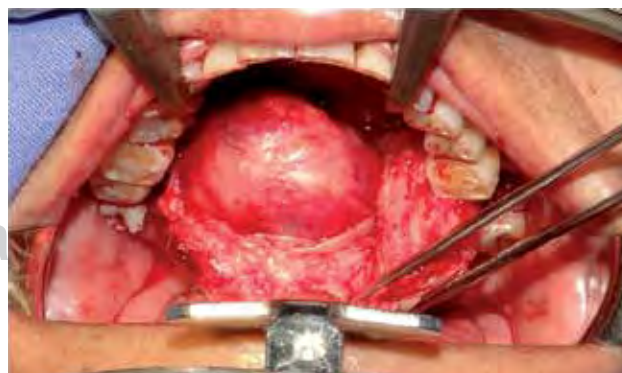Dentro de las posibilidades diagnósticas encontramos como primera opción al adenoma pleomorfo, posteriormente, al quiste dermoide, schwannoma, neuroma traumático, quiste hidatídico o neoformación vascular.

Para determinar el diagnóstico, procedimos a la punción aspiratoria, la cual resultó ser negativa. Durante la realización de la biopsia incisional se extrajo material de tejido blando, color amarillo, sin salida de líquido; el resultado de dicha biopsia fue consistente con nuestra hipótesis de primera instancia, siendo adenoma pleomorfo de glándulas salivales palatinas menores.

En la tomografía axial computarizada no se apreciaron perforaciones óseas ni extensiones de la lesión hacia la cavidad nasal o del seno maxilar, con amplio tejido sano en la parte posterior del paladar blando. La lesión presentaba un lóbulo menor directamente unido al lóbulo mayor, en la porción posterior del paladar.

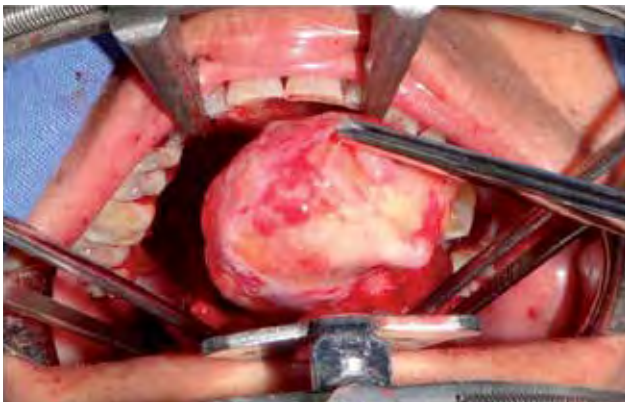
Con previo consentimiento informado, en la sala de operaciones y bajo anestesia general con intubación nasotraqueal, a la paciente se le infiltró lidocaína con epinefrina sobre paquetes vasculonerviosos palatinos posteriores, así como en el palatino anterior. Se realizó incisión contorneante sobre la encía marginal palatina de órganos dentales maxilares de primer molar a primer molar contralateral, se disecó el colgajo palatino de espesor total, sacrificando al paquete vascular palatino anterior hasta exponer la cápsula de la lesión, donde se observó una zona de mayor clivaje o punto de unión entre la fibromucosa palatina y dicha neoplasia (*Figura 2*).

Por medio de disección roma, se continuó hasta disecar por completo en toda su circunferencia la cápsula (*Figura 3*). Se conservaron los paquetes palatinos

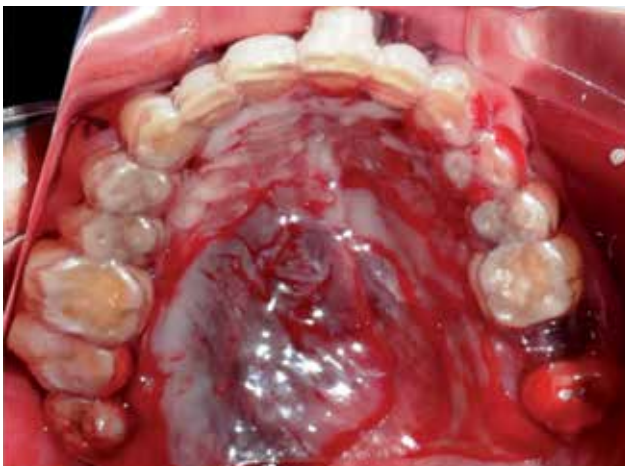

**Figura 2.** Transquirúrgico, donde se muestra descenso del colgajo palatino total y exposición de la lesión con su cápsula.

posteriores de manera bilateral, se retiró la lesión en su totalidad y se verificó el lecho quirúrgico donde no se observó ninguna invasión o perforación al hueso palatino ni a la fibromucosa palatina. A continuación se realizó hemostasia y se procedió a la recolocación del colgajo palatino de espesor total en posición y se sutura con puntos tipo Blair Donati con material de ácido glicólico. Se realizó una extracción simple de resto radicular de órgano dental 27, procediendo a colocar la férula quirúrgica de acrílico (*Figura 4*) previamente confeccionada para el mantenimiento postoperatorio inmediato de dicho colgajo sobre el lecho quirúrgico, eliminando también los puntos de presión sobre el colgajo. Finalmente se terminó procedimiento sin complicaciones.



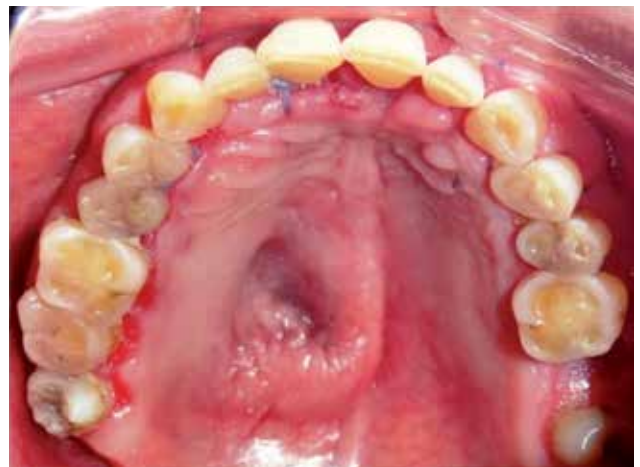**Figura 3.** Retiro de la lesión en su totalidad respetando la fibromucosa palatina.



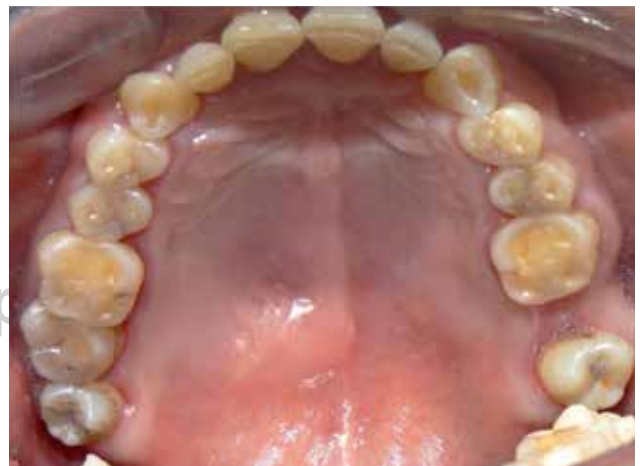**Figura 4.** Férula acrílica para reposición palatina del colgajo total.

En consulta externa realizamos el retiro de férula quirúrgica a los cinco **días posteriores** a la intervención (*Figura 5*), donde se observó una adecuada adaptación de los límites del colgajo palatino; en la porción central se apreció zona contigua a donde existía la lesión, la cual se observó holgada, en proceso de remodelación y adaptación al paladar óseo, con adecuada coloración, así como con adecuado llenado capilar.

A los tres meses de control, la paciente presentó una total reposición y remodelación de dicho colgajo (*Figura 6*) y mejoró ampliamente su calidad de voz. En el control postoperatorio a largo plazo (18 meses) no observamos nuevos aumentos de volumen, neoplasias o zonas de alteración.



**Figura 5.** Control y evolución cinco días posteriores a la escisión.



**Figura 6.** Adecuada reposición y adaptación del colgajo.

## DISCUSIÓN

En el presente caso se realizó un abordaje alternativo a la «escisión clásica» en la cual se retira este tipo de lesiones en conjunto con la fibromucosa palatina, dejando en gran medida el tejido óseo palatino expuesto al medio de la cavidad oral.

Esta técnica busca mejorar ampliamente el periodo postoperatorio del paciente, evitando tanto la formación de tejido de granulación, cicatrización por segunda intención, el roce o fricción del paso de alimento contra un paladar o lecho quirúrgico denudado, además del potente riesgo de presentar algún tipo de infección del hueso expuesto.

La fibromucosa palatina, al recibir un adecuado y noble aporte vascular por parte de los paquetes palatinos posteriores, los cuales se conservaron en todo momento en nuestra técnica quirúrgica, casi asegura por completo una cicatrización rápida y adaptación del colgajo a su posición original.

Al conservar en su totalidad la cápsula de la lesión, se disminuye ampliamente el porcentaje de recidiva del adenoma pleomorfo. El control postoperatorio de la paciente no indica nuevos crecimientos o neoformaciones. En cuanto a la realización de este tipo de abordaje alterno para la escisión de estas neoplasias, se debe considerar la adecuada y previa selección del caso, en donde no se observen zonas de necrosis o perforaciones de la fibromucosa palatina, diseminación o perforación a hueso, así como adecuados límites o bordes de dicha neoplasia. Con esto se evitarían en gran medida complicaciones transoperatorias, así como recidivas, siendo el tratamiento de elección para lesiones ulceradas o con invasión a tejido óseo la «escisión clásica de espesor total».

## BIBLIOGRAFÍA

1. Sapp JP, Eversole LR, Wysocki GP. Patología oral y maxilofacial contemporánea. Madrid, Harcourt Brace; 1998: pp. 338-40.
2. Neville BW, Damm DD, Allen CM, Bouquet JE. Oral and Maxillofacial Pathology. Philadelphia, Saunders Company; 1995: pp. 410-13.
3. Shafer WG, Levy BM. Tratado de patología bucal. 4a Edición, México, Interamericana; 1986: pp. 233-9.

4. Lopes MA, Kowalski LP, Santos GC, Almeida OP. A clinicopathologic study of 196 intraoral minor salivary gland tumors. J Oral Pathol Med. 1999; 28: 264-7.
5. Jorge J, Pires FR, Alves FA et al. Juvenile intraoral pleomorphic adenoma: report of five cases and review of the literature. Int J Oral Maxillofac Surg. 2002; 31: 273-5.
6. Goodisson DW, Burr RGM, Creedon AJ et al. A case of metastasizing pleomorphic adenoma. Oral Surg Oral Med Oral Pathol Oral Radiol Endod. 1999; 87: 341-5.
7. Furukawa M, Suzuki H, Matsuura K et al. Carcinoma expleomorphic adenoma of the palatal minor salivary gland with extension into the nasopharynx. Auris Nasus Larynx. 2001; 28 (3): 279-81.
8. Pogrel MA. The management of the salivary gland tumors of the palate. J Oral Maxillofac Surg. 1994; 52: 454-9.
9. Ishii J, Nagasawa H, Wadamori T et al. Ultrasonography in the diagnosis of palatal tumors. Oral Surg Oral Med Oral Pathol Oral Radiol Endod. 1999; 87 (1): 39-43.
10. Li CY, Shirasuna K, Ishibashi H, Nakayama H, Kiyoshima T. Epithelial-myoepithelial carcinoma arising in pleomorphic adenoma of the palate. Oral Surg Oral Med Oral Pathol Oral Radiol Endod. 2000; 90 (4): 460-5.
11. Shaaban H, Bruce J, Davenport PJ. Recurrent pleomorphic adenoma of the palate in a child. Br J Plast Surg. 2001; 54 (3): 245-7.
12. Curran A, White D, Damm D, Murrah V. Polymorphous low-grade adenocarcinoma versus pleomorphic adenoma of minor salivary glands: Resolution of a diagnostic dilemma by immunohistochemical analysis with glial fibrillary acidic protein. Oral Surg Oral Med Oral Pathol Oral Radiol Endod. 2001; 91 (2): 194-9.
13. Rinaggio J, Aguirre A, Zeid M, Hatton MN. Swelling of the nasolabial area. Oral Surg Oral Med Oral Pathol Oral Radiol Endod. 2000; 89 (6): 669-73.
14. Laskawi R, Schott T, Mirzaie-Petri M, Schroeder M. Surgical Management of pleomorphic adenomas of the parotid gland: A follow up study of three methods. J Oral Maxillofac Surg. 1996; 54: 1176-9.
15. Sahai K, Kapila K, Dahiya S, Verma K. Fine needle aspiration cytology of minor salivary gland tumours of the palate. Cytopathology. 2002; 13 (5): 309-16.
16. Matsumoto Y. Lipofuscin pigmentation in pleomorphic adenoma of the palate. Oral Surg Oral Med Oral Pathol Oral Radiol Endod. 2001; 92 (3): 299-302.
17. Becelli R, Frati R, Cerulli G, Perugini M, Frati A, Lannetti G. Pleomorphic adenoma of the minor salivary glands of the palate. J Exp Clin Cancer Res. 2001; 20 (1): 25-8.

Correspondencia:

**Dr. Oscar Castañeda Sánchez**  
Hospital Juárez de México.  
Consultorio 27, Primer Piso, Consulta Externa  
Av. Instituto Politécnico Nacional Núm.5160,  
Col. Magdalena de las Salinas, 07760,  
Delegación Gustavo A. Madero, México, D.F.  
E-mail: oecasa@hotmail.com

www.medigraphic.org.mx



# Restauración postendodóntica en conductos radiculares amplios.

## *Postendodontic restoration in wide root canals.*

José de Jesús Cedillo Valencia,\* José Eduardo Cedillo Félix\*\*

### RESUMEN

Gracias al auge que tiene la implantología en la actualidad y al aumento del porcentaje de éxitos de la misma, los clínicos ahora, antes que intentar prolongar la vida del órgano dental afectado en la cavidad oral, prefieren realizar una extracción. Siguiendo los cánones de la odontología conservadora, ponemos a consideración una técnica que puede ayudar, como última opción, a mantener dientes tratados endodónticamente, antes de llevar a cabo su extracción. Esta técnica ya ha sido propuesta y debidamente investigada por algunos autores. Esta propuesta se aplica a dientes con conductos radiculares amplios, los cuales se han debilitado por restauraciones deficientes, desmineralización de la dentina, por filtraciones en la corona y poste radicular o simplemente conductos amplios en pacientes de corta edad. Tenemos la firme convicción que no podremos garantizar la permanencia de un órgano dental en la cavidad oral, pero sí podemos intentar alargarle su permanencia en el alvéolo. Por eso damos a conocer la técnica de rellenar previamente el conducto con ionómero de vidrio de alta densidad. Este material dental tiene un módulo de elasticidad similar a la dentina, lo que aumenta su integridad y mejora la técnica al colocar un poste con menor cantidad de cemento o al emplear un poste demasiado amplio.

**Palabras clave:** Cemento, poste, resina, conducto radicular, ionómero de vidrio.

### ABSTRACT

*With the boom in implantology in today's dentistry and its undeniable success, many clinicians now prefer to perform an extraction rather than extend the life of the tooth. According to the standards of conservative dentistry, we propose a technique that could be useful as a final option before resorting to an extraction, for teeth on which a root canal has been performed in the past. This type of treatment has been described and properly researched by several authors. It can be applied in wide root canals that have been weakened by poor restorations or demineralization of the dentin caused by a filtration through the crown, or simply in young patients with wide canals. Whilst we cannot guarantee that a tooth be preserved indefinitely, we do believe we can make it last longer. For this reason, we describe the technique that involves first filling the root canal with high-density glass ionomer—a dental material that has a modulus of elasticity similar to that of dentin—which increases its integrity. This makes for an improved technique when posts are inserted as less luting cement is used and eliminates the need to use a wider post.*

**Key words:** Luting cement, post, composite, root canal, glass ionomer.

### INTRODUCCIÓN

Hace más de 250 años, Pierre Fauchard resaltó la necesidad de cementar los postes empleados para la retención final de las coronas protésicas.<sup>1</sup> Desde la década de los 70 del siglo pasado, se cuestionaba cómo deberían ser cementados los endopostes preformados (para ese entonces eran de acero), empleando los cementos convencionales que para esa época se estudiaban. Fueron Standle et al., quienes por su investigación concluyeron que el cemento de fosfato de zinc otorgaba mejor retención que el cemento de poliacrilato de zinc.<sup>2</sup> La mayoría de

líderes de opinión de ese entonces sugerían que el agente cementante convencional debía ser aplicado al endoposte.<sup>3</sup> En contraste, Hanson y Caputo sugirieron experimentalmente que el cemento debiera ser insertado al conducto después de preparado éste.<sup>4</sup> Estas diferencias en los métodos quizás fueron de fundamental importancia al momento de comparar los resultados de diversos estudios, al mismo tiempo de tener un importante impacto clínico. Desde ese entonces se consideraba al método radiográfico como la mejor herramienta clínica para evaluar la condición final de cementación de un endoposte.<sup>2,4</sup>

Un poste ideal debe tener ciertas características para ser considerado como tal, como son: la forma que debe ser similar al volumen dentario ausente, las propiedades mecánicas deben ser similares a las de la dentina, el desgaste estructural del diente debe ser el menor posible, debe ser resistente para soportar las fuerzas y el impacto masticatorio

\* Presidente de la Academia Mexicana de Operatoria Dental y Biomateriales.

\*\* Egresado de la Universidad de la Salle Bajío.

Recibido: Enero 2014. Aceptado para publicación: Enero 2014.



y su módulo de elasticidad deben ser lo más parecido a las estructuras histológicas que conforman el remanente dentario donde se va a trabajar dicho poste.<sup>5</sup>

De lo anteriormente descrito como características ideales de los postes, la que menos se cumple es la que el desgaste estructural del diente debe ser el menor posible, y ésta es la razón por la que las endodoncias que se realizan en los órganos dentales exigen un desgaste interno amplio para poder facilitar el procedimiento clínico de la mejor manera; otra situación que se presenta es que muchas veces se requiere retirar los postes previamente colocados por el fracaso de los mismos o por necesidades de retratamiento de las endodoncias que lo soportan. En este segundo caso la situación se vuelve crítica, ya que es necesario retirar una mayor estructura dentaria del conducto radicular con la finalidad de realizar el retratamiento endodóntico y, por ende, esto va en contra de la conservación de la estructura dentinaria intrarradicular, ya que se crean preparaciones en forma de embudo, las cuales obligan a realizar algún tipo de tratamiento que compensa esa gran pérdida interna de estructura dentaria.

En la actualidad, está comprobado científicamente que colocar un poste en el conducto debilita el diente en vez de hacerlo más resistente, ya que su colocación requiere remoción adicional de dentina.<sup>6</sup> Un muñón de resina en un poste intrarradicular rodeado por una corona de oro puede realizar la misma función y tener la misma resistencia que un muñón colado de oro convencional.<sup>7</sup> La retención de postes dentro del conducto radicular depende en gran medida de su diseño, longitud, forma, diámetro, superficie, y en menor cuantía, del tipo de cemento utilizado.<sup>8</sup>

Los cementos que se utilizan funcionan bastante bien a espesores de película adecuados (el espesor de película de los cementos de resina varía entre 10 y 20  $\mu$ ), pero al tener postes con una forma preestablecida es imposible que este principio se cumpla. Con la técnica descrita en el presente artículo se trata de reducir el espesor de película del agente cementante que se vaya a utilizar.<sup>9,10</sup>

Otro punto a tomar en consideración es el efecto de cuña que tienen los postes colados, ya que a mayor amplitud del conducto radicular mayor es el grosor del poste colado y, por ende, la probabilidad de fractura a nivel radicular.<sup>11</sup>

### **TÉCNICAS PARA RESTAURAR ÓRGANOS DENTALES TRATADOS ENDODÓNTICAMENTE CON CONDUCTOS AMPLIOS**

Existen varias técnicas descritas para restaurar órganos dentales a los que se les realizaron tratamiento de en-

dodoncia con conductos amplios. Esto es de capital importancia en aquellos conductos radiculares que tienen una forma elíptica, como pueden ser los caninos, premolares mandibulares, o aquellos casos en que el conducto resulta excesivamente amplio, debido al proceso carioso o en órganos dentales permanentes jóvenes dependientes a su propia anatomía. En estos casos, el clínico enfrenta dos alternativas: adaptar la estructura radicular residual a la forma del poste, lo cual implica remover más dentina sana o utilizar el poste estándar adecuado al caso, con la eventualidad de que la capa de cemento será de un espesor excesivo. Esta situación predispone a falla adhesiva y descementado del poste, lo cual se ha evidenciado clínicamente, fundamentalmente durante la etapa de provisionalización, atribuyéndose principalmente al exceso en el espesor de cemento a nivel del tercio coronal de la raíz.<sup>12</sup> De hecho, la causa más común de fracaso de este recurso terapéutico es el descementado. A continuación, describiremos tres de las técnicas más estudiadas y conocidas.

#### **Técnica del poste anatómico**

Es la más conocida y fue planteada por primera vez por el Dr. Marco Ferrari, afirmando que la presencia de un espesor exiguo de cemento determina una distribución más uniforme de las cargas oclusales, permitiendo limitar la contracción de polimerización de la resina, así como el estrés determinado por ésta.<sup>8</sup> Por lo tanto, siguiendo la tendencia de una odontología de mínima intervención y máxima conservación de estructuras, lo más favorable en estos casos sería que el poste se adaptara lo mejor posible a la anatomía del conducto, una vez finalizada la endodoncia. Sobre este razonamiento es que se desarrolló el poste anatómico descrito por S. Grandini.<sup>13,14</sup>

Una buena adaptación del poste anatómico permite a éste mantener su posición inalterable durante el procedimiento del cementado.<sup>13</sup> Al igual que todo material resinoso, la resina utilizada para el rebasado del poste sufre contracción de polimerización. Si bien este aspecto necesita una mayor evaluación, parece lógico pensar que la misma favorece el retiro del poste anatómico del conducto luego de su individualización, creando además un espacio de fuga del cemento que evitará la presión hidráulica. Adicionalmente, la técnica del poste anatómico posibilita la realización de una restauración coronaria directa en una única sesión clínica, sin necesidad de etapas de laboratorio para el rebasado.<sup>15</sup>

Se ha visto que el espesor de la capa de cemento de resina decrece de apical a coronal en los casos en que el

perno ha sido individualizado, mientras que lo opuesto ocurre en los casos en que se utiliza solamente el poste estándar. En este último caso, existen diferencias significativas en el espesor de cemento existente en cada tercio de la raíz.<sup>13,16,17</sup> La reducción del espesor de la capa de cemento lograda con la técnica del poste anatómico disminuye la probabilidad de formación de burbujas y vacíos, las cuales representan áreas de debilidad dentro del material.<sup>13</sup> Estas áreas pueden desencadenar fisuras y disminuir la retención del poste.<sup>18</sup> La contracción de polimerización puede ser reducida en forma adicional cuando se utiliza un cemento adhesivo de lenta polimerización, porque se prolonga el tiempo de gelación, lo que aumenta las posibilidades de liberación del estrés de polimerización.<sup>19-21</sup>

Valandro et al. indicaron que el estrés de polimerización es un importante factor en el proceso de fracaso entre el sistema adhesivo y la dentina radicular, y reportaron que cuanto más delgada sea la capa de cemento, menos probable será la aparición de microporosidades y menor contracción de polimerización.<sup>22</sup> Grandini et al. estudiaron el espesor de la capa de cemento resinoso utilizando postes individualizados estándar, observando que la calidad de la adhesión entre el poste y la resina de rebasado fue buena, gracias a la compatibilidad entre la matriz de ambos materiales, así como también por agente de unión (silano) utilizado.<sup>13</sup>

Faria-E-Silva A et al. estudiaron el efecto del rebasado del poste de fibra en la retención del mismo al conducto radicular, evaluando dos grupos: uno con postes de fibra sin rebasar y otro con postes anatómicos. En estos grupos observaron que la técnica del poste anatómico mejoró la retención de los mismos en los tres tercios de los conductos radiculares estudiados. Estos autores atribuyeron, como factor principal que contribuye a la resistencia a la dislocación del poste adherido, la fricción generada mediante el rebasado. Dado que la fricción se da por contacto entre dos superficies, es razonable asumir que el mayor contacto entre el cemento resinoso y la dentina radicular mejora la retención del poste de fibra. Goracci et al. estudiaron el efecto de la fricción en la resistencia a la dislocación de los postes de fibra adheridos. Cementaron postes de fibra utilizando cementos de resina clásicos y autoadhesivos, con y sin el uso de los adhesivos dentinarios correspondientes. Los valores de retención obtenidos en aquellos casos en que se utilizó cemento de resina únicamente, no mostraron diferencias significativas en relación con aquellos en que se aplicó primero el sistema adhesivo correspondiente. Por lo tanto, llegaron a la conclusión de que la fricción entre el poste

y el conducto radicular tiene un rol predominante en la retención del mismo.<sup>19</sup>

D'Arcangelo C et al. estudiaron el efecto del espesor de cemento de resina en la retención de los postes de fibra, observando que todas las fallas adhesivas se dieron a nivel de la interfase entre el cemento de resina y la dentina radicular.<sup>18</sup> Evidentemente, esta interfase constituye el eslabón más débil de este procedimiento adhesivo, ya que a nivel del conducto radicular, es difícil controlar la humedad y asegurar la completa polimerización fotoactivada de los sistemas y cementos adhesivos. Adicionalmente, el factor C tan desfavorable en estos casos, redundante en que la resistencia adhesiva de los sistemas adhesivos a la dentina radicular es baja. El rebasado del poste de fibra puede reducir la formación de burbujas de aire al generar un aumento de presión durante el cementado, debido a su íntimo contacto con las paredes del conducto radicular, a diferencia del perno no rebasado. La buena adaptación del poste aumenta la presión en el cemento de resina, y ésta es transmitida a la interfase cemento/adhesivo. La aplicación de presión suprime la porción acuosa y la formación de burbujas,<sup>21</sup> dando como resultado un mejor contacto entre el conjunto poste/cemento y dentina. Esto genera mayor retención por fricción, en comparación con los postes no rebasados, y consecuentemente mayor resistencia adhesiva a la tracción. Faria-E-Silva A et al. sugieren que este aumento de la resistencia adhesiva está ligado a la retención por fricción, más que a la disminución del espesor de la capa de cemento adhesivo.<sup>17</sup>

### Técnica con postes de fibra accesorios

Siguiendo la tendencia de reducir el espacio entre el poste y el conducto para evitar que la capa de cemento sea muy gruesa, se han creado diversas técnicas, entre las cuales se encuentra la de colocar postes de fibra accesorios además del poste de fibra de vidrio principal.<sup>23</sup> Esta técnica se aplica, al igual que la del poste anatómico, cuando los conductos son muy amplios para un poste de fibra de vidrio común. La técnica consiste en colocar postes o pines de fibra de vidrio accesorios dentro del conducto además del poste principal, con la finalidad de reducir el espacio que ocupara el agente cementación.<sup>24</sup> Además de reducir el espesor del cemento, se reduce la contracción del cemento de resina y la posibilidad del desalojo del poste. Otra de las ventajas es que se evita la necesidad de desgastar la dentina con el fin de adaptar el poste al conducto. Maceri et al. demostraron que esta técnica distribuye de una mejor manera las cargas oclusales hacia

el ligamento periodontal que los postes metálicos colados y los postes de fibra únicos.<sup>25</sup>

Después de haber seguido los parámetros de desobturación, se procede a elegir el poste de fibra de vidrio principal. Posteriormente, se eligen los postes de fibra accesorios (Fibercones de MacroLock Post) o pines de fibra (Angelus) necesarios para tratar de reducir el tamaño del conducto. Una vez que se hayan elegido los postes con los que se va a reconstruir el órgano dentario se acondiciona la dentina con la técnica ya descrita por diversos autores utilizando materiales autoacondicionantes.<sup>26</sup> Se coloca la resina autoadhesiva dual de su elección en el fondo del conducto y se coloca el poste principal y después los postes accesorios o pines. Posteriormente, ya en la parte coronal, entre los postes accesorios o pines, se coloca el cemento sobrante o una resina de reconstrucción fluida o una resina tipo Bulk; esto se trata de modelar para darle la forma de muñón y se fotopolimeriza.<sup>24</sup>

#### **Técnica para reconstruir el conducto con ionómero de vidrio**

El ionómero de vidrio es un material de restauración con propiedades específicas que ha mejorado la práctica de la odontología restauradora. Los cementos de ionómero de vidrio se dieron a conocer en 1972 por Wilson y Kent aportando nuevas expectativas sobre los materiales dentales. La evolución de este material ha sido constante, pero siempre se han respetado sus características propias biológicas. El intercambio iónico con la estructura dentaria que se obtiene a partir del ácido polialquenoico y la liberación de fluoruro para mejorar la remineralización<sup>27</sup> es una de ellas.

Después de la correcta colocación y pulido del cemento, se incrementará la liberación del fluoruro durante un periodo de 12-18 semanas, localizándose en la estructura dentaria. Tanto el esmalte como el cemento pueden absorber cantidades sustanciales de flúor, gracias al íntimo contacto molecular que facilita el intercambio de flúor.<sup>28</sup> También debe destacarse que tiene una buena actividad antimicrobiana, aceptable biocompatibilidad pulpar y periodontal, así como una correcta respuesta hística gingival.<sup>29,30</sup>

Entre las principales propiedades fisicoquímicas existe el crítico equilibrio hídrico de los ionómeros, siendo este el problema más importante y menos conocido de este grupo de cementos.<sup>28</sup> Durante la reacción de fraguado inicial, la restauración se ve afectada adversamente por la contaminación de la humedad y de la deshidratación. Para prevenir este problema es importante la utilización

de un barniz resistente al agua, evitando la formación de mosaicos y fisuras por deshidratación.

Tanto su resistencia a la compresión y a la tensión, como su resistencia al desgaste y a la erosión tienen valores aceptables, teniendo en cuenta que la durabilidad del material está influenciada por la inapropiada preparación del cemento, la inadecuada protección de la restauración y por las constantes variaciones del medio oral. Su principal característica fisicoquímica es su adhesión a la estructura dentaria. Los ionómeros de vidrio son cementos polielectrolíticos con capacidad de adherirse a diversos materiales como esmalte, dentina, cemento, acero inoxidable, estaño, platino u oro galvanizados.<sup>31</sup> Su fuerza de unión está influenciada por el material que utilicemos como acondicionador de la superficie; actualmente se recomienda la utilización de ácido poliacrílico al 10 ó 40% durante 20 ó 10 segundos, respectivamente. Gracias a la unión química del ionómero de vidrio con la estructura dental subyacente, la microfiltración marginal se reduce.<sup>32</sup>

Basándose en sus indicaciones clínicas, los ionómeros de vidrio, de acuerdo con Mount (1990),<sup>33</sup> éstos se dividen en: tipo I para cementado o fijación de restauraciones indirectas (de inserción rígida), tipo II para restauraciones directas (II.1 estéticas y II.2 intermedias o reforzadas) y tipo III para base cavitaria o recubrimiento. La clasificación más práctica y sencilla ha sido sugerida por McLean et al. (1994),<sup>34</sup> quienes basándose en su composición y reacción de endurecimiento, clasifican a estos materiales en:

- I. Ionómeros vítreos convencionales o tradicionales, los cuales incluyen dos subgrupos:
  - Ionómeros de alta densidad.
  - Ionómeros remineralizantes.
- II. Ionómeros vítreos modificados con resinas que incluyen también a dos subgrupos:
  - Ionómeros vítreos modificados con resinas fotopolimerizables.
  - Ionómeros vítreos modificados con resinas autopolimerizables.

En esta técnica se utilizan los ionómeros de vidrio de alta densidad, porque permiten un tiempo de trabajo más convenientes, mejor resistencia compresiva, resistencia flexural y al desgaste, junto con una solubilidad mínima, manteniendo la activación química;<sup>35</sup> son materiales de muy alta viscosidad o consistencia, cuyos vidrios han sido mejorados (no contienen calcio, sino estroncio e incluso circonio), reduciendo sus tiempos de trabajo y endurecimiento, y a la vez mejorando notablemente sus propiedades físico-químicas y mecánicas, al extremo de

emplearlos en procedimientos preventivos y de inactivación de la caries dental, y asociados con procedimientos de instrumentación manual de invasión mínima, como la técnica restauradora atraumática (TRA).<sup>36</sup> Los ionómeros vítreos de alta densidad son ionómeros convencionales que se caracterizan por endurecer más rápido, aunque su tiempo de trabajo es menor, por liberar altas y sostenidas cantidades de fluoruros, así como presentar mejores propiedades mecánicas, especialmente resistentes al desgaste y a la abrasión.<sup>37</sup> Algunos ionómeros de vidrio de alta densidad, disponibles en el mercado odontológico son: Ketac Molar EM, 3M-ESPE, Fuji IX GP, GC, Ionofil Molar ART y VOCO.

Hay que destacar que estos ionómeros de vidrio no son para cementar postes, únicamente se utilizan para disminuir la amplitud de los conductos. Aparte de lo ya mencionado, su capacidad remineralizante es una ventaja, ya que en la mayoría de las raíces la amplitud del conducto es por desmineralización, y esto favorece por el alto desprendimiento de flúor.<sup>36</sup> Debido a la liberación de flúor y su actividad antibacterial, existe una relación directa del fluoruro presente en el ionómero y la cantidad de flúor que libera.<sup>38-40</sup> La habilidad de recarga de iones de flúor es una cualidad muy importante en los ionómeros de vidrio, los cuales permiten aplicar sus reservas recargables para la continua liberación de flúor.<sup>34</sup> Por esta razón encontramos la principal ventaja en su alto efecto cariostático,<sup>41</sup> también comparado con los postes anatómicos, tienen un módulo de elasticidad más cercano a la dentina que la resina, y esto puede prevenir fracturas de la raíz del órgano dental.

El objetivo de la reconstrucción del tercio medio del conducto es evitar la presencia de vacíos y burbujas dentro de la gruesa capa del cemento, y de éste en contacto con el endoposte o con el conducto radicular determinará una irregular distribución de fuerzas, una polimerización inadecuada por presencia del oxígeno y una contracción de polimerización distorsionada por los microespacios dentro del conducto. Por el contrario, una consistente y uniforme capa de cemento se comportará más predeciblemente en cuanto a sus características intrínsecas y a su relación con el conducto y con el endoposte.<sup>42</sup>

De acuerdo con lo mencionado de esta técnica, describiremos por medio de un caso clínico el desarrollo de la reconstrucción del conducto y la colocación del poste.

### REPORTE DE UN CASO CLÍNICO

Se presentó en nuestro consultorio un paciente masculino de 52 años de edad, con desalajo de la corona junto

con el poste del segundo premolar superior izquierdo. Al paciente se le dio la opción de extraer el diente y colocar un implante (Figuras 1 y 2).

El paciente nos informó su interés de conservar su órgano dental, ya que no aceptó colocarle el implante debido a que no estaba de acuerdo con la extracción de la raíz. Nos preguntó además si existía alguna última opción para conservar su premolar, por lo que se le explicó al paciente la necesidad de realizar retratamiento de endodoncia, realizar otro poste y corona, además de un alargamiento de corona con el fin de lograr el efecto férula.<sup>6</sup> De acuerdo con su gran pérdida de dentina en el tercio cervical por desmineralización, se le aplicó la técnica de disminuir la amplitud del conducto con ionó-

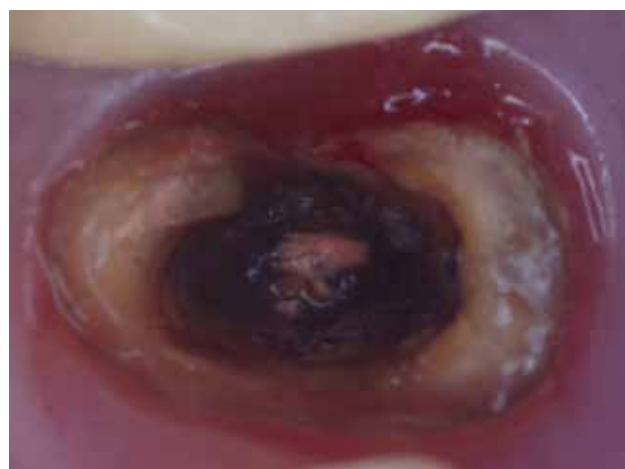

Figura 1. Premolar sin poste y corona.

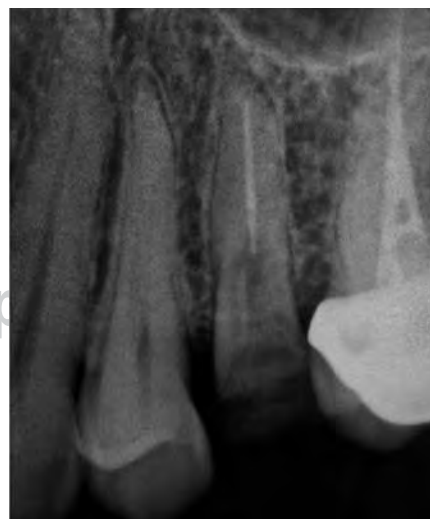

Figura 2.

Radiografía con el poste y corona desalajados.



mero de vidrio químicamente puro y de alta densidad. Se hace énfasis de no garantizar el tratamiento por las condiciones vistas; el paciente decidió correr el riesgo y estuvo de acuerdo en lo que más se le pudiera alargar el tiempo de permanencia del premolar en la cavidad oral.

Valorando el premolar, advertimos que requería de un retratamiento de endodoncia, en primer lugar por la filtración que presentaba, lo cual desmineralizó el tejido dentinario radicular y se contaminó tanto el conducto radicular como el material de obturación de la endodoncia; en segundo lugar, por el pobre tratamiento radicular, ya que no se veía muy denso el conducto y además no estuvo en cavometría la endodoncia. Por lo anterior, se refirió al endodoncista para realizar un retratamiento de conductos (Figura 3).

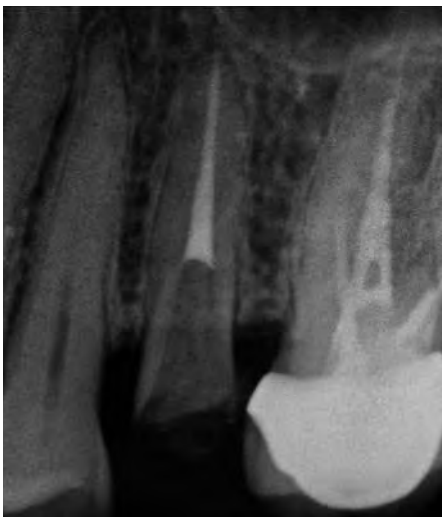Al referir el paciente al endodoncista, retiramos el provisional, el cual fue elaborado con acrílico de autocurado. Posteriormente realizamos el aislamiento del campo operatorio de manera convencional. Tal como se acordó con el especialista, nos dejó desobturado el conducto al nivel donde la pérdida de dentina es más significativa y donde se encontraba más débil por sus paredes delgadas (Figura 3). La técnica de colocación del ionómero fue la misma que se emplea al colocar este material en cualquier cavidad: primero, se lava el conducto con agua tridestilada o solución salina únicamente; no se desinfecta la dentina, ya que no es necesario este paso cuando se emplean ionómeros de vidrio, pues una de sus ventajas es su alto efecto cariostático debido a la liberación de flúor y su actividad antibacterial.<sup>43</sup> Después se acondiciona la dentina con ácido poliacrílico por 10 segundos,<sup>44</sup> para posteriormente lavar con agua tridestilada, y con algodón

se absorbe el agua, evitando deshidratar la dentina (se tiene que observar la dentina húmeda).

Luego se elige una punta de gutapercha maestra o principal, de acuerdo con el tamaño que se requiera dejar la luz del conducto (esto es a criterio del operador). Se debe tomar en cuenta que el poste que se vaya a colocar no deje un espacio amplio, para que la película de resina de cementación sea lo más delgada posible, de lo contrario se cae en el mismo error y se pierde el objetivo de la técnica. En este caso seleccionamos una punta de gutapercha número 70.

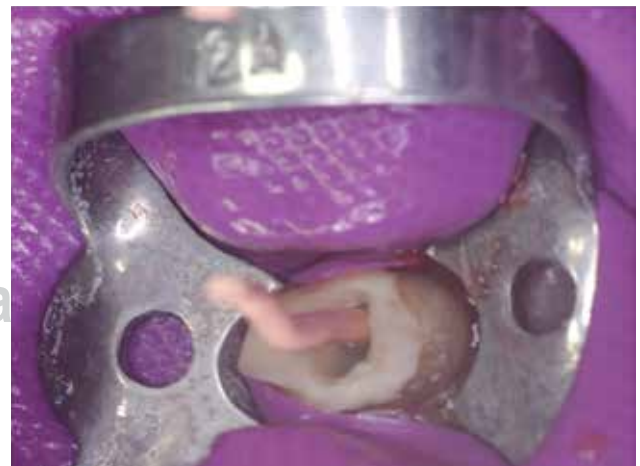En el presente caso seleccionamos el ionómero de vidrio Ionofil® molar AC Quick, que tiene la ventaja de endurecimiento rápido de aproximadamente de tres minutos. Esto fue una ventaja para sostenerlo por un tiempo corto. Se deben utilizar cementos encapsulados los cuales brindan la ventaja de mezclado perfecto y dispensarlo directamente en el conducto, para que de este modo se asegure el llenado sin burbujas, ni espacios muertos.

Se activa la cápsula, se coloca en un mezclador especial de cementos, no en amalgamador. De acuerdo con el fabricante se mezcla por 10 segundos, se retira del mezclador y se le da media vuelta a la cápsula y se coloca en la pistola; la punta de la cápsula se lleva al fondo del conducto; ésta debe estar en contacto con la gutapercha de obturación y una vez que va saliendo el material, se va retirando lentamente para asegurar el llenado perfecto del conducto. Inmediatamente con unas pinzas de curación se lleva la gutapercha al conducto, hasta que esté en contacto con la gutapercha de obturación. Se recomienda impregnar de una capa delgada de glicerina a la punta de gutapercha para que no se pegue al ionómero (Figura 4).



**Figura 3.**

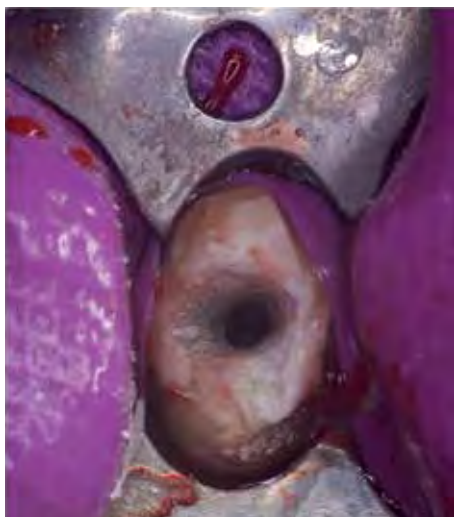Radiografía de retratamiento de la endodoncia.



**Figura 4.** Punta de gutapercha en el conducto.

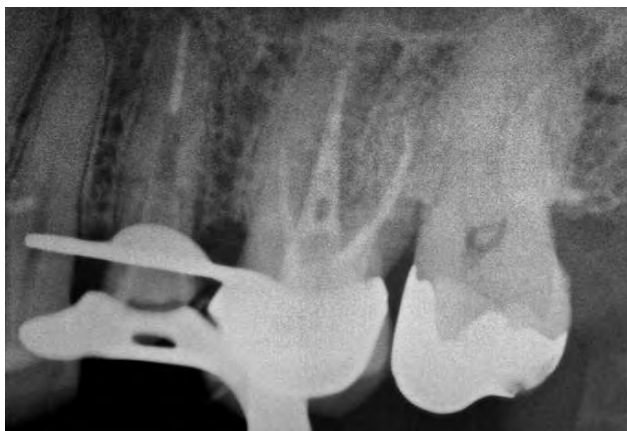Nos esperamos los tres minutos de endurecimiento, sosteniendo con la pinza la gutapercha. Una vez concluido el tiempo se gira la punta, se desaloja del conducto y se observa que ha quedado un conducto más angosto y listo para cementar el poste. En este momento se coloca el barniz de protección para la absorción o pérdida de agua (Figura 5).

En ese mismo espacio se desobtura completamente el conducto de acuerdo con la longitud deseada por el operador; en la radiografía se observa el conducto desobturado a la longitud adecuada, eliminando únicamente la gutapercha y tratando de no retirar más dentina. También se observan las paredes radiolúcidas del tercio cervical de la raíz, donde se encuentra el material restaurador (Figura 6).



**Figura 5.**

Conducto ya reconstruido con ionómero.



**Figura 6.** Desobturación del canal.

Una vez reconstruida la raíz, a criterio del odontólogo se elige el poste adecuado, que puede ser un poste colado espiga y muñón de oro, que está indicado cuando no existe corona clínica,<sup>45</sup> siempre y cuando exista un efecto férula circunferencial mínimo de 2 mm. También se puede colocar un poste prefabricado, los cuales han tomado mucho auge; en los últimos años han desplazado en gran medida a las espigas o postes colados. Su uso se ha popularizado debido a que la técnica es sencilla, rápida y sólo se requiere de una sola cita para reconstruir la parte coronal perdida del diente. De esta manera se puede evitar que se contamine el conducto entre la toma de impresión y la colocación del poste vaciado.

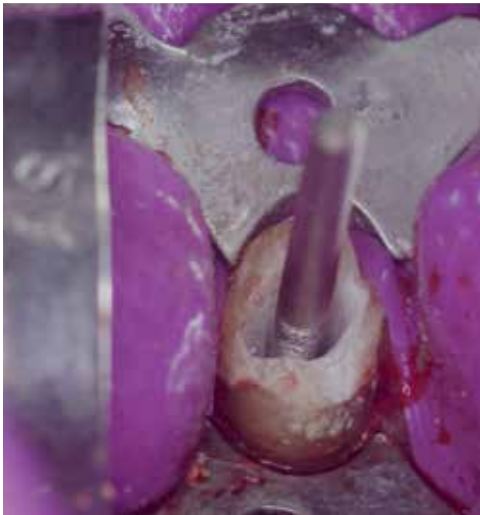De acuerdo con los últimos estudios de investigación, los postes prefabricados son los que tienen menor índice de fractura, entre otras características.<sup>46</sup> El material del cual están fabricados varía mucho, pudiendo ser de fibra de carbono, fibra de vidrio, fibra de cuarzo, circonio, cerámica, acero inoxidable, titanio y otros de uso no tan frecuente.<sup>47</sup>

Para el premolar elegimos un poste prefabricado metálico de titanio flexible Filpost® de la compañía Filhol. La principal característica que tienen es que se pueden doblar o flexionar y son hechos de titanio puro (99.8%).<sup>48</sup> Los postes flexibles de titanio tienen anillos circulares de retención para el cemento y un canal bien definido para el escape del mismo. Los postes al someterse al doblez no presentaron deformación alguna, tanto en la parte interna como en la externa. El cemento en el conducto tiene excelente adaptación a las retenciones mecánicas del poste, ya presenta una continuidad en su espesor y se observa la fusión a la superficie de la dentina del conducto.<sup>49</sup> También se puede elegir colocar un poste de fibra de vidrio, los cuales en la actualidad se han comprobado grandes ventajas siendo los postes más utilizados.<sup>50</sup>

En nuestro caso, probamos el poste de titanio en el conducto, valorando su adaptación a las paredes y que éste llegara a la longitud adecuada (Figuras 7 y 8).

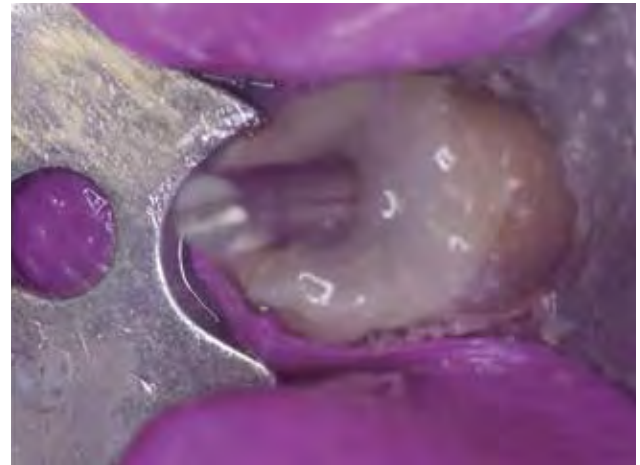La técnica de cementación la elige el odontólogo. Existen varias técnicas de cementación, en la actualidad ya no se recomienda la técnica de grabado total, ya que se han reportado efectos adversos de acuerdo con varias investigaciones.<sup>51-55</sup> La técnica elegida en este caso fue con cementos resinosos autoadhesivos.<sup>26</sup>

No se requiere acondicionar, ni colocar adhesivo en el conducto con esta técnica, únicamente el remanente coronario del muñón; se graba con ácido fosfórico al 35% por 15 segundos, y se lava por 15 segundos, se seca generosamente y se coloca el adhesivo tipo I o II. En el conducto únicamente se le retira lo mojado, ya sea con as-

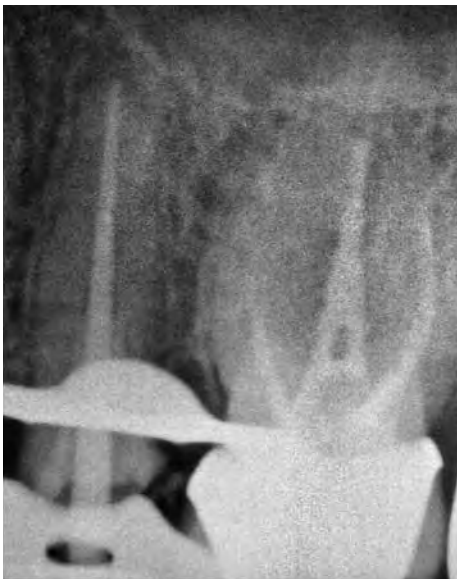

**Figura 7.**

Observe la adaptación del poste en el conducto.



**Figura 9.** Cementación del poste.



**Figura 8.**

Valoración del poste en la radiografía.



**Figura 10.**

Reconstrucción del muñón con resina.

piración o con puntas de papel colocándose directamente de la cápsula al conducto el cemento autoadhesivo, y se posiciona el poste en el conducto (Figura 9).

Este cemento autoadhesivo es dual, por lo tanto se induce a la polimerización por 10 segundos con una lámpara LED, y el muñón se construye con una resina de macrorrelleño. Una de sus ventajas es su dureza, ventaja que la vemos reflejada al momento de preparar el muñón (Figura 10).

Después de reconstruir el muñón, se retira el dique de hule y procedemos a realizar la preparación del órgano dental para recibir una corona metal cerámica, de acuerdo con los lineamientos de la prótesis fija. Se rebase

el provisional y en una cita posterior se realiza el alargamiento de corona, para así lograr el efecto férula en toda su circunferencia. En nuestro caso, después de un mes y medio se preparó el muñón, para lograr el propósito y el órgano dental del premolar para que estuviera listo para la toma de impresión (Figuras 11 y 12).

Después de tener los tejidos gingivales sanos, se toma la impresión, en este caso elegimos la técnica de impresión con cofias del Dr. Ripol para asegurarnos de copiar fielmente los tejidos duros y blandos del órgano dental. Se tomó una radiografía para valorar la cementación del poste, el ajuste y sobre todo el objetivo de este trabajo,



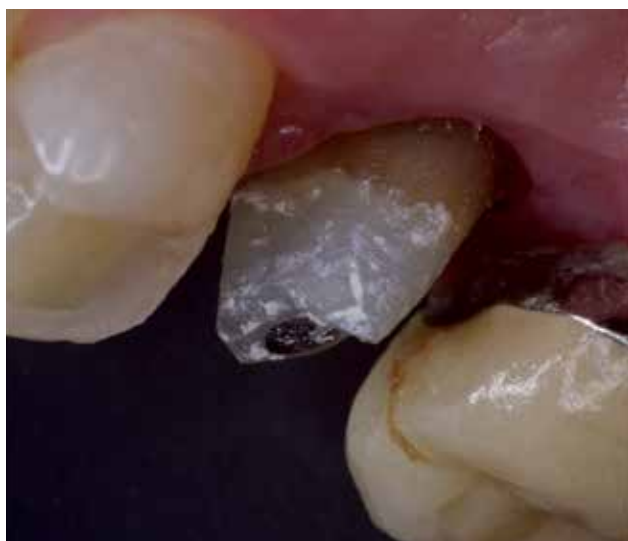

Figura 11. Vista palatina de la preparación.

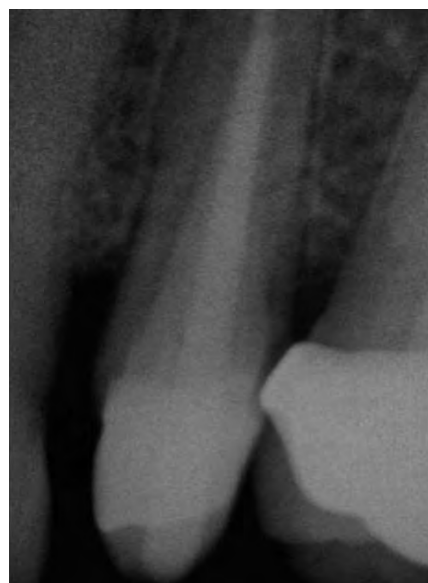

Figura 13.

Valoración radio-  
gráfica del poste.

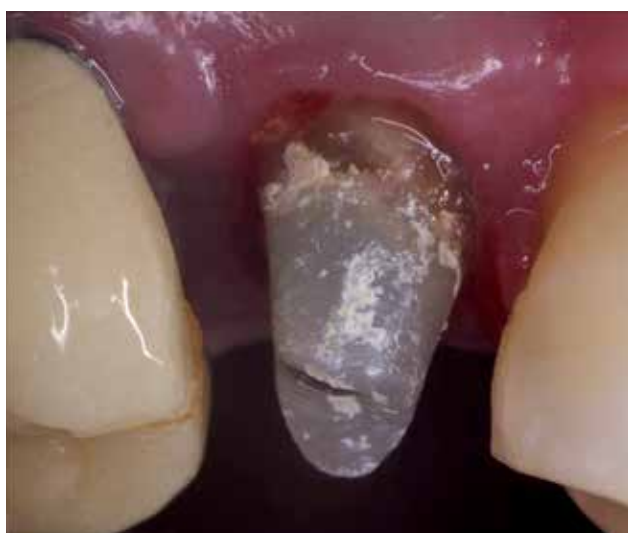

Figura 12. Vista vestibular de la preparación.

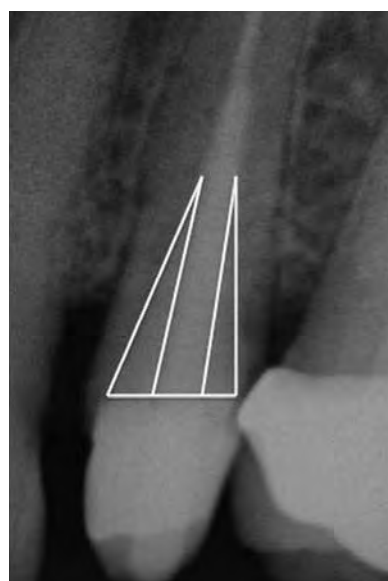


Figura 14.

Diferencia del tamaño  
del conducto antes y  
después de la recons-  
trucción con ionóme-  
ro de vidrio.

que es valorar la relación de la reconstrucción del tercio cervical radicular con el ionómero de vidrio (Figuras 13 y 14).

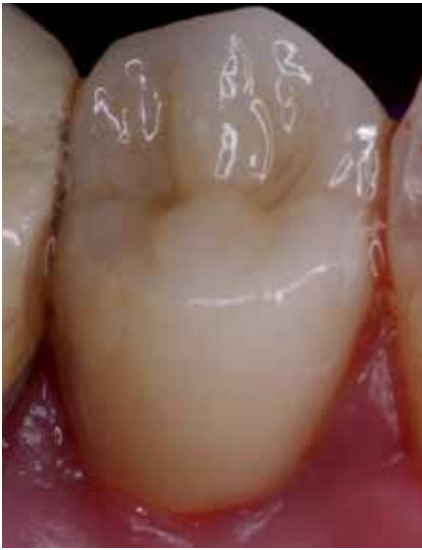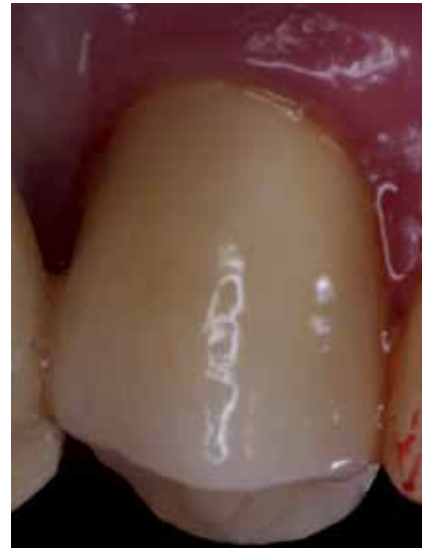Finalmente cementamos la restauración de metal porcelana, con un cemento autoadhesivo y damos por concluido nuestro trabajo (Figura 15). Las presentes fotografías fueron tomadas inmediatamente después del cementado (por eso se observa algo de irritación de la encía marginal), en ese momento el paciente se ausentaba de la ciudad (Figuras 15 y 16).

## DISCUSIÓN

El objetivo principal de esta técnica es la reconstrucción de dientes cuyos conductos son muy amplios o tienen una forma irregular para poder ser restaurados con alguna de las técnicas convencionales.

El principal problema de tratar de poner un poste prefabricado en un conducto muy amplio es que la interfaz de cemento puede quedar muy gruesa lo que pueda causar que el poste se desaloje.<sup>13</sup> Una capa muy



**Figura 15.**Corona cementada  
(vista palatina).**Figura 16.**Corona cementada  
(vista vestibular).

gruesa de cemento y la falta del efecto férula son las principales causas del descementado de los postes.<sup>8</sup> La interfaz grande de cemento se da en mayor medida en la parte coronal, creando burbujas. Por estas causas existen diversas técnicas, como las mencionadas y estudiadas para adaptar los postes a los conductos.

Una de las técnicas para adaptar los postes a conductos muy amplios o irregulares son los postes colados, pero en conductos muy amplios llegan a presentar un efecto de cuña, sobre todo si tienen una forma cónica.<sup>11,56</sup>

Los órganos dentarios que han sido tratados endodónticamente han pasado por algún tipo de proceso patológico que los ha debilitado, inclusive el mismo tratamiento de conductos puede debilitar el diente. Por estas razones debemos buscar algún material que refuerce la estructura del diente. Siendo el ionómero de vidrio de alta densidad un excelente sustituto de dentina en las restauraciones; en el caso referido se utilizó el ionómero de vidrio para obtener el tamaño adecuado para reducir el material de cementación.<sup>37</sup>

La utilización de ionómero de vidrio nos permite una unión química de éste con el diente, disminuyendo la microfiltración. A su vez, este material tiene una unión mecánica con los materiales hechos a base de resina, esto debido a las microrretenciones creadas por el ácido fosfórico durante el grabado.<sup>37,57-60</sup> Por último, los cementos autoadhesivos muestran una excelente unión, tanto al poste como al diente o al ionómero de vidrio, además de que tienen un módulo de elasticidad similar a la dentina.<sup>26</sup> De esta manera tendremos un cementado de nuestro poste más seguro.

Esta técnica nos ofrece ciertas ventajas sobre los otros tratamientos expuestos. Las principales ventajas son: la utilización de un material tan noble como el ionómero de vidrio que nos permite remineralizar el diente, una reconstrucción postendodóntica con un módulo de elasticidad similar a la dentina que, de acuerdo con nuestra experiencia, esta técnica es más simple y rápida que las otras.

## CONCLUSIÓN

Restaurar órganos dentarios con conductos amplios, irregulares o que han sido sometidos a varios tratamientos de conductos no es sencillo. Muchas veces están destinados a fracasar. Este procedimiento está enfocado en ser lo más seguro, simple y eficaz para darle mayor longevidad a estos dientes.

La utilización de ionómero de vidrio para reducir el tamaño del conducto radicular tiene como objetivo principal disminuir el espesor del agente cementante, para de esta manera evitar un posible desalojo del poste. Esta técnica tendrá que ser estudiada más a fondo, se deberá observar su comportamiento clínico con más tiempo de uso y se tendrán que realizar estudios de laboratorio para poder comprobar su eficacia.

## BIBLIOGRAFÍA

1. Fauchard P. The surgeon dentist. 2nd ed. London: Butterworth (ed. en inglés); 1946. Vol. 11: 77-80.
2. Standley JP, Caputo AA, Hanson EC. Endodontic dowels effects of retentive parameters. J Dent Res. 1976; 55: 290.

3. Newberg RE, Pameier CH. Retentive properties of post and core systems. *J Prosthet Dent*. 1976; 36: 636.
4. Hanson EC, Caputo AA. Cementing mediums and retentive characteristics of dowels. *J Prosthet Dent*. 1974; 32: 551.
5. Lamas LC, Alvarado MS, Pari ER. Poste anatómico preformado: caso clínico. *J Odontol Sanmarquina*. 2009; 12 (1): 33-35.
6. Sorensen J, Martinoff J. Intracoronal reinforcement and coronal coverage. *J Prosthet Dent*. 1984; 1: 780.
7. Ake Linde L. Uso de composites en combinación con un poste intrarradicular con muñón en una pieza tratada endodónticamente. Aspectos clínicos de la técnica. Quintessence (ed. esp). 1995; 8 (3): 10-16.
8. Ferrari M, Scotti R. Postes de fibra, características y aplicaciones clínicas. Roma: Masson. 2002: 91-96.
9. Ferrari M et al. Bonding to root canal: Structural characteristics of the substrate. *Am J Dent*. 2000; 13 : 255-260.
10. Bonfante E et al. SEM observation of the bond integrity of fiber-reinforced composite posts cemented into root canals. *Dent Mat*. 2008; 24: 483-491.
11. Assif D, Gorfil C. Biomechanical considerations in restoring endodontically treated teeth. *J Prosthet Dent*. 1994; 71 (6): 565-567.
12. Ferrari M, Vichi A, Mannocci F, Mason PN. Retrospective study of the clinical performance of fiber posts. *Am J Dent*. 2000; 13: 9-13.
13. Grandini S, Goracci C, Monticelli F, Borracchini A, Ferrari M. SEM Evaluation of the cement layer thickness after luting two different posts. *J Adhes Dent*. 2005; 7 (3): 235-240.
14. Boudrias P, Sakkal S, Petrova Y. Anatomical post design meets quartz fiber technology: rationale and case report. *Compend Contin Educ Dent*. 2001; 22 (4): 37-340.
15. Grandini S, Sapio S, Simonetti M. Use of anatomic post and core for reconstructing an endodontically treated tooth: a case report. *J Adhes Dent*. 2003; 5 (3): 243-247.
16. Duret B, Reynaud M, Duret F. A new concept of corono-radicular reconstruction. *Chir Dent Fr*. 1990; 60 (542): 69-77.
17. Faria-e-Silva AL, Pedrosa-Filho CF. Effect of relining on fiber post retention to root canal. *J Appl Oral Sci*. 2009; 17 (6): 600-604.
18. D'Arcangelo C, Canella M, De Angelis F, D'Amario M. The effect of resin cement film thickness on the pullout strength of a fiber-reinforced post system. *J Prosthet Dent*. 2007; 98: 193-198.
19. Goracci C, Fabianelli A, Sadek FT, Papacchini F, Tay FR, Ferrari M. The contribution of friction to the dislocation resistance of bonded fiber posts. *J Endod*. 2005; 31: 608-612.
20. Tay FR, Loushine RJ, Lambrechts P, Weller RN, Pashley DH. Geometric factors affecting dentin bonding in root canals: a theoretical modeling approach. *J Endod*. 2005; 31: 584-589.
21. Chieffi N, Chersoni S, Papacchini F, Vano M. The effect of application sustained seating pressure on adhesive luting procedure. *Dent Mater*. 2007; 23: 159-166.
22. Valandro LF, Filho OD, Valera MC, de Araujo MA. The effect of adhesive systems on the pullout strength of a fiberglass-reinforced composite post system in bovine teeth. *J Adhes Dent*. 2005; 7 (4): 331-336.
23. Martelli H, Pellizer EP. Fracture resistance of structurally compromised root filled bovine teeth restored with accessory glass fibre posts. *International Endodontic Journal*. 2008; 41 (8): 685-692.
24. Leendert B, Bertoldi A, Kogan E. Fiber post techniques for anatomical root variations. *Dentistry Today*. 2011; 30 (5): 104-111.
25. Maceri F, Martignoni M, Vairo G. Mechanical behavior of endodontic restorations with multiple. *Journal of Biomechanics*. 2007; 40: 2386-2398.
26. Cedillo VJ, Espinosa FR. Nuevas tendencias para la cementación de postes. *Revista ADM*. 2011; 68 (4): 196-206.
27. Mount, CJ. Atlas práctico de cementos de ionómero de vidrio. Guía clínica. Barcelona; Salvat, 1990.
28. Hattab FN, El-Mowaly om, Salem NS. Estudio *in vivo* de la liberación de flúor de un cemento de ionómero de vidrio. Quintessence (ed. esp). 1992; 5: 437-440.
29. García R et al. Gingival tissue response to restorations of deficient cervical contours using a glass ionomer material. *J Prosthet Dent*. 1980; 8: 68-74.
30. Koch G, Hatobooovuc S. Glass ionomer as a fluoride release system *in vivo*. *Swed Dent J*. 1990; 14: 267-273.
31. Galan D. Aplicación clínica de restauraciones del ionómero de vidrio Geristore en la dentición del anciano. *J Esthet Dent* (ed. esp). 1992; 2: 28-33.
32. Schwartz J et al. Reducing microleakage with the glass ionomer resin sandwich technique. *Oper Dent*. 1990; 15: 1286-1292.
33. Mount GJ. Atlas of glass ionomer cements. London; Martin Dunitz; 1990: 1-4.
34. Hatibovic-Kofman S, Koch G. Fluoride uptake and release from a glass-ionomer. *Swed Dent J*. 1991; 15: 253-258.
35. Navarro MF, Bresciani E, Esteves T, Cestari T, Henostroza N. Tratamiento restaurador atraumático: Manual clínico. Lima. International Association for Dental Research-Sección Perú. 2007: 12-16.
36. Frecken JE, Holmgreen CJ. Atraumatic restorative treatment for dental caries. Nijmegen, STI Book b v: 1999.
37. Cedillo VJ. Ionómero de vidrio de alta densidad como base en la técnica restauradora de Sadwich. *Revista ADM*. 2011; 68 (1): 39-47.
38. Forsten F. Fluoride release and uptake by glass-ionomers. *Scand J Dent Res*. 1991; 99: 241-245.
39. Franci C, Deaton TG, Arnold RR, Swift EJ, Perdigao J, Bewden JW. Fluoride release from restorative materials and its effect on dentin desmineralization. *J Dent Res*. 1999; 78: 1647-1654.
40. Perrin C, Persin M, Sarrazin J. A comparison of fluoride release from four glass ionomer cements. *Quintessence Int*. 1999; 25 (9): 603-608.
41. Dunne SM, Goolnik JS, Millar BJ. Caries inhibition by a resin modified and conventional glass ionomer cement *in vitro*. *J Dent*. 1996; 24 (1-2): 91-94.
42. Hidalgo RN, Pignata VS, Martucci DG. Adaptación e integridad del cementado de endopostes de fibra de cuarzo con la técnica de inyectado en conductos radiculares amplios. *Actas Odontológicas*. 2012; 9 (1): 5-14.
43. Featherstone JDB. Prevention and reversal of dental caries: role of low level fluoride. *Community Dent Oral Epidemiol*. 1999; 27: 31-40.
44. Inoue S, Van Meerbeek B, Yoshida Y, Lambrechts P, Vanherle G, Sano H. Effect of remaining dentin thickness and the use of conditioner on microtensile bond strength of a glass-ionomer adhesive dental materials. *J Prosthet Dent*. 2001; 17 (5): 445-455.
45. Martínez GA, Solá RF. Indicaciones y ventajas del muñón ceramizado. A propósito de un caso. *Quintessence*. 1997; 10 (4): 220-225.
46. Huete VR. Análisis clínico comparativo de cinco sistemas de postes para odontología restaurativa: estudio piloto. *Rev Cien Odontol*. 2009; 1 (5): 69-76.
47. Akkayan, B, Gulmez T. Resistance to fracture of endodontically treated teeth restored with different post systems. *Journal Prosthetic Dentistry*. 2002; 87: 431-437.
48. Cedillo VJ, Ávila PC. Postes flexibles de titanio. *Revista ADM*. 2010; 67 (5): 241-248.
49. Cedillo VJ, Espinosa FR, Ceja AI. Análisis de la superficie y la cementación de los postes de titanio. *Revista ADM*. 2012; 69 (5): 233-239.
50. Henostroza HG. Adhesión en odontología restauradora. 2a ed. Madrid: Ripano Editorial Médica; 2010. 511-518.

51. Serafino C, Gallina G, Cumbo E, Ferrari M. Surface debris of canal walls after post space preparation in endodontically treated teeth: a scanning electron microscopic study. *Oral Surg Oral Med Oral Pathol Oral Radiol Endod.* 2004; 97: 381-387.
52. Sigemori RM, Reis AF, Giannini M, Paulillo LA. Curing depth of a resin-modified glass-ionomer and two resin-based luting agents. *Oper Dent.* 2005; 30: 185-189.
53. Feilzer A, De Gee AJ, Davidson CL. Setting stress in composite resin in relation to configuration of the restoration. *J Dent Res.* 1987; 66: 1636-1639.
54. Perdigão J, Geraldini S, Lee IK. Push-out bond strengths of tooth-colored posts bonded with different adhesive systems. *Am J Dent.* 2004; 17: 422-426.
55. Pashley DH, Tay FR, Yiu C, Hashimoto M, Breschi L, Carvalho RM, et al. Collagen degradation by host-derived enzymes during aging. *J Dent Res.* 2004; 83: 216-221.
56. Teixeira EC, Teixeira FB, Piasick JR, Thompson JY. An *in vitro* assessment of prefabricated fiber post system. *J Am Dent Assoc.* 2006; 137: 1006-1012.
57. Carvajal M, Ferreto I, Lafuente D. Adhesión de resina compuesta a ionómeros de vidrio con nano-relleno. *Revista ADM.* 2012; 69 (6): 277-281.
58. McLean JW, Powis DR, Prosser HJ, Y Wilson AD. The use of glass-ionomer cements in bonding composite resins to dentin. *British Dental J.* 1985; 158: 410-414.
59. Garcia-Godoy F, Malone WFP. The effect of acid etching on two glass-ionomer lining cements. *Quintessence Int.* 1986; 17: 621-623.
60. Stojanovska V, Popovska L, Muratovska I. Seem evaluation and shear bond strength of the interface of adhesive system and glass ionomer cement- sandwich restoration. *Acta Stomatologica Naissi.* 2008; 24 (58): 813-819.

Correspondencia:

**Dr. José de Jesús Cedillo Valencia**  
Coyoacán Núm. 2790, Col. Margaritas,  
32300, Cd. Juárez, Chihuahua.  
E-mail: drcedillo@prodigy.net.mx

[www.medigraphic.org.mx](http://www.medigraphic.org.mx)

## Instrucciones de publicación para los autores

La Revista ADM, órgano oficial de la Asociación Dental Mexicana, Federación Nacional de Colegios de Cirujanos Dentistas, A.C., es una publicación que responde a las necesidades informativas del odontólogo de hoy, un medio de divulgación abierto a la participación universal, así como a la colaboración de sus socios en sus diversas especialidades.

Se sugiere que todo investigador o persona que desee publicar artículos biomédicos de calidad y aceptabilidad revise las recomendaciones del Comité Internacional de Editores de Revistas Médicas (ICMJE). Los autores de publicaciones encontrarán en las recomendaciones de este documento valiosa ayuda respecto a cómo hacer un manuscrito y mejorar su calidad y claridad para facilitar su aceptación. Debido a la extensión de las recomendaciones del Comité Internacional, integrado por distinguidos editores de las revistas más prestigiadas del mundo, aquí sólo se tocarán algunos temas importantes, pero se sugiere que todo aquél que desee publicar revise la página de internet [www.icmje.org](http://www.icmje.org).

Uno de los aspectos importantes son las consideraciones éticas de los autores de trabajos. Se considera como autor a alguien que ha contribuido sustancialmente en la publicación del artículo, con implicaciones académicas, sociales y financieras. Sus créditos deberán basarse en:

- Contribución sustancial en la concepción, diseño y adquisición de datos.
- Revisión del contenido intelectual.
- Aprobación de la versión final que se va a publicar.

Cuando un grupo numeroso lleva a cabo un trabajo, deberá identificarse a los individuos que aceptan la responsabilidad en el manuscrito, y los designados como autores deberán calificar como tales. Quienes se encarguen de la adquisición de fondos, recolección de datos y supervisión no pueden considerarse autores, pero podrán mencionarse en los agradecimientos. Cada uno de los autores deberá participar en una proporción adecuada para poder incluirse en el listado.

La revisión por pares es una valoración crítica de los manuscritos enviados a las revistas; es realizada por expertos, y es una parte muy importante en el proceso científico de la publicación. Ella ayuda al editor a decidir cuáles artículos son aceptables para la revista. Todo artículo que sea remitido a la Revista ADM será sometido a este proceso de evaluación por pares expertos en el tema.

Otro aspecto importante es la privacidad y confidencialidad a la que tienen derecho los pacientes y que no puede infringirse. La revista solicitará a los autores incluir el informe del consentimiento del paciente.

Sólo se admiten artículos originales, y es obligación de los autores que se cumpla esta norma. Las opiniones, contenido, resultados y conclusiones de los trabajos son responsabilidad de los autores. La Revista ADM, sus editores y revisores pueden no compartirlos.

Todos los artículos serán propiedad de la Revista ADM y no podrán publicarse posteriormente en otro medio sin la autorización del editor de la misma. Los autores ceden por escrito los derechos de sus trabajos (*copyright*) a la Revista ADM.

### INSTRUCCIONES GENERALES

#### Envío de trabajos

Deberá enviarse al editor el manuscrito (escrito en Word, en tamaño de letra 12) por correo electrónico, y se remitirán el original y dos copias en papel, en hojas numeradas, a doble espacio, con márgenes amplios, para permitir la revisión por pares. Los trabajos se enviarán a la siguiente dirección:

Revista ADM  
Asociación Dental Mexicana  
Ezequiel Montes Núm. 92, Col. Tabacalera  
México 06030, D.F.  
E-mail: [diazlaura@hotmail.com](mailto:diazlaura@hotmail.com)

La Revista ADM está dirigida al odontólogo de práctica general. Serán considerados para su publicación trabajos de investigación, revisión bibliográfica, práctica clínica y casos clínicos. Los autores, al enviar su trabajo, indicarán en qué sección debe quedar incluido, aunque el cuerpo de editores podrá decidir modificar su clasificación después de revisarlo.

- Trabajos de investigación.** Se recomendarán para su publicación investigaciones analíticas, como encuestas transversales, investigaciones epidemiológicas, estudios de casos y controles, así como ensayos clínicos controlados. La extensión máxima será de 12 páginas (incluida la bibliografía; no se cuentan la página inicial ni las de los resúmenes, *copyright* o conflicto de intereses). No deben tener más de cuatro figuras y cinco tablas.
- Trabajos de revisión.** Se aceptarán aquellos artículos que sean de especial interés y supongan una actualización en cualquiera de los temas. Tendrán una extensión máxima de 12 páginas (incluida la bibliografía; no se cuentan la página inicial ni las de los resúmenes, *copyright* o conflicto de intereses). No deben tener más de cuatro figuras o fotografías y cinco tablas.



3. **Casos clínicos.** Se presentarán uno o varios casos clínicos que sean de especial interés para el odontólogo de práctica general. No tendrán una extensión mayor de ocho páginas (incluida la bibliografía; no se cuentan la página inicial ni las de los resúmenes, *copyright* o conflicto de intereses). No deben tener más de ocho fotografías y dos tablas.
4. **Práctica clínica.** En esta sección se incluyen artículos de temas diversos como mercadotecnia, ética, problemas y soluciones de casos clínicos y/o técnicas o procedimientos específicos. No tendrán una extensión mayor de seis páginas (incluida la bibliografía; no se cuentan la página inicial ni las de los resúmenes, *copyright* o conflicto de intereses). No deben tener más de 10 figuras o fotografías. Si el trabajo lo requiere, podrán aceptarse hasta 15 imágenes.
5. **Educación continua.** Se publicarán artículos diversos. La elaboración de este material se hará a petición expresa de los editores de la revista.

### Estructura de los trabajos

1. **Primera página.** La primera página debe comenzar con el título del trabajo, así como un título corto, que debe ser conciso, fácil de leer y precisar la naturaleza del problema. Debe incluir el nombre completo y los apellidos de los autores, cargos académicos, universitarios o institucionales, dirección para la correspondencia, correo electrónico y teléfono.
2. **Segunda página.** En la siguiente página debe ir el resumen en español e inglés; cuando se trate de un trabajo de investigación original, la estructura debe tener estos apartados: antecedentes, objetivos, diseño del estudio, materiales y métodos, resultados y conclusiones. Enseguida deben ir las palabras clave (tres a 10). El resumen debe ser muy explícito y cuidadoso; su extensión debe ser de entre 150 y 300 palabras. No debe incluirse el nombre de los autores.
3. **Tercera página.** Página de *copyright*.
4. **Cuarta página.** Página de notificación de conflictos de intereses, cuando existieran. Revisar la página de internet [www.icmje.org](http://www.icmje.org).
5. **Páginas siguientes.** Constarán, a su vez, de los siguientes apartados y tendrán la siguiente estructura, según se trate de un trabajo de investigación, de revisión o casos clínicos:

### Trabajos de investigación

Introducción, materiales y métodos, resultados, discusión, conclusiones y bibliografía.

### Trabajos de revisión

El cuerpo del trabajo, cuando se revisen enfermedades deberá, de ser posible, abordar los siguientes apartados: antecedentes, epidemiología, etiopatogenia, cuadro clínico, exámenes complementarios, diagnóstico, pronóstico, tratamiento y bibliografía.

En los temas sobre técnicas, materiales o procedimientos, queda a juicio del autor(es) el desarrollo del tema. Debe, sin embargo, contemplar: introducción, antecedentes, conclusiones y bibliografía.

### Casos clínicos

Introducción, descripción del caso clínico, discusión y bibliografía.

### Práctica clínica

Introducción, cuerpo del trabajo, discusión, conclusiones y bibliografía.

**Tablas, fotografías y figuras.** Deben enviarse en hojas separadas, numeradas, a doble espacio, con explicación al pie de las figuras y cuadros. Las fotografías deberán elaborarse profesionalmente y tener calidad digital, debiéndose enviar en formato JPG.

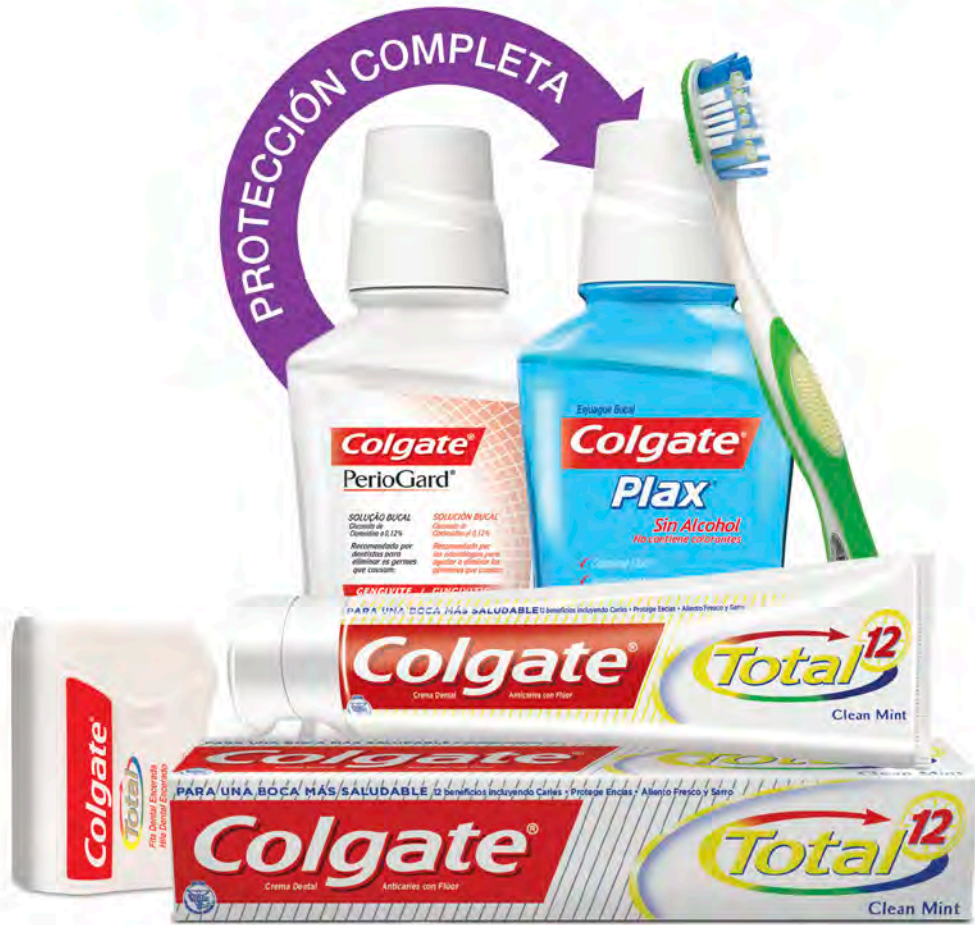**Bibliografía.** Las referencias bibliográficas deberán ser directas de una investigación original y deberán ir numeradas consecutivamente en el orden en que aparezcan en el texto. Los *abstracts* no sirven como referencia. No se podrán utilizar como referencia observaciones no publicadas. Evite utilizar comunicaciones personales, a menos que sean fundamentales; sin embargo, de usarlas, deberá contar con el permiso escrito de los autores.

En cuanto al estilo y formato, se adaptarán al *Index Medicus*. Ejemplos;

- Artículos de revista: Watts SL, Brewer EE, Fry TL. Human papillomavirus DNA types in squamous cell carcinoma of the head and neck. *Oral Sur Oral Med Oral Pathol*. 1991; 71: 701-707.

- Referencias de libros: Shantz S, Harrison LB, Forastiere AA. Tumors of the nasal cavity and paranasal sinuses, nasopharynx, oral cavity and oropharynx. In: De Vita VT, Hellman S Rosenberg SA, editors. *Cancer principles and practice of oncology*. 5a ed. Philadelphia, PA, USA: Lippincott; 1997. pp. 741-801.

# Una línea completa para una mejor salud bucal de sus pacientes.



Compruebe la eficacia de la crema dental **Colgate® Total 12® Clean Mint** y recomiéndela a sus pacientes.

- ✓ Reduce hasta un **98%** las bacterias de la placa.<sup>1</sup>
- ✓ Reduce hasta un **88%** los problemas gingivales.<sup>1\*</sup>
- ✓ Proporciona 12 horas de protección antibacterial clínicamente comprobado.

**Encías saludables: La base para la salud bucal de sus pacientes.**

Referencia:

1. Garcia-godoy Fetal. (1990)AmJDent3 (Specissue): S15-26.

\* 88% menos sitios con la cantidad más severa de padecimiento gingival.

Para uso exclusivo del Odontólogo  
[www.colgateprofesional.com.mx](http://www.colgateprofesional.com.mx)

**Colgate®**



LA MARCA #1 RECOMENDADA POR ODONTÓLOGOS





# Depósito Dental Villa de Cortés

Los mejores precios,  
las mejores marcas.




Limas iRace



Pieza de Baja



Articulador



 @ddvc\_mx

 /ddvc.mx

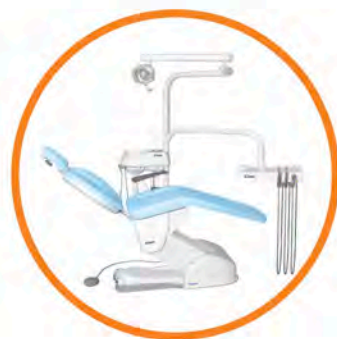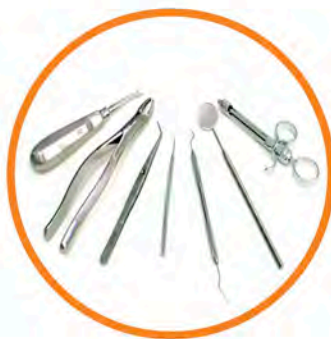[www.ddvc.mx](http://www.ddvc.mx) / [www.ddvdecortes.com.mx](http://www.ddvdecortes.com.mx)

Calzada de Tlalpan No. 836 y 818, Col. Villa de Cortés, C.P. 03530, México D.F., e-mail: [ddvcort@prodigy.net.mx](mailto:ddvcort@prodigy.net.mx)  
Tels.: 56.98.00.60 C/25 líneas 55.90.21.65 - 55.90.59.07 - 55.79.75.81 y Lada s/c: 01800 507-9056



**Artículos Dentales del Norte®**

**CALIDAD, INNOVACIÓN Y PRECIO.**



Distribuidor exclusivo en México



[www.ddn.com.mx](http://www.ddn.com.mx)

01 800 832 7700



TOOLKIT

# DÍA MUNDIAL DE LA SALUD BUCODENTAL 2014



Día Mundial  
de la Salud Bucodental  
20 de Marzo



**SALUD**  
SECRETARÍA DE SALUD

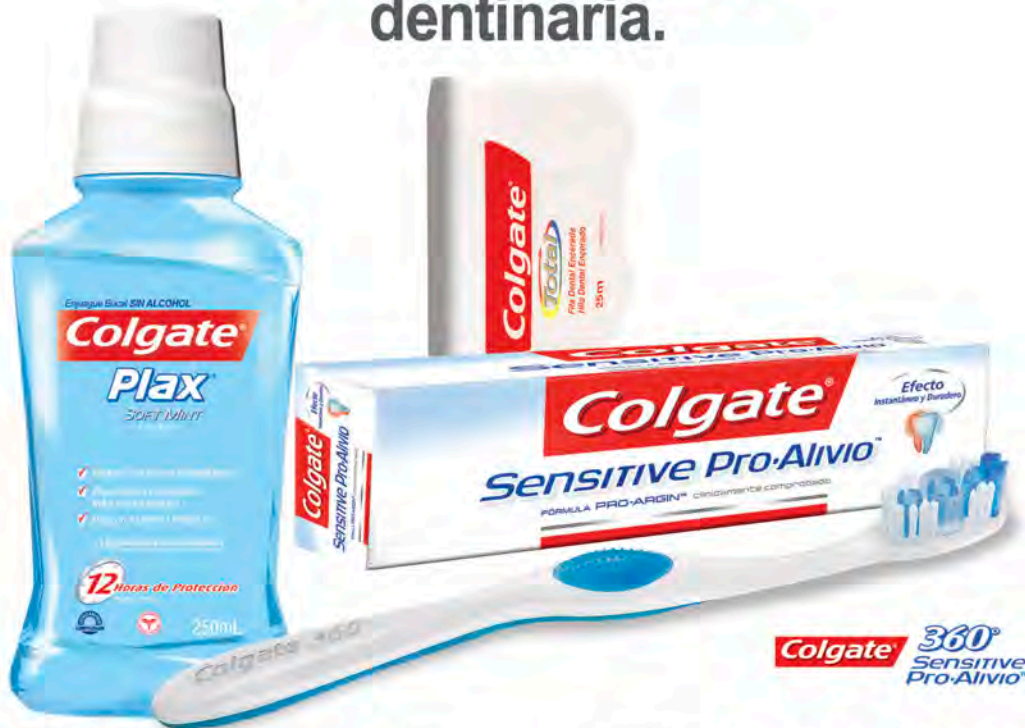

SPONSORED BY THE MAKERS OF  
**LISTERINE**



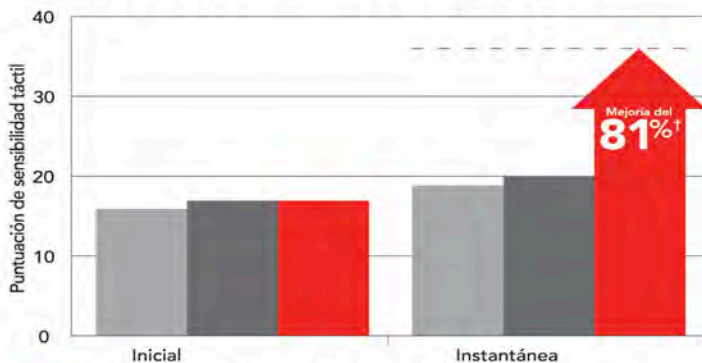
# Colgate®

Su mejor aliado en la protección contra la  
**hipersensibilidad**  
dentinaria.



EN UN ESTUDIO ALEATORIZADO, DOBLE CIEGO, DE GRUPO PARALELO (n=150)  
Colgate® Sensitive Pro-Alivio™ proporcionó alivio  
instantáneo vs. Sensodyne® Rapid<sup>1</sup>

- No se observó una diferencia estadísticamente significativa entre Sensodyne® Rapid y una crema dental con fluoruro regular



■ Control positivo: Crema dental Colgate® Sensitive Pro-Alivio™ (arginina al 8.0%, carbonato de calcio, 1450 ppm de fluoruro)  
■ Producto de prueba: Sensodyne® Rapid (acetato de estroncio al 8.0%, 1040 ppm de fluoruro)

■ Control negativo:  
Crema dental con fluoruro regular (1100 ppm de fluoruro como NaF)

\*Alivio instantáneo alcanzado con la aplicación directa de la crema dental mediante masaje en el diente sensible durante 1 minuto.

† En el estudio de aplicación directa, Colgate® Sensitive Pro-Alivio™ redujo significativamente ( $p < 0.05$ ) la hipersensibilidad dentinaria vs. la crema dental Sensodyne® Rapid en un 81%.

Trabajos científicos citados 1. Li Y et al. Data on file, Colgate-Palmolive Company 2010. 2. Nathoo S et al. J Clin Dent. 2009;20(Spec Iss): 123-130. Sensodyne es una marca registrada de Stafford Miller.

EN ESTUDIO ALEATORIZADO, DOBLE CIEGO, DE GRUPO PARALELO (n=125)  
Colgate® Sensitive Pro-Alivio™ proporcionó alivio instan-  
táneo vs. una crema dental con iones de potasio al 2%<sup>2</sup>

- Una reducción significativa ( $p < 0.05$ ) en hipersensibilidad dentinaria fue alcanzada instantáneamente después de aplicación directa

Mejoró en alivio  
instantáneo en un

**161%**

en la prueba de sensibilidad táctil

Mejoró en alivio  
instantáneo en un

**60%**

en la prueba de sensibilidad al chorro  
de aire

Para uso exclusivo del Odontólogo  
[www.colgateprofesional.com.mx](http://www.colgateprofesional.com.mx)

Colgate®



LA MARCA #1 RECOMENDADA POR ODONTÓLOGOS