

REVISTA ADM ÓRGANO OFICIAL DE LA ASOCIACIÓN DENTAL MEXICANA

Revista

# ADM



Delta	Ómicron	BA.1
T19R E156G ΔF157/R158 L452R P681R D950N	A67V ΔH69/V70 T95I ΔV143/Y144/Y145 ΔN211 L212I ins214EPE	S371L G446S G496S T547K N856K L981F
T19I L24S ΔP25/P26/A27 V213G S371F T376A D405N R408S	T478K D614G G142D G339D S373P S375F K417N N440K S477N E484A	Q493R Q498R Y505H N501Y H655Y N679K P681H N764K D796Y Q954H N969K
BA.2	Ómicron	

Jeremy Luban

JAZ



*En equipos de Rayos-X INTRA-ORALES y SENSORES DIGITALES*

*Hemos contado 18 marcas que aparecieron para luego desaparecer y otras que no pueden vender sus productos a Estados Unidos...*

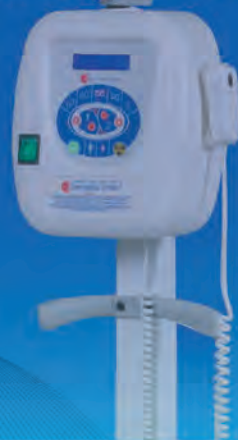*¿SERÁ POR ALGO? Corix ha estado presente en el mercado DESDE HACE 46 AÑOS... ¿SERÁ POR ALGO?*

*Corix Medical Systems®, #1 en Radiología Dental y Veterinaria.*



A Division of CORIX MEDICAL SYSTEMS®

Lauro Villar No. 94-B, 02440 México, CDMX  
Tel. +52-55-5394-1199 • Fax: +52-55-5394-8120  
[www.corix.us](http://www.corix.us)



**medigraphic**  
Literatura Biomédica



Twitter: medigraphic\_o



Instagram: medigraphic.lb



Facebook: MedigraphicOficial

<https://www.medigraphic.com>

MÁS DE 77,000 ARTÍCULOS DISPONIBLES EN VERSIÓN COMPLETA

# Lo mejor es ahora Excelente !!!

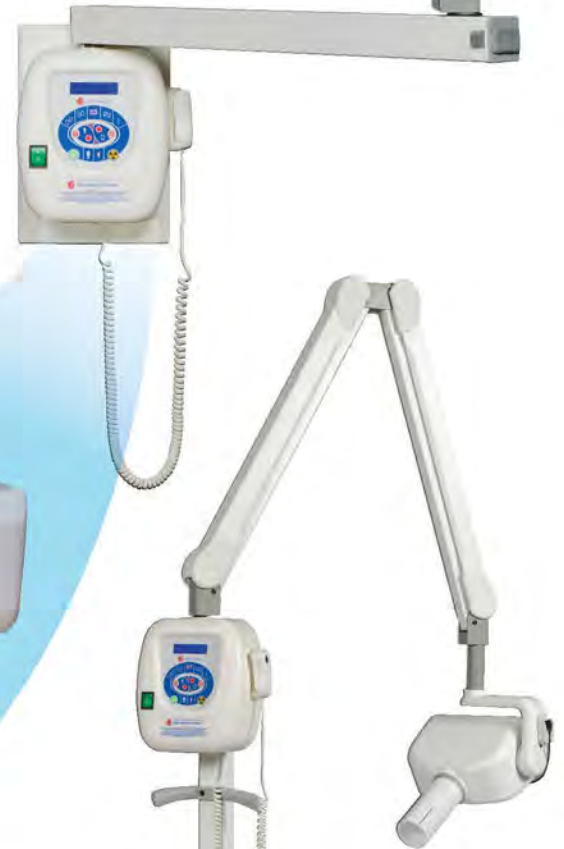

## 45 YEARS\*

**¿Cómo superar el Equipo de Rayos-X más vendido de los últimos 45 años?**

*Haciéndolo todavía mejor, más amigable e intuitivo con el usuario, ya que no requiere memorizar instrucciones en su uso normal.*

**Alta confiabilidad por su avanzada Tecnología SMD.**



Con el **SENSOR CORIX® DIGITAL**, (opcional) específicamente diseñado para este equipo, el Odontólogo podrá transitar a la **Radiografía Digital** por computadora en cualquier momento, obteniendo una imagen perfecta, en un instante y al primer disparo!!!

**Pregunte a nuestros Distribuidores Autorizados sobre las características y accesorios opcionales del CORIX®70 PLUS-USV.**



**CORAMEX S.A.**  
A Division of CORIX MEDICAL SYSTEMS®  
Lauro Villar No. 94-B, 02440 Mexico, CDMX  
Tel. +52-55-5394-1199 • Fax: +52-55-5394-8120  
[www.corix.us](http://www.corix.us)

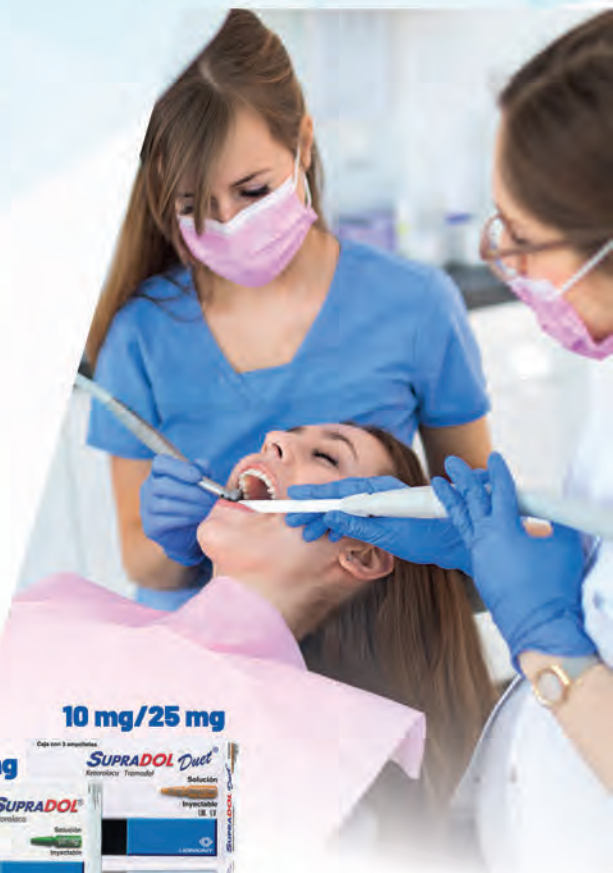Cuando es apremiante suprimir el dolor

# Ketorolaco **SUPRADOL®**

**Suprime** el dolor...



- Posee gran **actividad analgésica y antiinflamatoria**<sup>1</sup>
- Efectivo para dolor **leve, moderado e intenso**<sup>1</sup>
- Alivia el dolor **sin efectos de sedación y ansiedad**<sup>2</sup>
- Indicado cada **6 horas**<sup>1,2</sup>
- **Supradol Duet®** Indicado cada **12 horas**<sup>3</sup>



**Líder en el mercado gracias a usted<sup>4</sup>**

Cambie la expresión **de su paciente.**



Aviso de Publicidad No.203300202C4363

Supradol® 10 mg Tabletas Reg. Núm. 026M92 SSA IV. Supradol® 30 mg Sublingual Reg. Núm. 096M2000 SSA IV. Supradol F® Tabletas Reg. Núm. 345M2006 SSA IV. Supradol® Solución Inyectable Reg. Núm. 036M92 SSA IV. Supradol Duet® solución inyectable Reg. Núm. 090M2014 SSA IV.

Reporte las sospechas de reacción adversa al correo: [farmacovigilancia@liomont.com.mx](mailto:farmacovigilancia@liomont.com.mx) o en la página de internet: [www.liomont.com.mx](http://www.liomont.com.mx).

Referencias: 1. Información Para Prescribir (IPP). Supradol® Tabletas 2. Información Para Prescribir (IPP). Supradol® Tabletas sublinguales 3. Información Para Prescribir (IPP). Supradol Duet® Solución inyectable 4. Data de mercado IQVIA PHM MAT móvil abril 2020 valores Campaña de No Sustitución de la Receta: [www.loquedicetumedico.org](http://www.loquedicetumedico.org)

# DIRECTORIO REVISTA ADM

## Consejo Editorial

### Editor

Dr. Agustín Zerón y Gutiérrez de Velasco

## Editores Asociados

### Endodoncia

Dr. Sergio Curiel Torres  
Dra. Elisa Betancourt Lozano  
Dr. Rubén Rosas Aguilar

### Odontopediatría

Dr. Luis Karakowsky Kleiman  
Dr. José Luis Ureña Cirett  
Dr. Héctor Ramón Martínez Menchaca

### Cirugía Bucal

Dr. Mario Trejo Cancino  
Dr. Ilan Vinitzky Brener

### Ortodoncia

Dr. Rolando González López  
Dr. en O. Rogelio J. Scougall Vilchis

### Periodoncia

Dr. Agustín Zerón y Gutiérrez de Velasco  
Dr. Alejandro González Blanco  
Dr. Francisco Javier Kenji Hosoya Suzuri

### Prostodoncia y Odontología Restaurativa

Dr. Rodrigo Rafael Escalante Vázquez  
Dr. Antonio Bello Roch

### Patología y Medicina Bucal

Dr. Adalberto Mosqueda Taylor  
Dr. José Luis Castellanos Suárez  
Dr. Ronell Bologna Molina

### Operatoria y Materiales Dentales

Dr. José de Jesús Cedillo Valencia  
Dr. Federico Pérez Diez

### Práctica Clínica (Mercadotecnia, Ética, otros)

Dr. Armando Hernández Ramírez  
Dra. Martha Díaz Curi  
Dr. Jorge Parás Ayala

### Cariología

Dra. Dolores De La Cruz Cardoso  
Dra. Leonor Sánchez Pérez

### Investigación

Dra. Miriam Lucía Rocha Navarro

REVISTA ADM ÓRGANO OFICIAL DE LA ASOCIACIÓN DENTAL MEXICANA es una publicación arbitrada y se encuentra indizada y compilada en:

- Medigraphic, Literatura Biomédica ([www.medigraphic.org.mx](http://www.medigraphic.org.mx)).
- PERIODICA, Índice de Revistas Latinoamericanas en Ciencias, UNAM (<http://biblat.unam.mx>).
- LATININDEX, Sistema Regional de Información en Línea para Revistas Científicas de América Latina, el Caribe, España y Portugal (<http://www.latindex.org>).
- ARTEMISA IV al XI.
- Index to dental literature Med Lars.
- LILACS ([www.bireme.br](http://www.bireme.br)).
- Biblioteca de la Universidad de Bielefeld, Alemania ([www.v.uni-bielefeld.de/english/fulltext](http://www.v.uni-bielefeld.de/english/fulltext)).
- Biblioteca de revistas electrónicas biomédicas UNAM, México ([www.revbiomedicas.unam.mx](http://www.revbiomedicas.unam.mx)).
- Biblioteca Digital de la Universidad de Chile, Rep. de Chile (<http://transtor.sisib.uchile.cl/bdigital>).
- Biblioteca Pública del Estado de Roma, Italia ([www.biblioroma.sbn.it/medica/ejnl/fulltext.htm](http://www.biblioroma.sbn.it/medica/ejnl/fulltext.htm)).
- Free Medical Journals ([www.freemedicaljournals.com/htm/esp.htm](http://www.freemedicaljournals.com/htm/esp.htm)).
- Infodocor, España ([infodocor.org/revis.htm](http://infodocor.org/revis.htm)).
- Universidad de Laussane, Suiza (<http://perunil.uni.ch/perunil/periodiques>).
- Universidad del Wales College of Medicine, Reino Unido (<http://archive.uwcm.ac.uk/ejnl/>).
- Universidad del Norte de Paraná, Brasil ([www.onapar.br/bibli0l/links/direitos\\_autorais/biologicas\\_saude/periodicos\\_biologicas/periodicos\\_biologicas.htm](http://www.onapar.br/bibli0l/links/direitos_autorais/biologicas_saude/periodicos_biologicas/periodicos_biologicas.htm)).
- Universidad de Regensburg, Alemania ([www.bibliotek.uniregensburg.de/ezeit/fphtml?notation=WW-YZ&bid=ZBME&colors=3&frames=toc=6&sg=](http://www.bibliotek.uniregensburg.de/ezeit/fphtml?notation=WW-YZ&bid=ZBME&colors=3&frames=toc=6&sg=)).
- Universidad Federal de Sao Paulo, Brasil ([unifesp.br/dis/bibliotecas/revistas.htm](http://unifesp.br/dis/bibliotecas/revistas.htm)).
- Sociedad Iberoamericana de Información Científica (SIIC Data Bases).

La versión a texto completo se encuentra en [www.medigraphic.com/adm](http://www.medigraphic.com/adm)  
La revista se encuentra en <http://www.adm.org.mx>

REVISTA ADM ÓRGANO OFICIAL DE LA ASOCIACIÓN DENTAL MEXICANA es una publicación bimestral del 01 de Enero al 28 de Febrero del 2022 editada e impresa en la Ciudad de México, por Graphimedic S.A. de C.V. Editor Responsable: Agustín Zerón y Gutiérrez de Velasco. Número de Certificado de Reserva otorgado por el Instituto Nacional de Derecho de Autor: 04-2012-062812135100-102. Número de Certificado de Licitud de Título y Contenido: 14789. Expediente: CCPR1/3/TC/10/18712. Clasificación temática asignada: ESPECIALIDADES MÉDICAS. Titular: ASOCIACIÓN DENTAL MEXICANA FEDERACIÓN NACIONAL DE COLEGIOS DE CIRUJANOS DENTISTAS, A.C. Domicilio de la publicación: Ezequiel Montes 92, Col. Tabacalera, Alcaldía Cuauhtémoc, C.P. 06030, Ciudad de México. Teléfonos 0155 3000 0352 y 55 5546 7083. Distribuidor: Asociación Dental Mexicana Federación Nacional de Colegios de Cirujanos Dentistas, A.C.

Arte, diseño, composición tipográfica, pre prensa, impresión y acabado por



Tels. 55 8589-8527 al 32. E-mail: [emyc@medigraphic.com](mailto:emyc@medigraphic.com)  
Impreso en México / Printed in Mexico.

Las opiniones expresadas en los artículos y publicidad son responsabilidad exclusiva de los autores. El material publicado es propiedad de la REVISTA ADM ÓRGANO OFICIAL DE LA ASOCIACIÓN DENTAL MEXICANA, por lo que está prohibida la reproducción parcial o total de su contenido por cualquier medio, ya sea impreso o electrónico.

La correspondencia relacionada con artículos, reseñas, noticias y suscripciones debe dirigirse a REVISTA ADM ÓRGANO OFICIAL DE LA ASOCIACIÓN DENTAL MEXICANA, Ezequiel Montes 92, Col. Tabacalera. Delegación Cuauhtémoc, C.P. 06030, Ciudad de México. Las solicitudes para anuncios comerciales deberán dirigirse a la Asociación Dental Mexicana Federación Nacional de Colegios de Cirujanos Dentistas, A.C., y a Graphimedic, S.A. de C.V., a los teléfonos antes mencionados. La REVISTA ADM ÓRGANO OFICIAL DE LA ASOCIACIÓN DENTAL MEXICANA es una publicación bimestral y aparece la segunda quincena del segundo mes correspondiente.

#### Costo de Suscripción

	Nacional	Extranjero
Socios ADM	Sin Cargo	
Cirujanos Dentistas no Socios	\$1,950.00	
Estudiantes Acreditados	\$1,500.00	\$2,500.00 al tipo de cambio vigente
Técnicos Dentales	\$1,700.00	(más gastos de envío)
Ejemplar suelto	\$325.00	
Ejemplar atrasado	\$300.00	

Certificado de Reserva de Derecho otorgado por el Instituto Nacional de Derechos de Autor Secretaría de Educación Pública. Reserva: 04-2012-062812135100-102.

Certificado de Licitud de Título y Contenido otorgado por la Comisión Calificadora de Publicaciones y Revistas Ilustradas Secretaría de Gobernación. Certificado No. 14789

Registro postal de publicaciones periódicas: PP09-0027. Autorizada como Publicación Periódica Registro DGC Núm. 0010186. Características 229241.116. Teléfono ADM: (55) 5546 7083. Volumen LXXIX. 2022 © Derechos Reservados. Impreso en la Ciudad de México.

[www.adm.org.mx](http://www.adm.org.mx)

E-Mail: [revista.admfederacion@gmail.com](mailto:revista.admfederacion@gmail.com); [zeron.revista.adm@gmail.com](mailto:zeron.revista.adm@gmail.com)

[www.adm.org.mx: info@adm.org.mx](mailto:info@adm.org.mx)

Coordinación Editorial y Publicidad: Dra. Ma. de la Luz Rosales J., Graciela González Cazañas y Loreto Echeverría Torres.



# DIRECTORIO ADM

## Comité Ejecutivo ADM 2020-2023

Dr. Manuel Sergio Martínez Martínez  
**Presidente**

Dr. Luis Carlos Hernández Orozco  
**Secretario del Interior**

Dra. María Isabel Díaz Ceballos  
**Secretaria del Interior Suplente**

Dra. Rosa María Casimiro Espinoza  
**Tesorera**

Dra. Jovita Romero Casanova  
**Vicepresidenta**

Dr. Antonio Estrada Valenzuela  
**Secretario del Exterior**

Dra. Itza María De la Cruz Beltrán  
**Secretaria del Exterior Suplente**

Dra. Vilma Martínez Gómez  
**Tesorera Suplente**

## Comisiones 2020-2023

### Biblioteca-Beneficio a Socios

Dra. Gloria Elena Guzmán Celaya

### Actividades Sociales y Culturales

Dra. Patricia González González

Dra. Verónica Cristina Guarneros Manzur

Dra. Ma. Elena Eugenia Frías Ramírez

### Materiales Dentales

Dr. Ricardo Treviño Elizondo

### Comunicación, Información y Medios

Dr. Miguel Ángel Villegas Vivanco

Dr. Eduardo Aseff Schietek

### Asuntos Gubernamentales e Interinstitucionales

Dra. María Eugenia Rivera Olvera

Dra. Martha Rojas Moreno

### Educación Odontológica Continua

Dr. Sergio Curiel Torres

### Revista ADM

Dr. José Agustín Zerón Gutiérrez de Velasco

### Revista ADM Estudiantil

Dr. Enrique Armando Lee Gómez

### Webinar

Dr. José Alejandro Espinosa Armida

### Presidente Congreso ADM

Dr. Jaime Edelson Tishman

### Comisión Científica Congreso ADM

Dr. Sergio Curiel Torres

### Tesorera Congreso ADM

Dra. Ma. Concepción del Rosío Sosa Mata

### Concurso Fotografía Congreso ADM

Dr. Julio Cristóbal Ramírez Quiroga

### Presidente Honor y Justicia

Dr. Roberto Orozco Pérez

### Secretario Honor y Justicia

Dra. Luz María Liliana Acuña Cepeda

### Comisionado Honor y Justicia

Dr. Ricardo Treviño Elizondo

Dr. José Agustín Zerón Gutiérrez de Velasco

Dr. Francisco de Paula Curiel Torres

### Coordinadora Vinculación con Regiones

Dra. Dora Olivia Gastelum Cuevas

### Región Noroeste Vinculación con Regiones

Dra. Itza María De la Cruz Beltrán

### Región Noreste Vinculación con Regiones

Dr. Eduardo Aseff Schietek

### Región Centro Vinculación con Regiones

Dr. José Luis Macías Macías

### Región Centro Sur Vinculación con Regiones

Dra. Vilma Martínez Gómez

### Región Sureste Vinculación con Regiones

Dr. Gerardo Macías Valadez Bermúdez

### Cum Laude

Dr. José Agustín Zerón Gutiérrez de Velasco

Dr. Roberto Orozco Pérez

Dra. Luz María Liliana Acuña Cepeda

Dr. Ricardo Treviño Elizondo

Dr. Francisco de Paula Curiel Torres

### Comisión Estudiantil

Dra. Luz María Liliana Acuña Cepeda

### Congreso Estudiantil

Dr. Sergio Favela Flores

### Servicio Social de Índole Profesional

Dra. María de Jesús Velázquez Valenzuela

### Programa de Salud Bucal del Preescolar

Dra. Patricia Juárez Cienfuegos

### Adulto Mayor

Dra. Mirtala Consuelo Güitrón Reyes

### Asuntos Parlamentarios

Dr. Fredy Correa Jiménez

### Inducción a Presidentes

Dr. Salvador Adalberto Torres Castillo

### Ética, Normativa y Consejería Legal

Dra. Adriana Alejandra Sánchez Murillo

### Tienda Virtual y Artículos Promocionales

Dr. José Guadalupe Neri Barboza

### Consejo de Asesores Comité Ejecutivo Nacional

Dra. Alma Gracia Godínez Morales

Dra. Laura María Díaz Guzmán

### Consejo de Asesores Consejo Consultivo y de Vigilancia

Dr. Guillermo Loza Hernández

Dr. Gilberto Sarabia Mendoza

### Reconocimiento al Mérito Odontológico ADM «Dr. Fernando Campuzano Zambrano»

Dra. Luz María Liliana Acuña Cepeda

Dra. Alma Gracia Godínez Morales

Dr. Gilberto Sarabia Mendoza

Dr. Manuel Sergio Martínez Martínez

Dr. Guillermo Loza Hernández

## Consejo Consultivo y de Vigilancia ADM 2021-2024

Dr. Luis Camilo Villanueva Campos  
**Presidente**

Dra. Ma. Elena Eugenia Frías Ramírez  
**Secretaria**

Dr. Salvador Alberto Torres Castillo  
**Vocal**

## Consejo de Certificación ADM 2017-2022

Dra. M. Carolina Rodríguez García  
**Presidente**

Dr. Rolando Gonzalo Peniche Marcín  
**Secretario**

Dra. Flor del Carmen Gómez Martínez  
**Tesorera**

Dr. Oscar Eduardo Ríos Magallanes  
Dr. Enrique Armando Lee Gómez  
**Consejeros**

## Fundación ADM, IAP

Dr. Jaime Edelson Tishman  
**Presidente**

Dr. Oscar Eduardo Ríos Magallanes  
**Presidente Honorario**

Dr. Manuel Sergio Martínez Martínez  
**Secretario**

Dra. Martha Rojas Moreno  
**Tesorera**

Lic. Héctor Carlos Flores Íñiguez  
**Consejero**

Dra. Alma Gracia Godínez Morales  
Dra. Patricia Juárez Cienfuegos  
Dra. Isabel Martínez Almendárez  
Dr. Luis Camilo Villanueva Campos  
Dra. Samantha Arizpe Coronado  
Dra. Laura María Díaz Guzmán  
**Patronos Vocales**

**Editorial**

- 4 Las nuevas cepas y variantes.  
*The new strains and variants.*  
Agustín Zerón

**Artículos originales / Original articles**

- 7 Opinión de los estudiantes de odontología de la FES Iztacala UNAM, sobre el proceso de evaluación a distancia antes de la pandemia por COVID-19: estudio transversal.  
*Opinion of dental students at FES Iztacala UNAM on the distance evaluation process before the COVID-19 pandemic: a cross-sectional study.*  
Ricardo A Rivas Muñoz,  
Eduardo Ensaldo Fuentes,  
Eduardo Ensaldo Carrasco
- 12 Medición del ángulo vestibulo-lingual en conductos mesiales de primeros molares inferiores utilizando tomografía de haz cónico.  
*Measuring the vestibular-lingual angle in lower molar-first mesial ducts using cone beam tomography.*  
Alfonso Espinosa Torres,  
Kaori E Galaso Trujillo,  
Alejandra Barrón Aguilar,  
Humberto Alejandro Monreal Romero
- 20 Comparación de la fuerza de adhesión a dentina de cementos de autograbado vs grabado total.  
*Comparison of bond strength to dentin of self-etching cements vs total etching.*  
Rogelio Moreno Landa,  
Dulce María Saavedra Aguilar,  
Ernesto Limón Bernal,  
Jorge Guerrero Ibarra,  
Ana Laura Maya Martínez

**Artículos de revisión / Review**

- 28 La variante SARS-CoV-2 ómicron.  
*SARS-CoV-2 omicron variant.*  
José Eduardo Orellana-Centeno,  
Roxana Nayeli Guerrero Sotelo
- 32 Las negligencias más comunes en la práctica odontológica.  
*The most common negligence in dental practice.*  
Agustín Tiol-Carrillo
- 38 Mecanismo de los AINES y antiinflamatorios derivados para el control del dolor y la inflamación. Uso de antiinflamatorios en odontología.  
*Mechanism of NSAIDs and derived drugs for pain and inflammation control. Use of anti-inflammatories in odontology.*  
Alberth Francisco Keb Canul

**Casos clínicos / Clinical cases**

- 48 Angioleiomioma en cavidad oral «una neoplasia rara en un sitio poco común». Reporte de un caso y revisión de la literatura.  
*Angioleiomyoma in the oral cavity «a rare neoplasm in an unusual site».*  
*Case report and literature review.*  
María Fernanda Partida González,  
Gustavo Pedro Díaz Colmenares,  
Anabell Alvarado Sánchez, Yamely Ruiz Vázquez,  
Daniel Alejandro Guerra Leal
- 54 Uso de membrana de celulosa oxidada post-gingivectomía en hiperplasia gingival inducida por fenitoína.  
*Use of oxidized cellulose regenerated post-gingivectomy on gingival hyperplasia induced by phenytoin.*  
Luis Eduardo Poblano-Vázquez,  
Elsa Patricia Furrer-Franco,  
Gilberto Zatarain-Hernández,  
Lizeth Alejandra Reyes-Alvarado

## Las nuevas cepas y variantes.

### *The new strains and variants.*

Agustín Zerón\*

*Nadie sabe hacia dónde se dirige el SARS-CoV-2, pero lo único que sabemos con certeza es que mientras haya personas no vacunadas, las variantes con nuevas propiedades clínicas son posibles y pueden atormentarnos en los próximos años.*  
Jeremy Luban

Inicio el año con buenas noticias es acompañar el ánimo para ver la luz al final del túnel. Este primer bimestre de 2022 hemos recibido noticias de países que han disminuido restricciones en pleno pico de la pandemia. Aun con los altos índices de infección por la variante ómicron, el número de internos y casos graves ha disminuido. La medida de restricción sólo obedece a los altísimos porcentajes de vacunación donde la variante ómicron ha dejado de verse como una amenaza. Dinamarca fue la primera nación en declarar el «final de la pandemia», el coronavirus ya no es un peligro crítico, al menos en algunos países. Las medidas de mitigación y contención han funcionado, pero lo que más ha revolucionado el control es el 80% de la población vacunada con dos dosis, y hasta 60% de los mayores de 12 años ya cuentan con tres dosis en dicho país.

La triste realidad es que la mayor parte de personas en el mundo todavía no está vacunada. Y México, penosamente, está muy lejos de llegar a los niveles de salud de los países escandinavos. Simplemente, si la vacunación sigue como hasta ahora, México podría alcanzar 80% de personas vacunadas a principios o mediados del 2023, así lo han estimado los expertos de John Hopkins.

La ola de ómicron ha sido la más alta en la pandemia, pero también es cierto que ha sido la menos mortal. La pregunta

sería: ¿es la variante o la vacunación lo que ha disminuido los índices de hospitalización, severidad y muerte? No hay duda, la vacunación ha resultado una excelente estrategia epidemiológica. En países como Australia, donde la vacunación ya es un mandato obligatorio, quien no se vacune puede recibir una multa de 3,600€. La estrategia no es optativa.

### MUTACIONES, VARIANTES Y CEPAS

La naturaleza de los virus es mutar. Todos los virus cambian (o mutan) a medida que se replican y se propagan en una población. Las mutaciones son los cambios genéticos que sufren los virus al pasar de una persona a otra, cada persona aporta algunos genes para la supervivencia del virus. Una mutación es un cambio único en el genoma del virus (código genético). Las mutaciones ocurren con mucha frecuencia, pero sólo a veces modifican las características del virus.

Las variantes son agrupaciones de distintas mutaciones formando «ramas» o linajes. Un linaje es un grupo de virus estrechamente relacionados con un ancestro común. El SARS-CoV-2 tiene muchos linajes; todos causan COVID-19. Una variante es un genoma (código genético viral) que puede incluir una o más mutaciones. En algunos casos, un grupo de variantes con cambios genéticos similares, como un linaje o grupo de linajes, puede ser designado por las organizaciones de salud pública como una variante de preocupación (**VOC** [variants of concern]) o una variante de interés (**VOI** [variants of interest], por sus siglas en inglés, respectivamente), y debido a sus atributos y características compartidas, pueden requerir determinadas acciones de salud pública.

\* Postgrado en Endoperiodontología. Editor en Jefe de la Revista ADM. México.

Citar como: Zerón A. Las nuevas cepas y variantes. Rev ADM. 2022; 79 (1): 4-6. <https://dx.doi.org/10.35366/103811>





La cepa es cada uno de los nuevos virus o especies (coronavirus) que surgen de mutaciones drásticas en su carga genética (SARS-CoV y SARS-CoV-2). Por lo tanto, las vacunas desarrolladas para combatir la COVID-19, seguirán siendo de gran utilidad para la cepa del SARS-CoV-2 y sus variantes. En cuanto a la aparición de mutaciones del virus, es difícil que se logre un «escape inmunológico», sólo algunas nuevas cepas podrían evadir la inmunidad que producen las vacunas o la propia infección del virus, pero a la fecha no hay más datos científicos. Las vacunas de mRNA anti COVID-19 se han destacado por su **elevada eficacia frente al coronavirus** – superior a 90%–, dicha eficacia está atribuida al virus original. Los científicos utilizan un proceso denominado secuenciación genómica para descifrar el material genético de un organismo o virus. Las secuencias de muestras obtenidas pueden compararse para ayudar a un seguimiento de la propagación de un virus, cómo está cambiando y cómo dichos cambios pueden impactar en la salud pública (Tabla 1).

### ¿ES ÓMICRON EL FINAL DE LA HISTORIA EVOLUTIVA DEL SARS-COV-2 O SIMPLEMENTE UN GIRO EN LA TRAMA?

Durante la pandemia de COVID-19, las sesiones por Zoom han sido grandes aliadas de comunicación familiar, laboral y científico. A finales de diciembre de 2021, más de 130 científicos internacionales de centros multidisciplinarios (Escuela de Medicina de Harvard, Hospital General de Massachusetts, Hospital Brigham and Women's, Instituto Broad, Universidad de Boston, Universidad de Massachusetts y países como: Estados Unidos, Sudáfrica, Botsuana, Inglaterra e India), se reunieron para discutir sobre la variante **ómicron**, la última variante de preocupación que se había extendido con altísimo grado de infectividad. Al momento de escribir esta historia, ómicron ya había alcanzado su punto máximo

en muchos países, ahora con una subvariante hermana (**ómicron BA.2**) que había comenzado a afianzarse como la variante con más alta contagiosidad, al menos 10 veces más que la variante delta, y entre algunos cuestionamientos sobre las posibles mutaciones, en esta reunión los expertos dejaron aclaradas muchas dudas. En ese sentido, **ómicron** puede no ser el final de la historia evolutiva del coronavirus, sino simplemente un giro en la trama epidemiológica. De hecho, al comienzo de la pandemia, el SARS-CoV-2 acumuló alrededor de dos mutaciones por mes, una tasa de cambio lenta que respaldó el pronóstico inicial de que el SARS-CoV-2 sería un virus de mutación lenta (Figura 1).

Las noticias de diciembre del 2021 sobre las mutaciones de ómicron, principalmente en la proteína S (*spike* o espiga), brindaron muchas esperanzas. Se describía altamente contagiosa, pero no más virulenta, sobre todo en las personas vacunadas. El coronavirus, sus mutaciones y variantes, en realidad no desaparecerán, la alta tasa de vacunación en muchos países, sumado a la rápida expansión de contagios por ómicron, han definido la probabilidad de estar al final de la pandemia. Pero recordemos que una **epidemia** es la propagación de una enfermedad rápidamente en una área geográfica. La **pandemia** afecta a más de un continente y los nuevos casos ya no serían importados, los nuevos casos son transmitidos comunitariamente. La **endemia** es la aparición recurrente de una enfermedad que mantiene una alta prevalencia en un grupo poblacional. Bajar la tasa de mortalidad puede ser un paso de la pandemia a una endemia, por lo que si una enfermedad se vuelve endémica no indica que está erradicada. Existen muchas enfermedades crónicas que son endémicas (sida, sarampión, tuberculosis, etcétera), y los casos por lo general se vuelven consistentes y predecibles, pero lo endémico no significa menos grave.

La pandemia todavía no es una endemia, el mundo en su conjunto, sin vacunación, está muy lejos del final de

Tabla 1: Resumen de las variantes de preocupación (VOC) del SARS-CoV-2.

Variante	Linaje	Situación
Alfa	B.1.1.7	Detectada en septiembre de 2020 en Reino Unido
Beta	B.1.351	Detectada en mayo de 2020 en Sudamérica
Gamma	P.1	Detectada en noviembre de 2020 en Brasil
Delta	B.1.617.2	Detectada en octubre de 2020 en la India
Ómicron	B.1.1.529 BA.2... (B.3)	Detectada en noviembre de 2021 en varios países (África, Hong Kong, Israel, etc.)

Las variantes lambda y mu han quedado relegadas a la categoría de variantes de interés (VOI).

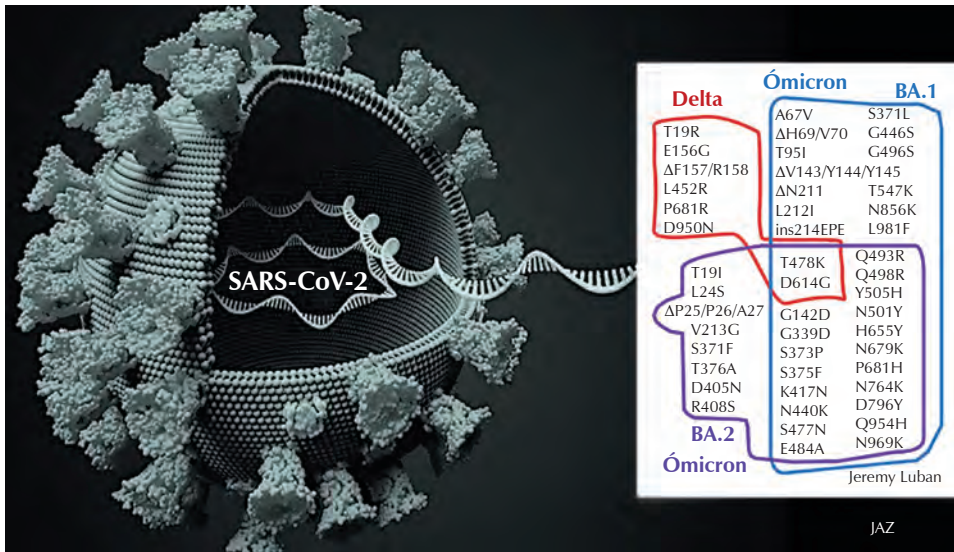


Figura 1:

Mutaciones superpuestas en las variantes delta, BA.1 (ómicron) y BA.2 del SARS-CoV-2. Los investigadores dicen que la evolución viral está en curso, y es probable que ocurran más mutaciones, dando lugar a nuevas variantes. Imagen: Jeremy Luban.

la pandemia. En México es imprudente cantar el final de la pandemia. Y como dice una máxima de salud pública, *nadie está a salvo hasta que todos estén a salvo*.

Como corolario de las mutaciones basta el cambio de una letra en el código genético para expresar una variante. Y si una cepa cambia una letra, hemos encontrado una «nueva sepa». **Sepa** del verbo **saber** conjugado en primera, segunda y tercera persona de singular, presente en modo subjuntivo, así como en segunda persona de modo imperativo. Sepa usted que está invitado a la reflexión.

### LA NUEVA «SEPA» (JOSÉ MELAMED)

**Sepa** que su cuerpo es una máquina perfecta que tiene la capacidad de regenerarse, desinflamarse, desintoxicarse, repararse y SANAR.

**Sepa** que tenemos más bacterias y virus que células humanas. Y que ambos son vitales para nuestra existencia y salud.

**Sepa** que toda enfermedad comienza en el intestino y que en su intestino se encuentra más de 70% de su Sistema de Defensas.

**Sepa** que el ayuno fisiológico es la Terapia Magna. Ayuda a que su cuerpo se enfoque en sus células inmunes, reciclándolas y deshaciéndose de las dañadas.

**Sepa** que su alimentación es su primer y mejor medicina. Y una suplementación adecuada ayudará a suplir deficiencias y a potenciar su sistema inmune.

**Sepa** que todo lo que come vibra y esa sintonía afecta su frecuencia energética de la misma manera que sus pensamientos y emociones lo hacen.

**Sepa** que el miedo debilita su sistema inmune y es el principal promotor de la enfermedad junto con el estrés crónico.

**Sepa** que los abrazos fortalecen su sistema inmune y suben sus defensas hasta el punto que puede protegerlo de los virus e infecciones.

**Sepa** que el respirar oxígeno estimula también su sistema inmunológico, reduciendo la posibilidad de padecer trastornos alérgicos, afecciones respiratorias y asma, favorece la oxigenación celular eliminando las toxinas del organismo y células muertas.

**Sepa**, ¡el Sol es SALUD! Aumenta el número de glóbulos blancos que conforman el primer escuadrón de defensa del organismo y son los encargados de protegerlos en primer lugar contra una infección.

**Sepa** que caminar descalzo en la naturaleza (*earthing*) hace que el sistema inmune desintoxique su cuerpo a través de carga de electrones de la tierra, lo que genera anticuerpos para combatir resfriados y alergias, además de disminuir el riesgo de que el cuerpo desarrolle inflamación prolongada.

**Sepa** que la práctica diaria de meditación de la Palabra de Dios aquieta y clarifica la mente, proporciona paz interior y bienestar en general.

**Sepa** que hacer ejercicio físico descarga tensión física y emocional, y genera endorfinas.

**Sepa** que el miedo es lo que más enferma y el egoísmo su peor secuela.

Correspondencia:

Dr. Agustín Zerón

E-mail: [periodontologia@hotmail.com](mailto:periodontologia@hotmail.com)

# Opinión de los estudiantes de odontología de la FES Iztacala UNAM, sobre el proceso de evaluación a distancia antes de la pandemia por COVID-19: estudio transversal.

## *Opinion of dental students at FES Iztacala UNAM on the distance evaluation process before the COVID-19 pandemic: a cross-sectional study.*

Ricardo A Rivas Muñoz,\* Eduardo Ensaldo Fuentes,\* Eduardo Ensaldo Carrasco‡

### RESUMEN

**Introducción:** El proceso de evaluación a distancia es una modalidad que ha sido utilizada en los últimos años. Sin embargo, la pandemia por COVID-19 ha ocasionado su rápida adaptación. El personal docente ha reportado las ventajas de este modo de evaluación; no obstante, la opinión de los estudiantes de odontología en torno a las ventajas y desventajas de esta modalidad no ha sido explorada. **Objetivo:** Explorar las ventajas y desventajas de las tecnologías de la información y comunicación (TIC), específicamente en el proceso de evaluación a distancia reportadas por estudiantes de odontología. **Material y métodos:** Se realizó un estudio transversal retrospectivo, en una muestra no aleatoria de 310 estudiantes de tercer año, distribuidos en cuatro generaciones, adscritos a la Facultad de Odontología de la FES Iztacala. Se administró un cuestionario estructurado para la medición de sus opiniones en torno a las evaluaciones a distancia. Se realizó un análisis descriptivo y bivariado. **Resultados:** De un total de los 382 estudiantes potencialmente elegibles, 310 aceptaron participar (96%). **Conclusiones:** La opinión mayoritaria fue la preferencia a los exámenes por Internet y mejor a distancia. Queda pendiente la duda: ¿cuál será el comportamiento cuando los estudios profesionales vuelvan a la normalidad después de la pandemia COVID-19?

**Palabras clave:** COVID-19, evaluación, enseñanza mixta, opinión estudiantil.

### ABSTRACT

**Introduction:** The process of distance assessment has been employed in the last years. However, COVID-19 pandemic has accelerated its adoption. Academic personnel have previously reported the benefits of this mode of assessments. Nevertheless, dentistry-students' opinions around the advantages and disadvantages of this mode of assessment has not been explored. **Objective:** Explore the advantages and disadvantages concerning the ICT skills specifically about the process of distance assessment of dental students. **Material and methods:** A retrospective cross-sectional study was conducted in a non-randomized sample of 310 of third-year students distributed in four years attending to the School of Dentistry at FES Iztacala. A structured questionnaire was distributed to measure students' opinions around the advantages and disadvantages of distance assessments. A descriptive and bivariate analysis was conducted. **Results:** Questionnaires were returned by 310 students (96% response rate). **Conclusion:** Students' perceptions of their ICT skills has increased, matched by better equipment and greater appreciation of e-learning.

**Keywords:** COVID-19, assessment, blended learning, student opinion.

\* Profesor adscrito a la Facultad de Estudios Superiores (FES) Iztacala, Universidad Nacional Autónoma de México (UNAM). México.  
‡ Jefe del Departamento de Investigación, Comisión Nacional de Arbitraje Médico (CONAMED). México.

Recibido: 07 de diciembre de 2021. Aceptado: 11 de enero de 2022.

**Citar como:** Rivas MRA, Ensaldo FE, Ensaldo CE. Opinión de los estudiantes de odontología de la FES Iztacala UNAM, sobre el proceso de evaluación a distancia antes de la pandemia por COVID-19: estudio transversal. Rev ADM. 2022; 79 (1): 7-11. <https://dx.doi.org/10.35366/103812>



## INTRODUCCIÓN

La Organización Mundial de la Salud (OMS) reconoce desde el 20 de enero de 2020 a COVID-19 como una emergencia de salud pública a nivel internacional. Hasta el 15 de noviembre de 2021 se han identificado en todo el mundo un total de 253'163,330 casos confirmados de COVID-19 y 5'098,174 muertes confirmadas. De los cuales, la región de las Américas ocupa el primer lugar con 95'120,017 casos confirmados. Desde entonces, los países miembros de la OMS han implementado medidas locales para minimizar el riesgo de propagación de COVID-19 en la comunidad. Éstas han consistido en la restricción de viajes a países y/o ciudades afectadas, apoyado por la limitación de actividades al aire libre, actividades escolares presenciales, así como la implementación de campañas de vacunación a gran escala.

Por otra parte, es indudable que la comunidad estudiantil y profesorado universitario han mejorado sus habilidades con respecto a las tecnologías de la información y comunicación (TIC), unido a equipamiento informático tanto institucional como individual, haciendo evidente la conveniencia del denominado *B-learning*, esto es, el aprendizaje mixto, la combinación de la educación a distancia con la presencial.<sup>1,2</sup>

A casi más de dos años de la pandemia, existe la necesidad de los países y sus habitantes de continuar con las actividades económicas y escolares. Apoyado por la lenta reincorporación de la sociedad a las actividades, el sector educativo ha adoptado estrategias de educación a distancia tanto para la impartición de clases como de su evaluación a través de exámenes administrados por Internet.<sup>3-5</sup> En este contexto, la rápida adaptación de los programas académicos presenciales hacia un modelo, ya sea puramente en línea o mixto, representa un reto para programas de licenciatura en el área de la salud, al considerar que estos programas involucran actividades realizadas en clínicas de enseñanza en odontología.<sup>1,2</sup> Sin embargo, los sistemas de evaluación de los estudiantes de manera remota han existido y se han implementado previo a la pandemia por COVID-19. Un ejemplo de ello es la plataforma Moodle, la cual forma parte del sistema de evaluación del Campus Universitario Virtual de Educación a Distancia (CUVED) y que fue desarrollado por el Laboratorio de Evaluación y Educación Digital (LEED) ubicado en la Facultad de Estudios Superiores Iztacala.

Durante cinco años lectivos (2014 a 2018), y previo a la pandemia por COVID-19, en la asignatura de Endodoncia en la Facultad de Odontología de la FES Iztacala, se han aplicado evaluaciones a distancia a través

de la plataforma Moodle. En este contexto, y en contraste con las ventajas de las evaluaciones presenciales, la experiencia reportada por el personal docente hacia la evaluación a distancia refiere ventajas. No obstante, la opinión de los estudiantes de odontología en torno a las ventajas y desventajas de esta modalidad no ha sido explorada. Por lo tanto, el propósito de este estudio fue explorar las ventajas y desventajas del proceso de evaluación a distancia reportadas por los estudiantes de odontología.

¡Qué lejos estábamos, entonces, que un día no íbamos a poder elegir! La modalidad de los exámenes a distancia se hizo indispensable por culpa de la pandemia, todos tuvimos que aprender si no lo sabíamos, o en el mejor de los casos, si teníamos alguna experiencia, aplicar obligatoriamente las nuevas herramientas basadas en la informática.<sup>6,7</sup>

### Fundamentación teórica

Autores como Morgan y O'Reilly<sup>8</sup> conciben «la evaluación como la maquinaria (motor) que dirige y da forma al aprendizaje, más que simplemente un evento final que califica y reporta el desempeño». Consideran que este enfoque permite encontrar nuevas oportunidades para promover a través de la evaluación tipos de aprendizaje más útiles y deseables. Para estos autores la «evaluación formativa comprende todas aquellas actividades diseñadas para motivar, para aumentar la comprensión y para proporcionar a los estudiantes una indicación de sus progresos». Destacan que «facilitar una evaluación formativa apropiada y efectiva es uno de los aspectos más importantes del rol de cualquier profesor, y es vital para la confianza y sentido de progreso del estudiante». Con respecto a la evaluación sumativa, expresan que su principal propósito «es registrar o reportar una estimación de los logros de los estudiantes». De manera frecuente, se realiza al final del curso y conduce a calificaciones.<sup>9</sup> Estos autores<sup>10,11</sup> proponen los siguientes aspectos clave relativos a las evaluaciones en diferentes modalidades a distancia:

Clara fundamentación y enfoque pedagógico consistente. Las decisiones que se tomen respecto a las evaluaciones a distancia deben tener bases fundamentales explícitas y no sólo la promesa de un aprendizaje centrado en el alumno. Asimismo, dado que las tareas evaluativas orientan el aprendizaje, deben ser significativas y desarrollar las habilidades deseadas. El enfoque pedagógico que se utilice debe ser consecuente y muy alineado con todos los componentes del proceso instruccional, y entre ellos las decisiones acerca de las evaluaciones.

Valores, propósitos, criterios y estándares explícitos. Los valores que apuntalan el diseño de la evaluación, así como los criterios utilizados para juzgar el logro de los estudiantes deben ser conocidos por ellos. Esto puede ayudarles a tomar decisiones sobre la forma de enfocar su aprendizaje.

**Tareas de evaluación auténticas y holísticas.** Los estudiantes se motivan para ocuparse con eventos de la vida real, problemas de sus propios mundos y puestos de trabajo cuando se asignan tareas de evaluación auténticas. Las tareas holísticas crean oportunidades para que los estudiantes a distancia se comprometan con evaluaciones aplicadas, tales como los estudios de casos, escenarios y proyectos.

Grado facilitativo de estructura. Tiene como propósito facilitar intencionalmente y de manera progresiva en el alumno habilidades dirigidas al logro de la autodirección, tales como recuerdo de la información, establecimiento de objetivos, pensamiento crítico, autogestión y autoevaluación, promoviendo así el cambio del control del profesor al alumno.

Suficiente evaluación formativa y a tiempo. «La evaluación formativa y la sumativa deben entrelazarse estratégicamente para motivar y proporcionar alguna estructura al aprendizaje, crear una fuente de diálogo, y ayudar a que los alumnos obtengan una visión de su progreso.»<sup>12</sup>

Conocimiento del contexto de aprendizaje y percepciones. La planificación de las evaluaciones a distancia debe considerar el conocimiento de los contextos de los alumnos, así como sus percepciones acerca de las tareas de evaluación.

Existe una clara diferencia con las evaluaciones presenciales tradicionales que ni siquiera planean alcanzar estos objetivos, puesto que se vuelven repetitivos sin tomar en cuenta a los estudiantes ni sus necesidades.<sup>13</sup>

## MATERIAL Y MÉTODOS

Se realizó un estudio transversal en una muestra no aleatoria por conveniencia de 310 estudiantes de odontología adscritos a la Facultad de Estudios Superiores (FES) Iztacala de la Universidad Nacional Autónoma de México (UNAM).

**Instrumento de medición.** Se diseñó un cuestionario de siete preguntas estructuradas y cinco preguntas abiertas. Seis de las preguntas estructuradas permitían una sola respuesta y una permitía respuestas múltiples. La encuesta fue anónima para facilitar la veracidad y se computó hasta que terminaron las cuatro generaciones

investigadas. Se aplicaron 350 encuestas. El cuestionario conservó las mismas preguntas para todas las generaciones investigadas.

**Análisis.** Se realizó un análisis descriptivo de las características generales de los participantes. Asimismo, se realizó un análisis bivariado para identificar posibles diferencias significativas en la distribución de las respuestas en función del año de aplicación del cuestionario y sexo.

## RESULTADOS

De un total de 382 estudiantes potencialmente elegibles, 310 aceptaron participar de manera voluntaria (tasa de respuesta de 96%), de los cuales 223 (71.9%) fueron mujeres y 87 (28.1%) hombres.<sup>14</sup>

De acuerdo con los datos recabados, la gran mayoría de las evaluaciones que los estudiantes habían experimentado habían sido en la modalidad presencial, por escrito o algunas veces oralmente.

Los denominados «exámenes departamentales» y una asignatura habían empleado la modalidad «en línea» aprovechando los laboratorios de informática que ofrecía la propia FES Iztacala.

Sólo la asignatura de Endodoncia había aplicado la modalidad a distancia, respondiendo sus evaluaciones desde fuera de las instalaciones universitarias. El 86% marcó preferencia por la evaluación a distancia sobre la evaluación presencial.<sup>15</sup>

## DISCUSIÓN

Las metas de este cuestionario fueron obtener retroalimentación con las opiniones de los estudiantes de la carrera de Cirujano Dentista de la FES Iztacala, UNAM, basadas en sus capacidades en la TIC entre sus experiencias en la evaluación presencial y la evaluación a distancia o utilizando la informática instalada en la propia institución. La *Tabla 1* muestra las principales ventajas y desventajas que, según la opinión de los alumnos, tienen tanto la evaluación presencial como a distancia, con el fin de que sea la comunidad académica quien decida cuál será su elección (cuando ésta vuelva a ser posible, ya que en este momento aún es incierta).

## CONCLUSIONES

Los objetivos de este cuestionario fueron obtener retroalimentación en la aplicación de la evaluación a distancia, cuando todavía había la posibilidad de escoger la evaluación presencial tradicional, basados en la opinión de

**Tabla 1: Ventajas y desventajas de las dos modalidades experimentadas, según la opinión de los estudiantes.**

Evaluación presencial	Evaluación a distancia
<b>Ventajas</b>	
En caso de dudas, se puede consultar al profesor Son menos estresantes No hay cronómetro Son más frecuentes las respuestas abiertas No es necesario equipo especial para responder	No son necesarios los formatos El horario es más flexible Se pueden consultar apuntes Se realizan con más tranquilidad Es menos personal
<b>Desventajas</b>	
Puede haber presión del supervisor En ocasiones se auxilia a ciertos estudiantes No hay cronómetro Son más frecuentes las respuestas abiertas Hay más distractores	No se pueden aclarar dudas respecto a la redacción Respuestas similares y confusas Es más fácil hacer trampas Problemas con conexión No siempre se cuenta con el equipo requerido

los estudiantes que habían experimentado ambas modalidades. Los estudiantes investigados están en el tercero de cuatro años de su carrera profesional.

La circunstancia actual de la educación superior en carreras teórico-prácticas, como es la odontología, todavía es incierta, debido a que la pandemia COVID-19 no ha sido erradicada. Por lo que aún no es posible planear a mediano y largo plazo el mejor tipo de evaluación. Sin embargo, es necesario seguir con atención la opinión de los estudiantes para adecuar el mejor método cuando vuelva a ser posible elegir entre los sistemas presenciales, mixtos o a distancia.<sup>7</sup>

#### REFERENCIAS

1. Elsalem L, Al-Azzam N, Jum'ah AA, Obeidat N, Sindiani AM, Kheirallah KA. Stress and behavioral changes with remote E-exams during the Covid-19 pandemic: A cross-sectional study among undergraduates of medical sciences. *Ann Med Surg (Lond)*. 2020; 60: 271-279.
2. Elsalem L, Al-Azzam N, Jum'ah AA, Obeidat N. Remote E-exams during Covid-19 pandemic: A cross-sectional study of students' preferences and academic dishonesty in faculties of medical sciences. *Ann Med Surg (Lond)*. 2021; 62: 326-333.
3. Echagaray P, Marra A, Coronado M. Enseñar odontología en tiempos de pandemia: virtualidad, oportunidades y límites. *Facultad de Odontología. Universidad Nacional de Cuyo*. 2020; 14 (2): 11-16.
4. Guevara-Veliz DN, Flores-Joaquín KM, Maturrano-Santos AG, Mattos-Vela MA. Educación virtual en odontología durante la pandemia por COVID-19. *Rev Cient Odontol (Lima)*. 2021; 9 (3): e078.
5. Iurcov R, Pop LM, Iorga M. Impact of COVID-19 pandemic on academic activity and health status among romanian medical dentistry students; a cross-sectional study. *Int J Environ Res Public Health*. 2021; 18 (11): 6041.
6. Cayo-Rojas CF, Agramonte-Rosell RC. Desafíos de la educación virtual en Odontología en tiempos de pandemia COVID-19. *Rev Cubana Estomatol*. 2020; 57 (3): e3341.
7. Tiol-Carrillo A. Aplicación de las tecnologías en la educación en odontología durante la pandemia por COVID-19. *Rev ADM*. 2021; 78 (3): 155-161.
8. Morgan CH, O'Reilly M. *Assessing open and distance learners*. London: Kogan Page; 2002.
9. Khalaf K, El-Kishawi M, Moufti MA, Al Kawas S. Introducing a comprehensive high-stake online exam to final-year dental students during the COVID-19 pandemic and evaluation of its effectiveness. *Med Educ Online*. 2020; 25 (1): 1826861.
10. Rodríguez LM. Manejo de herramientas didácticas virtuales exitosas para el proceso de formación en presencialidad remota en el área de la salud. *Espiral, Revista de Docencia e Investigación*. 2020; 10 (1 y2): 143-152.
11. Royal College of Surgeons. *Guidance for the Remote Delivery of Dental Exams*. 2021. Available in: <https://www.rcseng.ac.uk/education-and-exams/exams/dental-examination-online-delivery/>
12. Sáenz-Rangel S, Pérez-Quintero MT, Rodríguez-Luis OE, Araiza-Vázquez MJ. Creación de exámenes en línea como evaluación en entornos virtuales. *Universidad Autónoma de Nuevo León, Facultad de Odontología [Internet]*. 2018.
13. Zitzmann NU, Matthisson L, Ohla H, Joda T. Digital undergraduate education in dentistry: a systematic review. *Int J Environ Res Public Health*. 2020; 17 (9): 3269.
14. Reynolds PA, Rice S, Uddin M. Online learning in dentistry: the changes in undergraduate perceptions and attitudes over a four year period. *Br Dent J*. 2007; 203 (7): 419-423.
15. Sudarso S, Rahayu AP, Purnamasari CB, Fikriah I, Feri G. The impact of the online exam module on student anxiety during the COVID-19 pandemic. *International Conference on Medical Education*; 2021.

**Conflicto de intereses:** Se respetó tanto el anonimato de encuestadores y encuestados con el fin de hacer un instrumento más libre y sin conflicto de intereses.

**Aspectos éticos:** Todos los participantes elegibles recibieron información a través de los encuestadores y antes de empezar a responder el cuestionario se les presentó a los participantes una descripción general del estudio general. Todos los participantes tuvieron la oportunidad

de aclarar dudas antes, durante y después del estudio. No se ofreció ningún incentivo para participar.

**Financiamiento:** El financiamiento del proyecto fue por parte de los académicos involucrados.

**Correspondencia:**

**Ricardo A Rivas Muñoz**

**E-mail:** savir.zonum@gmail.com

[www.medigraphic.org.mx](http://www.medigraphic.org.mx)

# Medición del ángulo vestibulo-lingual en conductos mesiales de primeros molares inferiores utilizando tomografía de haz cónico.

## *Measuring the vestibular-lingual angle in lower molar-first mesial ducts using cone beam tomography.*

Alfonso Espinosa Torres,\* Kaori E Galaso Trujillo,\* Alejandra Barrón Aguilar,\* Humberto Alejandro Monreal Romero‡

### RESUMEN

El objetivo del presente estudio fue medir la curvatura vestibulo-lingual de los conductos de las raíces mesiales de primeros molares inferiores en personas adultas del estado de Chihuahua, por medio de la técnica de tomografía computarizada de haz cónico (CBCT, por sus siglas en inglés) y usando el software de análisis 3D Endo™ (Dentsply/Sirona USA). Se llevó a cabo la medición por dos observadoras, empleando dos métodos diferentes, Schneider y 3D Endo™ (Dentsply/Sirona USA). Los resultados obtenidos tuvieron valores mayores a los 100 grados con la técnica 3D Endo™ y a los 20 grados con la técnica de Schneider. No se detectó una diferencia estadística significativa al comparar los diferentes conductos entre sí.

**Palabras clave:** Ángulo vestibulo-lingual, molar inferior, CBCT, 3D Endo™.

### ABSTRACT

*The objective of the present study was to measure the vestibule-lingual curvature of the ducts of the mesial roots of lower first molars, of adults from the state of Chihuahua. Using the cone beam computed tomography (CBCT) technique and using the 3D analysis software Endo™ (Dentsply/Sirona USA). The measurement was carried out by two observers using two different methods, Schneider and 3D Endo™ (Dentsply/Sirona USA). The results obtained had values greater than 100 degrees with the 3D Endo™ technique and at 20 degrees with the Schneider technique. No statistically significant difference was detected when comparing the different ducts with each other.*

**Keywords:** Vestibulo-lingual angle, lower molar, CBCT, 3D Endo™.

## INTRODUCCIÓN

Debido a la complejidad anatómica radicular, es muy importante conocer las diferentes variantes anatómicas de los canales radiculares para un adecuado diagnóstico y tratamiento endodóntico. La morfología de los canales radiculares puede variar entre poblaciones étnicamente diferentes.<sup>1</sup>

Las variables anatómicas de los dientes multirradiculares en ocasiones dan como resultado el fracaso del tratamiento de conductos. En la actualidad, con la

ayuda de microscopio endodóntico, la tomografía de haz cónico (CBCT, por sus siglas en inglés) y diversos softwares como el 3D Endo™ (Dentsply/Sirona USA) podemos identificar y visualizar la trayectoria de los conductos en estos dientes, así como su localización respecto a diversas estructuras anatómicas antes y durante el abordaje endodóntico.<sup>2</sup>

Schneider fue el primero en establecer un método seguro y de confianza para poder determinar ese grado de curvatura a partir de vistas radiográficas clínicas, pero no investigó desde la vista proximal.<sup>3</sup>

www.medigraphic.org.mx

\* Profesor.

‡ Profesor Investigador.

Facultad de Odontología de la Universidad Autónoma de Chihuahua. México.

Recibido: 07 de julio de 2021. Aceptado: 11 de enero de 2022.

Citar como: Espinosa TA, Galaso TKE, Barrón AA, Monreal RHA. Medición del ángulo vestibulo-lingual en conductos mesiales de primeros molares inferiores utilizando tomografía de haz cónico. Rev ADM. 2022; 79 (1): 12-19. <https://dx.doi.org/10.35366/103813>





Conocer el grado de curvatura del canal radicular es esencial para el momento de seleccionar el tipo de instrumento para trabajar, así como la técnica de instrumentación. Minimizando el impacto y dificultades anatómicas, así como sus limitaciones de instrumentos de endodoncia, previniendo consecuencias desastrosas durante la preparación del conducto, tales como la pérdida de la longitud de trabajo, transportación apical, creación de escalones y perforaciones, o incluso la fractura de los instrumentos.<sup>4-7</sup>

La CBCT es una herramienta auxiliar en el diagnóstico que nos permite observar una pieza dental por medio de una reconstrucción tridimensional elaborada por computadora, además permite observar diferentes planos axial, sagital y coronal. Con esta herramienta podemos evaluar las diferentes y complejas anatomías a las que nos enfrentamos, tales como número y forma de los canales radiculares y raíces, longitud de éstas, así como las diferentes curvaturas que puedan presentar en diferentes estudios, se han aprovechado estas características para analizar la anatomía de los órganos dentarios.<sup>8-13</sup>

Existen diversos equipos de software, como el 3D Endo™ (Dentsply/Sirona USA) que nos simplifican la interpretación de estas CBCT y nos ayudan a realizar un plan de tratamiento más eficaz, con este software en particular podemos hacer un trazo de la dirección de las curvaturas (vestibular o palatino) de los canales radiculares y así poder observar con más claridad su trayecto y curvaturas.<sup>14</sup>

El presente estudio se realizó con la finalidad de conocer el grado de curvatura radicular en sentido vestibulo-lingual que se presenta en las raíces mesiales de primeros molares inferiores en un grupo poblacional de México.

## MATERIAL Y MÉTODOS

Para realizar este estudio, se recabó información de diversos centros de radiodiagnóstico en la provincia de

Chihuahua, México de CBCT de primeros molares inferiores de pacientes a los que se les habían realizado estos estudios por motivos ajenos al presente trabajo.

La población total de primeros molares inferiores que se recolectó de los centros de radiodiagnóstico fue de 50 molares.

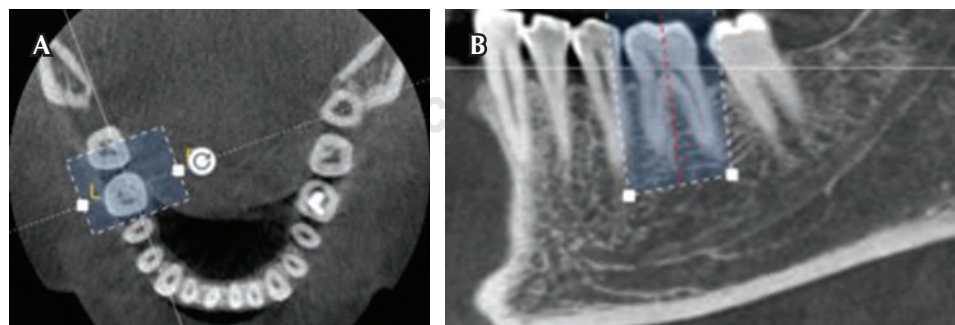
Para establecer el tamaño de muestra, se consideró un intervalo de confianza de 95% y un error estándar de 5%. Para calcular el tamaño de la muestra se utilizó el software es.surveymonkey.com, el cual arrojó un resultado de 45 molares, siendo este número el que se utilizó como tamaño de la muestra.

Se utilizaron estudios de tomografía de haz cónico tomados a pacientes que contaban por lo menos con un primer molar inferior y que cumplieran con los siguientes criterios de inclusión: dientes permanentes, sin tratamiento endodóntico previo, con ápices completamente formados, con dos conductos en su raíz mesial, que no presenten fisuras o fracturas radiculares, que no presenten indicios de resorción interna o externa, espesor de corte de la CBCT menor a 0.300 mm, resolución de la CBCT inferior a 0.300 mm, FOV de 5 × 5.

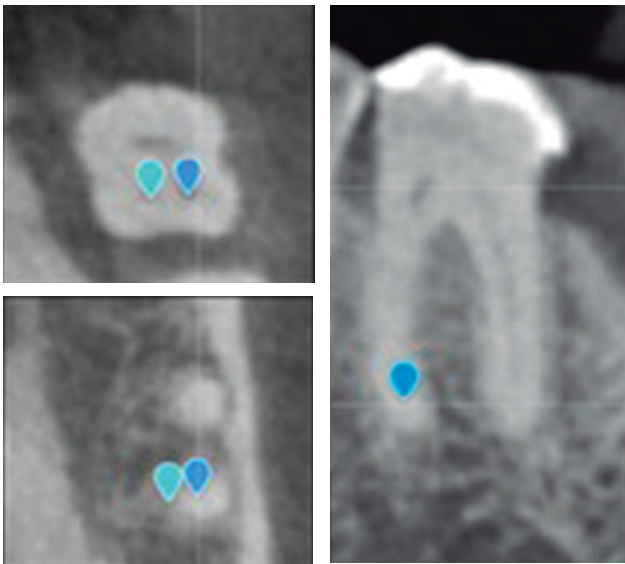
Se llevó a cabo la medición de la curvatura de los conductos mesiales de cada muestra utilizando dos métodos, el primero fue la técnica de Schneider y para el segundo se utilizó el programa 3D Endo™ (Dentsply/Sirona USA).

Para poder observar cada muestra, se requirió separar digitalmente las imágenes tomográficas de cada una de ellas del resto de los componentes anatómicos de cada paciente visibles en la tomografía, para ello, por medio del programa 3D Endo™ (Dentsply/Sirona USA), se recortó la imagen de cada molar en los planos axial, coronal y sagital (*Figura 1*).

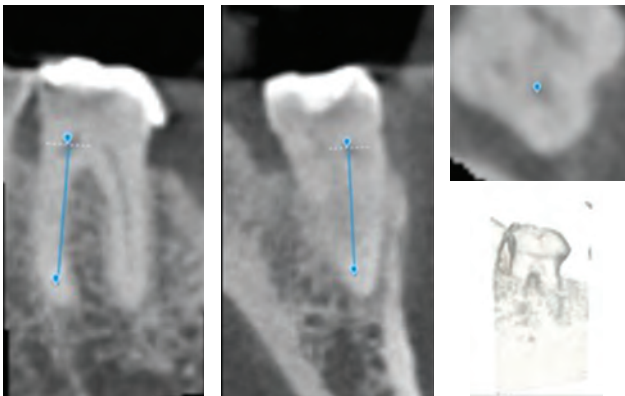
Una vez individualizado cada molar, se procedió a trazar la trayectoria corono-apical, tanto del conducto mesio-bucal (MB), como del mesio-lingual (ML), para ello se empleó la herramienta de selección de conductos del



**Figura 1:** Molar inferior previo al corte con 3D Endo™. A) Vista coronal. B) Vista sagital.



**Figura 2:** Marcación de los conductos mesiales en la porción coronal y apical.



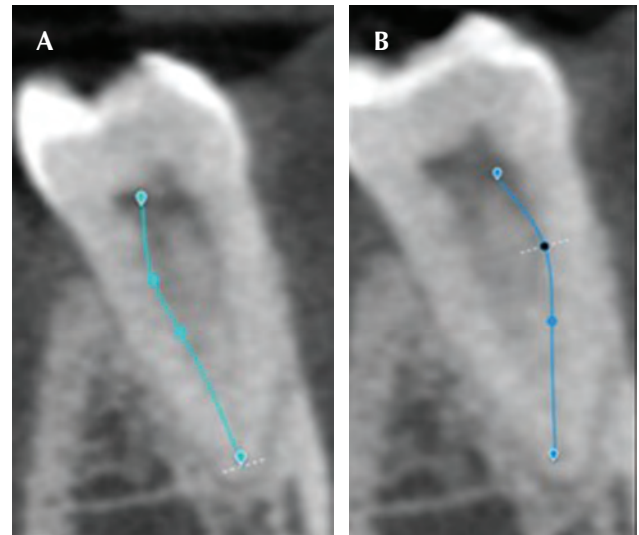**Figura 3:** Trazo inicial de unión de los extremos coronal y apical.

software, por medio de esta herramienta se ubican marcas con forma de gota invertida, tanto en la zona coronal como apical de ambos conductos, el programa ofrece colores diferentes de estas figuras para identificarlas, la posición de estas marcas se controla visualmente en forma simultánea, en los planos coronal, sagital y axial, la colocación de cada marca puede ajustarse de forma manual (Figura 2).

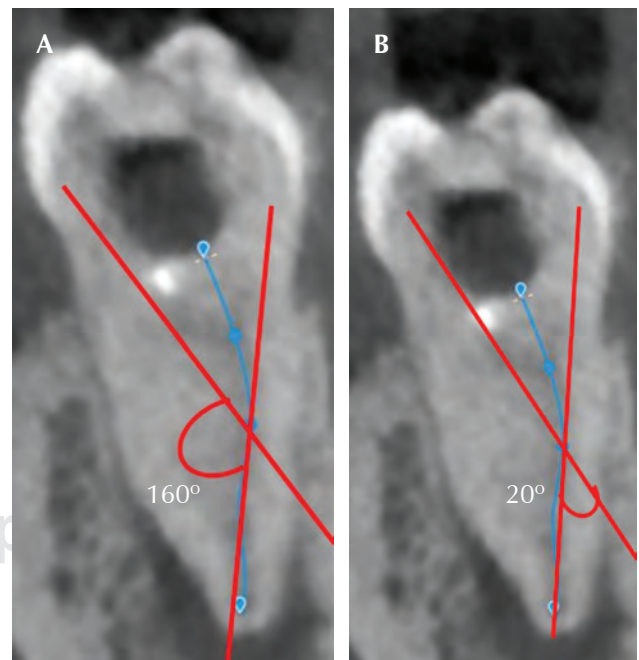
Una vez hecho lo anterior, el software identifica la trayectoria de cada conducto y el operador puede elegir cuál de los dos conductos desea observar, al seleccionar un conducto, el programa presenta una pantalla con imá-

genes de éste en sentido axial, sagital y coronal, además de una reconstrucción de todo el molar en 3D (Figura 3).

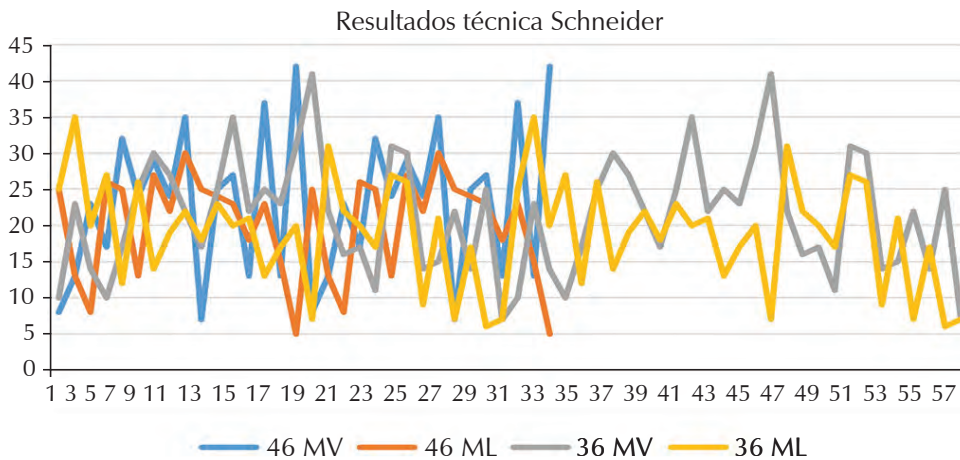
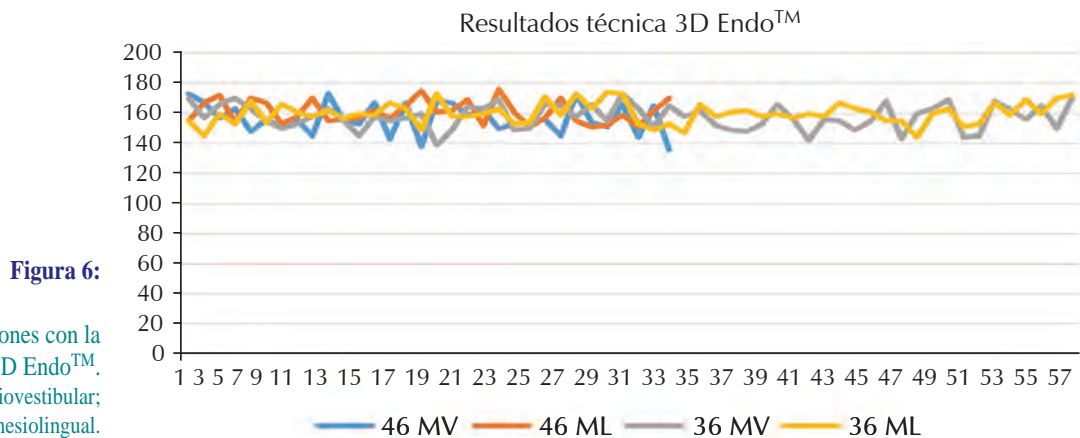
Estas imágenes pueden ajustarse a voluntad del operador para corregir variaciones en la trayectoria en sentidos



**Figura 4:** Ajuste de la trayectoria: A) conducto mesio-bucal y B) conducto mesio-lingual.



**Figura 5:** Trazado del ángulo de la curvatura. A) Técnica 3D Endo™. B) Técnica Schneider.



axial y sagital (Figura 4), en el sentido coronal se puede seguir la trayectoria del trazo desplazando la imagen para verificar que se encuentre centrada con relación al canal correspondiente.

Una vez que se estableció la trayectoria final de cada conducto, la imagen correspondiente se almacenó en una carpeta con los datos de número de diente y conducto (bucal o lingual) según correspondía.

Para realizar la medición de la curvatura, cada imagen se imprimió en papel bond y se presentó a dos de los investigadores, quienes hicieron la medición del ángulo de cada conducto utilizando un transportador simple (Figura 5).

Cada observador realizó una doble medición de cada conducto, una por medio de la técnica de Schneider y otra con la técnica de 3D Endo™ que consiste en seguir el trazo del canal en sentido corono-apical hasta la primera curvatura, de ahí desplazarse siguiendo el trayecto trazado del canal hasta el ápice.

## RESULTADOS

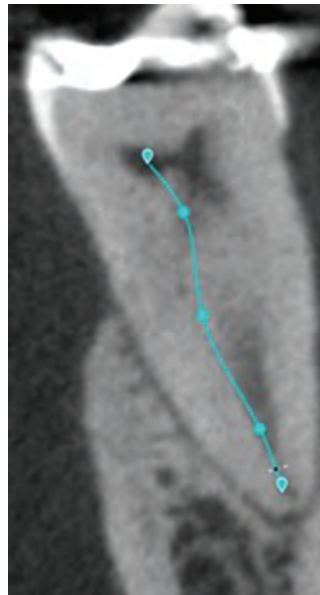Las mediciones obtenidas por ambas observadoras se recopilaron en una hoja de Excel, para su análisis se elaboraron gráficas con estos datos, las gráficas muestran una mayor uniformidad de los resultados obtenidos con la técnica 3D Endo™ (Figura 6), así como una mayor variación en los resultados obtenidos con la técnica de Schneider (Figura 7) en ambas observadoras.

Para conocer si existe diferencia entre los valores angulares de los diferentes conductos y técnicas se utilizó la prueba t Student en la hoja de cálculo Excel, el resultado mostró que no se presentó diferencia estadísticamente significativa al comparar los conductos mesiales en cada diente, ni al compararlos individualmente con sus contralaterales tanto con la técnica 3D Endo™ como con la técnica Schneider.

De manera complementaria a las mediciones de las curvaturas de los conductos mesiovestibular (MV) y

mesiolingual (ML), en las imágenes de CBCT se pudo detectar que existen muestras que presentan una doble curvatura generalmente en el conducto ML, estas curvaturas se encontraron mayormente en la unión de los tercios medio-coronal y medio-apical respectivamente (Figura 8), en estos casos la mayoría de los conductos MV presentaban una sola curvatura.

Además de lo anterior, también se pudo constatar que un alto porcentaje de las muestras presentaba una unión de los conductos MV y ML en el tercio apical, lográndose identificar en algunas de estas muestras una zona radiolúcida de forma triangular en el mencionado tercio apical (Figura 9), la observación de esta zona triangular se facilita utilizando el programa 3D Endo™,



**Figura 8:**

Trazo del conducto mesiolingual de diente 36 con doble curvatura.

gracias a que permite orientar en forma lateral el ángulo de visión de las imágenes de la raíz, lo que permite una observación simultánea de los conductos MV y ML en la proyección axial.

Por otra parte, en las muestras donde no se observaba unión de los conductos MV y ML en el tercio apical, las curvaturas de éstos tendían a ser más regulares y abiertas (Figura 10). En este caso, la proyección coronal de la CBCT muestra ambos conductos separados hasta la zona apical sin presencia de istmo.

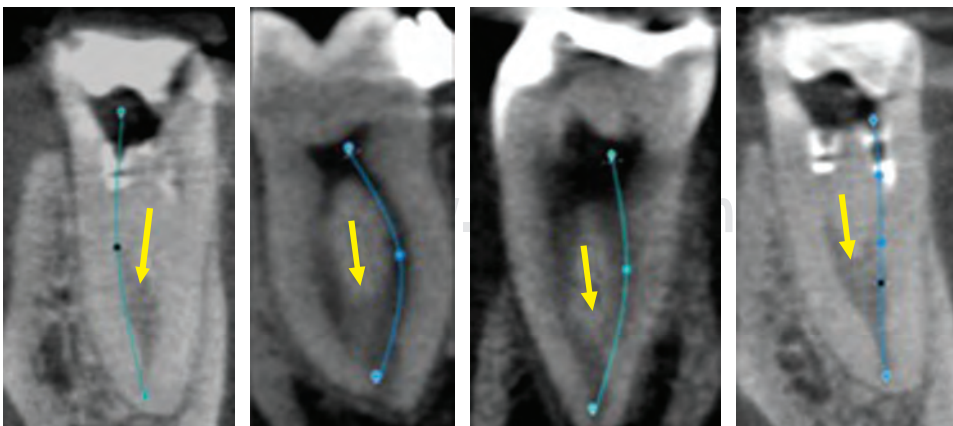
Un ejemplo de lo anterior se puede observar por medio de la técnica de pulpectomía lateral<sup>15</sup> que muestra la posición de limas dentro de conductos MV y ML con salidas independientes en apical (Figura 11).

Otra forma de observar la posición de las limas en el interior de conductos MV y ML es con la reconstrucción 3D que realiza en forma automática del programa 3D Endo™ (Figura 12).

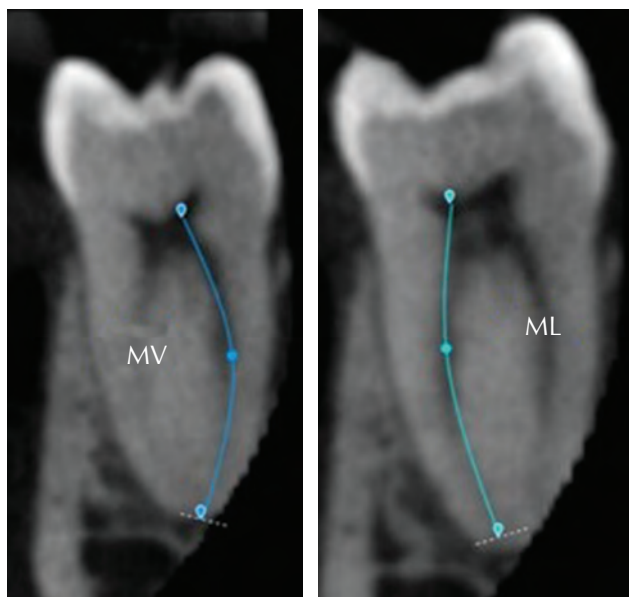
## DISCUSIÓN

La anatomía de los primeros molares inferiores, específicamente de los conductos mesiales en sentido vestibulo-lingual, presenta morfologías radiculares con alto grado de complejidad, en las cuales se destacan curvaturas abruptas, lo que puede condicionar a accidentes en el tratamiento de conductos, tales como: fractura de instrumentos, pérdida de la longitud de trabajo, transportación apical, creación de escalones y perforaciones; lo anterior se ha reportado en diferentes estudios, nuestra investigación concuerda con lo mencionado anteriormente, ya que las muestras estudiadas presentaban curvaturas vestibulo-linguales de diversa complejidad.<sup>16-19</sup>

Diversos estudios señalan que la morfología radicular está ligada al tipo de población y/o grupo étnico,<sup>20-25</sup>



**Figura 9:** Zonas radiolúcidas de forma triangular en tercio apical presentes en las muestras donde se unían los conductos mesiovestibular y mesiolingual.



**Figura 10:** Conductos mesiovestibular (MV) y mesiolingual (ML) en un diente 36 que no se unen en el foramen apical, sus curvaturas son más uniformes y abiertas.

por lo que surge la inquietud de realizar este trabajo de investigación, enfocado en la población del estado de Chihuahua. Si bien no tenemos aún parámetros en la población mexicana para comparar con nuestro estudio, al tener nuestro país diferentes grupos étnicos podemos deducir que existen también diferentes morfologías en los conductos radiculares.

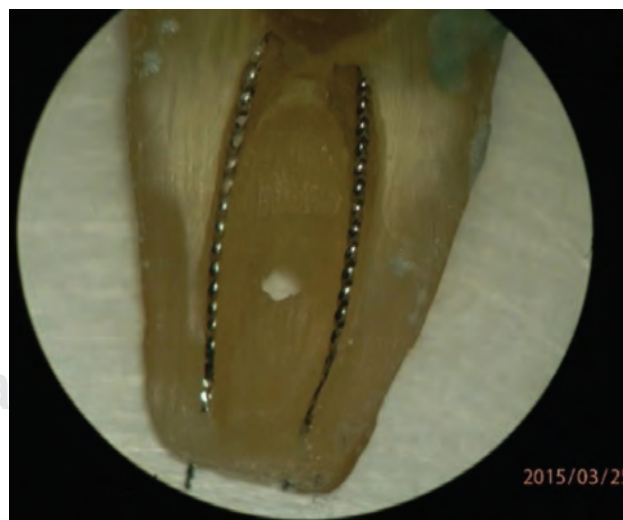
En la presente investigación la disposición de los conductos presentó 22 de las muestras (48.8%) con clase tipo II de Vertucci, 14 muestras con el tipo III (31.11%) y nueve muestras con el tipo IV (20%), a diferencia de estudios previos realizados, en los cuales el mayor porcentaje de las clases de Vertucci se encuentra de la siguiente manera: primero clase IV (52.0%), seguida de la clase II (28.7%).<sup>26</sup>

Para la medición de los ángulos, se estableció que fueran dos investigadores del estudio quienes se encargaran de realizar las mediciones de todas las muestras de manera individual para disminuir el riesgo de sesgo y/o error. Respecto a la diferencia de las angulaciones entre los conductos mesiovestibulares y mesiolinguales, los resultados de esta investigación demuestran que cuando se realizó la medición con la técnica de Schneider por ambas observadoras, coincide con otros estudios donde se muestra que el mayor grado de curvatura es predominante en el conducto mesiovestibular y con mayor frecuencia en el tercio apical.<sup>17</sup>

Asimismo, nuestra investigación reporta que la curvatura vestibulo-lingual puede no ser tan abrupta, pero si sumamos a ésta la curvatura mesiodistal en la unión del tercio apical de los conductos mesiovestibular y mesiolingual, encontramos diversos factores como se menciona en otras investigaciones que pueden llevar a que la instrumentación de los conductos mesiales de los molares inferiores sea complicada, generando torsiones y estrés de los instrumentos endodónticos, aumentando el riesgo de accidentes transoperatorios.<sup>17</sup>

De igual forma, coincidimos con estudios anteriores que mencionan que la radiografía convencional o digital es únicamente un auxiliar en el diagnóstico, siendo insuficiente para la identificación completa de las estructuras anatómicas y patológicas.<sup>4</sup>

En la actualidad se puede utilizar la ayuda de sistemas computarizados enfocados en el área de endodoncia para el análisis de tomografías, con los cuales se puede obtener la mayor exactitud en el procedimiento clínico al conocer la morfología radicular, en este trabajo se determinó usar el software para el análisis del trayecto radicular 3D Endo™ (Dentsply Sirona), cuyos resultados concuerdan con resultados de otros investigadores que también lo emplearon para visualizar de manera más precisa la morfología radicular, lo que ha permitido obtener imágenes completas y detalladas tanto del conducto mesiovestibular como del mesiolingual, y así poder emplear dos técnicas de medición angular de las curvaturas vestibulo-linguales en estos conductos; de igual manera,



**Figura 11:** Micrografía 16x de raíz mesial del primer molar inferior con conductos separados.



**Figura 12:**

Vista sagital de la ubicación de limas en conductos mesiovestibular y mesiolingual unidos en apical reconstrucción en 3D.

el uso de este software promete ser un avance significativo en la endodoncia moderna, minimizando errores en la práctica clínica en cuyos casos la anatomía radicular presenta cierta complejidad.<sup>6,15,20-25,27-36</sup>

El no encontrar diferencia significativa en los resultados puede ser una muestra de cierto grado de simetría anatómica entre los conductos mesiovestibular y mesiolingual, aunque eso no significa que existan casos donde las variantes anatómicas entre ellos sean mayores; esto puede tener correlación con estudios de caracterización morfológica donde se ha observado simetría bilateral en la morfología oclusal de molares inferiores.<sup>37</sup>

## CONCLUSIONES

La tecnología CBCT y 3D Endo™ (Dentsply Sirona) en forma combinada demostraron ser de gran utilidad para identificar y medir el grado de las curvaturas vestibulo-linguales en raíces mesiales de molares inferiores, permitiendo una observación directa de los conductos radiculares en forma simultánea y completa. Los ángulos de las curvaturas superaron lo considerado en la hipótesis al promediar más de 100 grados medidos con la técnica 3D Endo™ (Dentsply Sirona) y más de 20 grados con la técnica Schneider, salvo el promedio de los conductos mesiolinguales del diente 36 que fue de 18 grados.

Se demostró que, aunado a los factores ya existentes en relación con las dificultades para instrumentar los conductos mesiales de los primeros molares inferiores, se debe agregar la presencia de la curvatura vestibulo-lingual, la cual no se puede observar en una radiografía

dental convencional, esto pretende ayudar a disminuir los accidentes durante esta fase del tratamiento, seleccionando de una manera más adecuada la técnica de instrumentación en estos procedimientos clínicos.

Dado que no se obtuvo diferencia estadística al comparar los resultados de los valores angulares y las técnicas de medición utilizadas, podemos establecer que existe cierta uniformidad anatómica en los conductos mesiovestibulares de primeros molares inferiores. La curvatura vestibulo-lingual, al tener una configuración relativamente uniforme, puede influir o no en la dificultad de los tratamientos de endodoncia.

## AGRADECIMIENTOS

Los autores agradecen al Centro de Radiodiagnóstico FACE IMAGEN de la ciudad de Chihuahua las facilidades para la recolección de la muestra del presente estudio.

## REFERENCIAS

1. Ravishankar Verma G, Bhadage C, Bhoosreddy AR, Vedpathak PR, Mehrotra GP, Nerkar AC et al. Cone beam computed tomography study of root canal morphology of permanent mandibular incisors in indian subpopulation. *Pol J Radiol.* 2017; 7 (82): 371-375.
2. Di Nardo D, Gambarini G, Costantini R, Testarelli L, Piasecki L, Al-Sudani D et al. 3D clinical evaluation of unusual anatomy of a maxillary second molar: a case report. *Srp Arh Celok Lek.* 2018; 147 (7-8): 475-478.
3. Cunningham CJ. A three-dimensional study of canal curvatures in the mesial roots of mandibular molars. *J Endod.* 1992; 18 (6): 294-300.
4. Hartmann RC, Fensterseifer M, Peters OA, de Figueiredo JAP, Gomes MS, Rossi-Fedele G. Methods for measurement of root canal curvature: a systematic and critical review. *Int Endod J.* 2019; 52 (2): 169-180.
5. Estrela C, Bueno MR, Sousa-Neto MD, Pécora JD. Method for determination of root curvature radius using cone-beam computed tomography images. *Braz Dent J.* 2008; 19 (2): 114-118.
6. Van der Vyver PJ, Paleker F, Vorster M. 3D software, glide path management and gold-wire instruments: setting the stage for treating complex root canal anatomy. *Int Dent South Africa.* 2018; 8 (4): 16-30.
7. Schneider SW. A comparison of canal preparations in straight and curved root canals. *Oral Surg Oral Med Oral Pathol.* 1971; 32 (2): 271-275.
8. Kim I, Paik KS, Lee SP. Quantitative evaluation of the accuracy of micro-computed tomography in tooth measurement. *Clin Anat.* 2007; 20 (1): 27-34.
9. Scarfe WC, Farman AG, Sukovic P. Clinical applications of cone-beam computed tomography in dental practice. *J Can Dent Assoc.* 2006; 72 (1): 75-80.
10. Álvarez CE, Nazar PM, Caro AM. Anatomía de molares. Trabajo de investigación seminario I. Valparaíso: Universidad de Valparaíso; 2013.
11. Kim SY, Kim BS, Woo J, Kim Y. Morphology of mandibular first molars analyzed by cone-beam computed tomography in a Korean

- population: Variations in the number of roots and canals. *J Endod.* 2013; 39 (12): 1516-1521.
12. Espinosa Torres A, Colín HI, Espinosa CV. Estudio del ángulo de curvatura mesio-distal en conductos vestibulares de primeros molares superiores empleando CBCT y 3d-endo en un grupo de población mexicana. *Endodoncia Militar.* 2019; 3 (3): 354-361.
  13. Vertucci FJ. Root canal morphology and its relationship to endodontic procedures. *Endod Top.* 2005; 10 (1): 3-29.
  14. Gambarini G, Ropini P, Piasecki L, Costantini R, Carneiro E, Testarelli L et al. A preliminary assessment of a new dedicated endodontic software for use with CBCT images to evaluate the canal complexity of mandibular molars. *Int Endod J.* 2018; 51 (3): 259-268.
  15. Espinosa-Torres A. Pulpectomía lateral. Una técnica de micro-odontología para desarrollar habilidad en el manejo de microscopios dentales. *Rev ADM.* 2014; 71 (2): 95-99.
  16. Plotino G, Grande NM, Melo MC, Bahia MG, Testarelli L, Gambarini G. Cyclic fatigue of NiTi rotary instruments in a simulated apical abrupt curvature. *Int Endod J.* 2010; 43 (3): 226-230.
  17. Lee JK, Yoo YJ, Perinpanayagam H, Ha BH, Lim SM, Oh SR et al. Three-dimensional modelling and concurrent measurements of root anatomy in mandibular first molar mesial roots using micro-computed tomography. *Int Endod J.* 2015; 48 (4): 380-389.
  18. Aminsobhani M, Sadegh M, Meraji N, Razmi H, Kharazifard MJ. Evaluation of the root and canal morphology of mandibular permanent anterior teeth in an Iranian population by cone-beam computed tomography. *J Dent (Tehran).* 2013; 10 (4): 358-366.
  19. Altunsoy M, Ok E, Nur BG, Aglarci OS, Gungor E, Colak M. A cone-beam computed tomography study of the root canal morphology of anterior teeth in a Turkish population. *Eur J Dent.* 2014; 8 (3): 302-306.
  20. Soleymani A, Namaryan N, Moudi E, Gholinia A. Root canal morphology of mandibular canine in an Iranian population: a CBCT assessment. *Iran Endod J.* 2017; 12 (1): 78-82.
  21. Fu Y, Deng Q, Xie Z, Sun J, Song D, Gao Y et al. Coronal root canal morphology of permanent two-rooted mandibular first molars with novel 3D measurements. *Int Endod J.* 2020; 53 (2): 167-175.
  22. Ordinola-Zapata R, Bramante CM, Versiani MA, Moldauer BI, Topham G, Gutmann JL et al. Comparative accuracy of the Clearing Technique, CBCT and Micro-CT methods in studying the mesial root canal configuration of mandibular first molars. *Int Endod J.* 2017; 50 (1): 90-96.
  23. Schryvers A, Govaerts D, Politis C, Lambrechts P. Endodontic management of a maxillary first molar with two palatal roots: A case report. *Aust Endod J.* 2019; 45 (3): 420-425.
  24. Shah PB, Shah N, Kariya P. Software guided predictable endodontic management of three-rooted lower right second premolar. *Int J Prev Clin Dent Res.* 2018; 5: 81-83. Available in: <http://www.ijpcdr.org>
  25. Kim K, Choi HS, Pang NS. Clinical application of 3D technology for tooth autotransplantation: a case report. *Aust Endod J.* 2019; 45 (1): 122-128.
  26. Tomaszewska IM, Skinningsrud B, Jarzebska A, Pekala JR, Tarasiuk J, Iwanaga J. Internal and external morphology of mandibular molars: An original micro-CT study and meta-analysis with review of implications for endodontic therapy. *Clin Anat.* 2018; 31 (6): 797-811.
  27. Tchorz JP, Wrbas KT, Von See C, Vach K, Patzelt SBM. Accuracy of software-based three-dimensional root canal length measurements using cone-beam computed tomography. *Eur Endod J.* 2019; 4 (1): 28-32.
  28. Tchorz JP. 3D Endo: three-dimensional endodontic treatment planning. *Int J Comput Dent.* 2017; 20 (1): 87-92.
  29. Gaudin A, Pérez F, Galicia J. Digital technology in endodontics. In: *Digital restorative dentistry.* Springer International Publishing; 2019. pp. 229-247.
  30. Lang T, Gaengler P. Guided endodontic treatment using a new software approach-case report [Internet]. [Cited 2019 Nov 18]. Available in: [www.siri SENDO.de](http://www.siri SENDO.de)
  31. He S, Kau CH, Liao L, Kinderknecht K, Ow A, Saleh TA. The use of a dynamic real-time jaw tracking device and cone beam computed tomography simulation. *Ann Maxillofac Surg.* 2016; 6 (1): 113-119.
  32. Tchorz JP, Wrbas KT, Hellwig E. Guided endodontic access of a calcified mandibular central incisor using a software-based three-dimensional treatment plan. *Int J Comput Dent.* 2019; 22 (3): 273-281. Available in: <http://www.ncbi.nlm.nih.gov/pubmed/31463491>
  33. Shi X, Zhao S, Wang W, Jiang Q, Yang X. Novel navigation technique for the endodontic treatment of a molar with pulp canal calcification and apical pathology. *Aust Endod J.* 2018; 44 (1): 66-70.
  34. Mordanov O, Khabadze Z, Daurova F, Bagdasarova I, Zoryan A, Kulikova A et al. Second mesiobuccal canal evaluation features with cone-beam computed tomography. *Int J Dent.* 2019; 2019: 5856405. doi: 10.1155/2019/5856405.
  35. Maggiore C, Gallottini L, Resi JP. Mandibular first and second molar. The variability of roots and root canal system. *Minerva Stomatol.* 1998; 47 (9): 409-416.
  36. Plotino G, Tocci L, Grande NM, Testarelli L, Messineo D, Ciotti M, et al. Symmetry of root and root canal morphology of maxillary and mandibular molars in a white population: a cone-beam computed tomography study in vivo. *J Endod.* 2013; 39 (12): 1545-1548.
  37. García A, Gústín P, Quiñonez C, Sacanamboy L, Torres MH, Triana L et al. Morphological characterization of incisors and molars of an African descent group of Cali, Valle del Cauca (Colombia). *Rev Estomat Salud.* 2015; 23 (2): 17-29.

**Conflicto de intereses:** Los autores declaran no tener conflicto de intereses.

**Aspectos éticos:** No aplica.

**Financiamiento:** El financiamiento corrió por cuenta de los autores.

**Correspondencia:**

**Alfonso Espinosa Torres**

**E-mail:** [alfonso.endo@hotmail.com](mailto:alfonso.endo@hotmail.com)

# Comparación de la fuerza de adhesión a dentina de cementos de autograbado vs grabado total.

## Comparison of bond strength to dentin of self-etching cements vs total etching.

Rogelio Moreno Landa,\* Dulce María Saavedra Aguilar,\* Ernesto Limón Bernal,†,§  
Jorge Guerrero Ibarra,‡,¶ Ana Laura Maya Martínez||

### RESUMEN

Los sistemas cementantes han mejorado notablemente, los objetivos que persiguen los nuevos cementos es que la adhesión sea duradera y conseguir siempre que sea posible una interface cerrada con un sellado perfecto. Se han podido desarrollar nuevas técnicas y nuevos materiales de cementación que han ido perfeccionando la unión del material restaurador al diente. En el presente estudio se compara la fuerza de adhesión a dentina de cementos de autograbado y cementos de grabado total para comprobar los efectos positivos en el grabado de la dentina. Para el estudio se utilizaron dos cementos a base de resina (RelyX U200 Clicker 3M y RelyX Ultimate 3M). Se encapsularon 40 molares en acrílico en dos grupos de 20 muestras para la aplicación de dos sistemas cementantes de autograbado (grupo 1) y de grabado total (grupo 2), respectivamente, se desgastaron hasta descubrir la dentina; siguiendo las especificaciones del fabricante se colocó el cemento en cada grupo, y después se sometieron a pruebas de cizalla en una máquina de ensayo universal Instron. La medida expresada en megapascals (MPa) fue: grupo 1 = 7.5569 y grupo 2 = 12.6444. En este caso fueron analizados dos grupos, tomándose la primera significancia bilateral. Se realiza la prueba en t de Student, con 95% de intervalo de confianza en la diferencia, demostrando así que el cemento RelyX Ultimate 3M tiene mayor fuerza de adhesión que el cemento RelyX U200 Clicker 3M. Nuestra investigación fue factible y llegamos a nuestro propósito, en el cual comprobamos la mayor adhesión de cementos de grabado total, los cuales son sometidos a un previo tratamiento del diente.

**Palabras clave:** Adhesión dental, dentina, grabado total, autograbado.

### ABSTRACT

Cementing systems have improved remarkably, the objectives pursued by the new cements is that the adhesion must be durable and always achieve a closed interface with a perfect seal. It has been possible to develop new techniques and new cementation materials that have perfected the bonding of the restorative material to the tooth. In the present study, the adhesion strength to dentin of self-etching cements and total etching cements is compared to verify the positive effects on dentin etching. For the study, two resin-based cements (RelyX U200 Clicker 3M and RelyX Ultimate 3M) were used. 40 molars were encapsulated in acrylic in two groups of 20 samples for the application of two cementitious systems of self-etching (group 1) and total etching (group 2) respectively, they were worn until the dentin was discovered, following the manufacturer's specifications, the cement in each group, and then shear tested on an Instron universal testing machine. The measure expressed in megapascals (MPa) was: group 1 = 7.5569 and group 2 = 12.6444. In this case, two groups were analyzed, taking the first bilateral significance. The Student t-test is performed, with a 95% confidence interval in the difference, thus demonstrating that RelyX Ultimate 3M cement has greater bond strength than RelyX U200 Clicker 3M cement. Our research was feasible and we reached our purpose, which was to verify the greater adhesion of total etching cements, which are subjected to a previous treatment of the tooth.

**Keywords:** Dental bonding, dentin, total etching, self-etching.

\* Cirujano Dentista Militar.

‡ Maestro en Ciencias.

§ Sección de Estudios de Postgrado e Investigación, Escuela Superior de Medicina, Instituto Politécnico Nacional. Unidad de Investigación en Farmacología, Instituto Nacional de Enfermedades Respiratorias Ismael Cosío Villegas, Secretaría de Salud.

¶ Facultad de Odontología de la Universidad Nacional Autónoma de México.

|| Especialista en Endoperiodontología.

Secretaría de la Defensa Nacional, Escuela Militar de Odontología. Ciudad de México, México.

Recibido: 20 de agosto de 2020. Aceptado: 23 de noviembre de 2021.

Citar como: Moreno LR, Saavedra ADM, Limón BE, Guerrero IJ, Maya MAL. Comparación de la fuerza de adhesión a dentina de cementos de autograbado vs grabado total. Rev ADM. 2022; 79 (1): 20-27. <https://dx.doi.org/10.35366/103814>





## INTRODUCCIÓN

El avance de los sistemas adhesivos se dio a partir del surgimiento del grabado ácido en esmalte propuesto por Michael Buonocore en 1955, que empezó a emplear el ácido fosfórico al 85%, dando origen a la odontología adhesiva. El siguiente adelanto fue hecho por Bowen en 1962, quien logró desarrollar las resinas compuestas mejorando a sus antecesoras; estudios posteriores<sup>1,2</sup> demostraron que la creación de áreas microscópicas retentivas en el esmalte permitía que el agente de unión se difundiera, humectara y fijara en ellas al polimerizarlo, generando una zona retentiva entre los sustratos. Fusayama y colaboradores, posteriormente, introdujeron el acondicionamiento de la dentina en conjunto con el grabado del esmalte utilizando ácido fosfórico, llamándole a esta técnica: grabado total.<sup>3,4</sup>

En la actualidad, el desarrollo de los sistemas adhesivos ha estado enfocado a la simplificación de los protocolos de aplicación y al empleo de sistemas más simples como es el surgimiento del sistema autograbado, intentando desplazar el grabado ácido total comúnmente usado, el cual está respaldado por cuantiosa evidencia científica. Falconí y su grupo<sup>3</sup> demostraron en su estudio que el sistema adhesivo de acondicionamiento con grabado ácido, al aplicar ácido fosfórico al 37% sobre esmalte y dentina, es el sistema con menores valores de microfiltración reportados y de mayor fiabilidad ante otros sistemas, lo que se explicaría debido al proceso desmineralizante producido tras la colocación del ácido sobre las superficies dentales, y la subsecuente remoción del barrillo dentinario con la exposición de fibra colágena a nivel de dentina, asegurando una mejor interacción del tejido dental, lo que no se logra con los sistemas de autograbado consecuente a su pobre acción sobre el esmalte dental.<sup>4</sup>

El éxito de toda restauración está relacionado con el agente cementante, el cual se denomina como el medio de fijación de dos superficies sólidas según Machi R., el cemento, entonces, es un líquido que fluye y humecta las superficies, penetra en sus irregularidades y llena espacios entre ambas, endureciendo y asegurando el contacto entre esas superficies.<sup>5</sup>

La constante investigación ha favorecido el desarrollo de nuevos cementos que brinden mayor fuerza de adhesión combinada con una técnica de colocación simple y eficiente, que sean biocompatibles, insolubles al medioambiente bucal, estéticos y con propiedades mecánicas que superen al resto de los cementos.<sup>6</sup>

El cemento es una sustancia sólida cuyo objetivo es unir dos superficies. En odontología, actualmente existen

tres tipos de cementos: no adhesivos (fosfato de zinc), de unión química (policarboxilato, ionómero de vidrio, también ionómero de vidrio modificado con resina) y de adhesión micromecánica (cementos con base en dimetacrilato), como los cementos autograbadores. La mayoría de los cementos de resina necesitan un pretratamiento del sustrato dental para promover la adhesión a los tejidos dentarios. Este pretratamiento puede realizarse mediante grabado total con ácido fosfórico, un imprimador y un adhesivo, pero recientemente se han introducido cementos autograbadores que evitan el tradicional grabado total y sus múltiples pasos, y con ello se ha logrado la cementación en un solo paso.<sup>7,8</sup>

Bitter y colaboradores, en 2015,<sup>9</sup> concluyeron que no hubo diferencias significativas en la interfase cemento-dentina cuando compararon un sistema autograbador con un sistema de grabado total. Como resultado de su investigación, mostraron una capa híbrida homogénea dentro del conducto radicular para ambos sistemas de cementos. Sridhara y colaboradores<sup>10</sup> compararon el espesor de la capa híbrida entre dos tipos de cementos: Panavia F® (autoadhesivo) y All Bond 2® (grabado total). Concluyeron que con All Bond 2 el espesor de la capa híbrida es mejor y más efectivo, ya que crea entrelazados micromecánicos entre el material adhesivo y la dentina grabada. Por otra parte, Esclassan Noirrit y colaboradores<sup>11</sup> compararon las técnicas de autograbado y grabado total en cuanto a la formación de capa híbrida. No hallaron diferencias significativas entre estas dos técnicas. Posteriormente, Julio Chávez Lozada y su equipo,<sup>12</sup> en su estudio, concluyeron que los cementos autoadhesivos evaluados presentaron menor resistencia adhesiva que los cementos resinosos que requieren tratamiento previo del sustrato dentario y que esto debería ser considerado cuando se realiza su selección clínica, sobre todo en preparaciones dentarias poco retentivas.<sup>12,13</sup>

Por lo anterior, es necesario caracterizar y evaluar la dentina, el protocolo de adhesión convencional y los avances actuales de la técnica, de manera que este conocimiento sea usado como base de futuras investigaciones que busquen mejorar el desempeño de los materiales adhesivos.<sup>14</sup>

## MATERIAL Y MÉTODOS

### Material

Caretas de protección.  
Curetas Hu-Friedy.  
Guantes de látex o vinil.

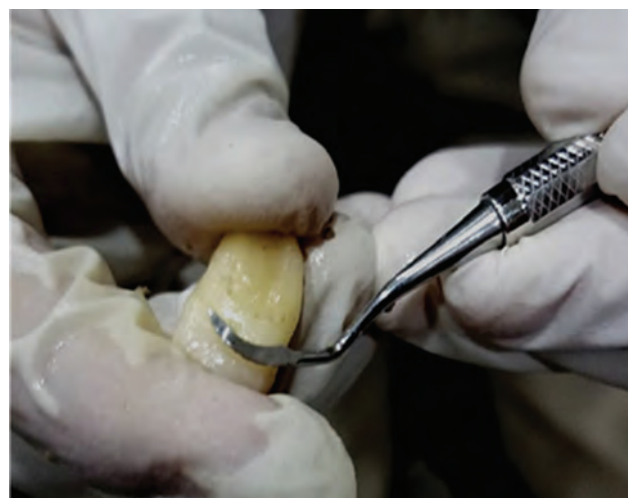Batas de laboratorio.  
Acrílico Nictone 35 g.  
Monómero 950 mL.  
Godetes de plástico.  
Envases plásticos para recolectar las muestras.  
Pinzas de exploración Hu-Friedy.  
Micromotor (Strong 90).  
Porta disco metálico y disco de diamante.  
Cemento RelyX U200 Clicker 3M.  
RelyX Ultimate Clicker 3M.  
Ácido grabador.  
Adhesivo primer Single Bond™ Universal.  
Lijas número 600 y 120.  
Lámpara Bluephase N MC 100-240V.

### Métodos

1. Para la evaluación y comparación se recolectaron 40 dientes (premolares o terceros molares sanos) (*Figura 1*), con indicación de extracción y que los pacientes tuvieran entre 16 y 40 años de edad, que no tengan más de seis meses de su extracción, los cuales fueron conservados en un recipiente de vidrio cerrado con agua bidestilada para mantener su correcta hidra-



**Figura 1:** Recolección de 40 dientes.



**Figura 2:** Eliminación de restos orgánicos.

- tación, mantenidos a una temperatura ambiente indicado en la norma ISO/TS 11405.
2. Los órganos dentarios se limpiaron con curetas y cepillos profilácticos (*Figura 2*), para eliminar restos orgánicos que estén adosados en su superficie.
3. Se montaron en acrílico a través de anillos de polipropileno de una pulgada de diámetro interno (*Figura 3*), mismos que se sometieron a un desgaste de 3 mm en la máquina de esmerilado y pulido struers con lijas Fandeli de grano 600 y 120 para descubrir dentina.
4. Las muestras se colocaron en un recipiente donde se diferenciaron los dos diferentes grupos.
5. Posteriormente, colocamos el ácido grabador (ácido fosfórico al 37%) durante 15 segundos en las muestras del grupo A (grabado total), lavamos durante 1 min y secamos las muestras.
6. Colocamos adhesivo Single Bond Universal a la superficie del diente de acuerdo con las indicaciones del fabricante (*Figura 4*).
7. Después, con ayuda de aditamentos, se colocó un botón de cemento a cada muestra de acuerdo con las indicaciones del fabricante.
8. Almacenamos durante 24 horas a una temperatura de 37 °C y una humedad relativa del 95 al 100% simulando la cavidad oral (*Figura 5*).<sup>15</sup>
9. Antes de realizar las pruebas de fuerza de adhesión al cizallamiento, calculamos el área de los cilindros de resina (*Figura 6*), para introducirlos a la computadora. La prueba se realizó en cada espécimen en una máquina universal de pruebas mecánicas (Instron),

donde colocamos las muestras en el sujetador para que después, con la cizalla, apliquemos la fuerza dirigida hacia la cementación colocada con cemento RelyX U200 Clicker 3M y cemento RelyX Ultimate Clicker 3M, a una velocidad del cabezal de 1 mm/min hasta el desprendimiento de la resina.

10. Los valores de resistencia obtenidos se expresaron en megapascales (MPa).

## RESULTADOS

En la presente investigación se empleó un formato de «tablero de control», la cual es una herramienta que se utilizó para diagnosticar adecuadamente los resultados que arrojó la máquina Instron a través de la fuerza de resistencia al cizallamiento.

### Modelo de calidad en el análisis de resultados

En el presente estudio se sometieron 40 muestras divididas en dos grupos de 20 especímenes cada uno a pruebas de fuerza de adhesión al cizallamiento, obteniendo los resultados mostrados en la *Tabla 1*.

Aplicando la estadística de grupo se representan los valores descriptivos de la media y desviación estándar en MPa, obtenidos de la máquina (Instron) (*Tabla 2*).

Los materiales comprados fueron dos tipos de cemento de autograbado y grabado total; el primero RelyX U200 y el segundo RelyX Ultimate.



Figura 3: Montaje en acrílico.



Figura 4: Aplicación de adhesivo Singl Bond Universal.



Figura 5: Muestras en el ambientador.

Se encontró que RelyX Ultimate tuvo mayor resistencia al cizallamiento con una media de 12.6444 en comparación con RelyX U200, con una media de 7.5569.

La prueba de Levene se utilizó para una prueba estadística inferencial para evaluar la igualdad de las varianzas.

En este caso fueron analizados dos grupos, cuando la significancia bilateral es distinta por la varianza, se refiere inmediatamente a la estadística de Levene; si ésta es mayor a 0.05 se toma la primera significancia bilateral. En este caso, la significancia de Levene es de 0.854, por lo que se tomó la primera hilera de la significancia bilateral que es de 0.000 (*Tabla 3*).

Se realiza la prueba en t para la igualdad de medidas, con 95% de intervalo de confianza en la diferencia.

Los límites del intervalo de confianza para la diferencia nos indican que para la variable «Fuerza en MPa» los límites para los dos grupos están entre -5.785 y -4.389 puntos (Tabla 4).

En el histograma se puede observar la normalidad de los datos, mostrando la frecuencia estadística, la cual es el número de veces en el cual se repite la fuerza medida en MPa de dicha investigación.

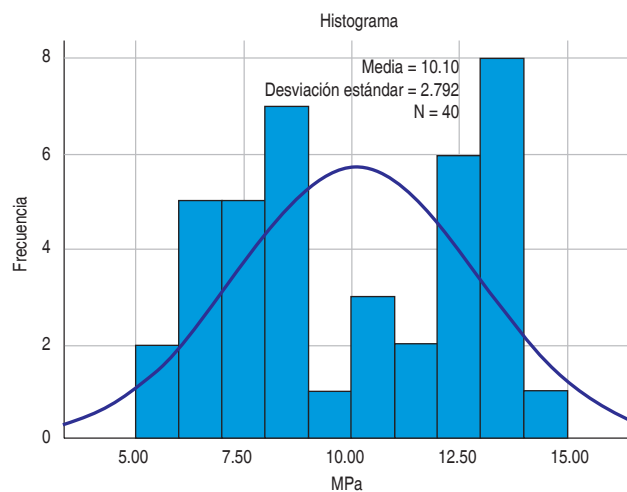
La variable tiene una distribución aproximada a la normal, obteniendo una media de 10.10, la cual es el valor medio de la fuerza en MPa de dicha investigación, con desviación estándar de 2.792; el número total de casos es de 40 (Figura 7).

## DISCUSIÓN

El conocimiento acerca de los cementos autograbado de resina, sus técnicas de aplicación y lo que implica cada una de ellas es fundamental para los dentistas, ya que va de por medio la salud de los pacientes.<sup>16,17</sup>

Desde su surgimiento en el año 2002, los cementos de resina proyectaron un sistema nuevo y sencillo logrando simplificar la multitud de los materiales utilizados en tratamientos realizados con anterioridad; sin embargo, el tratamiento previo del diente al utilizar un cemento de grabado total tiene una mayor eficiencia.<sup>18-21</sup>

El presente trabajo muestra la diferencia de resistencia a la adhesión de dos sistemas de cementación, observando



**Figura 7:** Frecuencia estadística.  
MPa = megapascales.

una diferencia en la fuerza de adhesión entre ambos cementos al momento de ser aplicada la fuerza de cizalla.<sup>22-24</sup>

En investigaciones anteriores se observa que el tratamiento previo de la dentina mejora la resistencia adhesiva. Diversos autores concluyeron que hubo diferencias significativas en la interface cemento-dentina cuando compararon un sistema autograbador con un sistema de grabado total,<sup>10</sup> concluyeron que el cemento de grabado total crea entrelazados micromecánicos entre el material adhesivo y la dentina grabada mejorando la adhesión dentinaria. Por otra parte, Esclassan Noirrit<sup>11</sup> comparó las técnicas de autograbado y grabado total en cuanto a la formación de capa híbrida. No hallaron diferencias significativas entre estas dos técnicas. Beher y colegas<sup>25</sup> observaron que los cementos autoadhesivos presentan un grado de adhesión comparable con agentes cementantes convencionales como el cemento de silicato y el fosfato de zinc, no existe evidencia ni de desmineralización ni penetración a la dentina siendo, quizá, una de las razones la alta viscosidad de estos cementos y la rápida desactivación de los monómeros ácidos por la reacción ácido-base. Por otra parte, se ha observado que los cementos autoadhesivos tienen una menor acidez que el ácido fosfórico al 37% y no consiguen un acondicionamiento tan profundo, ya sea en esmalte o en dentina, según Tay y Pashley.<sup>8</sup> Al analizar los resultados y con base en los antecedentes revisados con anterioridad, concluimos que nuestra investigación fue factible y llegamos a nuestro propósito, en el cual comprobamos la mayor adhesión de cementos de grabado total, los cuales son sometidos a un previo tratamiento del diente.<sup>21,26-28</sup>



**Figura 6:** Medición del diámetro del botón.

Una de las grandes limitantes que se nos presentó en nuestra investigación fue la emergencia sanitaria ocurrida por el COVID-19, esto provocó modificar nuestro universo de estudio y modificar las fechas que ya se tenían contempladas para la realización de la prueba piloto y la fase experimental, así como la dificultad de llevar a cabo dichas pruebas en el laboratorio de materiales dentales de la Universidad Nacional Autónoma de México. Sin embargo, contamos siempre con el apoyo de nuestros asesores y director de tesis para realizar nuestro proyecto de investigación en las instalaciones de la Escuela Militar de Odontología, lo cual nos enorgullece, al saber que pese a los hechos ocurridos en nuestro país dejamos una puerta abierta a futuras generaciones para que realicen estudios en la máquina de ensayo universal Instron del laboratorio de nuestra grandiosa institución. Recomendamos que se incremente el número de muestras en futuros estudios y también la utilización de microscopia para evaluar el estado del sustrato al inicio y al final del experimento.<sup>29-32</sup>

**Tabla 1: Resultados obtenidos en la máquina Instron.**

Fuerza de adhesión al cizallamiento en megapascales	
Cemento de autograbado. RelyX U200 Clicker 3M™	Cemento de grabado total. RelyX Ultimate Clicker 3M™
9.61	13.35
8.09	10.95
8.48	13.44
5.49	12.59
5.94	12.93
8.81	12.45
6.79	13.18
8.47	13.79
8.89	13.53
7.53	12.87
6.51	12.39
6.63	12.66
7.41	13.21
6.04	13.27
7.73	10.15
8.46	11.55
8.19	13.48
7.52	11.83
7.59	14.39
6.97	10.87

**Tabla 2: Estadísticas de grupo (N = 40).**

Grupo megapascales	Media ± desviación estándar	Desviación error promedio
RelyX U200 Clicker, N = 20	7.5569 ± 1.09774	0.24546
RelyX Ultimate Clicker, N = 20	12.6444 ± 1.08354	0.24229

**Tabla 3: Prueba de muestras independientes.**

	Megapascales	
	Se asumen varianzas iguales	No se asumen varianzas iguales
Prueba de Levene de igualdad de varianzas		
F	0.034	
Significancia	0.854	
Prueba t de student para la igualdad de medias		
t	-14.751	-14.751
Grados de libertad (GL)	38	37.994
Significancia bilateral	0.000	0.000
Diferencia de medias	-5.08750	-5.08750

Se recomienda dar continuación a este estudio, enfocándolo en el tratamiento previo de la dentina, con un número de especímenes más grande, para tener más certeza y apoyar nuestros resultados.

Asimismo, si existiesen cementos más actuales, estudiarlos en trabajos posteriores comparándolos con estas técnicas de cementación, con la finalidad de que en un futuro se adopte el uso de cementos de grabado total, dado que la dentina en su composición es más compleja que el esmalte, debido a su porcentaje de agua y tejido orgánico.

### CONCLUSIONES

Una vez expuestos los resultados y discutidos los mismos, llegamos a las siguientes conclusiones:

1. La fuerza de adhesión del cemento RelyX U200 Clicker fue menor a la del cemento RelyX Ultimate Clicker de 3M.

Tabla 4: Prueba de muestras independientes, intervalo de confianza al 95%.

Prueba t de Student para la igualdad de medias	Megapascales	
	Se asumen varianzas iguales	No se asumen varianzas iguales
Diferencia de error estándar	0.34490	0.34490
95% de intervalo de confianza de la diferencia		
Inferior	-5.78571	-5.78571
Superior	-4.38929	-4.38929

- Se obtuvieron resultados favorables con el cemento RelyX Ultimate Clicker de 3M, ya que su fuerza de adhesión a la dentina es mayor que la del cemento RelyX U200 Clicker.
- Tras las pruebas realizadas, se puede evidenciar que existe diferencia estadísticamente significativa en la resistencia adhesiva entre el cemento de resina RelyX U200 Clicker de 3M y el cemento RelyX Ultimate de 3M a dentina en dientes extraídos previamente.
- Al analizar los resultados obtenidos, se concluye que a pesar de que los cementos de grabado total tienen un mayor costo en comparación con los cementos de autograbado, el beneficio a los tratamientos indirectos es de mayor calidad y durabilidad.
- El protocolo de cementación de cementos de grabado total conlleva un mayor número de pasos a comparación de los cementos de autograbado, pero el beneficio y calidad del trabajo sigue siendo de mejor calidad, ya que, al aplicar el grabado total a dentina, las restauraciones tendrán no sólo una adhesión química, sino también una adhesión mecánica al abrir los túbulos dentinarios.
- Los cementos de grabado total siguen siendo la mejor opción para tratamientos odontológicos indirectos, ya que éstos han ido evolucionando al paso del tiempo para su mayor durabilidad y biocompatibilidad en el diente tratado.
- Se concluye que los cementos de grabado total utilizados en la clínica dental de la SEDENA brindan un mayor beneficio para los pacientes como para la institución, ya que con ello se tendrán restauraciones de mejor calidad y durabilidad, evitando el desprendimiento de las restauraciones, con ello se evita la reincidencia del tratamiento, dando sólo tratamientos preventivos y de revisión para mantener las restauraciones y la buena salud bucodental de los pacientes.

## REFERENCIAS

- Gwinnett AJ, Matsui A. A study of enamel adhesives. The physical relationship between enamel and adhesive. *Arch Oral Biol.* 1967; 12 (12): 1615-20.
- Buonocore MG. New anterior restorative materials. *Int Dent J.* 1968; 18 (2): 406-20.
- Falconí-Borja GM, Molina-Pule CG, Velásquez-Ron BV, Armas-Vega AC. Evaluación del grado de microfiltración en restauraciones de resina compuesta, comparando dos sistemas adhesivos tras diferentes períodos de envejecimiento. *Rev Fac Odontol Univ Antioq.* 2016; 27 (2): 281-295.
- Takamizawa T, Barkmeier WW, Tsujimoto A, Berry TP, Watanabe H, Erickson RL et al. Influence of different etching modes on bond strength and fatigue strength to dentin using universal adhesive systems. *Dent Mater.* 2016; 32 (2): e9-e21. doi: 10.1016/j.dental.2015.11.005.
- Machi R. *Materiales dentales.* 4a ed. Buenos Aires, Argentina: Editorial Panamericana; 2007.
- Behr M, Rosentritt M, Regnet T, Lang R, Handel G. Marginal adaptation in dentin of a self-adhesive universal resin cement compared with well-trieed systems. *Dent Mater.* 2004; 20 (2): 191-197. doi: 10.1016/s0109-5641(03)00091-5.
- Miguelena Muro KE, Guerrero Ibarra J, Garcilazo Gómez A, Ríos Szalay E. Análisis de resistencia al desplazamiento de dos cementos de resina, en dentina intrarradicular. *Rev Odontol Mex.* 2016; 20 (4): 238-242.
- Pashley DH, Tay FR. Aggressiveness of contemporary self-etching adhesives. Part II: etching effects on unground enamel. *Dent Mater.* 2001; 17 (5): 430-444. doi: 10.1016/s0109-5641(00)00104-4.
- Bitter K, Schubert A, Neumann K, Blunck U, Sterzenbach G, Rüttermann S. Are self-adhesive resin cements suitable as core build-up materials? Analyses of maximum load capability, margin integrity, and physical properties. *Clin Oral Investig.* 2016; 20 (6): 1337-45.
- Sridhara KS, Mankar S, Jayshankar CM, Vinaya K. Scanning electron microscopic study of teeth restored with fiber posts and composite resin: An in vitro study. *J Pharm Bioallied Sci.* 2014; 6 (Suppl 1): S74-9.
- Esclassan NE, Grégoire G, Cournot M. Morphological study of fiber-reinforced post-bonding system-root dentin interface by evaluation of two bonding systems. *J Dent.* 2008; 36 (3): 204-13
- Chávez-Lozada J, Urquía-Morales C. In-vitro evaluation of bond strength of four self-etching cements. *Acta Odontol Latinoam.* 2017; 30 (3): 101-108.

13. Vásquez Domínguez LJ, Arreola Martínez G, Larriva Loyola J, Rodríguez Cíodaro A, Güiza Crisancho EH. Medición de la capa híbrida resultante del uso de cementos autograbadores de uno y dos pasos. *Universitas Odontológica*. 2018; 37. Disponible en: <https://doi.org/10.11144/javeriana.uo37-78.mchr>
14. Valdés Álvarez A. Adhesión dentinaria: fundamento, evolución y perspectiva. *Gaceta Dental*. 2019. Disponible en: <https://gacetadental.com/2019/06/adhesion-dentinaria-fundamente-evolucion-y-perspectiva-89137/>
15. España Tost J, Berini Aytés L, Espaza de Desa E. Estudio comparativo de resina preparada. 2018. *Diposit.ub.edu*
16. Garcilazo-Gómez A, Miguelena-Muro KE, Guerrero-Ibarra J, Rios-Szalay E, Bonilla-Haro R. Factores que afectan y mejoran la adhesión en dentina, una puesta al día. Una revisión de la literatura. *Rev ADM*. 2019; 76 (3): 162-168.
17. Cruz CG, Vázquez REM. Resistencia al cizallamiento utilizando adhesivo de grabado total y autograbante con y sin hipoclorito de sodio en dentina. *Rev ADM*. 2017; 74 (5): 224-230.
18. Roedel L, Bednarzig V, Belli R, Petschelt A, Lohbauer U, Zorzin J. Self-adhesive resin cements: pH-neutralization, hydrophilicity, and hygroscopic expansion stress. *Clin Oral Investig*. 2017; 21 (5): 1735-1741. doi: 10.1007/s00784-016-1947-4.
19. Tartari T, Wichnieski C, Bachmann L, Jafelicci M Jr, Silva RM, Letra A et al. Effect of the combination of several irrigants on dentine surface properties, adsorption of chlorhexidine and adhesion of microorganisms to dentine. *Int Endod J*. 2018; 51 (12): 1420-1433. doi: 10.1111/iej.12960.
20. Okulus Z, Buchwald T, Czarnecka B, Voelkel A. The effect of bonding system application on surface characteristics of bovine dentin and enamel. *Mater Sci Eng C Mater Biol Appl*. 2017; 76: 1224-1231. doi: 10.1016/j.msec.2017.03.205.
21. Carrillo SC. Dentina y adhesivos dentinarios. *Conceptos actuales*. *Rev ADM*. 2006; 63 (2): 45-51.
22. Lang-Salas MG, Villarreal-Romero LA, Domínguez-Monreal JA, Cuevas-González JC, Donohué-Cornejo A, Reyes-López SY et al. Evaluación de la adhesión de sistemas adhesivos de grabado total en esmalte dental bovino usando un agente desproteinizante: un estudio in vitro. *Rev ADM*. 2020; 77 (1): 22-27.
23. Martín Hernández J. Aspectos prácticos de la adhesión a dentina. *Av Odontoestomatol*. 2004; 20 (1): 19-32.
24. Manso AP, Carvalho RM. Dental cements for luting and bonding restorations: self-adhesive resin cements. *Dent Clin North Am*. 2017; 61 (4): 821-834. doi: 10.1016/j.cden.2017.06.006.
25. Weiser F, Behr M. Self-Adhesive Resin Cements: A Clinical Review. *Journal of Prosthodontics*, 2015; 24: 100-108.
26. Kumari RV, Poluri RK, Nagaraj H, Siddaraju K. Comparative evaluation of bond strength of dual-cured resin cements: an in-vitro study. *J Int Oral Health*. 2015; 7 (Suppl 1): 43-47.
27. Frassetto A, Breschi L, Turco G, Marchesi G, Di Lenarda R, Tay FR et al. Mechanisms of degradation of the hybrid layer in adhesive dentistry and therapeutic agents to improve bond durability- A literature review. *Dent Mater*. 2016; 32 (2): e41-e53. doi: 10.1016/j.dental.2015.11.007.
28. Mandri MN, Aguirre Grabre de Prieto A, Zamudio ME. Sistemas adhesivos en odontología restauradora. *Odontoestomatología*. 2015; 17 (26): 50-56.
29. Lombardo N, Cagnone G, Casadoumécq A. Facultad de Odontología Posgrado. Buenos Aires: UBA; 2019.
30. Arola DD, Gao S, Zhang H, Masri R. The tooth: its structure and properties. *Dent Clin North Am*. 2017; 61 (4): 651-668. doi: 10.1016/j.cden.2017.05.001.
31. Jalali H, Farid F, Kulivand S, Nokar S, Dadgar K. Effect of different irrigants applied after post space preparation on push-out bond strength of a self-etch resin cement. *J Dent (Tehran)*. 2018; 15 (4): 222-229.
32. Tong Z, Zhang Y, Wei X. The effect of human serum and dentin powder alone or in combination on the antibacterial activity of sodium hypochlorite against *Enterococcus faecalis*. *Arch Oral Biol*. 2019; 97: 72-76. doi: 10.1016/j.archoralbio.2018.10.008.

**Correspondencia:****Rogelio Moreno Landa****E-mail:** roger.moreno1089@gmail.com

# La variante SARS-CoV-2 ómicron.

## SARS-CoV-2 omicron variant.

José Eduardo Orellana-Centeno,\* Roxana Nayeli Guerrero Sotelo‡

### RESUMEN

**Introducción:** A finales de noviembre de 2021, la Organización Mundial de la Salud (OMS) designó a la cepa conocida como B.1.1.529 como una variante de preocupación y le otorgó la designación ómicron, con lo cual se convierte en la cuarta variante de preocupación enumerada, junto con las variantes alfa, beta, gamma y delta. El propósito de este estudio es presentar información de la aparición, características y algunos datos de la variante ómicron. **Conclusiones:** Las deficientes infraestructuras en los sistemas de salud que hay en nuestro país, la baja tasa de vacunación y la presencia de comorbilidades e inmunodeficiencia en la población inducen a que ésta sea más susceptible a la infección de estas nuevas variantes. Se requiere un esfuerzo global del gobierno, las industrias farmacéuticas/biotecnológicas y las instituciones académicas y sanitarias para contener eficazmente esta pandemia.

**Palabras clave:** COVID-19, ómicron, México.

### ABSTRACT

**Introduction:** In late November 2021, the World Health Organization (WHO) designated the strain known as B.1.1.529 as a variant of concern, and granted it the omicron designation, making it the fourth variant of concern listed along with alpha, beta, gamma, and delta variants. The purpose of the study is to present information on the occurrence, characteristics and some data on the omicron variant. **Conclusions:** The deficient health infrastructures present in our country, the low vaccination rate and the presence of population with comorbidities and immunodeficiency or both, are more susceptible to infection to these new variants. A global effort by the government, pharmaceutical/biotechnology industries, and academic and health institutions is required to effectively contain this pandemic.

**Keywords:** COVID-19, omicron, Mexico.

### INTRODUCCIÓN

El día 26 de noviembre del año 2021, la Organización Mundial de la Salud (OMS), a través del consejo de científicos que forman parte del Grupo de Asesoramiento Técnico de la OMS, designó a la cepa conocida como B.1.1.529 como una variante de preocupación y le dio la denominación ómicron, con ello se convertía en la cuarta variante de preocupación en la lista junto a las variantes alfa, beta, gamma y delta.

La variante ómicron apareció por primera vez en Botswana y se ha extendido en varios países africanos con una mayor extensión en Sudáfrica. Esta variante alberga un

gran número de mutaciones que se manifiestan inclusive en otras variantes.

El propósito del estudio es presentar información de la aparición, características y algunos datos de la variante ómicron.

### CAMBIOS ESTRUCTURALES

La variante ómicron se destaca porque presenta más de 30 cambios identificados en la proteína *spike*, que es la encargada de reconocer las células del huésped y es el principal objetivo de las respuestas inmunitarias del organismo. Este tipo de cambios pretenden una mayor

\* Licenciatura en Odontología. Doctorante en Educación, Maestro en Salud Pública. Profesor Investigador de tiempo completo.

‡ Licenciatura en Enfermería, Doctora en Ciencias Sociales. Profesora Investigadora de tiempo completo.

Universidad de la Sierra Sur, Instituto de Investigación sobre la Salud Pública. México.

Recibido: 13 de diciembre de 2021. Aceptado: 14 de diciembre de 2021.

Citar como: Orellana-Centeno JE, Guerrero SRN. La variante SARS-CoV-2 ómicron. Rev ADM. 2022; 79 (1): 28-31. <https://dx.doi.org/10.35366/103815>





infectividad y capacidad de evadir los anticuerpos que bloquean la infección. Del mismo modo, no presentan dificultad para respirar, lo que hace pensar a los expertos en una variante con una sintomatología menor.

En Sudáfrica los científicos iniciaron sus primeros estudios de identificación de esta nueva variante teniendo la experiencia de su rápida movilización en la variante beta, lo que han observado hasta el momento es mayor infección en el grupo etario entre 20 y 40 años de edad.<sup>1</sup>

La variante alberga un número de mutaciones en regiones de la proteína *spike* que los anticuerpos reconocen, y en algunos modelos informáticos predicen que podría eludir la inmunidad conferida por otro componente del sistema inmunitario llamado células T. Farmacéuticas e investigadores independientes continúan los estudios para obtener los primeros resultados que permitan conocer un poco más de la infectividad y otras características virológicas y patogénicas de esta variante.<sup>2</sup>

## SÍNTOMAS

Esta nueva variante, a diferencia de las anteriores, no presenta falta del sentido del olfato ni ausencia del gusto como anteriormente en el COVID-19.<sup>3</sup> Los síntomas más recurrentes son: cansancio y dolor muscular, fiebre, tos seca, dolor de garganta, dolor de cabeza y taquicardia.

## TRANSMISIBILIDAD

Aún no se tiene evidencia suficiente para afirmar que es más transmisible, aunque lo observado en Sudáfrica nos hace pensar que así es. Pero se debe continuar con los seguimientos de vigilancia epidemiológica para llegar a una conclusión.

Es posible que las múltiples mutaciones del virus lo hagan menos virulento, la probabilidad es muy pequeña. Por el contrario, el carácter altamente infeccioso de esta variante sugiere que, una vez que un individuo está infectado, produzca una propagación más amplia y rápida, por lo tanto patologías y manifestaciones de la enfermedad aún tienen un pronóstico reservado.<sup>4</sup>

Las mutaciones en Nsp12-RdRp y Nsp14-Exo virales confieren una mayor tasa de mutación en la variante ómicron. Mediante la mutación y la adaptación, las variantes virales pueden evadir eficazmente la inmunidad del huésped, lo que da lugar a una infección prolongada y a la propagación del virus a otras personas.

Todavía se estudia el cuadro clínico de la infección, no se puede asegurar que es más grave con respecto a otras variantes, lo cierto es que han aumentado las tasas

de hospitalización en países como Sudáfrica, hay que tomar con cautela este dato, ya que podría deberse a que las personas han contraído la infección, pero no necesariamente que se hayan infectado de dicha variante.<sup>5</sup>

## CASO EN MÉXICO

El primer caso registrado en México fue del sexo masculino con edad de 51 años, de origen sudafricano, con esquema de vacunación completo con la vacuna Pfizer-BioNTech que ingresó a México el día 21 de noviembre de 2021. El día 27 de noviembre de 2021 presentó un cuadro de COVID-19 leve con los siguientes signos y síntomas: tos, malestar generalizado y fiebre. Es hospitalizado en la Ciudad de México en un hospital privado, donde se le realizaron las pruebas de antígeno y PCR, las cuales dieron positivas. El día 30 de noviembre del presente año fueron enviados los resultados al INDRE (Instituto de Diagnóstico y Referencia Epidemiológicos), donde se confirma que es la variante ómicron.

## DERECHOS HUMANOS

Las primeras variantes de la COVID-19 y sus olas de contagio visibilizaron pública e internacionalmente la fragilidad y la precariedad con la que opera el Sistema Nacional de Salud (SNS) en México, no sólo por la escasez de recursos materiales, financieros y humanos, sino también por los fenómenos asociados a una mala o pésima administración de la pandemia, y una incapacidad grave de reconocer y/o corregir errores por parte de la administración pública central.<sup>6</sup>

Es en este terreno que las muertes asociadas al día 9 de diciembre de 2021, según las cifras oficiales, son de 442,615,<sup>7</sup> a lo que se suma un aumento de 43.9% de pobres en 2020 respecto de 2018, quedando en 55.7 millones de personas que viven en pobreza y 8.5% de aumento en la pobreza extrema equivalente a 10.8 millones de personas. Esto relacionado con los derechos humanos implicó un aumento en las personas que no tienen al acceso al sistema de salud quedando en 2020 con 35.7 millones de personas.<sup>8</sup> En Oaxaca la carencia de los servicios de salud en 2020 asciende a 36.9% de su población, equivalente a 1,538,900 personas, lo que coloca a este estado en el tercer lugar de la República.<sup>9</sup> También ocupa el mismo lugar en pobreza extrema con 28.7% de su población equivalente a 1,196,900 personas.

Es en estas circunstancias socioeconómicas que llega ómicron a México, lo que significa directamente un

reto ligado al cumplimiento del derecho humano a la salud, e indirectamente a los derechos humanos que le son interdependientes, que grosso modo se identifican con los derechos económicos, sociales y culturales, pero también con los civiles y políticos.<sup>10</sup> En este sentido, el Secretario General de la ONU ha expresado el inicio de la «pandemia de abusos contra los derechos humanos», pues ha profundizado la pobreza, la vulnerabilidad y la desigualdad preexistentes,<sup>11,12</sup> y que en los países en desarrollo se recrudece por los fenómenos de desigualdad social, étnica (interculturalidad) y de género.

Los debates de derechos humanos en torno a COVID-19 tienen diversas aristas, por la importancia de los problemas tratados podemos enumerar los siguientes: la exención o liberación de la patente de vacunas y medicamentos; la garantía a un acceso universal a medicamentos, vacunas y tecnologías sanitarias como parte del derecho humano a la salud; los derechos del personal sanitario; la igualdad jurídica de los profesionales de la salud; los derechos del personal sanitario en servicio social y residencias; la eficacia de los estados de derecho, entre otros.

El descubrimiento de la variante ómicron se acompañó de una propuesta jurídica innovadora y es la exención del derecho de propiedad intelectual de las patentes respecto de las diversas fórmulas de las vacunas. A pesar de que esta medida permitiría realizar una distribución equitativa del recurso y lograr una inmunización mundial más extensa, la propuesta ha sido rechazada, lo que impide la universalización del know-how.<sup>13</sup>

## BIOÉTICA

La aparición de la variante ómicron visibilizó que la bioética imperante en el mundo, ya sea de corte principialista (autonomía, beneficencia, no maleficencia y justicia) o personalista (principios de defensa de la vida física, terapéutica, libertad, responsabilidad, sociabilidad y solidaridad) resulta cuestionable desde el punto de vista ético, en razón de que el modelo de salud que orienta perpetúa tanto el colonialismo de ciertas partes geográficas del mundo, como es el caso de África, Latinoamérica, el Caribe y Asia, así como la explotación y cosificación del ser humano pasando de ser un fin en sí mismo a un medio para obtener otro fin.

Esta situación ha sido denunciada internacionalmente desde muchas latitudes y desde distintas perspectivas, entre ellas destacan las críticas tanto de la OMS como las *Human Right Watch*,<sup>13</sup> ambos coinciden en los siguientes argumentos: la necesidad de vacunar a la mayoría de la población mundial (Europa con 50% de vacunación y

África 7%); el incremento de pobreza y pobreza extrema asociada a la pandemia en la mayoría de los países en desarrollo; la exención de los derechos de patente de las farmacéuticas transnacionales sobre vacunas y fármacos; y la consideración de bienes públicos para la salud.

Además del aspecto general de la bioética en relación con la pandemia de COVID-19, es necesario pensar cuál ha sido su impacto en la odontología, grosso modo podemos identificar que el gremio fue vacunado posteriormente a la fecha asignada a otros profesionales de la salud como médicos y enfermeras,<sup>14</sup> situación replicada en otros países como España. Asimismo, por la integración pluricultural del Estado mexicano es factible que los problemas identificados con el paternalismo biomédico se acentuarán en las relaciones odontólogo-paciente en la pandemia COVID-19 como la asimetría de saberes y la subordinación del paciente.<sup>15</sup>

Por último, es necesario reconocer que ha habido un gran esfuerzo del gremio estomatológico para desarrollar directrices, manuales y normas que regulen el comportamiento del odontólogo y del paciente en circunstancias de alto riesgo epidemiológico. De esta forma, a los Principios de ética y al Código de Conducta Profesional de la Asociación Dental Americana (ADA) se sumaron para la atención de la salud bucodental las recomendaciones del Subcomité de Ética del Consejo de Ética, Estatutos y Asuntos Judiciales de la ADA, y entre sus principales directrices destacan: sólo tratar emergencias dentales, uso adecuado del equipo de protección personal, reducir el uso de aerosoles, reducción del contacto cercano entre paciente y realizar pruebas de detección de COVID-19 constantemente.<sup>16,17</sup>

## CONCLUSIÓN

La Organización Mundial de la Salud (OMS) hizo recomendaciones a los países miembros: mantener el distanciamiento social, salir a la calle sólo por cuestiones laborales o compra de alimentos, medicamentos y enseres necesarios para la vida cotidiana, evitar salir por cuestiones distintas a ello y, sobre todo, a lugares donde pueda acumularse un gran número de personas (cine, restaurantes, eventos masivos, etc.); si es necesario abandonar la vivienda para actividades de tipo esencial, recordar que hay que dejar una distancia de aproximadamente de 1.5 a 2 metros entre cada persona. Entre otras recomendaciones se encuentran el lavado de manos con agua y jabón o gel antibacterial, evitar tocarse la cara con la mano y limpiar continuamente las superficies.<sup>18</sup>

Se deben esperar los estudios y las pruebas que están realizando las farmacéuticas creadoras de las vacunas para

tener mayor información sobre la transmisibilidad, cuadros clínicos y conocimiento más amplio de las variantes sin crear especulaciones y siendo muy objetivos para beneficio y conocimiento de quienes toman decisiones y de la población.

México y Colombia son los únicos dos países que no tienen restricciones a los visitantes que llegan a los aeropuertos, en los demás países existen restricciones parciales con algunos o varios de los requisitos a continuación detallados: prueba negativa de PCR 72 a 48 horas previo al vuelo, certificado o comprobante de esquema completo de vacunación, prueba al arribo de PCR o antígeno, prohibición de viajeros provenientes de Sudáfrica, cuarentena de 10 a 14 días de pasajeros provenientes de Sudáfrica.

Las deficientes infraestructuras en salud que hay en nuestro país, la baja tasa de vacunación y la presencia de comorbilidades e inmunodeficiencia, o ambas, en la población inducen a que ésta sea más vulnerable a la infección de estas nuevas variantes. Se requiere un esfuerzo global del gobierno, las industrias farmacéuticas/biotecnológicas y las instituciones académicas y sanitarias para contener eficazmente esta pandemia.

## REFERENCIAS

- Gao SJ, Guo H, Luo G. Omicron variant (B.1.1.529) of SARS-CoV-2, a global urgent public health alert! *J Med Virol*. 2021. doi: 10.1002/jmv.27491.
- Callaway E, Ledford H. How bad is omicron? What scientists know so far. *Nature*. 2021; 600 (7888): 197-199. doi: 10.1038/d41586-021-03614-z.
- Callaway E. Heavily mutated Omicron variant puts scientists on alert. *Nature*. 2021; 600 (7887): 21. doi: 10.1038/d41586-021-03552-w.
- Dyer O. Covid-19: South Africa's surge in cases deepens alarm over omicron variant. *BMJ*. 2021; 375: n3013. doi: 10.1136/bmj.n3013.
- Daria S, Bhuiyan MA, Islam MR. Detection of highly muted coronavirus variant Omicron (B.1.1.529) is triggering the alarm for South Asian countries: Associated risk factors and preventive actions. *J Med Virol*. 2021. doi: 10.1002/jmv.27503.
- Sánchez-Talanquer M, González-Pier E, Sepúlveda J, Abascal-Miguel L, Fieldhouse J, Del Río C et al. La respuesta de México al COVID-19: estudio de caso. Institute for Global Health Sciences. Disponible en: [https://globalhealthsciences.ucsf.edu/sites/globalhealthsciences.ucsf.edu/files/la\\_respuesta\\_de\\_mexico\\_al\\_covid\\_esp.pdf](https://globalhealthsciences.ucsf.edu/sites/globalhealthsciences.ucsf.edu/files/la_respuesta_de_mexico_al_covid_esp.pdf)
- Secretaría de Salud (SSA). Exceso de mortalidad en México. Disponible en: <https://coronavirus.gob.mx/exceso-de-mortalidad-en-mexico/>
- Consejo Nacional de Evaluación de la Política de Desarrollo Social (CONEVAL). Medición de la pobreza 2016-2020, México. Disponible en: <https://www.coneval.org.mx/Medicion/Paginas/PobrezaInicio.aspx>
- Consejo Nacional de Evaluación de la Política de Desarrollo Social (CONEVAL). Medición de la pobreza 2020, México. Disponible en: [https://www.coneval.org.mx/Medicion/Paginas/Resultados\\_Pobreza\\_Interactivo.aspx](https://www.coneval.org.mx/Medicion/Paginas/Resultados_Pobreza_Interactivo.aspx)
- Guerrero Sotelo RN, Orellana Centeno JE. El derecho humano a la salud: un estudio desde el derecho crítico. *Revista Direito e Práxis*. 2021. Disponible en: <https://www.e-publicacoes.uerj.br/index.php/revistaceaju/article/view/56214>
- Organización de Naciones Unidas (ONU). The world faces a pandemic of human rights abuses in the wake of Covid-19. Available in: <https://www.un.org/sexualviolenceinconflict/press/the-world-faces-a-pandemic-of-human-rights-abuses-in-the-wake-of-covid-19/>
- Donald A, Leach P. Human rights and COVID-19: forging recovery after a pandemic of abuses? *VerfBlog*; 2021. Available in: <https://verfassungsblog.de/human-rights-and-covid-19-forging-recovery-after-a-pandemic-of-abuses/>
- Hassan T. Los derechos humanos y los estados ante la excepción de patentes COVID. *El País*. Diciembre 3, 2021. Disponible en: <https://www.hrw.org/es/news/2021/12/03/los-derechos-humanos-y-los-estados-ante-la-exencion-de-patentes-covid>
- Senado de la República de México. Proponen vacunar contra COVID-19 a las y los odontólogos. 20 de febrero de 2021. Disponible en: <http://comunicacion.senado.gob.mx/index.php/informacion/boletines/50327-proponen-vacunar-contra-covid-19-a-las-y-los-odontologos.html>
- Orellana Centeno JE, Guerrero Sotelo RN. La bioética desde la perspectiva odontológica. *Rev ADM*. 2019; 76 (5): 282-286.
- Ethics Subcommittee of the Council on Ethics, Bylaws and judicial affairs. Ethical practice during the COVID-19 pandemic. *J Am Dent Assoc*. 2020; 151 (5): 377-378. doi: 10.1016/j.adaj.2020.03.038.
- Wilson R, Jonke G. The ethics of dentists receiving the COVID-19 vaccine: Following the American Dental Association Principles of Ethics and Code of Professional Conduct. *J Am Dent Assoc*. 2021; 152 (5): 408-409. doi: 10.1016/j.adaj.2021.02.011.
- Orellana-Centeno JE, Guerrero-Sotelo RN. Impacto socioeconómico de la COVID-19 en el escenario mexicano. *Acta Odontol*. 2021; 11 (2): 127-135. doi: 10.15446/aoc.v11n2.97196.

**Financiamiento:** Ningún financiamiento fue recibido para el desarrollo de la presente investigación.

**Conflicto de intereses:** Los autores manifiestan que no existe ningún tipo de conflicto de intereses.

### Correspondencia:

José Eduardo Orellana-Centeno

E-mail: jeorellano@unsis.edu.mx

# Las negligencias más comunes en la práctica odontológica.

## *The most common negligence in dental practice.*

Agustín Tiol-Carrillo\*

### RESUMEN

Para el adecuado ejercicio de la odontología, los procedimientos realizados deben ejecutarse apegándose en todo momento a las normas y principios éticos propios de la profesión. Cuando un odontólogo decide, por voluntad propia, ejercer la profesión sin apegarse a dichos principios, se considera que actúa con negligencia. La negligencia se caracteriza por ser un acto indebido, en el cual el profesional ejecuta por voluntad propia acciones injustificables capaces de producir daños en la salud de los pacientes o en el pronóstico de un tratamiento. Los actos negligentes, además de atentar contra la integridad del paciente, ponen en riesgo a los profesionales de la salud que los cometen de sufrir consecuencias legales derivadas de dichos actos. El objetivo del presente artículo consiste en definir el concepto de negligencia, describir las formas más comunes en las que ésta se comete durante la consulta odontológica así como sus posibles consecuencias legales, ilustrándolas a su vez con la breve presentación de algunos casos.

**Palabras clave:** Odontología legal, mala praxis, negligencia, responsabilidad profesional.

### ABSTRACT

*For the proper practice of dentistry, the procedures performed must be carried out adhering at all times to the standards and ethical principles of the profession. When a dentist voluntarily decides to practice the profession without adhering to these principles, he is considered to be acting negligently. Negligence is characterized as an improper act, in which the professional voluntarily executes unjustifiable actions capable of causing damage to the health of patients or the prognosis of a treatment. Negligent acts, in addition to threatening the integrity of the patient, put health professionals at risk who commit legal consequences derived from these acts. The aim of this article is to define the concept of negligence, to describe the most common ways in which it is committed during the dental practice as well as its legal consequences, illustrating them in turn with a brief presentation of some cases.*

**Keywords:** Legal odontology, malpractice, negligence, professional responsibility.

### INTRODUCCIÓN

La odontología, así como cualquier otra rama de la salud, cuenta con parámetros que permiten asegurar la calidad en los servicios prestados, dichos parámetros son inculcados y exigidos a los alumnos que cursan la licenciatura en odontología, ya sea en universidades públicas o privadas. Entre ellos, se incluyen un conveniente diagnóstico a través de una exhaustiva elaboración del expediente clínico, toma de series radiográficas y la ejecución del tratamiento de

la forma más higiénica posible mediante la utilización de instrumentos estériles.

Un tratamiento odontológico se considera exitoso cuando éste se ejecuta de forma conveniente y se apega a los principios elementales de la profesión. Sin embargo, es una realidad que numerosos odontólogos, una vez que egresan de la universidad, abandonan voluntariamente las buenas prácticas adquiridas durante su formación profesional, argumentando que les absorbe tiempo valioso en su práctica clínica, que su consulta es más eficaz al no realizarlas o simplemente por no considerarlas importantes.

\* Especialista en Estomatología Pediátrica. Máster en Odontología Legal y Forense. Profesor en la UAM Xochimilco y Universidad Anáhuac México Campus Norte. Perito en Odontología en la Unidad de Peritos Judiciales, Poder Judicial de la Federación. México.

Recibido: 28 de octubre de 2021. Aceptado: 11 de enero de 2022.

Citar como: Tiol-Carrillo A. Las negligencias más comunes en la práctica odontológica. Rev ADM. 2022; 79 (1): 32-37. <https://dx.doi.org/10.35366/103816>



Lo anterior es en extremo delicado, ya que la omisión de determinadas acciones podría ocasionar daños a la salud de un paciente, generando como consecuencia algún tipo de responsabilidad profesional por mala práctica médica.

Se conoce como negligencia el incumplimiento de los principios elementales de una profesión,<sup>1,2</sup> o en otras palabras, incurrir en actos indebidos y desatención omitiendo lo que se debe hacer o haciendo lo que no se debe hacer.<sup>3,4</sup> Lo que resulta más grave del acto negligente es que quien lo ejecuta, es totalmente consciente de los errores cometidos y de sus posibles consecuencias para sí mismo y/o para sus pacientes.

El objetivo del presente artículo consiste en definir el concepto de negligencia y vincularlo con el desempeño profesional del odontólogo en la práctica odontológica diaria, así como resaltar las consecuencias legales de los actos negligentes.

### OMISIONES EN LA ELABORACIÓN DE UN EXPEDIENTE CLÍNICO

Toda vez que un paciente acude a consulta dental por primera vez, es necesario que el odontólogo conozca detalladamente el estado de salud de su paciente, lo anterior puede lograrlo a través de la elaboración de un expediente clínico que permite al profesional allegarse de la información mínima necesaria para poder brindar una atención de calidad y con la menor cantidad de riesgos posibles. Además de permitir al odontólogo conocer información relevante sobre su paciente, el expediente clínico es tam-

bién un registro de las actividades realizadas en la atención odontológica prestada,<sup>5</sup> donde cita tras cita se hace constar por escrito el estado y la evolución del paciente.

La omisión de la elaboración del expediente clínico es una de las negligencias más comunes en la práctica odontológica.<sup>4</sup> Es bastante frecuente que el odontólogo comience a atender a los pacientes sin haberlos interrogado previamente, poniendo en riesgo su salud y seguridad (tras la omisión en el interrogatorio sobre antecedentes personales patológicos, no patológicos y heredofamiliares) así como el prestigio y la seguridad del propio odontólogo tras decidir voluntariamente no elaborar la documentación médico-legal, el único elemento que puede auxiliarle en caso de quejas o inconformidades por parte de un paciente inconforme por la atención brindada.

Asimismo, si se cuenta con un expediente clínico es común encontrarlo incompleto, con desorden en su estructura, con defectos como ilegibilidad en los registros asentados, uso de abreviaturas, con omisiones importantes en la historia clínica y notas de evolución.<sup>6</sup>

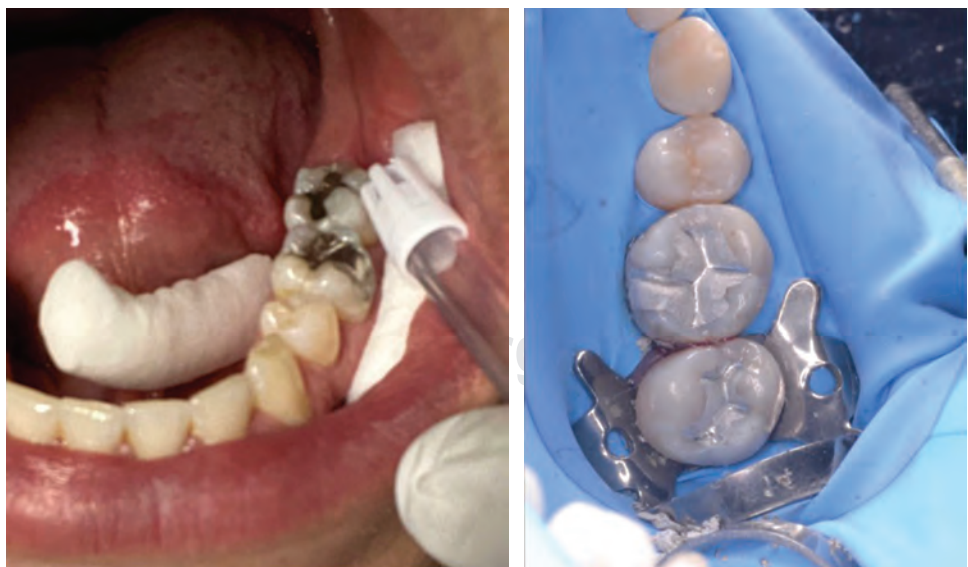### FALTA DE HIGIENE EN LA EJECUCIÓN DE TRATAMIENTOS ODONTOLÓGICOS

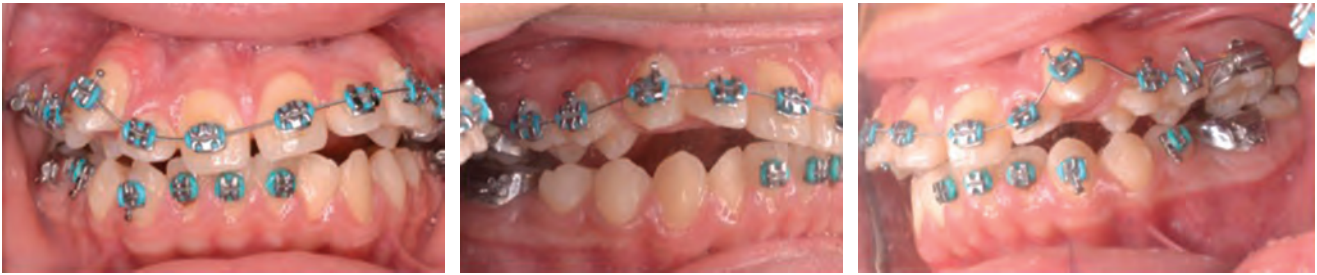La cavidad bucal es un sitio anatómico en extremo contaminado que se encuentra continuamente hidratado por saliva y habitado por alrededor de 6,000,000 de bacterias,<sup>7</sup> mismas que son las principales responsables de las enfermedades más comunes que afectan a los dientes: la caries y la enfermedad periodontal.

Figura 1:

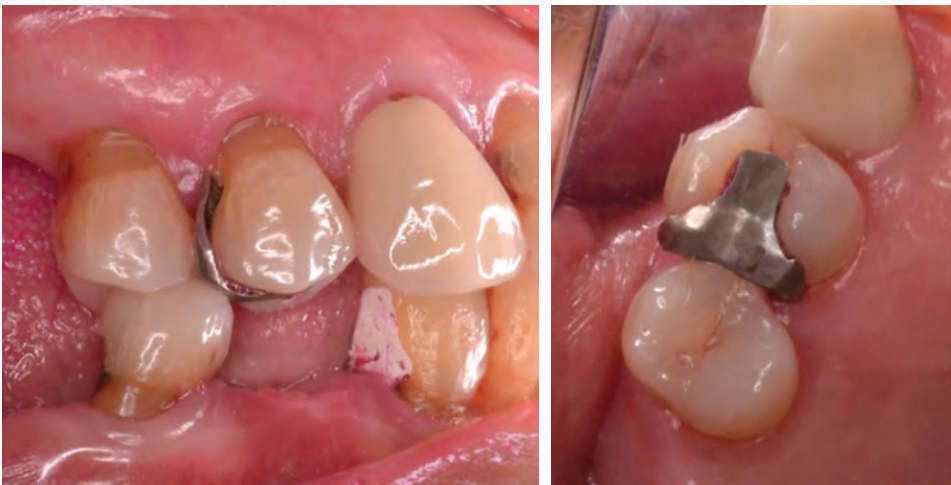El uso de dique de hule en la realización de procedimientos de restauración y tratamientos de endodoncia es de vital importancia por higiene, y para evitar accidentes transoperatorios como laceración de tejidos blandos o broncoaspiración de instrumental.

El no utilizarlo puede ser categorizado como negligencia.





**Figura 2:** Consecuencias de un tratamiento ortodóncico realizado por personal imperito, quien, sin tomar en cuenta la magnitud de las fuerzas aplicadas, generó un daño importante en la dentición del paciente.



**Figura 3:**

En este caso se observa una restauración indirecta con importantes desajustes marginales cementada en un primer premolar superior. Cabe destacar que es obligación del odontólogo verificar un adecuado ajuste marginal de toda restauración antes de cementarla.

Cuando se realizan procedimientos de operatoria dental y tratamientos de endodoncia, la higiene y el adecuado control de fluidos son de suma importancia para un pronóstico exitoso, lo cual se logra exclusivamente mediante un adecuado aislamiento del campo operatorio con dique de hule.

El dique de hule, creado por Barnum en 1864, es considerado como un método práctico, aséptico y seguro, tanto para el paciente como para el mismo odontólogo, que permite delimitar el área de trabajo manteniéndola libre de fluidos y que mejora notablemente la visibilidad del sitio que está siendo intervenido.<sup>8</sup>

La omisión de la colocación del dique de hule en la ejecución de procedimientos operatorios es sin duda un acto negligente que afecta de manera significativa la calidad y el pronóstico del tratamiento realizado,<sup>9</sup> ya que ejecutarlo sin un adecuado control de fluidos y contaminantes, el riesgo de fracaso del tratamiento se incrementa considerablemente.

Además, el dique de hule es una barrera física que permite trabajar con seguridad, evitando el riesgo de

ingesta o aspiración de cuerpos extraños durante el tratamiento.

Resulta abrumador que, pese a sabiendas de los efectos negativos de no colocar dique de hule, numerosos odontólogos quieren y aceptan trabajar en ausencia de éste, argumentando que no es un elemento necesario para el procedimiento que se realiza o que absorbe mucho tiempo su colocación, siendo que desde el siglo XIX se evidenciaron las virtudes del dique de hule para un buen pronóstico de cualquier tratamiento odontológico, endodóncico o de rehabilitación (Figura 1).

Por otro lado, se evidencian numerosas faltas en el control de infección en la práctica dental, por ejemplo, el no utilizar barreras de protección entre cada paciente, o bien, el omitir el lavado de manos antes y después de atender a cada paciente. Existe literatura que sustenta que son los mismos profesionales de la salud quienes ocasionan numerosas infecciones asociadas a la atención médica tras omitir técnicas de asepsia y antisepsia en la práctica clínica diaria.<sup>10</sup>

Es bastante frecuente que se omita el lavado de manos o no se realice de manera adecuada, pensando erróneamente que los guantes serán el método físico que proteja al odontólogo del paciente y viceversa, siendo que, para un adecuado control de infección se requiere un correcto lavado de manos en combinación con el uso de guantes nuevos por cada paciente.<sup>11</sup>

En este mismo tenor, es altamente contaminante el manipular objetos del consultorio como manijas de las puertas o cajones o documentos con los guantes puestos, siendo éste un acto negligente ejecutado con gran frecuencia.<sup>10</sup>

### Impericia en la realización de procedimientos

Todo cirujano dentista, tras haber concluido la licenciatura en odontología, cuenta con los conocimientos mínimos necesarios para resolver las afecciones bucodentales de la población en general; no obstante, existen casos más complejos que otros, y es también responsabilidad del odontólogo determinar si la resolución del caso está a su alcance o no, y en cuyo caso, remitir al paciente con un especialista.

A pesar de ser una realidad, es prácticamente nula la literatura que sustente la impericia en la ejecución

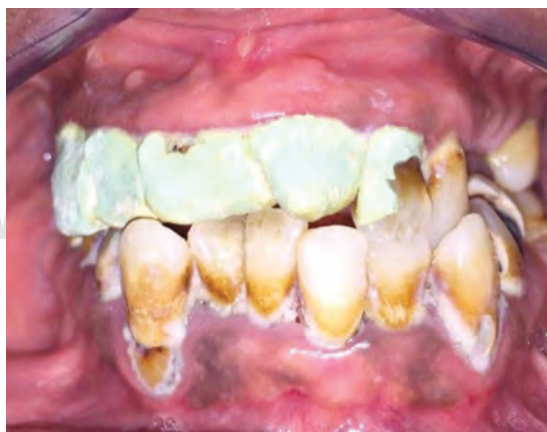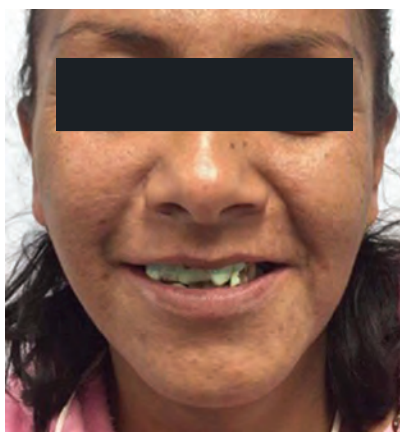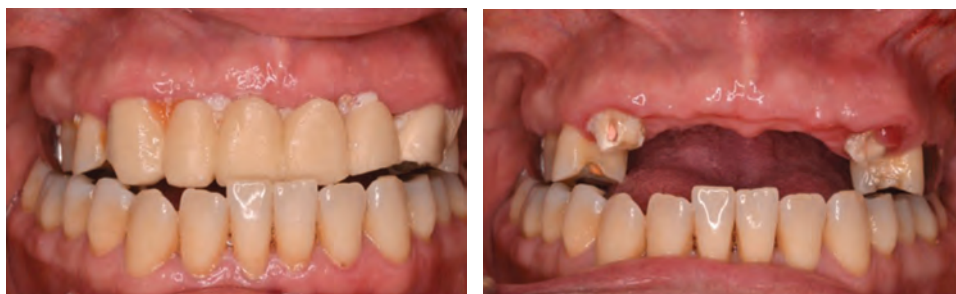de determinados procedimientos por parte del cirujano dentista de práctica general que ameritan conocimientos especializados, y que los lleva a cabo a pesar de carecer de dichos conocimientos y destrezas necesarias poniendo en riesgo la salud del paciente, tal es el caso de la especialidad en ortodoncia, prótesis, cirugía o implantología (Figuras 2 a 4).

El artículo 79 de la Ley General de Salud especifica que para el ejercicio de actividades profesionales en el campo de la odontología se requiere de títulos profesionales y certificados de especialización que hayan sido legalmente expedidos y registrados por las autoridades educativas competentes,<sup>12</sup> por lo que resulta importante que todo odontólogo que no cuente con título de especialidad, y por ende, carezca de las habilidades y conocimientos para resolver la problemática de un paciente determinado, se abstenga de hacerlo y lo remita con prontitud al especialista.

Un acto negligente de mayor gravedad es quien ejerce la profesión sin contar con el título y cédula legamente expedidos por la autoridad educativa competente (Figura 5), acción que puede ser considerada como un delito y que además, contraviene numerosos artículos de la Ley Federal del Trabajo. Dentro de los más importantes

**Figura 4:**

Prótesis fija anterior de seis unidades mal ajustada colocada sobre dos pilares con escasa estructura dental remanente.



**Figura 5:**

Paciente que refiere haber acudido a un consultorio para recibir atención y a quien se le colocó una restauración en los dientes anteriores confeccionada probablemente con plastilina epóxica (Plastiloka).

destaca el artículo 29 que especifica que *serán sancionadas aquellas personas que sin tener el título profesional legalmente expedido actúen de manera habitual como profesionistas*, el artículo 63 que indica que *si una persona se atribuye el carácter de profesionista sin tener título o ejerza actos propios de la profesión, será castigado de conformidad con el artículo 250 del Código Penal* y el artículo 68 que especifica que *no podrá cobrar honorarios aquella persona que preste servicios profesionales sin contar con título profesional*.<sup>13</sup>

### Marco jurídico encaminado a sancionar actos negligentes

Si bien en nuestra legislación no existe el delito de negligencia médica, existen diferentes vías por las cuales dichos actos pueden ser sancionados de acuerdo con su gravedad.

En primer lugar, el artículo 228 del Código Penal Federal menciona que *todo profesionista será responsable de los delitos dolosos o culposos que produzca en el ejercicio de su profesión, y que además, estará obligado a reparar el daño producido por sus actos propios y por los de sus auxiliares*. Por tanto, si derivado de un acto negligente se genera una inconformidad por parte de un paciente, el odontólogo está obligado a responder ante ese acto realizado voluntariamente.<sup>14</sup>

Asimismo, el artículo 1910 del Código Civil Federal menciona que quien obrando ilícitamente o contra las buenas costumbres cause un daño a otro, está obligado a repararlo. Es muy probable que el actuar negligente de un profesional de la salud culmine en daños a la salud del paciente,<sup>15</sup> y por consecuencia, este artículo será aplicable para todo odontólogo que sea responsable de daños a la salud de su paciente por no haber hecho lo debido o haber ejecutado lo indebido.

Cuando se desarrolla un caso jurídico por mala práctica médica, el esclarecimiento de los hechos estará a cargo de peritos, quienes basándose en su vasta experiencia, fincarán o deslindarán responsabilidades en el odontólogo acusado o el paciente inconforme. Para ejecutar lo anterior se requiere de pruebas testimoniales y documentales siendo el expediente clínico, con sus respectivos documentos que lo constituyen, un elemento sustancial en estos casos, a través del cual se podrá confirmar o refutar de la forma más objetiva posible la responsabilidad profesional del odontólogo.

Los peritos determinarán lo anterior verificando el adecuado desempeño por parte del odontólogo durante la atención de dicho paciente confirmando que el profesional que haya procedido correctamente dentro de los

principios científicos y técnicos aplicables al caso y generalmente aceptados dentro de la profesión que se trate, si el odontólogo dispuso de los instrumentos, materiales y recursos que debieron emplearse atendidas las circunstancias del caso, si en el curso del trabajo se tomaron las medidas indicadas para obtener éxito, si se dedicó el tiempo necesario para desempeñar correctamente el tratamiento, y considerar cualquier otra circunstancia que en el caso especial pudiera haber influido en la deficiencia o fracaso del servicio prestado. Lo anterior está claramente descrito en el artículo 34 de la Ley Reglamentaria del Artículo 5º constitucional relativo al Ejercicio de las Profesiones en la Ciudad de México.<sup>16</sup>

Como se podrá observar, todo profesional de la salud, en caso de resultar responsable, será sancionado no por la negligencia (considerada como una conducta primaria), sino por las consecuencias derivadas de la misma que fueron causantes directas de delitos o daños a un paciente.

### CONCLUSIÓN

Como se habrá observado a lo largo del presente artículo, la negligencia es un acto en el que comúnmente incurren numerosos profesionales de la salud y que se caracteriza por ejecutar de manera voluntaria determinadas acciones u omisiones indebidas que produzcan daños a la salud de un paciente o al pronóstico de un tratamiento. La negligencia es además, un acto con posibles consecuencias legales para quien lo ejecuta por el riesgo inminente de daños y perjuicios a los pacientes.

La mejor recomendación que se puede ofrecer a todo odontólogo para evitar problemas legales, es ejercer la profesión apegándose en todo momento a los principios éticos y deontológicos que norman la odontología, absteniéndose en todo momento de prácticas negligentes por comodidad propia, desidia o por indiferencia ante la salud de sus pacientes.

### REFERENCIAS

1. García-Solís E, Gómez-Vázquez P, Arispe-Castillo LM. Negligencia, imprudencia, impericia: análisis de casos 2010-2014 en la Comisión de Arbitraje Médico del Estado de Campeche. Rev CONAMED. 2015; 20 (3): 111-116.
2. Briseño CJM. La responsabilidad profesional en odontología. Rev ADM. 2006; 63 (3): 111-118.
3. Tamayo J. La relación médico paciente y la mala praxis médica. Revista Novedades Jurídicas. 2007; 4 (19): 12-23.
4. Astudillo M, Chinchilla D, Sarabia L. Mala praxis odontológica: Artículo de revisión. Rev Venez Invest Odont IADR. 2015; 3 (2): 146-170.



5. Lupa NS, Yacaman HR, Martínez JE, Ruelas RV. La relevancia del expediente clínico para el quehacer médico. *An Med (Mex)*. 2015; 60 (3): 237-240.
6. Carmona-Mejía B, Ponce-Gómez G. Evaluación del expediente clínico integrado y de calidad en pacientes de cirugía programada. *Rev CONAMED*. 2014; 19 (3): 117-127.
7. Cruz QSM, Díaz SP, Arias SD, Mazón BGM. Microbiota de los ecosistemas de la cavidad bucal. *Rev Cubana Estomatol*. 2017; 54 (1): 84-99.
8. Delgado MM. Aislamiento total con dique de hule. Requisito ineludible en procedimientos operatorios. *Odontología Actual*. 2016; 13 (158): 18-19.
9. Tiol-Carrillo A. El peritaje odontológico forense. *Rev Odont Mex*. 2016; 20 (3): 154-158.
10. Fluent MT. Hand hygiene in the dental setting: reducing the risk of infection. *Compend Contin Educ Dent*. 2013; 34 (8): 624-627.
11. Girou E, Chai SH, Oppein F, Legrand P, Ducellier D, Cizeau F et al. Misuse of gloves: the foundation for poor compliance with hand hygiene and potential for microbial transmission? *J Hosp Infect*. 2004; 57 (2): 162-169.
12. Ley General de Salud. Cámara de Diputados. 2021.
13. Ley Federal del Trabajo. Cámara de Diputados. 2021.
14. Código Penal Federal. Cámara de Diputados. 2021.
15. Código Civil Federal. Cámara de Diputados. 2021.
16. Ley Reglamentaria del Artículo 5º Constitucional, Relativo al Ejercicio de las Profesiones en la Ciudad de México. Cámara de Diputados. 2021.

**Conflicto de intereses:** El autor declara no tener ningún conflicto de intereses.

**Correspondencia:**  
**Agustín Tiol-Carrillo**  
**E-mail:** [agustintiolcarrillo@gmail.com](mailto:agustintiolcarrillo@gmail.com)

# Mecanismo de los AINES y antiinflamatorios derivados para el control del dolor y la inflamación. Uso de antiinflamatorios en odontología.

## *Mechanism of NSAIDs and derived drugs for pain and inflammation control. Use of anti-inflammatories in dentology.*

Alberth Francisco Keb Canul\*

### RESUMEN

Las urgencias odontológicas son, quizá, las razones principales de atención en el consultorio, muchas veces el significado de dolor se encuentra acompañado por inflamación; el uso de antiinflamatorios no esteroideos (AINES) es común en el ejercicio de la odontología por la excelente respuesta analgésica y antiinflamatoria que tiene, por lo que es importante conocer la fisiopatología de la inflamación y el dolor y cómo actúan los AINES, ya que algunos de estos fármacos tienen respuestas adversas y sitios de acción importantes. Los factores de riesgo por inflamación y dolor nos obligan a conocer la variedad de fármacos que no entran en la clasificación de AINES y que tenemos a disposición, hay más opciones para la elección ante la presencia de inflamación por un factor en particular, cada uno de éstos tienen indicaciones y contraindicaciones que conoceremos, lo cual nos ampliará el conocimiento para dar una prescripción ante la presencia de eventos inflamatorios. Se realizó un estudio detallado de artículos bibliográficos de cada tema, los fármacos más usados en odontología son los AINES, hay poco uso y conocimiento de antiinflamatorios que podemos usar en urgencias, el porcentaje de uso de los AINES derivados del ácido propiónico es alto por la excelente respuesta en pacientes y otras veces por el desconocimiento de más opciones.

**Palabras clave:** AINES, inflamación, dolor, ciclooxigenasa, narcótico, desinflamatorio.

### ABSTRACT

*Dental emergencies are perhaps the main reasons for care in the office, many times the meaning of pain is accompanied by inflammation, the use of non-steroidal anti-inflammatory drugs is common in the practice of dentistry due to the excellent analgesic and anti-inflammatory response it has, important is knowing the pathophysiology of inflammation and pain, how NSAIDs act, some of these drugs have adverse responses and important sites of action, risk factors for inflammation and pain require us to know the variety of drugs that do not enter the classification of NSAIDs and we have at our disposal, there are more options for choosing in the presence of inflammation due to a particular factor, each of these have indications and contraindications that we will know, it expands our knowledge to give a prescription in the presence of inflammatory events. A detailed study of bibliographic articles on each topic was carried out, the drugs most used in dentistry are NSAIDs, there is little use and knowledge of anti-inflammatories that we can use in the emergency room, the percentage of use of NSAIDs derived from propionic acid is high, due to the excellent response in patients and others due to lack of knowledge of more options.*

**Keywords:** NSAIDs, inflammation, pain, cyclooxygenase, narcotic, anti-inflammatory.

www.medigraphic.org.mx

\* Licenciado en Odontología. Hospital Centro Médico Pensiones. Mérida, Yucatán, México.

Recibido: 12 de julio de 2021. Aceptado: 11 de enero de 2022.

Citar como: Keb CAF. Mecanismo de los AINES y antiinflamatorios derivados para el control del dolor y la inflamación. Uso de antiinflamatorios en odontología. Rev ADM. 2022; 79 (1): 38-47. <https://dx.doi.org/10.35366/103817>



## INTRODUCCIÓN

Uno de los problemas más comunes que se encuentran durante la práctica odontológica son las agresiones a tejidos bucofaciales y con ello sabemos que una de las principales causas son las infecciones bacterianas; al presentarse la infección, en un periodo de tiempo determinado, la inflamación se presenta como respuesta de autodefensa del sistema inmune. En la práctica diaria, el estomatólogo se enfrenta a diversas causas posibles de una inflamación, como pueden ser físicas, químicas o biológicas. En la actualidad, los analgésicos de primera elección o los que más se usan en el mundo son los antiinflamatorios no esteroideos (AINES) por ser de los más completos en propiedades al momento de la prescripción; sin embargo, también es importante conocer cuál es su sitio de acción y con ello las contraindicaciones que puede traer ante la medicación de un paciente.<sup>1,2</sup>

Cabe destacar que el mecanismo de acción de los AINES es la inhibición de la ciclooxigenasa (COX) y en dicha enzima se encuentran sustancias involucradas en la inflamación, como las prostaglandinas, al haber presencia de PG12 también habrá inflamación, con ello podemos corroborar su acción como antiinflamatoria y diferenciar de un desinflamatorio. Para poder saber las contraindicaciones, es necesario comprender que las PG12 al cumplir una función de respuesta por algún mecanismo inflamatorio también cumplen con tareas de homeostasis en el sistema, los factores inflamatorios pueden ser físicos, químicos o biológicos, por lo que es importante conocer los diversos fármacos de los que podemos hacer uso a la hora de una urgencia odontológica y que la variedad de medicamentos que tenemos tienen sitio de acción tanto central como periférica. Por ello, a lo largo del texto iremos conociendo la acción de dichos fármacos y cómo realizar una buena elección para, de esta manera, lograr el objetivo deseado y dar una atención correcta al paciente.<sup>1-3</sup>

**Objetivos.** Conocer los mecanismos de acción de la inflamación y el dolor, todos y cada uno de los mediadores involucrados y saber el trabajo a nivel sistémico de los fármacos, conocer la gran variedad de fármacos antiinflamatorios que tenemos al alcance del ejercicio de la atención odontológica y cada una de sus indicaciones dependiendo de la situación que se presente, además de sus interacciones.

## MATERIAL Y MÉTODOS

El diseño del estudio fue mediante revisiones de diferentes artículos bibliográficos con un análisis detallado de cada sección mencionada en este trabajo, como lo son las principales causas de inflamación y dolor, la respuesta fisiopatológica de cada una de ellas comprendida a nivel sistémico y el uso de los principales antiinflamatorios en la práctica odontológica; además, se realizó un análisis detallado de otros antiinflamatorios no muy comunes en el campo odontológico, todo esto con la finalidad de ampliar la carpeta de fármacos que tenemos y sus principales usos. El análisis estadístico se realizó mediante las investigaciones bibliográficas.

### Fisiopatología de la inflamación

Para entender el mecanismo de los AINES es importante conocer cómo se da inicio a la inflamación, y ésta tiene lugar por diferentes respuestas a estímulos agresivos hacia una zona, en estos estímulos podemos encontrar los físicos, químicos y biológicos (*Tabla 1*). El sistema tiene una reacción de autodefensa ante dicha agresión y busca adaptar al cuerpo a la presencia de células que no son cotidianas (*Figura 1*), por ello, al existir una agresión la enzima ciclooxigenasa (COX) manda de inmediato al ácido araquidónico al sitio de acción, el cual se convierte en prostaglandinas, prostaciclina, tromboxanos y leucotrienos, y las transforma en histamina, serotonina, bradicinina, eicosanoides, éstos

**Tabla 1: Factores que predisponen la inflamación.**

Agentes	Ejemplos
Físicos	Traumáticas por accidentes, cirugías en cavidad oral
Biológicos	Infecciones por bacterias, virus, hongos, insuficiente aporte vitamínico, esclerodermia, dermatomiositis
Químicos	Agentes irritantes tales como toxinas

**Tabla 2: Sitios de acción hemostática de la ciclooxigenasa.**

COX-1 Constitutiva	COX-2 Constitutiva	COX-2 Inducida (provocada)
Función gástrica (formación de moco intestinal) Vasodilatador Hepático Glomerular	Nivel cardiológico Vasos sanguíneos	Se presenta en traumas y es la que se busca inhibir por inflamación

**Tabla 3: Funciones de los antiinflamatorios no esteroideos.**

Función	Mecanismo
Analgésico	Inhibidor de síntesis de prostaglandina no hay agregación de bradiquininas estimulantes de vasodilatación e hipersensibilidad de terminaciones nerviosas
Antipirético	Inhibidor de la ciclooxigenasa y de la síntesis de tromboxano A2 como consecuencia la no agregación plaquetaria
Antiinflamatorio	Inhibidor de la ciclooxigenasa mediante la oxidación de ácido araquidónico
Antiagregante plaquetario	Inhibidor de la ciclooxigenasa mediante la inhibición de la síntesis de tromboxano A2
Antitrombótico	Inhibidor de la ciclooxigenasa y de la inhibición de la síntesis de tromboxano A2

son los principales mediadores del proceso inflamatorio e inician su acción, por lo que hay un aumento del diámetro vascular, esto es inducido por el endotelio al mandar inmediatamente dichas células de protección y con ello la permeabilidad capilar por el flujo sanguíneo aumentado para dicha protección y, por ende, la causa del edema (tumor).<sup>2,4-7</sup>

### Fisiopatología del dolor

El colágeno, las endotoxinas, el cartílago y el factor de Hageman activan la proteína calicreína que a su vez activa las cininas, que son moléculas que se presentan al existir inflamación, y dicha activación produce bradiquinina (que es inducido mediante la secreción de prostacilinas presentes en la COX) y calicreína (que son moléculas que aumentan la permeabilidad vascular), lo cual induce la vasodilatación y el dolor.<sup>4,7,8</sup>

### Mecanismo de la ciclooxigenasa (COX)

Entendido el mecanismo de la inflamación, ahora podemos conocer las múltiples tareas que la enzima COX

tiene en el sistema, además de tener participación en la inflamación y el dolor es importante mencionar que su acción homeostática es fundamental para algunas partes del cuerpo humano al activar ciertos mediadores que dan el equilibrio balanceado para mantener una homeostasis. Por otra parte, se sabe que la COX se divide en tres partes: COX-1 constitutiva, COX-2 constitutiva y COX-2 inducida (*Tabla 2*).<sup>2,5,9,10</sup>

Para comprenderlo recordemos que la ciclooxigenasa es participe de la homeostasis del cuerpo, por lo que tiene acción protectora en diferentes partes de la anatomía humana, de manera que la COX-1 y COX-2 son constitutivas, ya que están presentes en el sistema secretando células protectoras a una zona en particular, por ende la COX-2 inducida es la que hace su presencia ante una acción de agresión como las mencionadas (físicas, químicas y biológicas) y ésta es la que se busca bloquear ante la presencia de dolor e inflamación.<sup>2,5,9,10</sup>

En la búsqueda del bloqueo de dichos mediadores inflamatorios y de dolor presentes en la COX-2 inducida es importante conocer los sitios de acción de la COX-1 y COX-2 constitutivas para que en el momento

de prescribir AINES sepamos qué otras zonas estaremos bloqueando, por lo cual estaríamos también inhibiendo los agentes protectores inducidos por la ciclooxigenasa.<sup>2,5,9,10</sup>

### Mecanismo de los AINES en la COX

Después de saber la fisiopatología de la inflamación podemos abordar el mecanismo de acción de los AINES, la tarea principal es inhibir la enzima ciclooxigenasa mediante la oxidación del ácido araquidónico impidiendo así que se convierta en prostaglandinas y los mediadores de la inflamación no se presenten.<sup>1,4</sup> Las funciones que cumplen son analgésico, antipirético, antiinflamatorio, antiagregante plaquetario y antitrombótico (Tabla 3).<sup>1,10</sup>

La inhibición de dichas enzimas COX al agregar prostaglandinas y tromboxano también repercute en diferentes partes de la anatomía humana, recordemos que cumple tarea homeostática, por lo que también se da inhibición de la agregación de dichas células de protección.<sup>1</sup>

### Rol general de las prostaglandinas protectoras

Todos los analgésicos inhibidores de la COX-1 dañan la mucosa gástrica al privarla del efecto citoprotector de

prostaglandinas que son las que actúan como generador del moco gástrico y esto es una de las principales razones a considerar, ya que la mayoría de los AINES actúan en la COX-1, también tienen protección, renal, ovario útero (función de constrictor), dolor, inflamación hemostasia, temperatura corporal al actuar al nivel del hipotálamo, por lo que al dar protección a dichas zonas se debe tener consideración al paciente con patologías en donde la COX intervenga, ya que se pueden presentar efectos adversos (Tabla 4).<sup>1,2,9</sup>

Entre los grupos de los antiinflamatorios se pueden encontrar los no narcóticos y los narcóticos derivados del opio, entre los no narcóticos se encuentran los antiinflamatorios no esteroideos, los cuales son los derivados del ácido propiónico (Tabla 5), los oxicanos (Tabla 6), los inhibidores selectivos de la ciclooxigenasa tipo 2 (COXIB) (Tabla 7), los salicilatos (Tabla 8) y entre los que no funcionan su acción como AINES, sino como un antiinflamatorio narcótico (Tabla 9) se encuentran los derivados del opio, el efecto de éste no es inhibidor de las prostaglandinas, más bien actúa en la zona encefálica al bloquear la recepción del dolor, esto quiere decir que el dolor está presente, pero su acción deriva en que el paciente omita su presencia al no registrarse en el cerebro, por lo que puede causar adicción.<sup>1,2,10</sup>

A finales del año 2019 hizo su aparición un nuevo coronavirus (SARS-CoV-2), el cual tiene entre sus

**Tabla 4: Funciones protectoras de la COX y reacciones adversas en su inhibición.**

Patología	Acción	Reacciones adversas	Grupo de riesgo
Gastrointestinales	Antiagregante de moco intestinal protector de la pared gastrointestinal	Ulceraciones, perforaciones por sangrado, esofagitis	Intolerancia a AINES, mayores de 65 años, úlcera péptica esofagitis, pancreatitis
Renal	Alteración de filtración glomerular y excreción de agua y sal	Insuficiencia renal, necrosis papilar, síndrome nefrótico, nefritis intersticial, fallo renal	Insuficiencia cardíaca congestiva, cirrosis, insuficiencia renal, mayores de 65 años
Cardiovascular	Alteración a la agregación de tromboxano A2	Hipertensión arterial, infartos al miocardio, accidentes vasculares encefálicos	Pacientes que usan betabloqueadores, mayores de 65 años
Hematológicas	Alteración a la síntesis de tromboxano A2	Hemorragias por intervención antiagregante plaquetario, neutropenias, citopenias	Pacientes con indometacina, fenilbutazona
Respiratorio	Contracción de vías aéreas	Asma, rinitis, anafilaxia	Pacientes asmáticos y con dificultades respiratorias
Dermatológicas	Alteración a la síntesis de tromboxano A2	Eritema multiforme, angioedemas, urticaria	Pacientes con derivados de oxicanos

Tabla 5: Antiinflamatorios no esteroideos (AINES) derivados del ácido propiónico.

Medicamento	Inhibidores COX	Funciones	Contraindicaciones
Diclofenaco	1-2-2	Analgésico Antirreumático Dolores osteomusculares	No juntar con otros AINES, puede causar intoxicación
Metamizol	2-2	Analgésico Antipirético	Depresión medular
Paracetamol (acetaminofén) (No considerado AINES, por lo que es el fármaco de primera elección en alérgicos)	1-2-2	Analgésico Antipirético	Hepatotóxico
Ketorolaco	1-2-2	Analgésico	Antiagregante plaquetario Nefrotóxico, retención de líquidos recetado por más de 3 días Irritación gástrica
Naproxeno	1-2-2	Analgésico Antiinflamatorios Antirreumático Antipirético	
Ibuprofeno	1-2-2	Analgésico Antiinflamatorios Antirreumático Antipirético	Hipertensos
Nimesulida	1-2-2	Antiinflamatorio Desinflamatorio	Disminuye capacidad fagocítica de los macrófagos, por lo que deja vulnerable al organismo ante invasión bacteriana

principales características fiebre y dolor articular, por lo que el uso de analgésicos simples y antiinflamatorios son los fármacos más consumidos, al menos 13% de la población consume fármacos de la familia derivada del opio y continúan con la ingesta de dichos fármacos en la recuperación post-COVID para calmar el periodo de dolor general. Cabe destacar que la disnea es una de las principales características del SARS-CoV-2, estudios demostraron que entre 20 y 60% de la población que está en recuperación por COVID-19 presentaron secuelas de prevalencia y se prevé que las complicaciones respiratorias pudieran ser una secuela importante, ante ello hay que destacar el uso de AINES en la consulta odontológica por pacientes que están experimentando el periodo post-COVID, ya que algunos de los fármacos pueden ser causantes de efectos adversos en contracciones de las vías aéreas y con ello diseminar la disnea. Por este motivo, hay que conocer las funciones de cada uno de los medicamentos y dónde actúan.<sup>11,12</sup>

### Medicamentos derivados del ácido propiónico

Son los antiinflamatorios de primera elección para el control del dolor y la inflamación, ya que es de los que tienen mejor acción y son más completos. En un estudio realizado se pudo recaudar la información donde se menciona que el AINE más prescrito es el naproxeno (32.7%), seguidamente del ibuprofeno (18.6%), diclofenaco (10.6%) y nimesulida (7.1%).<sup>13</sup>

En pacientes con enfermedades gastrointestinales donde la prescripción de fármacos inhibidores de la COX-1 puede ser causante de irritabilidad gástrica, los antiinflamatorios conocidos como COXIB son una vía alterna para ello, ya que actúan inhibiendo la ciclooxigenasa 2, aunque con el paso de los años no ha demostrado ser mejor analgésico que los derivados del ácido propiónico, como el ibuprofeno, naproxeno y ketoprofeno, por lo que su elección como una opción principal no siempre será la mejor, además de que es propenso a causar trombosis vascular.<sup>1,2,14</sup>

### Medicamentos derivados de opiáceos (narcóticos)

Estos fármacos conocidos como narcóticos son derivados del opio, por lo que su acción es en el sistema nervioso central; sin embargo, se conoce también que cumple con un alto índice de contraindicaciones, las cuales deben considerarse al momento de medicar, la sedación por dolor es muy común con estos fármacos, ya que el dolor está presente en el paciente, no obstante, el bloqueo de los estímulos del dolor hacen que no se registre en el cerebro, por lo que el individuo siente como una

analgesia, aunque en realidad la sensación es porque se encuentra en estado de sedación o «drogado» como se conoce, además de que el uso de éstos no tienen función antiinflamatoria ni antirreumática, por lo que el uso de AINES en la práctica odontológica parece ser la de mayor elección y ha demostrado buenos resultados.<sup>3,15-17</sup> Cabe destacar que 0.9% de los médicos en atención odontológica usa analgésicos de tipo opioides y 99.1% refirió no utilizarlos.<sup>13</sup>

Por otra parte, es importante mencionar la diferencia de los antiinflamatorios y desinflamatorios, esto radica en que los AINES son más usados como antiinflamatorio para evitar una posible inflamación, muchas veces postextracción, aunque debemos recordar que el periodo inflamatorio es una respuesta protectora del sistema inmune, así que el hecho de que el paciente presente dicha respuesta es bien vista por el profesional de la salud, ya que da a entender que su sistema está reaccionando de buena manera, un AINE bloquea la síntesis de las prostaglandinas para prevenir una inflamación, por ende su acción no es desinflamatoria, ya que después de una agresión ya se habrá presentado su acción inflamatoria, es decir, que el ácido araquidónico ya se habrá transformado en prostaglandinas, ante una agresión biológica viene la liberación de los mediadores de la inflamación, como lo son la histamina y serotonina y éstas empiezan su acción al haber presencia de prostaglandinas, que es precisamente lo que un medicamento AINE busca bloquear y prevenir mediante la oxidación del ácido araquidónico.

**Tabla 6: Medicamentos antiinflamatorios no esteroideos (AINES) oxicanos.**

Medicamento	Inhibidores	Función
Dexketoprofeno (gel)	2-2	Analgesico Antirreumáticos Dolores musculares
Meloxicam	2-2	Analgesico Antirreumáticos Dolores musculares
Piroxicam	2-2	Analgesico Antirreumáticos Dolores musculares Antiartrítico

**Tabla 7: Medicamentos antiinflamatorios no esteroideos (AINES) COXIB.**

Medicamento	Inhibidor COX	Función	Contraindicaciones
Celecoxib	2-2	Analgesico Antirreumático	Poca actividad analgésica Trombosis vascular
Rofecoxib	2-2	Analgesico Antirreumático	Poca actividad analgésica Trombosis vascular
Etoricoxib	2-2	Analgesico Antirreumático	Poca actividad analgésica Trombosis vascular
Parecoxib	2-2	Analgesico Antirreumático	Poca actividad analgésica Trombosis vascular
Valdecoxib	2-2	Analgesico Antirreumático	Poca actividad analgésica Trombosis vascular

COXIB = inhibidores selectivos de la ciclooxigenasa tipo 2.

**Tabla 8: Salicilatos.**

Medicamento	Inhibidor COX	Función	Contraindicaciones
Ácido acetilsalicílico (aspirina)	1	Antipirético Antirreumático	Antiagregante plaquetario Irritación gástrica Síndrome de Reye en menores Asma inducida Dosis de 1 a 2 mg diarios retiene ácido úrico
Clonixinato de lisina (dorixina)	1-2-2	Analgésico Antipirético	Antiagregante plaquetario Irritación gástrica

**Tabla 9: Medicamentos opioides narcóticos.**

Medicamento	Descripción	Función	Efectos adversos
Tramadol	Receptores morfínicos del cerebro	Analgesia potente (no quita el dolor, sólo hace que no se registre)	Depresión respiratoria Adicción Sensación de bienestar Cefaleas Vómito Convulsiones
Dextropropoxifeno	Receptores morfínicos del cerebro	Analgesia potente (no quita el dolor, sólo hace que no se registre)	Depresión respiratoria Adicción Sensación de bienestar Cefaleas Vómito Convulsiones
Meperidina	Receptores morfínicos del cerebro	Analgesia potente (no quita el dolor, sólo hace que no se registre)	Depresión respiratoria Adicción Sensación de bienestar Cefaleas Vómito Convulsiones
Propoxifeno	Receptores morfínicos del cerebro	Analgesia potente (no quita el dolor, sólo hace que no se registre)	Depresión respiratoria Adicción Sensación de bienestar Cefaleas Vómito Convulsiones

### Desinflamatorios

Cuando ya hay presencia de inflamación por razones físicas como se ha mencionado anteriormente (pueden ser traumáticas o por cirugía oral), como control de la misma o

uso desinflamatorio, las enzimas proteolíticas y fibrolíticas, que no son AINES, pueden ser útiles a la hora de tratar al paciente en una urgencia médica odontológica, ya que sus indicaciones son como tratamiento en la inflamación aguda, es decir, cuando ésta ya está presente.<sup>18-21</sup>



Al haber agresión en una zona local se crea inflamación, por lo que el sistema rodea el exudado inflamatorio con una membrana piógena compuesto por una red de fibrina, esta membrana está formada por hemidesmosoma y forman un desmosoma, en el cual la sustancia esencial de unión es el ácido hialurónico, las enzimas proteolíticas y fibrinolíticas se unen y rompen el ácido hialurónico, por lo que la fibrina ya no hace su presencia de esa manera y el exudado puede dispersarse, lo que disminuye el edema inflamatorio; no obstante, esto también puede traer como consecuencia la diseminación del exudado a otra parte de la fisiología humana si la causa de la inflamación es infeccioso, por ello en el examen clínico es importante descartar que la inflamación no es causada por una infección para poder hacer uso de estos fármacos. Entre las causas inflamatorias donde se puede hacer uso de estos fármacos estarían los agentes físicos, como puede ser alguna agresión por golpe o accidente, químicos en la exposición de algún agente irritante que cause dicha inflamación o inflamación postextracción por manipulación constante.

Se ha reportado el uso de estas enzimas proteolíticas y fibrinolíticas con lesiones en deportistas que sufren alguna agresión, al no ser causada por infección y al no haber

presencia de exudado supurativo, éstas son alternativas para tratar la inflamación: en el caso particular de la estreptoquinasa y estreptodornasa «varidasas» actúan a nivel de la fibrina mencionada con anterioridad, ya que a nivel del plasminógeno activa la plasmina que bloquea la función de la fibrina, por lo que habría presencia de edema, recordemos que la fibrina es la causante de la unión de las células de inflamación; las demás opciones para el tratamiento de la inflamación se muestran en la *Tabla 10*".<sup>18-21</sup>

### Dexametasona como auxiliar desinflamatorio

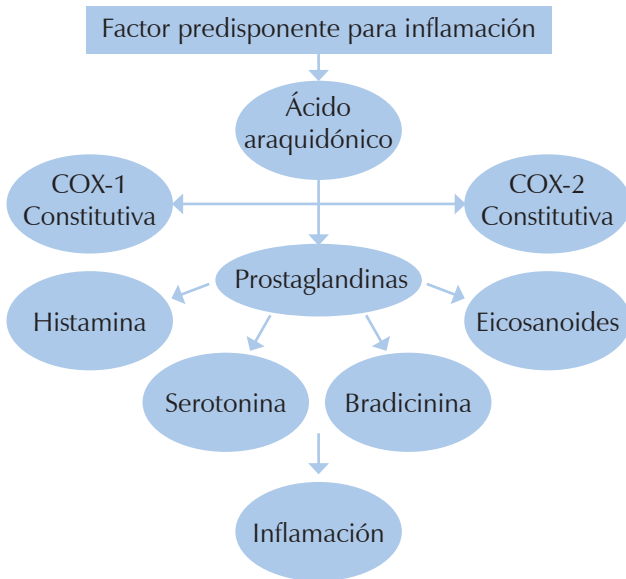
Los glucocorticoides son fármacos antiinflamatorios y antialérgicos derivados de la cortisona y como consecuencia son usados en presencia de inflamación, se puede mencionar como un desinflamatorio cuando ya hay presencia de edema, ya que en diferentes estudios ha demostrado ser un excelente fármaco de elección para la reducción de procesos inflamatorios y dolor, garantizando así la buena recuperación. Cabe señalar que es uno de los fármacos del que se ha estado haciendo uso en el campo de la odontología, esto como respuesta ante la presencia de una inflamación por trauma, o bien por efectos postextracción; la dosis recomendada

**Tabla 10: Antiinflamatorios derivados de enzimas proteolíticas y fibrinolíticas.**

Medicamento	Descripción	Función	Contraindicaciones
Estreptoquinasa (Varidasas)	Obtenido del <i>Streptococcus</i> beta hemolítico	Activa el plasminógeno y lo convierte en plasmina, lo que degrada a la fibrina y permite la eliminación por vía linfática	Hipersensibilidad a la estreptoquinasa, hipertensión grave no controlada, niveles bajos de fibrinógeno, trombocitopenia, tratamiento con antiagregantes plaquetarios o anticoagulantes podría aumentar el riesgo de hemorragia
Estreptodornasa (Varidasas)	Propiedad antiademesa	Degradación enzimática de exudados supurativos	Hipersensibilidad a la estreptoquinasa, hipertensión grave no controlada, niveles bajos de fibrinógeno, trombocitopenia, tratamiento con antiagregantes plaquetarios o anticoagulantes podría aumentar el riesgo de hemorragia
Serratiopeptidasa	Antiinflamatorio y fibrinolítico (mucolítico)	Eliminación de secreción mucopurulenta, reducción de exudado purulento	Hipersensibilidad al agente, hipoprotrombinemia, pancreatitis aguda, cuidado en pacientes con anticoagulantes
Tripsina y quimotripsina	Antiinflamatorio	Destrucción de barrera de fibrina que rodea el edema	Posibles reacciones anafilácticas
Bromelinas	Enzima proteolítica, antiinflamatorio y antiedematoso	Reducción de migración de neutrófilos a sitios inflamatorios	Hipersensibilidad al agente, cuidado con pacientes con terapia anticoagulante. Irritabilidad en piel y ojos, alergias respiratorias

**Tabla 11: Dexametasona.**

Fármaco	Descripción	Función	Contraindicaciones
Dexametasona	Glucocorticoide derivado de la hidrocortisona	Antiinflamatorio, inmunosupresor actuando en la inhibición del ácido araquidónico	Hiperglucemia, hipertensión, osteoporosis, irregularidades menstruales, amenorrea



**Figura 1: Fisiopatología de la inflamación.**

en uso odontológico es de una inyección de 8 mg por 2 mL, es preciso mencionar que a pesar de ser un gran antiinflamatorio es también causante de muchos efectos adversos con gran potencial elevado como se menciona en la *Tabla 11*. Es por ello que su bajo uso es reflejado en un estudio realizado en Colombia, donde los resultados indican que 15.8% no usa dexametasona en ningún momento, 68.4% de los cirujanos orales y maxilofaciales lo usa con baja frecuencia, 13.2% lo usa con mediana frecuencia y 2.6% con frecuencia alta; sin embargo, es importante esta información para tener en cuenta su uso en determinado momento de la consulta odontológica por urgencia.<sup>22</sup>

En México, un estudio realizado con 113 cirujanos dentistas de práctica general y estudiantes de la carrera en cirujano dentista demuestra que 7.1% prescribe glucocorticoides, mientras que el otro 92.9% no los recomienda.<sup>13</sup>

## CONCLUSIÓN

Después de haber estudiado la fisiopatología de la inflamación y el dolor, sabemos dónde es el sitio de acción de los antiinflamatorios no esteroideos y de los que no entran en la clasificación, pero que son fármacos que rodean el ámbito odontológico para el control del dolor y la inflamación. Ahora podemos identificar cómo hacer uso de cada uno de ellos en momentos en los que el paciente se presente en la consulta; hay una gran variedad de elecciones donde muchas veces éstas no son del conocimiento del profesional de la salud bucal. Por otra parte, es importante realizar una buena anamnesis para conocer el origen del malestar inflamatorio, ante ello hacemos uso de un fármaco que sabemos que llegará al sitio de acción que queremos, al igual que conocemos las contraindicaciones de cada uno de ellos.

Podemos mencionar que ante el estudio de este trabajo y de los muchos otros revisados, se llega a la conclusión de que los fármacos de primera elección son los derivados del ácido propiónico como lo son el ibuprofeno, naproxeno, con una mayor acción analgésica y antiinflamatoria y menor efecto adverso; ante la presencia de alergia, el uso del acetaminofén (paracetamol) se recomienda como el fármaco de primera elección, siempre tomando en cuenta que si la causa de dicha inflamación es infecciosa, el uso de antibióticos es de vital importancia, cabe mencionar que los AINES son los indicados en esos casos.

Para finalizar, ya sabemos un poco de la variación de medicamentos que tenemos en la carpeta de fármacos para elegir, esto nos ayudará a dar una mejor atención al paciente ante las urgencias odontológicas y nos hará crecer en el campo de conocimientos farmacológicos, que muchas veces en el ejercicio odontológico se queda limitado ante sólo algunos de los medicamentos que nos mencionan en la licenciatura. La constante actualización nos dará mejores resultados a la atención de nuestros pacientes, recordando siempre que son la razón de nuestra profesión, por lo que estamos obligados a brindarles

atención de calidad y para ello es de vital importancia conocer las amplias opciones que tenemos.

*Primum non nocere.* Hipócrates.

## REFERENCIAS

1. Gómez De Salazar JR, Santos Soler G, Martín Domené R, Cortes Berdú R, Álvarez Cienfuegos A. Capítulo 26: Antiinflamatorios no esteroideos. Sección Reumatología, Hospital Marina Baixa, Villajosa Alicante. Hospital de Xativa, Valencia, Hospital de Orihuela, Alicante.
2. Pérez Ruiz AA, López Mantecón AM, Grau León I. Antiinflamatorios no esteroideos (AINES): Consideraciones para su uso estomatológico. *Rev Cubana Estomatol.* 2002; 39 (2): 119-138.
3. Galán Peñalosa JR. Uso de los analgésicos opioides en el campo odontológico [Tesis]. Guayaquil: Universidad de Guayaquil; 2015.
4. Coley Silva LF, Ahumada Navarro WE. Modelo de uso de la planta medicinal *Bursera simaruba* y su actividad antiinflamatoria. Barranquilla: Universidad Libre Seccional Barranquilla; 2019.
5. González-Costa M, Padrón González AA. La inflamación desde una perspectiva inmunológica: desafío a la Medicina en el siglo XXI. *Rev Haban Cienc Méd.* 2019; 18 (1): 30-44.
6. Pascuzzo C. Inducción a la farmacología autócida. *Farmacología Histaminérgica.* Marvel Morgan.
7. Vega Robledo G. Inflamación. *Rev Fac Med UNAM.* 2008; 51 (5): 220-222.
8. León Regal M, Alvarado Borges A, de Armas García J, Miranda Alvarado L, Varens Cedeño J, Cuesta del Sol J. Respuesta inflamatoria aguda. Consideraciones bioquímicas y celulares: cifras alarmantes. *Rev Finlay.* 2015; 5 (1): 47-62.
9. Batlouni M. Antiinflamatorios no esteroideos: efectos cardiovasculares, cerebrovasculares y renales. *Arq Bras Cardiol.* 2010; 94 (4): 538-546.
10. Muriel C, Santos J, Sánchez-Montero F. Farmacología de los analgésicos no opiáceos (AINES). *Máster del Dolor.*
11. González del Castillo J, Rodríguez Machuca MJ, Casassus MA, Sánchez García A. Secuelas de la infección por SARS-CoV-2. Un problema que debe ser afrontado. *Rev Méd Chile.* 2020; 148 (9): 1373-1374.
12. Micó Segura JA. Coronavirus COVID-19 y dolor crónico: incertidumbres. *Rev Soc Esp Dolor.* 2020; 27 (2): 72-73.
13. Flores RJM, Ochoa ZMG, Romero PJJ, Barraza SH. Analgésicos en odontología: resultados de una encuesta sobre su uso clínico. *Rev ADM.* 2014; 71 (4): 171-177.
14. Salido M, Abásolo L, Bañares A. Revisión de los antiinflamatorios inhibidores selectivos de la ciclooxigenasa 2. *Inf Ter Sist Nac Salud.* 2001; 25 (2): 46-52.
15. Sáenz Campos D, Saborio Montoya MA. Revisión terapéutica de la analgesia en odontología. *Revista Costarricense de Ciencias Médicas.* 1990; 11 (1): 75-82.
16. Castillo F. Dextropropoxifeno: propuesta de suspensión en Europa. *Actualidad Científica Farmacovigilancia.* Agencia Española del Medicamento.
17. Romero-Ruiz MM, Herrero-Climent M, Torres-Lagares D, Gutiérrez-Pérez JL. Protocolo de control del dolor y la inflamación postquirúrgica: Una aproximación racional. *RCOE.* 2006; 11 (2): 205-215.
18. Industria Farmacéutica Cantabria. *Agencia Española de Medicamentos y Protocolos Sanitarios.* 2007.
19. López Quiles J. La tripsina en el tratamiento de lesiones deportivas agudas. *Rev Med Hondur.* 1968.
20. Zera Moraya JW. Efecto de la bromelina en la concentración sérica y ósea de clindamicina [Tesis]. Lima, Perú: Universidad Nacional Mayor de San Marcos; 2012.
21. Tiwari M. The role of serratiopeptidase in the resolution of inflammation. *Asian J Pharm Sci.* 2017; 12 (3): 209-215.
22. Amorocho Barrios JC, Pedraza Daza GA, Remolina Martínez MA. *Uso de dexametasona en odontología.* Colombia: Universidad Santo Tomas Bucaramanga; 2019.

**Conflicto de intereses:** Sin conflicto de intereses ni fines de lucro más que el aprendizaje continuo y ético.

**Aspectos éticos:** En busca de la enseñanza y actualización continua, honestidad y lealtad a la información obtenida en otros medios bibliográficos con el fin de presentar y conocer más sobre el tema farmacológico en el medio odontológico.

**Financiamiento:** Sin fines de lucro, el estudio realizado por medio de artículos bibliográficos obtenidos en páginas de Internet con artículos científicos publicados y certificados.

### Correspondencia:

**Alberth Francisco Keb Canul**

**E-mail:** alberthkebc1@gmail.com

# Angioleiomioma en cavidad oral «una neoplasia rara en un sitio poco común». Reporte de un caso y revisión de la literatura.

## *Angioleiomyoma in the oral cavity «a rare neoplasm in an unusual site». Case report and literature review.*

María Fernanda Partida González,\* Gustavo Pedro Díaz Colmenares,\* Anabell Alvarado Sánchez,\* Yamely Ruiz Vázquez,‡ Daniel Alejandro Guerra Leal§

### RESUMEN

El angioleiomioma (AL) es una neoplasia benigna, bien circunscrita y de crecimiento lento, que representa 5% de las neoplasias de tejidos blandos y cuya etiología es desconocida. Se origina del músculo liso, mayormente de las paredes de los vasos sanguíneos; su localización es más frecuente en extremidades, siendo raros en la región de cabeza y cuello, y más aún en cavidad bucal. Histológicamente la lesión se caracteriza por ser un nódulo bien encapsulado con proliferación de fascículos de músculo liso maduro alrededor de la luz de los vasos sanguíneos, cuyas células suelen ser positivas a marcadores de inmunohistoquímica como alfa actina de músculo liso, desmina, HHF35, miosina, calponina y H-caldesmon. El tratamiento actual es la escisión quirúrgica completa con una tasa de recurrencia prácticamente nula. El objetivo es resaltar la importancia del diagnóstico y el manejo correcto de las lesiones intraorales a través de la presentación de un caso clínico de un leiomioma vascular localizado en región nasolabial, además de hacer la revisión de la literatura correspondiente.

**Palabras clave:** Angioleiomioma, leiomioma vascular, angiomioma, músculo liso, leiomioma oral, leiomioma bucal.

### ABSTRACT

The angioleiomyoma (AL) is a benign neoplasm, well circumscribed and slow growing, that represents 5% of the soft tissue neoplasms, whose etiology is unknown. It originates from smooth muscle, mostly from the walls of blood vessels; regarding its location, it more frequently appears in the extremities, being rare in the head and neck region, and even more so in the oral cavity. Histologically, the lesion is characterized by being a well encapsulated nodule with proliferation of mature smooth muscle bundles around the lumen of the blood vessels, whose cells are usually positive for immunohistochemical markers such as alpha smooth muscle actin, desmin, HHF35, myosin, calponin and H-caldesmon. The current treatment is complete surgical excision having zero recurrence rate. The objective of the following article is to educate on the importance of correct diagnosis and management of intraoral lesions through the presentation of a clinical case of a vascular leiomyoma located in the nasolabial region, in addition to reviewing the corresponding literature.

**Keywords:** Angioleiomyoma, vascular leiomyoma, angiomyoma, smooth muscle, oral leiomyoma, buccal leiomyoma.

### INTRODUCCIÓN

El angioleiomioma (AL) es una neoplasia benigna, bien circunscrita y de crecimiento lento, descrita

por Virchow en 1854 como *tuberculum dolorosum*, y posteriormente Stout en 1937 le acuñó el término «leiomioma vascular».<sup>1,2</sup> Se considera un subtipo solitario de leiomioma,<sup>3</sup> compuesto por músculo liso y numerosos

\* Médico Cirujano Odontólogo, pasante del Tecnológico de Monterrey.

‡ Maestra en Patología y Medicina Bucal, Universidad Nacional Autónoma de México.

§ Cirujano Maxilofacial, Coordinador del Centro Académico de Atención Odontológica (CAAD) del Tecnológico de Monterrey, Escuela de Medicina y Ciencias de la Salud.

Instituto Tecnológico y de Estudios Superiores de Monterrey, Escuela de Medicina y Ciencias de la Salud. México.

Recibido: 06 de diciembre de 2021. Aceptado: 11 de enero de 2022.

Citar como: Partida GMF, Díaz CGP, Alvarado SA, Ruiz VY, Guerra LDA. Angioleiomioma en cavidad oral «una neoplasia rara en un sitio poco común». Reporte de un caso y revisión de la literatura. Rev ADM. 2022; 79 (1): 48-53. <https://dx.doi.org/10.35366/103818>



vasos sanguíneos de pared delgada. En la actualidad, para muchos autores, esta lesión se considera como parte del espectro perivascular junto con el miopericitoma y el miofibroma; sin embargo, para otros autores, las características morfológicas del AL pueden, hasta cierto punto, superponerse a las del miopericitoma, haciendo que la diferencia entre estas dos lesiones pueda ser subjetiva en muchas ocasiones.<sup>4,5</sup> La etiología es desconocida, pero se han descrito posibles factores etiológicos como el trauma menor, desbalance hormonal, estasis venosa, disminución de la irrigación venosa y alteraciones genéticas.<sup>4,6-8</sup>

El AL representa 5% de las neoplasias de tejidos blandos y puede llegar a representar hasta 50% de todos los leiomiomas superficiales; sin embargo, en cavidad oral la incidencia es de 0.06 a 0.065% y esto se relaciona con la escasa presencia de músculo liso en esta área.<sup>4,9</sup> Los sitios de predilección son labios, paladar duro, carrillos, mucosa yugal, encía y lengua.<sup>10,11</sup>

Contrario a lo observado en el leiomioma convencional, donde la prevalencia es mayor en mujeres y en sitios como extremidades inferiores y tronco, el AL es más común en hombres entre la cuarta y sexta década de la vida, específicamente en las áreas de cabeza y cuello.<sup>4-6,10,12</sup>

Clínicamente se ha descrito como una masa asintomática, sésil, solitaria, móvil, esférica y bien circunscrita. Su coloración es muy similar a la de la mucosa adyacente, aunque en ocasiones se observa con parches rojos. Su tamaño promedio varía desde 1 hasta 3 cm de diámetro.<sup>5,6,13-16</sup>

Respecto a la imagenología, la resonancia magnética nuclear (RMN) y la tomografía computarizada (TC) con medio de contraste son los estudios con mayor utilidad para la ubicación de la lesión y planificación de la cirugía.<sup>6,12</sup>

Microscópicamente se caracteriza por la proliferación de fascículos de músculo liso maduro alrededor de la luz de los vasos sanguíneos, encapsada por una capa de tejido conectivo colagenizado. Las células musculares lisas suelen ser positivas a marcadores de inmunohistoquímica como alfa actina de músculo liso, desmina, HHF35, miosina, calponina y H-caldesmon.

En la actualidad, el tratamiento consiste en la escisión quirúrgica y en ocasiones acompañado del ligado o cauterización de los vasos sanguíneos adyacentes.<sup>7,12</sup>

## PRESENTACIÓN DEL CASO

Se presenta el caso de un paciente femenino, de 23 años de edad, quien acudió al Centro Académico de Atención Odontológica (CAAD) del Tecnológico de Monterrey por presentar aumento de volumen en la región del ala nasal izquierda. La paciente refiere antecedentes de polineuro-

patía desmielinizante inflamatoria crónica (CIDP, por sus siglas en inglés) y estar bajo tratamiento con inmunoglobulinas. Refiere presentar la lesión desde la infancia, pero que en los últimos tres meses ha aumentado de tamaño con un curso indolente.

De acuerdo con lo referido por la paciente y basado en la literatura, los pasos de examinación clínica indicados son observación, palpación, valoración de la movilidad, medición de la lesión, toma de radiografía y fotografía. Además, se debe registrar el sitio en que se encuentra, forma, morfología, color, bordes, consistencia, tamaño y descripción exacta de la lesión que se muestre en la fotografía tomada.<sup>17</sup>

Con base en el protocolo de atención de lesiones neoplásicas, en la exploración clínica se encontró un nódulo de aproximadamente 1 cm de diámetro, móvil, firme a la palpación, de color similar a la piel adyacente con áreas ligeramente violáceas y que dentro de la mucosa bucal ocasiona pérdida del surco mucogingival (*Figura 1A*). La radiografía periapical no mostró datos o hallazgos patológicos en órganos dentarios adyacentes o tejido óseo (*Figura 1B*).

Se realizó punción aspirativa previo a la incisión sin obtener salida de ningún contenido, esto con la finalidad de descartar una lesión de origen vascular y como parte del protocolo de biopsias en lesiones intraorales con colocación diferente a la mucosa sana, para evitar hemorragia masiva y/o persistente.<sup>17</sup>

Debido al tamaño y localización de la lesión se decidió realizar biopsia escisional, indicada en lesiones menores o hasta de 2.5 cm de diámetro, bajo anestesia local infiltrativa con lidocaína al 2% con epinefrina 1:100,000.

Se realizó una incisión semilunar modificada desde el órgano dentario 1.1 hasta el 2.3. Posteriormente, se realizó disección roma con pinzas de mosco curvas para localizar la lesión, disecarla y extirparla por completo (*Figura 1C*). Por último, se lavó el lecho quirúrgico con solución fisiológica y peróxido de hidrógeno, se corroboró hemostasia y se colocaron puntos aislados de sutura (*Figura 1D*). La muestra obtenida midió 1.2 cm en su diámetro mayor y fue fijada en formol al 10% y enviada para su estudio histopatológico, el cual es de suma importancia para normar el tratamiento a seguir de la lesión.<sup>18</sup>

El análisis histopatológico de la lesión mostró una neoplasia a expensas de la proliferación de células fusiformes de citoplasma eosinófilo con núcleos ovales, alargados y bordes romos; con un arreglo en fascículos cortos que rodeaban a vasos sanguíneos ectásicos llenos de eritrocitos, además de hemorragia reciente y algunos depósitos de hemosiderina. La lesión se encontraba rodeada por

una delgada cápsula de tejido conectivo fibroso denso bien vascularizado (Figura 2A-D). Se realizó anticuerpo de inmunohistoquímica para H-caldesmon, con resultado intenso positivo citoplasmático, confirmando así el diagnóstico de leiomioma vascular (Figura 2E y F).

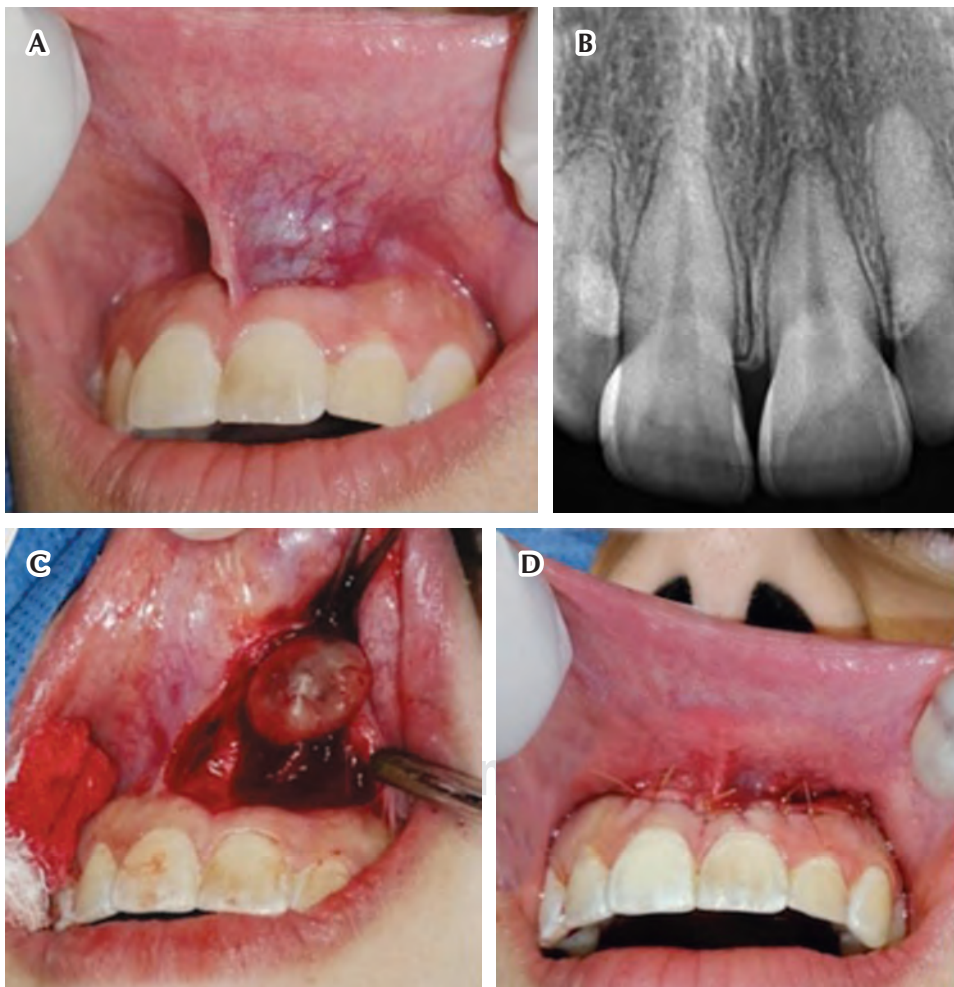
### DISCUSIÓN

El angioleiomioma es una neoplasia benigna de crecimiento lento y bien circunscrita.<sup>12</sup> Se conoce también como angiomioma, leiomioma vascular o angiomioma dérmico y es un subtipo histológico del leiomioma.<sup>7,19,20</sup> La Organización Mundial de la Salud (OMS) lo describe como un tumor de origen perivascular, pero con etiología desconocida.<sup>4</sup> Se han postulado tres hipótesis de su origen: 1) de células indiferenciadas mesenquimatosas anormales, 2) del músculo liso de las paredes de las

venas y músculo erector de pelo o 3) ambas hipótesis juntas.<sup>12,21,22</sup> Asimismo, se cree que factores como el trauma menor, estasis venosa, disminución de la irrigación venosa, desbalance hormonal (estrógenos) y alteraciones genéticas (genes BRAF, NF1, NOTCH2 y NOTCH3) intervienen en su origen.<sup>4,7,8,23</sup>

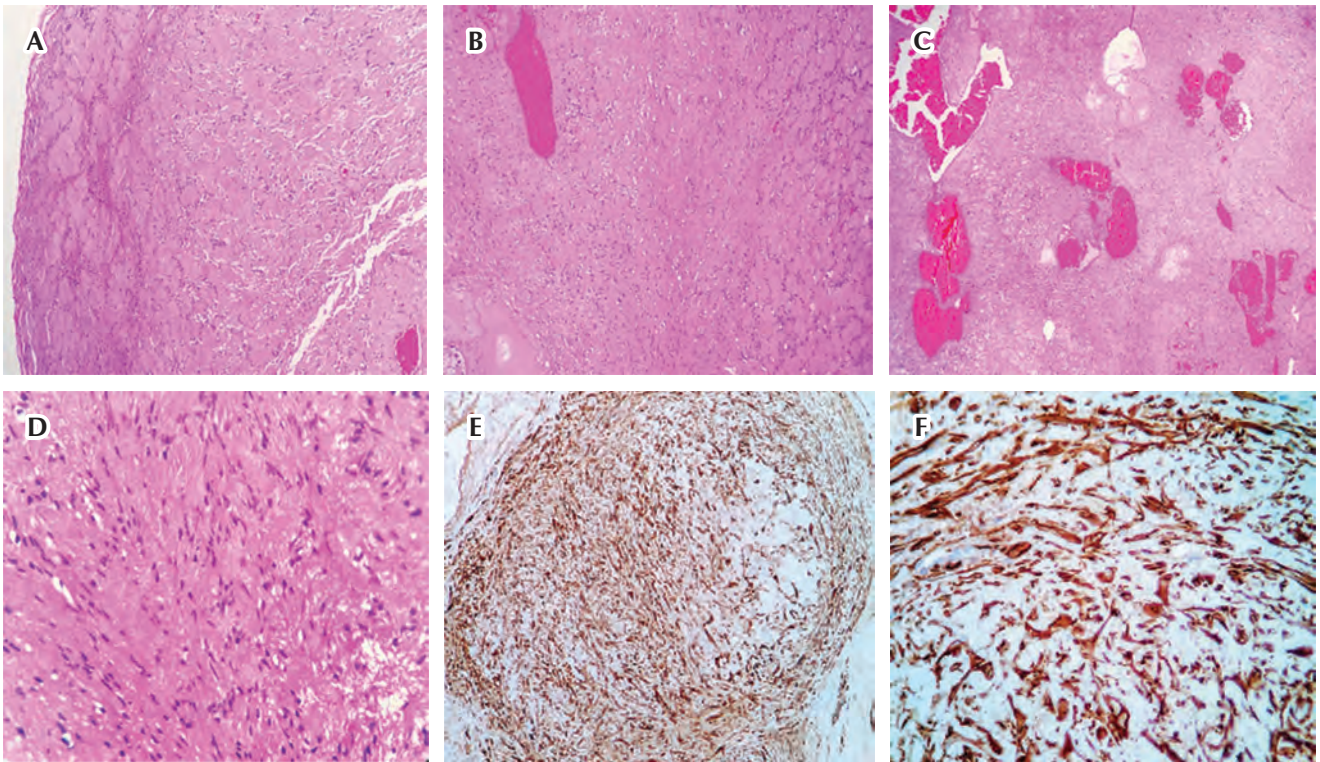
El AL se ha reportado en un rango amplio de edades, aunque es más común en pacientes que están entre la cuarta y sexta década de la vida.<sup>6,24</sup> Cuando aparece en pacientes infantiles se le llama épulis (leiomiomatoso) congénito.<sup>19</sup> Cuando está presente en extremidades o tronco, es más común en mujeres (proporción 3:2 mujer/hombre), mientras que en cabeza y cuello es más común en hombres (proporción 1:3 mujer/hombre).<sup>4,6,7,10</sup>

Sólo de 0.06 a 0.065% de los AL se encuentran en cabeza y cuello y de éstos de 64 a 66.2% se encuentran en la cavidad oral.<sup>4,9,19,25</sup> Los sitios con mayor frecuencia



**Figura 1:**

- A) Lesión intraoral. B) Radiografía periapical de la lesión. C) Extirpación de la lesión. D) Puntos de sutura simples.



**Figura 2:** A-C) H&E 10×. Fascículos de células musculares lisas alrededor de vasos sanguíneos ectásicos. D) H&E 40×. Células fusiformes de citoplasma eosinófilo con núcleos basófilos de bordes romos. E-F) Inmunohistoquímica para H-caldesmon 10× y 40×, con marcaje intenso positivo citoplasmático en las células neoplásicas.

de aparición son: labios (48.6%), paladar (21.1%), mucosa bucal (9.2%), lengua (9.2%), mandíbula (8.3%), fondo vestibular superior (0.9%), fondo vestibular inferior (0.9%), piso de boca (0.9%) y encía (0.9%).<sup>6,8-10,25</sup>

En 1973 Morimoto estudió 241 casos de AL y los clasificó en tres tipos histológicos:

1. Sólido: es el más común. Se ve músculo liso y pequeños canales vasculares. Es tres veces más frecuente en mujeres que hombres (3:1).
2. Venoso: se distingue fácilmente por paredes musculares gruesas.
3. Cavernoso: es el menos común. Se ven canales vasculares dilatados con menos músculo liso. Es cuatro veces más usual en hombres (4:1).

Y los asoció en dos grupos:

1. Grupo mayor: tumores de extremidades, más común el tipo sólido y con dolor. Proporción 2:1 mujer/hombre.

2. Grupo menor: tumores en cabeza, más común el tipo venoso y son asintomáticos. Más comunes en hombres.

De estos tipos, el venoso fue el más asociado a la cavidad oral.<sup>4,7,22,26</sup>

Los estudios con imagenología de tipo resonancia magnética (RM) muestran una imagen homogénea e isointensa al músculo esquelético.<sup>7,9</sup> Diversos autores mencionan que es el estudio más útil para la planificación de la cirugía, ya que permite ver si hay una involucración con estructuras nerviosas.<sup>6,12</sup>

A pesar de que las características clínicas y de imagen nos van acercando al diagnóstico de AL, su baja incidencia en cavidad oral y su similitud con otras lesiones nos obliga a descartar patologías a través del análisis histopatológico,<sup>24</sup> tales como: lipoma, fibroma, neurofibroma, neurilemoma, mucocele, adenoma pleomorfo, linfangioma, hemangioma, quiste dermoide, schwannoma, tumor mesenquimatoso, quiste de inclusión, angiofibroma, miofibroma, leiomiomasarcoma,

miopericitoma, angioliopoma, quiste ganglionar y neuroma traumático.<sup>4,7-10,19,25</sup>

Es por ello que ni las características clínicas o de imagen pueden dar un diagnóstico definitivo, ya que podrían llevar a una identificación incorrecta de la patología. El único método que puede definir el diagnóstico es el análisis histológico a través de tinciones y/o marcadores inmunohistoquímicos.<sup>9,19,21</sup> Las tinciones como tricrómico de Masson, hematoxilina-eosina, azul alcian, van Gieson y ácido peryódico de Schiff (PAS, por sus siglas en inglés) son útiles para el diagnóstico.<sup>9,12</sup> Asimismo, hay una gran cantidad de marcadores inmunohistoquímicos de gran utilidad, algunos más específicos que otros, siendo positivo para actina del músculo liso (SMA, por sus siglas en inglés), desmina, H-caldesmon, vimentina, actina HHF35 y negativo para S-100, CD-68, CD-34, citoqueratina, antígeno de membrana epitelial (EMA, por sus siglas en inglés).<sup>4,6,8,10,19</sup>

El tratamiento se mantiene a la escisión quirúrgica con márgenes de 1-2 mm y en ocasiones se complementa con el ligado del vaso alimentante. Durante la escisión se debe tener cuidado cuando la neoplasia esté en contacto con haces neuromusculares. La transformación maligna o metástasis son sumamente raras y una vez retirada la lesión su recidiva es prácticamente nula.

### CONCLUSIONES

La atención integral al paciente en el área odontológica tiene como objetivo brindar un tratamiento adecuado, abordando la problemática desde el diagnóstico, la elección de tratamiento y resolución de ésta de la manera correcta, siempre basado en la literatura y adaptado al paciente según su estado de salud sistémico.

Las competencias adquiridas en la práctica clínica del alumno dan como resultado el manejo adecuado de los diferentes tipos de neoplasias, identificando la lesión, definiendo el tipo de biopsia necesaria, así como el abordaje quirúrgico ideal y pronóstico de la misma.

En este caso se aplicaron las competencias adquiridas en el manejo del AL, la cual es una neoplasia infrecuente en cabeza y cuello, y más en la cavidad oral; el caso presentado muestra un paciente con un AL en fondo de saco y en la región del ala nasal izquierda, siendo éste un sitio que, de acuerdo con la literatura, no es el más frecuente o habitual. La lesión cumplía con todas las características clínicas y de análisis inmunohistoquímicos. Como parte del desarrollo profesional del alumno, se llegó a la conclusión, con respecto a la lesión, de que se debe hacer más investigación genética para aclarar su etiología y es de suma importancia la imagenología para conocer

la extensión y así poder realizar una cirugía óptima. De igual manera, se reitera que el análisis histológico es la única manera para poder establecer el diagnóstico definitivo de la lesión.

### REFERENCIAS

1. Virchow R. Ueber makroglossie und pathologische neubildung quergestreifter muskelfasern. Virchows Arch (Pathol Anat). 1854; 7: 126-138.
2. Stout AP. Solitary cutaneous and subcutaneous leiomyoma. Am J Cancer. 1937; 29: 435-469.
3. Peric B, Vidakovic B, Grgic N, Manojlovic S, Cavka H. Angiomyoma of the upper lip - case report and review of the literature. Acta Clin Croat. 2019; 58 (1): 183-186. doi: 10.20471/acc.2019.58.01.24.
4. Thakker T, Anehosur V, US D, Anand J, Kumar N. Gingival angioleiomyoma - A rare case report. Oral and Maxillofacial Surgery Cases. 2019; 5 (3): 100114. doi: 10.1016/j.omsc.2019.100114.
5. Goldblum JR, Folpe AL, Weiss SW. Enzinger and Weiss's soft tissue tumors. 7th ed. Philadelphia, PA, USA: Elsevier; 2019.
6. da Silva LAB, de Medeiros AMC, de Oliveira PT, da Silveira EJD, Miguel MCDC. Angioleiomioma oral: relato de um caso e revisão dos achados atuais. J Vasc Bras. 2017; 16 (1): 68-72.
7. Ramesh P, Annapureddy SR, Khan F, Sutaria PD. Angioleiomyoma: a clinical, pathological and radiological review. Int J Clin Pract. 2004; 58 (6): 587-591. doi: 10.1111/j.1368-5031.2004.00085.x.
8. Ishikawa S, Fuyama S, Kobayashi T, Taira Y, Sugano A, Iino M. Angioleiomyoma of the tongue: a case report and review of the literature. Odontology. 2016; 104 (1): 119-122. doi: 10.1007/s10266-014-0175-0.
9. Tsuji T, Satoh K, Nakano H, Kogo M. Clinical characteristics of angioleiomyoma of the hard palate: report of a case and an analysis of the reported cases. J Oral Maxillofac Surg. 2014; 72 (5): 920-926. doi: 10.1016/j.joms.2013.11.008.
10. Giudice A, Bennardo F, Buffone C, Brancaccio Y, Plutino FM, Fortunato L. Clinical and immunohistochemical features of oral angioleiomyoma: a comprehensive review of the literature and report of a case in a young patient. Case Rep Dent. 2019; 2019: 2498353. doi: 10.1155/2019/2498353.
11. Gueiros LA, Romañach MJ, Pires-Soubhia AM, Pires FR, Paes-de-Almeida O, Vargas PA. Angioleiomyoma affecting the lips: report of 3 cases and review of the literature. Med Oral Patol Oral Cir Bucal. 2011; 16 (4): e482-e487.
12. Sayit E, Sayit AT, Zan E, Bakirtas M, Akpinar H, Gunbey HP. Vascular leiomyoma of an extremity: Report of two cases with MRI and histopathologic correlation. J Clin Orthop Trauma. 2014; 5 (2): 110-114. doi: 10.1016/j.jcot.2014.04.001.
13. Bajpai M, Pardhe N, Kumar M. Angioleiomyoma of gingiva masquerading as pyogenic granuloma. J Coll Physicians Surg Pak. 2016; 26 (7): 631-632.
14. Inaba T, Adachi M, Yagisita H. A case of angioleiomyoma in the buccal space. Odontology. 2015; 103 (1): 109-111. doi: 10.1007/s10266-013-0128-z.
15. Kim HY, Jung SN, Kwon H, Sohn WI, Moon SH. Angiomyoma in the buccal space. J Craniofac Surg. 2010; 21 (5): 1634-1635. doi: 10.1097/SCS.0b013e3181ef67f1.
16. Ribeiro JL, Costa FH, Cavalcante AS, Kaminagakura E, Carvalho YR, Anbinder AL. Vascular leiomyoma in the oral cavity - Report of two cases. J Clin Exp Dent. 2019; 11 (6): e582-e586. doi: 10.4317/jced.55684.



17. Chan MH, Wolf JC. Biopsy techniques and diagnoses & treatment of mucocutaneous lesions. *Dent Clin North Am.* 2012; 56 (1): 43-73, vii-viii.
18. Tamgadge S, Tamgadge A, Agre B. Writing oral pathology biopsy report: a guide for beginners. *J Exp Ther Oncol.* 2018; 12 (4): 273-279.
19. Matiakis A, Karakostas P, Pavlou AM, Anagnostou E, Pouloupoulos A. Angioleiomyoma of the oral cavity: a case report and brief review of the literature. *J Korean Assoc Oral Maxillofac Surg.* 2018; 44 (3): 136-139. doi: 10.5125/jkaoms.2018.44.3.136.
20. Eley KA, Alroyayamina S, Golding SJ, Tiam RN, Watt-Smith SR. Angioleiomyoma of the hard palate: report of a case and review of the literature and magnetic resonance imaging findings of this rare entity. *Oral Surg Oral Med Oral Pathol Oral Radiol.* 2012; 114 (2): e45-e49. doi: 10.1016/j.oooo.2012.01.014.
21. Arruda MM, Monteiro DY, Fernandes AM, Menegatti V, Thomazzi E, Hubner RA et al. Angioleiomyoma of the nasal cavity. *Int Arch Otorhinolaryngol.* 2014; 18 (4): 409-411. doi: 10.1055/s-0033-1364173.
22. Michael RC, Shah S. Angioleiomyoma of the nasal cavity. *Indian J Microbiol Pathol.* 2009; 52 (3): 386-388.
23. Barboza CAG, Ginani F, Leite-Segundo AV, Da Silva UH. Oral angioleiomyoma: a case report and considerations on differential diagnosis. *Bras Patol Med Lab.* 2013; 49 (6): 429-432. doi: 10.1590/s1676-24442013000600008.
24. Rawal SY, Rawal YB. Angioleiomyoma (vascular leiomyoma) of the oral cavity. *Head Neck Pathol.* 2018; 12 (1): 123-126. doi: 10.1007/s12105-017-0827-9.
25. Osano H, Ioka Y, Okamoto R, Nakai Y, Hayashi H, Tsuchiya Y et al. Angioleiomyoma of the cheek: a case report. *J Oral Sci.* 2015; 57 (1): 63-66. doi: 10.2334/josnusd.57.63.
26. Morimoto N. Angiomyoma (vascular leiomyoma): a clinicopathologic study. *Med J Kagoshima Univ.* 1973; 24: 663-683.

**Conflicto de intereses:** Ninguno.

**Aspectos éticos:** Ninguno.

**Financiamiento:** Propio.

**Correspondencia:**

**María Fernanda Partida González**

**E-mail:** fernanda.partida@hotmail.com

# Uso de membrana de celulosa oxidada post-gingivectomía en hiperplasia gingival inducida por fenitoína.

## Use of oxidized cellulose regenerated post-gingivectomy on gingival hyperplasia induced by phenytoin.

Luis Eduardo Poblano-Vázquez,\* Elsa Patricia Furrer-Franco,\* Gilberto Zatarain-Hernández,\*  
Lizeth Alejandra Reyes-Alvarado\*

### RESUMEN

**Introducción:** La hiperplasia gingival es una condición benigna caracterizada por el aumento de volumen de la encía. Algunos fármacos, factores genéticos, aparatología y placa dentobacteriana son factores que pueden inducir esta condición. **Objetivo:** Devolver la anatomía a la encía brindando una mejor estética y permitiendo una óptima higiene oral. **Material y métodos:** Paciente masculino de 20 años de edad con antecedentes de fenitoína presenta aumento de volumen en la encía. **Resultados:** Se obtuvieron resultados estéticos y funcionales satisfactorios con el tratamiento quirúrgico y el uso de membrana de celulosa oxidada. **Conclusión:** En el manejo de la hiperplasia gingival es importante el enfoque no quirúrgico como control de placa dentobacteriana y medidas de higiene del mismo paciente.

**Palabras clave:** Hiperplasia gingival, fenitoína, celulosa oxidada.

### ABSTRACT

**Introduction:** Gingival hyperplasia is a benign condition characterized for the grown on the gingival volume. Some drugs, genetic, orthodontic and dental plaque are some factors that can induce this condition. **Objective:** To return the gingival anatomy, providing a better aesthetic allowing also good oral hygiene. **Material and methods:** A male 20 years of age with medical history of phenytoin display grown on the gingival volume. **Results:** Aesthetic and functional results were achieved with the surgical treatment and the oxidized cellulose membrane. **Conclusion:** In the gingival hyperplasia management is important de non-surgical approach, as dental plaque control and oral hygiene of the patient.

**Keywords:** Gingival hyperplasia, phenytoin, oxidized cellulose.

## INTRODUCCIÓN

La hiperplasia gingival, también denominada como fibromatosis gingival o agrandamiento gingival,<sup>1</sup> es una condición benigna de la cavidad oral, la cual inicia en la papila interdental como un agrandamiento nodular y puede ir creciendo en dirección coronal alterando la forma y el margen gingival.<sup>2,3</sup> Es un efecto secundario o consecuencia del consumo de medicamentos como anticonvulsivos, inmunosupresores y bloqueadores de calcio;<sup>4,5</sup> sin embargo, el agrandamiento gingival es una

de las condiciones que se presenta con más frecuencia en pacientes con tratamiento de ortodoncia.<sup>6</sup> Las neoplasias, alteraciones hormonales (embarazo, menopausia), herencia y discrasias sanguíneas son otros factores que pueden inducir el crecimiento gingival.<sup>1,7</sup>

Múltiples medicamentos están asociados a hiperplasia gingival,<sup>4</sup> siendo su incidencia total de 50%.<sup>8</sup> La incidencia de esta condición en pacientes que toman ciclosporina A es de 20 a 80%,<sup>9</sup> de 20% en pacientes que ingieren nifedipino,<sup>2</sup> y de 13 a 50% en pacientes con fenitoína como tratamiento.<sup>10</sup>

\* Cirujano Dentista. Maestría en Ciencias Odontológicas con acentuación en Periodoncia de la Facultad de Odontología, unidad Torreón, Universidad Autónoma de Coahuila. México.

Recibido: 25 de junio de 2020. Aceptado: 11 de enero de 2022.

Citar como: Poblano-Vázquez LE, Furrer-Franco EP, Zatarain-Hernández G, Reyes-Alvarado LA. Uso de membrana de celulosa oxidada post-gingivectomía en hiperplasia gingival inducida por fenitoína. Rev ADM. 2022; 79 (1): 54-58. <https://dx.doi.org/10.35366/103819>

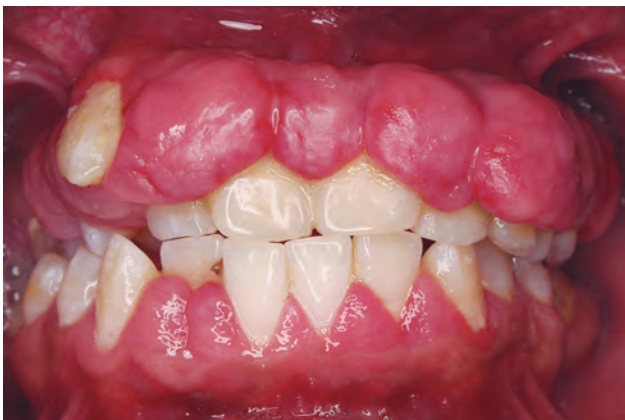

Los primeros reportes acerca de los efectos secundarios en los tejidos gingivales inducidos por fenitoína datan de 1939 por Kimbal.<sup>11</sup> El sexo, la edad y el uso de dosis altas y/o consumo prolongado del medicamento son factores del desarrollo de crecimiento gingival, manifestándose entre el primer y tercer mes.<sup>2,10,12</sup>

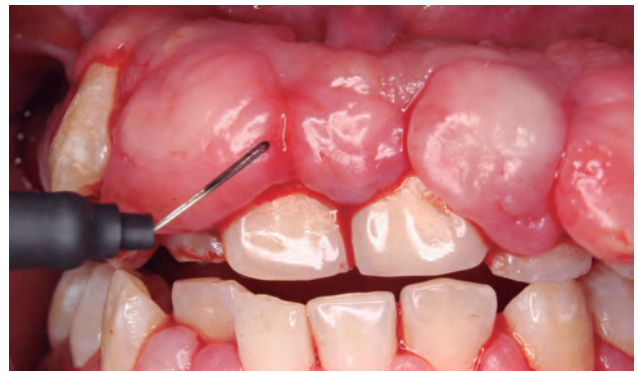Las características clínicas y síntomas de esta patología incluyen inflamación, sangrado, sensibilidad y movimiento dental anormal, llevando a tener consecuencias como maloclusión, cambios estéticos, problemas con la masticación y pronunciación, y formación y desarrollo de caries y enfermedades periodontales debido a la dificultad en el mantenimiento de la higiene oral.<sup>3,4,10</sup>

Se cree que estos medicamentos alteran las hormonas como la testosterona, causando una proliferación celular en la encía.<sup>13</sup> Histológicamente el agrandamiento gingival inducido por medicamentos se caracteriza por el aumento de los componentes de la matriz extracelular, principalmente el colágeno.<sup>1,2</sup> No todos los fármacos inducirán el agrandamiento gingival de la misma manera histológicamente, las lesiones más fibróticas son provocadas por la fenitoína, mientras que las menos fibróticas son desarrolladas por la ciclosporina, pero con mayor concentración de contenido inflamatorio, y el nifedipino producirá lesiones de contenido mixto.<sup>8</sup>

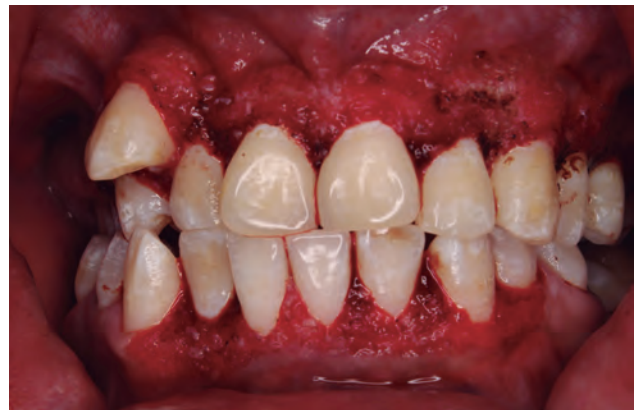La terapia no quirúrgica consiste en la prevención enfocada en los factores predisponentes, principalmente en la disminución de carga bacteriana por medio de detartajes, que puede reducir hasta 40% la lesión, también el uso de enjuagues de clorhexidina ha demostrado reducción del crecimiento gingival.<sup>8,14,15</sup> El uso de la azitromicina ha sido estudiado por sus efectos en el metabolismo del colágeno para tratar el agrandamiento gingival.<sup>16</sup> El ajuste



**Figura 1:** Foto frontal inicial.



**Figura 2:** Gingivectomía con electrobisturí.



**Figura 3:** Foto de gingivectomía final.

de dosis o cambio de medicamento es otra opción para el manejo del padecimiento; sin embargo, en ciertos casos esta opción no es viable y hay que intervenir quirúrgicamente para la escisión de la lesión,<sup>7</sup> teniendo menor índice de reincidencia cuando se lleva a cabo con láser.<sup>17</sup>

La cicatrización y regeneración de tejidos va a pasar por cuatro etapas: hemostasia, inflamación, proliferación y remodelación;<sup>18</sup> estas heridas tendrán que sobrepasar algunos obstáculos como la epitelización tardía, sangrado persistente y drenaje prolongado, al mismo tiempo existirán factores que pueden retrasar la cicatrización, entre ellos la edad avanzada, diabetes no controlada, obesidad y enfermedades vasculares.<sup>19</sup>

Además de su efecto hemostático y mínima reacción al tejido, los agentes hemostáticos también deben ser biodegradables, económicos y no antigénicos.<sup>20</sup> La celulosa oxidada regenerada es un agente hemostático utilizado por décadas desde 1943,<sup>20,21</sup> es una matriz derivada

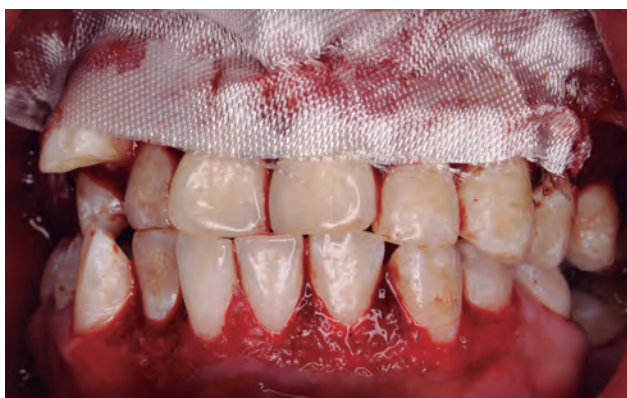de la celulosa que absorberá el exudado y formará una protección en la herida, su bajo pH brinda un potencial antimicrobiano y al mismo tiempo un efecto hemostático formador de un coágulo ficticio, por lo cual es una buena opción para el tratamiento en heridas.<sup>19,22</sup> La celulosa oxidada regenerada va a interactuar en la activación de la cascada de coagulación, plaquetas y proteínas, teniendo así su acción como hemostático.<sup>20</sup>

El objetivo de este estudio es evaluar los beneficios que brinda la membrana de celulosa oxidada al aplicarla en sitio postquirúrgico en un paciente con hiperplasia gingival inducida por fenitoína.

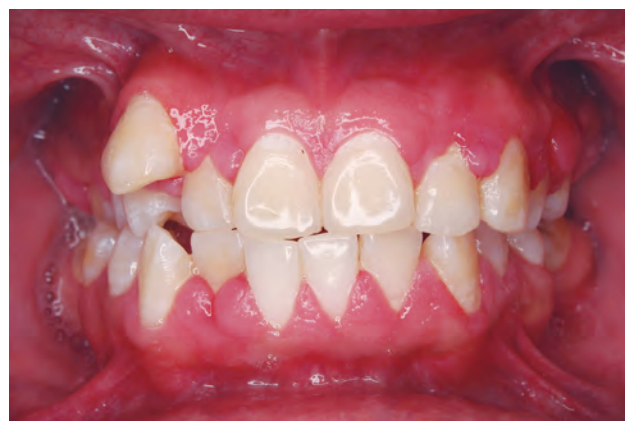### PRESENTACIÓN DEL CASO

Paciente masculino de 20 años de edad asiste a consulta a la Clínica del Postgrado de Periodoncia en la Facultad de Odontología de la Universidad Autónoma de Coahuila, siendo el motivo de consulta «inconformidad estética y dificultad para masticar debido al crecimiento de encías». Se realizó una anamnesis indirecta por medio de la madre, refiriéndonos que surgió una complicación durante el parto, dejando como secuelas episodios de catalepsia. La tutora del paciente refiere llevar 10 años con fenitoína como tratamiento para dichos episodios, haciendo hincapié que desde entonces empezó a notar el aumento de encía.

Al realizar el examen clínico se observó presencia generalizada de placa dentobacteriana y malposición dental, aumento de volumen en la encía en las caras vestibulares y palatinas del sextante #2, y en la cara vestibular del sextante #5 de color rosa pálido con márgenes eritematosos y nodulares cubriendo un tercio de la corona clínica, al momento de sondear hubo presencia de sangrado (*Figura 1*).



**Figura 4:** Colocación de membrana de celulosa.



**Figura 5:** Cinco meses de evolución. Se observa acúmulo de placa y aumento de volumen en papilas.

El procedimiento quirúrgico se llevó a cabo bajo sedación y anestesia local. Se inició el detartaje con ultrasonido para disminuir la carga bacteriana en la misma cita debido a la poca cooperación del paciente. Se inició la gingivectomía con electrobisturí y se continuó con hoja de bisturí #15 y tijeras LaGrange (*Figura 2*).

Se realizó la gingivectomía y gingivoplastia en ambos sextantes (*Figura 3*). Terminando el procedimiento quirúrgico se colocó una membrana de satén hemostático absorbible (Lides S-100) en la cara vestibular del sextante #2 (*Figura 4*). Se recetó amoxicilina de 500 mg cada ocho horas por siete días, ibuprofeno 600 mg cada ocho horas por cinco días, ketorolaco 10 mg cada ocho horas por cinco días, y enjuagues de clorhexidina al 12% con indicaciones al paciente y se le dieron citas de revisión (*Figura 5*).

### RESULTADOS

Al colocar la membrana de celulosa oxidada regenerada (Lides S-100) se logró menor grado de inflamación y mayor protección en el sitio quirúrgico. El paciente no refiere dolor ni inconformidad postquirúrgica. A los 15 días de evolución se observa el tejido gingival un poco eritematoso ya epitelizado, se decide realizar una segunda profilaxis para retirar restos de placa dentobacteriana. Dos meses después del procedimiento quirúrgico, el paciente presenta conformidad con la estética, se observa el tejido completamente epitelizado y color rosa pálido, encontrándose leve acúmulo de placa en zona anterior, se le refuerza al paciente y a su tutora la técnica de cepillado. A los cinco meses de evolución se

observa buena cicatrización; sin embargo, hay presencia de papilas con aumento breve de volumen y eritematosas relacionado al acúmulo de placa dental y al uso continuo de la fenitoína.

## DISCUSIÓN

La hiperplasia gingival se caracteriza por un aumento de volumen de la encía pudiendo ser inducida por ciertos medicamentos.<sup>2</sup> El primer enfoque dado a esta condición se basa en la terapia no quirúrgica, incluyendo eliminación de placa dental y/o modificación de dosis o tipo de medicamento.<sup>14,15</sup> El enfoque quirúrgico se basará en la reducción del volumen gingival por medio del recorte de encía.<sup>7</sup>

El uso del electrobisturí nos brindará ventajas que el bisturí no tiene, entre ellas, una cirugía libre de sangrado, movimientos sutiles y de fácil aprendizaje, un postoperatorio menos molesto y una mínima formación de cicatriz.<sup>23</sup>

Se han propuesto diferentes tipos de hemostáticos para heridas o lesiones en los tejidos del cuerpo como músculo, mucosa y piel.<sup>18</sup> Entre los hemostáticos más utilizados podemos encontrar la celulosa oxidada regenerada, cera para hueso, colágeno, esponja de gelatina, entre otros.<sup>22</sup> Aparte del efecto hemostático, se busca entre estos agentes propiedades cicatrizantes (habiendo una mejor o más pronta epitelización), disminución del dolor postquirúrgico y del riesgo de infección.<sup>19</sup>

En este artículo se presenta un caso de hiperplasia gingival generalizada inducida por medicamentos. Debido a la gran extensión de esta condición, se llevará a cabo un procedimiento quirúrgico combinando el uso de electrobisturí por sus propiedades y el uso de bisturí y otros instrumentos cortantes para el remodelado. De igual manera, se decidió el manejo de una membrana de celulosa oxidada real regenerada (Lides S-100) para evitar complicaciones postquirúrgicas como dolor, sangrado o infecciones.

## CONCLUSIONES

El manejo de la hiperplasia gingival inducida por medicamentos debe enfocarse primero en la terapia no quirúrgica, tratando los factores que inducen y exacerban esta condición como el control de placa, modificación de medicamento o dosis, materiales utilizados en ortodoncia; sin embargo, no todos los factores pueden ser modificables como los factores genéticos, hormonales o fármacos que no pueden ser cambiados.

Cuando el manejo no quirúrgico del crecimiento gingival se lleva a cabo (profilaxis, modificación de medicamento) y la encía sigue teniendo un aumento de volumen, ésta puede conllevar a comprometer la estética y la higiene oral, al igual que en otros procedimientos como la aparatología ortodóntica o prótesis dentales. Cuando es así, se continúa con el enfoque quirúrgico para disminuir el volumen gingival y regresarlo a su anatomía normal o ideal. Existen diferentes instrumentos y aparatos para el recorte gingival, pudiéndose utilizar hoja y mango de bisturí, electrobisturí, tijeras LaGrange, entre otros, teniendo como finalidad la disminución y remodelación de la anatomía gingival.

Los procedimientos quirúrgicos extensos o muy invasivos producen incomodidades al paciente y son más propensos a conllevar sangrados. Se han propuesto múltiples hemostáticos para el manejo hemostático en heridas extensas, entre ellos, la celulosa oxidada regenerada. Ésta se encuentra en diferentes presentaciones (gasa, membrana), su pH bajo proporciona beneficios hemostáticos, además de brindar una protección al sitio quirúrgico dando mayor comodidad al paciente y previniendo así complicaciones postquirúrgicas como sangrado, infecciones y dolor, lo que la hace ideal para este tipo de tratamientos donde se deja el tejido desepitelizado expuesto.

## REFERENCIAS

1. El-Menoufy H, Aziz Aly LA, Ragae A. Collagen turnover induced by cellular connective tissue cytokines of drug induced gingival overgrowth and hereditary gingival fibromatosis (histological and immunohistochemical comparative study). *Future Dental Journal*. 2016; 2 (1): 28-36.
2. Manzur-Villalobos I, Díaz-Rengifo IA, Manzur-Villalobos D, Díaz-Caballero AJ. Agrandamiento gingival farmacoinducido: serie de casos. *Univ Salud*. 2018; 20 (1): 89-96.
3. Straka M, Varga I, Erdelsky I, Straka-Trapezanlidis M, Krnoulová J. Drug-induced gingival enlargement. *Neuro Endocrinol Lett*. 2014; 35 (7): 567-576.
4. Hatahira H, Abe J, Hane Y, Matsui T, Sasaoka S, Motooka Y et al. Drug-induced gingival hyperplasia: a retrospective study using spontaneous reporting system databases. *J Pharm Health Care Sci*. 2017; 3: 19.
5. Chang CW, Yang CJ, Lai YL. Phenytoin- and amlodipine-induced gingival overgrowth. *J Dent Sci*. 2012; 7 (1): 85-88.
6. Gómez Arcila V, Mercado Camargo J, Herrera Herrera A, Fang Mercado L, Díaz Caballero A. Níquel en cavidad oral de individuos con agrandamiento gingival inducido por tratamiento ortodóntico. *Rev Clin Periodoncia Implantol Rehabil Oral*. 2014; 7 (3): 136-141.
7. Ocaña Diestra T, García Linares S. Agrandamiento gingival por bloqueantes de canales de calcio. *Odontol Sanmarquina*. 2014; 17 (1): 12-15.
8. Trackman PC, Kantarci A. Molecular and clinical aspects of drug-induced gingival overgrowth. *J Dent Res*. 2015; 94 (4): 540-546.

9. Lauritano D, Palmieri A, Lucchese A, Di Stasio D, Moreo G, Carinci F. Role of cyclosporine in gingival hyperplasia: an *in vitro* study on gingival fibroblasts. *Int J Mol Sci.* 2020; 21 (2): 595.
10. Candotto V, Pezzetti F, Baj A, Beltramini C, Lauritano D, Di Girolamo M et al. Phenytoin and gingival mucosa: A molecular investigation. *Int J Immunopathol Pharmacol.* 2019; 33: 2058738419828259.
11. Suneja B, Chopra S, Thomas AM, Pandian J. A clinical evaluation of gingival overgrowth in children on antiepileptic drug therapy. *J Clin Diagn Res.* 2016; 10 (1): ZC32-ZC36.
12. Joshi NH, Deshpande AN, Deshpande NC, Rathore AS. Comparative evaluation of oral hygiene status and gingival enlargement among epileptic and healthy children as related to various antiepileptic drugs. *J Indian Soc Periodontol.* 2017; 21 (2): 125-129.
13. George A, George SP, John S, George N, Joe S, Mathew R. Changes in inflammatory markers in bacterial- and nifedipine-induced gingival inflammation. *J Int Oral Health.* 2015; 7 (Suppl 2): 64-67.
14. Pejčić A, Djordjević V, Kojović D, Živković V, Minić I, Mirković D et al. Effect of periodontal treatment in renal transplant recipients. *Med Princ Pract.* 2014; 23 (2): 149-153.
15. Gau CH, Tu HP, Chin YT, Chen RY, Fu MM, Fu E. Can chlorhexidine mouthwash twice daily ameliorate cyclosporine-induced gingival overgrowth? *J Formos Med Assoc.* 2013; 112 (3): 131-137.
16. Paik JW, Kim CS, Cho KS, Chai JK, Kim CK, Choi SH. Inhibition of cyclosporin A-induced gingival overgrowth by azithromycin through phagocytosis: an *in vivo* and *in vitro* study. *J Periodontol.* 2004; 75 (3): 380-387.
17. Mavrogiannis M, Ellis JS, Seymour RA, Thomason JM. The efficacy of three different surgical techniques in the management of drug-induced gingival overgrowth. *J Clin Periodontol.* 2006; 33 (9): 677-682.
18. Wu S, Applewhite AJ, Niezgodka J, Snyder R, Shah J, Cullen B et al. Oxidized regenerated cellulose/collagen dressings: review of evidence and recommendations. *Adv Skin Wound Care.* 2017; 30 (11S Suppl 1): S1-S18.
19. Chowdhry SA. Use of oxidized regenerated cellulose (ORC)/collagen/silver-ORC dressings to help manage skin graft donor site wounds. *JPRAS Open.* 2019; 22: 33-40.
20. Kim SH, Kim SH, Yoon HS, Kim HK, Kim KS. Efficacy of oxidized regenerated cellulose, SurgiGuard®, in porcine surgery. *Yonsei Med J.* 2017; 58 (1): 195-205.
21. Frantz VK. Absorbable cotton, paper and gauze: (oxidized cellulose). *Ann Surg.* 1943; 118 (1): 116-126.
22. Schonauer C, Tessitore E, Barbagallo G, Albanese V, Moraci A. The use of local agents: bone wax, gelatin, collagen, oxidized cellulose. *Eur Spine J.* 2004; 13 Suppl 1: S89-S96.
23. Amaíz Flores AJ. La electrocirugía en la Odontología actual. *Odontología Vital.* 2018; (28): 91-101.

**Conflicto de intereses:** No existe conflicto de intereses.

**Financiamiento:** Ninguno.

**Correspondencia:**

**Luis Eduardo Poblano-Vázquez**

**E-mail:** e\_poblanovaz@hotmail.com



## Instrucciones de publicación para los autores

La **Revista ADM**, Órgano Oficial de la Asociación Dental Mexicana, Federación Nacional de Colegios de Cirujanos Dentistas, AC, es una publicación que responde a las necesidades informativas del odontólogo de hoy, un medio de divulgación abierto a la participación universal así como a la colaboración de sus socios en sus diversas especialidades.

Se sugiere que todo investigador o persona que desee publicar artículos biomédicos de calidad y aceptabilidad, revise las recomendaciones del **Comité Internacional de Editores de Revistas Médicas (ICMJE)**. Los autores de publicaciones encontrarán en las recomendaciones de este documento valiosa ayuda respecto a cómo hacer un manuscrito y mejorar su calidad y claridad para facilitar su aceptación. Debido a la extensión de las recomendaciones del Comité Internacional, integrado por distinguidos editores de las revistas más prestigiadas del mundo, sólo se tocarán algunos temas importantes, pero se sugiere que todo aquel que desee publicar, revise la página de del ICMJE.

La versión 2016 de los *Uniform requirements for manuscripts submitted to biomedical journals* se encuentra disponible en [www.icmje.org](http://www.icmje.org). Una traducción al español de esta versión de los «Requisitos de uniformidad para los manuscritos remitidos a las publicaciones biomédicas» se encuentra disponible en:

[www.medigraphic.com/requisitos](http://www.medigraphic.com/requisitos)

Uno de los aspectos importantes son las consideraciones éticas de los autores de trabajos. Se considera como autor a alguien que ha contribuido sustancialmente en la publicación del artículo con las implicaciones académicas, sociales y financieras. Sus créditos deberán basarse en:

- Contribución sustancial en la concepción, diseño y adquisición de datos.
- Revisión del contenido intelectual.
- Aprobación de la versión final que va a publicar.

Cuando un grupo numeroso lleva a cabo un trabajo deberá identificarse a los individuos que aceptan la responsabilidad en el manuscrito y los designados como autores deberán calificar como tales. Quienes se encarguen de la adquisición de fondos, recolección de datos y supervisión no pueden considerarse autores, pero podrán mencionarse en los agradecimientos.

Cada uno de los autores deberá participar en una proporción adecuada para poder incluirse en el listado.

La revisión por pares es la valoración crítica por expertos de los manuscritos enviados a las revistas y es una parte muy importante en el proceso científico de la publicación. Esto ayuda al editor a decidir cuáles artículos son aceptables para la revista. Todo artículo que sea remitido a la **Revista ADM** será sometido a este proceso de evaluación por pares expertos en el tema.

Otro aspecto importante es la privacidad y confidencialidad a la que tienen derecho los pacientes y que no puede infringirse. La revista solicitará a los autores incluir el informe del consentimiento del paciente.

Sólo se admiten artículos originales, siendo responsabilidad de los autores que se cumpla esta norma. Las opiniones, contenido, resultados y conclusiones de los trabajos son responsabilidad de los autores. La **Revista ADM**, Editores y Revisores pueden no compartirlos.

Todos los artículos serán propiedad de la **Revista ADM** y no podrán publicarse posteriormente en otro medio sin la autorización del Editor de la misma. Los autores ceden por escrito los derechos de sus trabajos (*copyright*) a la **Revista ADM**.

La **Revista ADM** es una publicación dirigida al odontólogo de práctica general. Incluirá su publicación trabajos de Investigación, Revisión bibliográfica, Práctica Clínica y Casos Clínicos. Los autores al enviar sus trabajos indicarán en qué sección (tipo de artículo) debe quedar incluido, aunque el cuerpo de Editores, después de revisarlo, decida modificar su clasificación.

Para evitar rechazo o demora de la publicación favor de cumplir puntualmente con las instrucciones generales especificadas en la lista de verificación.

**Los artículos deberán enviarse a la Revista ADM, a través del editor electrónico en línea disponible en:**

<http://adm.medigraphic.com>

Donde podrás, además de incluir tus trabajos, darles seguimiento en cualquier momento.

**I. Artículo original.** Se recomendarán para su publicación las investigaciones analíticas tales como encuestas

transversales, investigaciones epidemiológicas, estudios de casos y controles, así como ensayos clínicos controlados. Tiene las siguientes características:

- a) **Título:** Representativo de los hallazgos del estudio. Agregar un título corto para las páginas internas.
  - b) **Resumen estructurado:** Debe incluir introducción, objetivo, material y métodos, resultados y conclusiones; en español y en inglés, con palabras clave y *key words*.
  - c) **Introducción:** Describe los estudios que permiten entender el objetivo del trabajo, mismo que se menciona al final de la introducción (no se escriben aparte los objetivos, la hipótesis ni los planteamientos).
  - d) **Material y métodos:** Parte importante que debe explicar con todo detalle cómo se desarrolló la investigación y, en especial, que sea reproducible. (Mencionar tipo de estudio, observacional o experimental.)
  - e) **Resultados:** En esta sección, de acuerdo con el diseño del estudio, deben presentarse todos los resultados; no se comentan. Si hay cuadros de resultados o figuras (gráficas o imágenes), deben presentarse aparte, en las últimas páginas, con pie de figura.
  - f) **Discusión:** Con base en bibliografía actualizada que apoye los resultados. Las conclusiones se mencionan al final de esta sección.
  - g) **Bibliografía:** Deberá seguir las especificaciones descritas más adelante.
  - h) **Número de páginas o cuartillas:** Un máximo de 12. Figuras: no más de cuatro. Tablas: cinco máximo.
- II. Trabajos de revisión.** Se aceptarán aquellos artículos que sean de especial interés y supongan una actualización en cualquiera de los temas:
- a) **Título:** Que especifique claramente el tema a tratar.
  - b) **Resumen:** En español y en inglés, con palabras clave y *key words*.
  - c) **Introducción** y, si se consideran necesarios, subtítulos. Puede iniciarse con el tema a tratar sin divisiones.
  - d) **Bibliografía:** Reciente y necesaria para el texto.
  - e) **Número de cuartillas:** 12 máximo. No debe incluir más de cuatro figuras y cinco tablas.
- III. Casos clínicos.** Se presentarán uno o varios casos clínicos que sean de especial interés para el odontólogo de práctica general:
- a) **Título:** Debe especificar si se trata de un caso clínico o una serie de casos clínicos.
  - b) **Resumen:** Con palabras clave y *abstract* con *key words*. Debe describir el caso brevemente y la importancia de su publicación.
  - c) **Introducción:** Se trata la enfermedad o causa atribuible.
  - d) **Presentación del (los) caso(s) clínico(s):** Descripción clínica, laboratorio y otros. Mencionar el tiempo en que se reunieron estos casos. Las figuras o cuadros van en hojas aparte.
  - e) **Discusión:** Se comentan las referencias bibliográficas más recientes o necesarias para entender la importancia o relevancia del caso clínico.
  - f) **Número de cuartillas:** Máximo ocho. No debe tener más de ocho figuras y dos tablas.
- IV. Educación continua.** Se publicarán artículos diversos. La elaboración de este material se hará a petición expresa de los Editores de la Revista.
- V. Práctica clínica.** En esta sección se incluyen artículos de temas diversos como mercadotecnia, ética, historia, problemas y soluciones de casos clínicos y/o técnicas o procedimientos específicos. No tendrán una extensión mayor de 13 páginas (incluidos los resúmenes y la bibliografía). No deben de tener más de 10 figuras o fotografías. Si el trabajo lo justifica podrán aceptarse hasta 15 imágenes.

Los requisitos se muestran en la lista de verificación. El formato se encuentra disponible en [www.medigraphic.com/pdfs/adm/od-instr.pdf](http://www.medigraphic.com/pdfs/adm/od-instr.pdf) (PDF). Los autores deberán descargarla e ir marcando cada apartado una vez que éste haya sido cubierto durante la preparación del material para publicación.







## Bibliotecas e Índices en los que ha sido registrada e indizada la Revista ADM

### Medigraphic, literatura biomédica

<http://www.medigraphic.org.mx>

### Biblioteca de la Universidad de Regensburg, Alemania

<http://www.bibliothek.uni-regensburg.de/ezeit/fl.phtml?notation=WW-YZ&bibid=ZBMED&colors=3&frames=&toc=&ssg=>

### Biblioteca de la Universidad Federal de Sao Paulo, Brasil

<http://www.unifesp.br/dis/bibliotecas/revistas.htm>

### Biblioteca del Instituto de Investigaciones Biomédicas, UNAM

[http://www.revbiomedicas.unam.mx/\\_biblioteca/revistas.html](http://www.revbiomedicas.unam.mx/_biblioteca/revistas.html)

### Universidad de Laussane, Suiza

<http://www2.unil.ch/perunil/pu2/>

### LATINDEX. Sistema Regional de Información en Línea para Revistas Científicas de América Latina, el Caribe, España y Portugal

<http://www.latindex.org/>

### Biblioteca Virtual en Salud (BVS, Brasil)

<http://portal.revistas.bvs.br>

### Biblioteca del Instituto de Biotecnología UNAM

<http://www.biblioteca.ibt.unam.mx/revistas.php>

### Asociación Italiana de Bibliotecas (AIB)

<http://www.aib.it/aib/commiss/cnur/peb/peba.htm3>

### Biblioteca Médica Estatal del Ministerio de Patrimonio y Cultura, Italia

<http://bms.beniculturali.it/ejnl/index.php>

### PERIODICA (Índice de Revistas Latinoamericanas en Ciencias) UNAM

<http://periodica.unam.mx>

### Google Académico

<http://scholar.google.com.mx/>

### Wissenschaftszentrum Berlin für Sozialforschung, Berlin WZB

<http://www.wzb.eu/de/bibliothek/bestand-recherche/elektron-zeitschriften>

### Virtuelle Bibliothek Universität des Saarlandes, German

<http://www.sulb.uni-saarland.de/de/suchen/zeitschriften/fachspezifische-suche-in-ezb/?libconnect%5Bsubject%5D=23>

### University of South Australia. Library Catalogue

<http://search.library.unisa.edu.au/az/a>

### Biblioteca electrónica de la Universidad de Heidelberg, Alemania

<http://rzblx1.uni-regensburg.de/ezeit/search.phtml?bibid=UBHE&colors=3&lang=de>

### Biblioteca de la Universidad de Bielefeld, Alemania

[https://www.digibib.net/jumpto?D\\_SERVICE=TEMPLATE&D\\_SUBSERVICE=EZB\\_BROWSE&DP\\_COLORS=7&DP\\_BIBID=UBBIE&DP\\_PAGE=search&LOCATION=361](https://www.digibib.net/jumpto?D_SERVICE=TEMPLATE&D_SUBSERVICE=EZB_BROWSE&DP_COLORS=7&DP_BIBID=UBBIE&DP_PAGE=search&LOCATION=361)

### Department of Library Services, Christian Medical College - Vellore

<http://dodd.cmcvellore.ac.in/ftext.htm>

### Mercyhurst University. Hammermill Library. Erie, Pennsylvania

<http://services.trueserials.com/CJDB/MERCYHURST/browse>

### Memorial University of Newfoundland, Canada

[http://www.library.mun.ca/copyright/index\\_new.php?showAll=1&page=1](http://www.library.mun.ca/copyright/index_new.php?showAll=1&page=1)

### Google Books

<http://www.google.com.mx/search?tbm=bks&hl=es&q=revista+de+la+asociacion+dental>

### Research Institute of Molecular Pathology (IMP)/ Institute of Molecular Biotechnology (IMBA) Electronic Journals Library, Viena, Austria

[http://cores.imp.ac.at/max-perutz-library/journals/details?tx\\_ezbfepi3%5Bjournal\\_id%5D=15320&cHash=4eb6739caf354f2370872443c2fead78](http://cores.imp.ac.at/max-perutz-library/journals/details?tx_ezbfepi3%5Bjournal_id%5D=15320&cHash=4eb6739caf354f2370872443c2fead78)

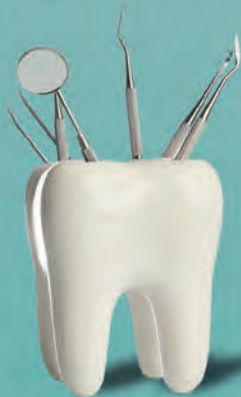# MACROZIT<sup>®</sup>

azitromicina

de **3 a 5** días  
de tratamiento<sup>2,3</sup>

EL  
ANTIBIÓTICO  
CON EFECTO  
POST  
ANTIBIÓTICO<sup>1</sup>

Se concentra en lugares clave  
de la patogénesis de la enfermedad  
periodontal.<sup>4,5</sup>

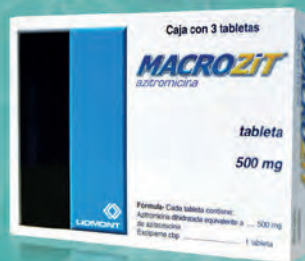

Tan eficaz como **10** días con otros antibióticos.<sup>6</sup>

Caja con 5 tabletas.  
500 mg.



Caja con 3 tabletas.  
500 mg.



Caja con frasco con polvo para 30 mL,  
envase con diluyente y  
jeringa graduada.  
1200 mg.



**1** toma  
al día<sup>2,7</sup>

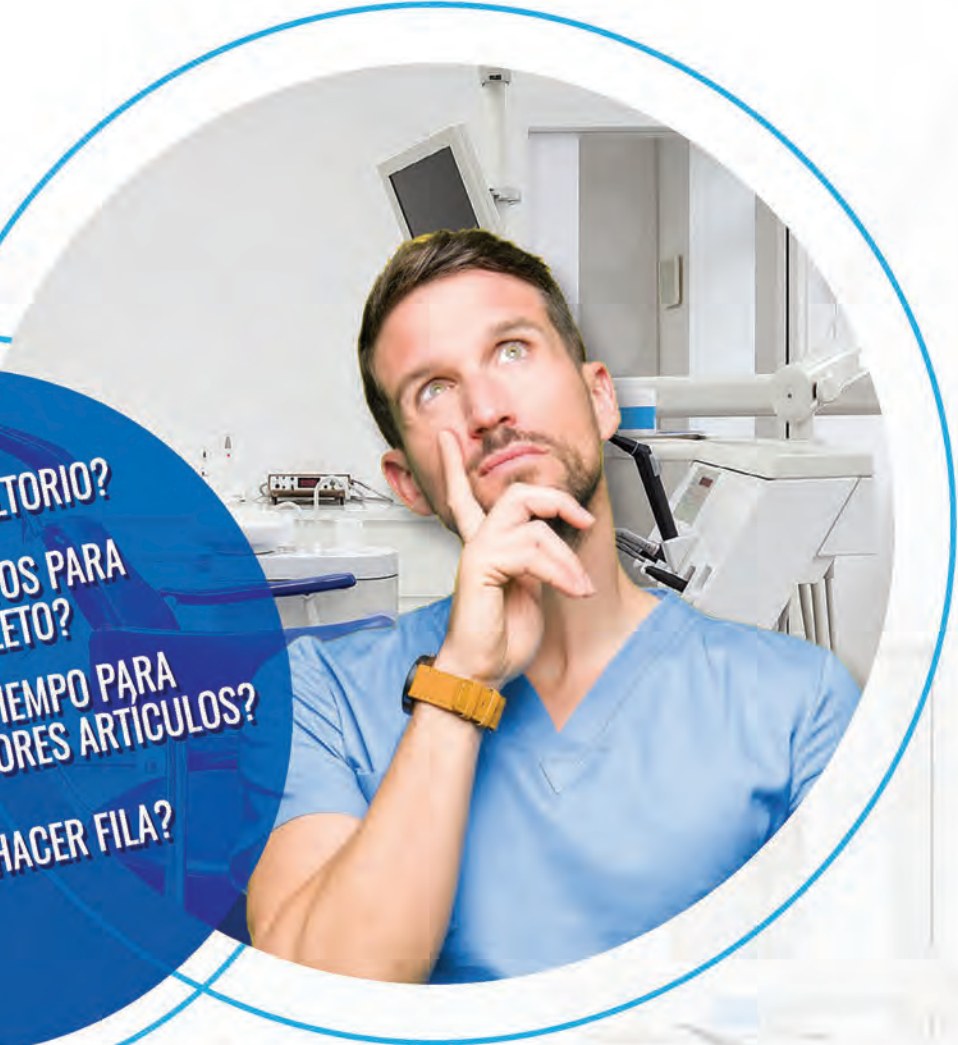REFERENCIAS: 1. AHFS. Drug Information [Internet]. 2019. Available from: <https://www.medicinescomplete.com//content/ahfs/a300005>. 2. Información para prescribir Macrozit<sup>®</sup> Tabletas. 3. Shulman ST, Bisno AL, Clegg HW, Gerber MA, Kaplan EL, Lee G, et al. Clinical practice guideline for the diagnosis and management of group A streptococcal pharyngitis: 2012 update by the Infectious Diseases Society of America. *Clin Infect Dis*. 2012;55(10):e86-102. 4. Hirsch R, Deng H, Leohachal. Azithromycin in periodontal treatment: more than an antibiotic. *Journal of Periodontal Research* 2012;47:137-148. 5. Hirsch B. Periodontal healing and bone regeneration in response to azithromycin. *Australian Dental Journal* 2010;55:193-199. 6. Christopher J. Dunn, Lee B. Barradell. Therapeutic Efficacy of 3-Day Azithromycin In Respiratory Tract Infections. Available from: <https://link.springer.com/article/10.2165/0003495-199651030-00013>. 7. Información para prescribir Macrozit<sup>®</sup> Suspensión

Reporte las sospechas de reacción adversa al correo: [farmacovigilancia@liomont.com.mx](mailto:farmacovigilancia@liomont.com.mx) o en la página de internet: [www.liomont.com.mx](http://www.liomont.com.mx)

Aviso de publicidad No.: 203300202C3547

Reg. No.: 015M2001 SSA IV (Tabletas) Reg. No.: 170M2002 SSA IV (Suspensión)

**LIOMONT**  
ÉTICA FARMACÉUTICA DESDE 1936



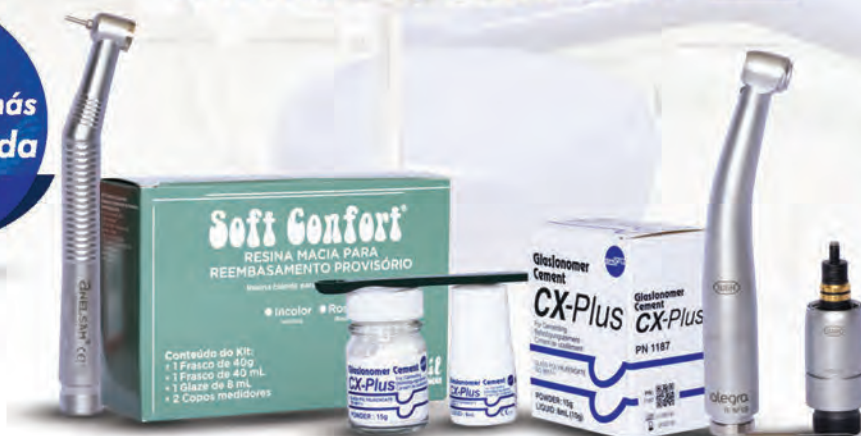¿ABRIRÁS UN CONSULTORIO?  
¿TE FALTAN PRODUCTOS PARA  
TENERLO COMPLETO?  
¿NO CUENTAS CON TIEMPO PARA  
IR A COMPRAR LOS MEJORES ARTICULOS?  
¿NO TE GUSTA HACER FILA?

Conoce la variedad de productos y equipos odontológicos en  
**Depósito Dental Villa de Cortés**

Visita nuestra tienda en línea:  
**[www.tiendaddvc.mx](http://www.tiendaddvc.mx)**



Tú compra más  
fácil y rápida



Con más de  
**10,000**  
artículos

SÍGUENOS EN NUESTRAS REDES SOCIALES



Calz. de Tlalpan 836 y 818, Villa de Cortés, 03530 Benito Juárez, CDMX y el teléfono (55)5698.0060

Aviso COFEPRIS no. 193300202C5636

