

REVISTA MEXICANA DE MASTOLOGÍA

Vol. 9, Números 2-3, Mayo - Diciembre 2019

El valor de la escritura científica

Cáncer de mama triple negativo y su
relación con la obesidad

Concordancia entre reporte BIRADS
por radiología intervencionista
y diagnóstico histopatológico
en pacientes con biopsia de mama

Longitud de los telómeros y obesidad
en mujeres con cáncer de mama

Schwannoma del plexo braquial:
reporte de un caso y revisión de
la literatura



www.mastologia.org.mx



LA UNIÓN ES LA SALUD
Y LA SALUD ES LA UNIÓN

6TO CONGRESO VIRTUAL
XIV REUNIÓN INTERNACIONAL
XVII CONGRESO NACIONAL DE
MASTOLOGÍA

OCTUBRE 9 y 10
AMM 2020

PATOLOGÍA MAMARIA
*nuevos retos, nuevos tiempos
¡Vive una nueva experiencia!*



INFORMES E INSCRIPCIONES

WWW.MASTOLOGIA.ORG.MX CONTACTO@MASTOLOGIA.ORG.MX
TEL: (+52) 5553 0672 - (+52) 5211 6604 LADA: 01 800 8410 838

@MastologiaMx



Editor en Jefe

Dr. David Eduardo Muñoz González
Ginecólogo Oncólogo

Co-Editor en Jefe

Dr. Jesús Miguel Lázaro León
*Departamento de Oncología
Centro Médico ABC*

Consejo Editorial

Ginecología Oncológica

Ana Cristina Arteaga Gómez
Instituto Nacional de Cancerología

Oncología Médica

Alberto Alvarado Miranda
Instituto Nacional de Cancerología

Cirujano Oncólogo

Dr. Rafael Vázquez Romo
INCan

Cirugía Oncológica

María Teresa Ramírez Ugalde
Instituto Nacional de Cancerología

Genética Oncológica

Silvia Vidal Millán
Instituto Nacional de Cancerología

Patología Oncológica Médica

Verónica Bautista Piña
FUCAM AC

Radio Oncología

María Adela Poitevin Chacón
Médica Sur

Comité Editorial

Isabelle Aloi-Timeus Salvato
Fundación Salvati, AC

Raquel Gerson Cwilich
Centro Médico ABC

Carlos Daniel Robles Vidal
Instituto Nacional de Cancerología

Paula Anel Cabrera Galeana
Instituto Nacional de Cancerología

Juan Enrique Bargallo Rocha
Instituto Nacional de Cancerología

Rosa María Álvarez
Instituto Nacional de Cancerología

Patricia Cortés Esteban
*Centro Médico Nacional 20 de
Noviembre ISSSTE*

Enrique Soto Pérez De Celis
Instituto Nacional de Nutrición SZ

Carlos Alberto Domínguez Reyes
FUCAM AC

Hugo Domínguez Malagón
Instituto Nacional de Cancerología

Alberto Alvarado Miranda
Instituto Nacional de Cancerología

Antonio Maffuz Aziz
Centro Médico ABC

Erika Ruiz García
Instituto Nacional de Cancerología

Claudia Arce Salinas
Instituto Nacional de Cancerología

Juan W Zinser Sierra
Instituto Nacional de Cancerología

La Revista Mexicana de Mastología es el Órgano Oficial de la Asociación Mexicana de Mastología, AC. Publicación cuatrimestral. Los artículos y fotografías son responsabilidad exclusiva de los autores. La reproducción parcial o total de este número podrá hacerse siempre que se cite a la Revista y su autor como fuente. Toda correspondencia debe dirigirse al editor de la revista a: Amsterdam 124, Despacho 102, Col. Hipódromo Condesa, Deleg. Cuauhtémoc, 06170, Ciudad de México. Editor responsable: Dr. David Eduardo Muñoz González. Reserva de Derechos al Uso Exclusivo No 04-2014-031413213400-102. ISSN No 1870-2821. Certificado de Licitud de Título y de Contenido (en trámite).

La Revista Mexicana de Mastología ha sido registrada en bibliotecas e índices electrónicos en internet:

LATINDEX, Sistema Regional de Información en Línea para Revistas Científicas de América Latina, el Caribe, España y Portugal, <http://www.latindex.org/>

Biblioteca del Instituto de Biotecnología de la UNAM, <http://www.biblioteca.ibt.unam.mx/revistas.php>

Medigraphic, <http://www.medigraphic.org.mx>

Google Académico, <http://scholar.google.com.mx>

Arte, diseño, composición tipográfica, preprints, impresión y acabado por Graphimedica, SA de CV. Tels. 55 8589-8527 al 32. E-mail: emyc@medigraphic.com
Impreso en México.



Presidente

Dr. Víctor Manuel Pérez Sánchez

Vicepresidente

Dra. Isabel Alvarado Cabrero

Secretario

Dra. Eva Ruvalcaba Limón

Tesorero

Dr. David Eduardo Muñoz González

1er. Vocal

Dra. Ana Elena Martín Aguilar

2do. Vocal

Dra. Rocío Crystal Grajales Álvarez

3er. Vocal

Dra. Nereida Esparza Arias

Comisión de Honor y Justicia

Dra. Ma. Adela Poitevin Chacón
Dr. Sinuhé Barroso Bravo
Dr. Enrique Bargalló Rocha

Comisión de Cirugía Oncológica

Dra. Nereida Esparza Arias
Dr. Carlos Robles Vidal
Dr. Antonio Maffuz Aziz
Dr. Rafael Vázquez Romo
Dra. Ma. Teresa Ramírez Ugalde

Comisión de Epidemiología

Dr. Alejandro Mohar Betancourt

Comisión de Genética

Dra. Silvia Vidal Millán

Comisión de Biología Molecular

Dr. Ismael Vásquez Moctezuma

Comisión de Oncología Médica

Dra. Claudia Arce Salinas
Dr. Fernando Lara Medina
Dr. Miguel Lázaro León
Dra. Cynthia Villarreal Garza
Dra. Paula Cabrera Galeana
Dr. Jaime de la Garza Salazar
Dr. Juan Zinser Sierra
Dr. Alberto Alvarado Miranda

Comisión de Patología

Dra. Verónica Bautista Piña

Dra. Mercedes Hernández González

Dr. Héctor Santiago Payán
Dra. Fanny Porras Reyes
Dr. Gerónimo Tavares Macías
Dr. Aldo Alcaraz Wong
Dra. Gabriela Gómez Macías
Dra. Graciela Velázquez Delgado
Dra. Tania Álvarez Domínguez
Dra. Yolanda Ortiz Mancisidor
Dr. Pedro Fonz Enríquez

Citopatología

Dra. Mónica Serrano Arévalo
Dra. Lidia Villegas González
Dra. Lorena Flores Hernández

Comisión de Radiología y Ultrasonido

Dra. Yolanda Villaseñor Navarro
Dra. Lesvia Aguilar Cortázar
Dra. Ma. del Carmen Lara Tamburrino
Dra. Patricia Pérez Badillo

Comisión de Radio Oncología

Dra. Ma. Adela Poitevin Chacón
Dra. Christian Flores Balcázar
Dr. Gabriel Santiago Concha
Dr. Jesús Zamora Moreno-Varaona

Comisión de Rehabilitación y Linfedema

Dra. Verónica Cedillo Compeán

Comisión de Psicología

Psic. Lizette Gálvez Hernández

Comisión de Ginecología Oncológica

Dr. Eduardo Barragán Curiel
Dra. Cristina Arteaga Gómez
Dr. Armen Stankov Dragan

Comité de Excelencia en Gestión Oncológica

Mtra. Edith Aguilar Monroy

Comisión de Prevención de Cáncer de Mama

Dr. Rolando Flores Lázaro

Grupos de Apoyo

Sra. María del Carmen Forgach Marcor
Sra. Guadalupe Mayorga Malabehar
Lic. Enrique Contreras Barrón

Representante con los estados

Dr. Jesús Cárdenas Sánchez

Enfermería Oncológica

Enf. Sofía Cruz Romero
L.E.O María Citlaly Cruz Porras

Arte y Cultura

Mtro. Miguel Díaz Carballo
Dra. Patricia Pérez Badillo

Acción Social

Dra. Ariadna Rechy Rivera
Sra. Guadalupe Mayorga Malabehar

Contenido

EDITORIAL

El valor de la escritura científica

Víctor Manuel Pérez Sánchez

37

TRABAJOS ORIGINALES

Cáncer de mama triple negativo y su relación con la obesidad

Erick A González-García-Rojas, Blanca Murillo-Ortiz,
Mario Murguía-Pérez, David Suárez-García,
Sandra Martínez-Garza

38

Concordancia entre reporte BIRADS por radiología intervencionista y diagnóstico histopatológico en pacientes con biopsia de mama

Rosa K Ponce-Partida, Blanca O Murillo-Ortiz,
Talía M Rivera-Villanueva, Mario Murguía-Pérez

44

Longitud de los telómeros y obesidad en mujeres con cáncer de mama

Blanca Murillo-Ortiz, Sandra Martínez-Garza,
David Suárez-García, Francisco García-Regalado,
Benjamín Aboytes-Ríos

53

CASO CLÍNICO

Schwannoma del plexo braquial: reporte de un caso y revisión de la literatura

Guillermo Moreno Flores, Luis Israel Llerena Bejar,
Eva Ruvalcaba Limón, Julio Ramírez Bolas,
Carlos Fernando Gómez Cuevas, Jorge Alberto Salazar Andrade,
Betsabé Hernández Hernández, Felipe Villegas Carlos,
Juan Alberto Tenorio Torres, Carlos Alberto Domínguez Reyes,
Verónica Bautista Piña, Javier Hernández Hernández,
Rafael Topete Estrada

62



Contents

EDITORIAL

The value of scientific writing

Víctor Manuel Pérez Sánchez

37

ORIGINAL WORKS

Breast cancer triple negative and its relation with obesity

Erick A González-García-Rojas, Blanca Murillo-Ortiz,
Mario Murguía-Pérez, David Suárez-García,
Sandra Martínez-Garza

38

Diagnostic Concordance among BIRADS report by interventional radiology and histopathological diagnosis in patients with breast biopsy

Rosa K Ponce-Partida, Blanca O Murillo-Ortiz,
Talía M Rivera-Villanueva, Mario Murguía-Pérez

44

Length of telomeres and obesity in women with breast cancer

Blanca Murillo-Ortiz, Sandra Martínez-Garza,
David Suárez-García, Francisco García-Regalado,
Benjamín Aboytes-Ríos

53

CLINICAL CASE

Schwannoma of the brachial plexus: a case report and review of the literature

Guillermo Moreno Flores, Luis Israel Llerena Bejar,
Eva Ruvalcaba Limón, Julio Ramírez Bolas,
Carlos Fernando Gómez Cuevas, Jorge Alberto Salazar Andrade,
Betsabé Hernández Hernández, Felipe Villegas Carlos,
Juan Alberto Tenorio Torres, Carlos Alberto Domínguez Reyes,
Verónica Bautista Piña, Javier Hernández Hernández,
Rafael Topete Estrada

62

El valor de la escritura científica

Por medio de la especulación oral no es posible el desarrollo de la academia y de la ciencia. La escritura ha de convertirse en práctica reguladora de la comunicación, pues sólo así puede instaurarse la interlocución académica y científica, y abrirse el camino hacia la generación de nuevo conocimiento.

Es fundamental propiciar condiciones para que se asuma la escritura como un compromiso ineludible con el saber, sin caer en la información enciclopedista, y como un testimonio de la sensibilidad académica y del espíritu crítico.

Fabio Jurado Valencia

Distinguidos lectores de la *Revista de la Asociación Mexicana de Mastología* reciban un saludo afectuoso.

Es indudable que la presencia de una revista en la Asociación, la consolida como un medio de divulgación científica en la sociedad, así como una herramienta de gran valor para la publicación de los escritos realizados por médicos latinoamericanos, estudiosos de la glándula mamaria. Uno de los objetivos de la mesa directiva 2019-2021 fue ingresar la revista al *Index Medicus* o, cuando menos, dejarla en camino. El primer paso es la continuidad, por eso, a pesar de

los tiempos difíciles, hemos hecho un gran esfuerzo en la Asociación Mexicana de Mastología (AMM) para seguir con la publicación; pero también es cierto que dicho esfuerzo debe ser colectivo, por lo que hacemos un llamado a toda la comunidad médica para contribuir con sus escritos de investigación, revisiones bibliográficas, históricas y reportes de casos. La AMM es un depositario de la revista, pero cuidarla y hacerla crecer también es responsabilidad de todos los estudiosos de la glándula mamaria en México y Latinoamérica, para que así, de manera conjunta, podamos convertirla en un medio de difusión reconocido a nivel internacional.

Un abrazo fraternal.

La escritura es quizás el mayor de los inventos humanos, un invento que une personas, ciudadanos de épocas distantes que nunca se conocieron entre sí.

Carl Sagan

Dr. Víctor Manuel Pérez Sánchez.
Presidente de la Asociación Mexicana
de Mastología 2019-2021.

Cáncer de mama triple negativo y su relación con la obesidad

Erick A González-García-Rojas,* Blanca Murillo-Ortiz,* Mario Murguía-Pérez,†
David Suárez-García,§ Sandra Martínez-Garza*

RESUMEN

Introducción: Se propone que la relación entre la obesidad y el riesgo de desarrollar cáncer de mama hormonal en las mujeres postmenopáusicas se debe al mecanismo de la conversión hormonal de las grasas periféricas a estrógeno por la enzima aromatasa. En contraste, como los cánceres triple negativos no tienen dependencia hormonal, su relación con el sobrepeso está en discusión. **Objetivo:** Conocer la presencia de obesidad en las mujeres con diagnóstico de cáncer de mama con estado triple negativo. **Material y métodos:** Se realizó un estudio longitudinal, retrospectivo, observacional, donde se incluyeron 70 pacientes del sexo femenino con diagnóstico de carcinoma mamario que acudieron a la Unidad Médica de Alta Especialidad No. 1 Bajío del Instituto Mexicano del Seguro Social en el periodo comprendido entre enero de 2017 y junio de 2018. El estado triple negativo, tipo histológico y grado tumoral fue extraído del reporte de patología y los datos clínicos se obtuvieron de la base de datos del Servicio de Oncología. **Resultados:** En nuestro estudio, la edad promedio fue de 52.32 ± 10.94 años, el grupo etario más frecuente fue entre los 60 y 73 años. El tamaño tumoral predominante fue entre 2 y 5 cm (48% de las pacientes). La media del índice de masa corporal fue de 29.08 ± 3.85 ; 40% tenían sobrepeso y 39.9% obesidad; 33.3% obesidad grado I, 6.6% obesidad grado II y 20% tenían un peso normal. Cuarenta y cuatro por ciento se diagnosticó en etapa II B y 50% en etapa III A. La estirpe histopatológica más frecuente fue el carcinoma ductal infiltrante (58% de los casos) y 54% con un grado intermedio de malignidad. **Conclusiones:** El presente estudio mostró que 80% de las pacientes con diagnóstico de carcinoma mamario con estado de los receptores triple negativo presentan sobrepeso y obesidad.

Palabras clave: Cáncer de mama, triple negativo, obesidad, IMC.

ABSTRACT

Introduction: It is proposed that the relationship between obesity and the risk of developing hormonal breast cancer in postmenopausal women is due to the mechanism of hormonal conversion of peripheral fats to estrogen by the aromatase enzyme. In contrast, as triple-negative cancers do not have hormone dependence, their relationship with overweight is under discussion. **Objective:** To know the presence of obesity in women diagnosed with breast cancer with triple negative status. **Material and methods:** A retrospective, observational longitudinal study was carried out, which included 70 female patients diagnosed with mammary carcinoma, who attended Unidad Médica de Alta Especialidad No. 1 Bajío of the Instituto Mexicano del Seguro Social in the period between January 2017 and June 2018. triple negative state, histological type and tumor grade was extracted from the pathology report and the clinical data were obtained from the Oncology Service database. **Results:** In our study, the average age was 52.32 ± 10.94 years, the most frequent age group was between 60-73 years. The predominant tumor size was between 2-5 cm in 48% of the patients. The media BMI was 29.08 ± 3.85 , 40% were overweight and 39.9% obesity. 33.3% obesity grade I, 6.6% obesity grade II and 20% with normal weight. 44% were diagnosed in stage II B, 50% in stage III A. The most frequent histopathological strain was infiltrating ductal carcinoma in 58% of the cases and 54% with intermediate degree of malignancy. **Conclusions:** The present study showed that 80% of the patients with a diagnosis of mammary carcinoma with triple negative receptor status are overweight and obese.

Keywords: Breast cancer, triple negative, obesity, BMI.

* Unidad de Investigación en Epidemiología Clínica.

† Departamento de Patología.

§ Departamento de Oncología Médica.

INTRODUCCIÓN

El cáncer de mama triple negativo (CMTN) es una entidad que recientemente se ha investigado con mayor interés debido a su complejidad y a los resultados terapéuticos discordantes con los descritos para otros tipos de cáncer de mama. Parece no haber aún un consenso en relación con la apropiada definición del término «triple negativo». Una de las definiciones más apropiadas, quizás, es la señalada por Oakman y colaboradores que define el CMTN como «un estado inmunohistoquímico para cánceres con biología y conducta clínica heterogénea».¹

El CMTN es un concepto dentro de la oncología que nace después de que se reconocieran los diferentes perfiles genéticos del cáncer de mama. Tras la identificación del subtipo basal del cáncer de mama, denominado así porque su perfil de expresión genético es similar al de las células basales, se observó durante la evaluación con paneles de inmunohistoquímica que un grupo de ellos se caracterizaba por la ausencia de expresión de los receptores de estrógeno, de progesterona y del receptor 2 del factor de crecimiento epidérmico humano (HER2) y que representa de 15 a 20% de todos los cánceres de mama.^{1,2}

La conducta biológica del CMTN suele ser más agresiva y con una mayor tendencia a presentar metástasis a distancia, comparado con los otros subtipos de cáncer de mama, y en el cual predominan las metástasis viscerales (hígado, pulmón y sistema nervioso central). Asimismo, tiene un curso clínico más agresivo, con recurrencias tempranas y con mayor riesgo de muerte, con respecto a los tumores dependientes de hormonas.

El CMTN tiene menos probabilidades de ser diagnosticado por mamografía o ultrasonido, posiblemente por su rápido crecimiento y la diferencia en la densidad del tumor.²

El diagnóstico, manejo y seguimiento del CMTN es un reto para el oncólogo clínico, porque a pesar de las altas tasas de respuesta a la quimioterapia, éstas no son prolongadas, los resultados iniciales favorables son cortos debido a los mecanismos de resistencia que se desarrollan en forma precoz, y es esta la paradoja del CMTN. Estos tumores no responden a la terapia endocrina y no existe terapia diana eficaz disponible. Es por esta razón que las investigaciones sobre esta neoplasia están principalmente orientadas a la búsqueda

de biomarcadores terapéuticos, con resultados limitados hasta la actualidad.

El resultado del tratamiento está vinculado a la heterogeneidad del CMTN. Respecto a esta heterogeneidad, el análisis molecular de los perfiles del ARN mensajero de este subtipo de cáncer de mama ha permitido clasificarlo en los siguientes subtipos: HER2-enriquecido, luminal A, luminal B, un grupo con expresión baja de claudina (*low-claudin*) y tumores con expresión tipo normal (*normal-like*). Sin embargo, éstas no son las únicas clasificaciones disponibles, en 2011, Lehman y su equipo propusieron, basándose en estudios con microarreglos, que el CMTN puede clasificarse en siete subtipos diferentes, los cuales difieren en su comportamiento clínico, sensibilidad a la quimioterapia y supervivencia.³

Epidemiología y factores de riesgo

Existe una relación muy importante con la ascendencia racial. Representa alrededor de 21% de todos los cánceres de mama en la población afroamericana y 15% de todos los cánceres de mama en las naciones de origen anglosajón. En la población latina también se ha descrito una alta incidencia de este tipo de cáncer, con una frecuencia de 21.3% en Perú, 24.6% en Venezuela, 23.1% en México y 27% en Brasil.⁴ Se han observado, además, tasas más altas de CMTN en mujeres jóvenes, que podrían estar asociados con una mayor probabilidad de mutación en el gen BRCA1. Asimismo, se ha descrito una mayor incidencia de CMTN en mujeres de grupos socioeconómicos bajos.⁵

Históricamente, la relación entre la obesidad y el cáncer de mama hormonal está claramente establecida. Se propone que la relación entre la obesidad y el riesgo de desarrollar cáncer de mama hormonal en las mujeres postmenopáusicas se debe al mecanismo de la conversión hormonal de las grasas periféricas a estrógeno por la enzima aromatasa. En contraste, como los cánceres triple negativos no tienen dependencia hormonal, su relación con el sobrepeso está en discusión.⁶ En 2013, Pieboron y Frankenfeld realizaron una revisión sistemática, en la que se incorporaron 11 estudios, que incluían más de 24,000 pacientes con cáncer de mama. Encontraron que las mujeres premenopáusicas y obesas tienen 1.4 veces el riesgo de enfermar de un CMTN. Los autores sugieren que esto tiene implicación desde el punto de vista de

tamizaje, ya que las mujeres con un mayor índice de masa corporal (IMC) deberían tener un seguimiento más frecuente.⁷

Desde el punto de vista epidemiológico, los factores de riesgo para este tipo de cáncer no están bien precisados, lo que impide estrategias de intervención claras. El embarazo temprano ha sido reconocido como un factor protector contra el cáncer de mama. De manera contradictoria, en el CMTN, la gestación parece ser un factor de riesgo importante. En 2011, Phipps y colaboradores encontraron que las mujeres con un mayor número de hijos (tres o más partos) tenían 1.4 veces el riesgo de desarrollar un CMTN; sin embargo, estas mujeres multíparas (tres o más partos) tenían 22% de menos riesgo para desarrollar tumores hormonales.⁸

Una confusión muy frecuente es asignar el término triple negativo a los tumores de tipo basal o viceversa. Sólo 77% de los cánceres de tipo basal son triple negativos, mientras que son tumores de tipo basal de 71 a 91% de los tumores triple negativos. El análisis molecular ha mostrado una importante heterogeneidad en el grupo triple negativo. Se ha señalado que el subgrupo más frecuente es el tipo basal (*basal-like*), en el cual se concentran 49% de los casos, se caracteriza por la expresión de un gran número de genes de proliferación y por ser genómicamente inestable. El segundo subgrupo más común es el de baja expresión de claudina (*low-claudin*), en el que se concentran 30% de los casos, se caracteriza por la baja expresión de genes de proliferación y es genéticamente más estable. Otros subgrupos menos frecuentes son los HER2 enriquecido, luminal A, luminal B y *normal-like*, en los cuales se concentran el 9, 5, 6 y 1% de los casos, respectivamente.⁹ Pese a la discordancia obtenida entre los métodos moleculares y la inmunohistoquímica, lo cierto es que de manera rutinaria la inmunohistoquímica es la que cumple una función fundamental en el día a día y de la que dependen las estrategias de tratamiento, además de las características clínicas del tumor. Por lo general, el CMTN está caracterizado por la ausencia de expresión de receptores de estrógenos y progesterona; no obstante, el punto de corte para definir un tumor como positivo o negativo puede variar, y algunos investigadores consideran que un tumor con una expresión de receptores hormonales menor de 10% es negativo. Estos puntos de corte (entre 1 y 10%) permiten destacar a un subgrupo de CMTN,

denominado *borderline*. Por lo regular, la mitad de estos cánceres son de origen luminal y la otra mitad tienen orígenes diversos. Para los tumores de tipo *borderline*, la evaluación clínica suele no ser útil para elaborar un adecuado plan terapéutico; sin embargo, muchos investigadores recomiendan el uso de terapia antiestrogénica como una alternativa terapéutica.¹⁰

Por otro lado, el CMTN también es conocido como el «cáncer de mama del intervalo», ya que se puede presentar en el intervalo entre dos mamografías. Sobre todo en pacientes jóvenes, en quienes la mamografía tiene una menor sensibilidad para detectar estos tumores, debido a que ellas tienden a presentar mamas más densas.

Cáncer de mama y obesidad

El cáncer de mama es el cáncer que con mayor frecuencia se diagnostica en mujeres de todo el mundo. La obesidad es un serio problema a nivel mundial que afecta a cientos de millones de personas. Muchos factores contribuyen a la obesidad, como factores genéticos, estilo de vida, metabólicos, ambientales, socioeconómicos y psicológicos. La obesidad aumenta el riesgo de múltiples enfermedades, incluyendo el cáncer. Se ha demostrado que la obesidad produce hasta 20% de las muertes por cáncer en mujeres y hasta 14% en hombres. Los estudios demuestran que las mujeres obesas (IMC > 30) tienen 25% más de posibilidades para presentar cáncer de mama en comparación con las de peso normal (IMC, 18.5-24.99).¹¹

Está reportado que hasta 50% de las mujeres con cáncer de mama tienen sobrepeso u obesidad en el momento del diagnóstico.¹² El IMC (peso en kilogramos dividido por el cuadrado de la talla en metros [kg/m^2]) es un índice utilizado con frecuencia para clasificar el sobrepeso y la obesidad en adultos. La Organización Mundial de la Salud define el sobrepeso como un IMC ≥ 25 y la obesidad, como un IMC ≥ 30 .¹³

Asimismo, se ha probado su asociación en metaanálisis en mujeres premenopáusicas con CMTN y pacientes con IMC > 30 que presentan un incremento de 1.43 veces en comparación con las mujeres con un IMC normal. Se analizó la supervivencia de las pacientes y su asociación con el IMC, y se encontró un aumento de 7% en la mortalidad en pacientes con sobrepeso (IMC 20-24.99) y de 41% en pacientes con obesidad (IMC > 25).⁴ Además, el exceso de tejido graso se asocia a un peor pronóstico por presentar

enfermedad avanzada al diagnóstico, incremento en el tiempo quirúrgico y sus complicaciones, así como un tratamiento con quimioterapia subóptimo.¹⁴

Objetivo

Conocer la relación entre la obesidad con el estado triple negativo en pacientes con carcinoma mamario.

MATERIAL Y MÉTODOS

Se trata de un estudio transversal en 70 mujeres con diagnóstico de cáncer de mama en el Servicio de Oncología de la Unidad Médica de Alta Especialidad (UMAE) No. 1 Bajío del Instituto Mexicano del Seguro Social, León, Guanajuato, México, en tratamiento oncológico. La edad promedio de las pacientes fue de 52.32 ± 10.94 años, con un diagnóstico realizado al menos 12 meses antes. Recibieron tratamiento con quimioterapia, radioterapia y se encontraban bajo tratamiento adyuvante con tamoxifeno. El estudio fue realizado de acuerdo con la Declaración de Helsinki, aprobado por el comité local de investigación de la UMAE No. 1 Bajío. Se recabaron del expediente clínico los datos de la antropometría (peso corporal, talla, porcentaje de grasa total).

Análisis estadístico

Todos los datos se presentaron como media \pm error estándar de la media, y $p < 0.05$ fue considerado para indicar significancia estadística. El análisis fue realizado mediante el paquete estadístico Medcall 13.1.

RESULTADOS

Características clínicas de las pacientes estudiadas

Se incluyeron 57 mujeres con diagnóstico de carcinoma mamario. Las pacientes fueron diagnosticadas en su mayoría (50%) en etapa III A, y 44% se diagnosticó en etapa II B. El carcinoma ductal infiltrante (58% de los casos) fue la estirpe histopatológica más frecuente y 54% con un grado intermedio de malignidad.

Características antropométricas

El peso promedio fue de 71.30 ± 11.23 kg, talla 1.58 ± 0.05 cm. La media del IMC fue de 29.08 ± 3.85 , con

una mínima de 24.9 y una máxima de 35; 40% tenían sobrepeso y 39.9% obesidad; 33.3% registró obesidad grado I, 6.6% obesidad grado II y 20% tuvo un peso normal.

Edad

La edad mostró una distribución normal, con media de 52.32 años y $DE \pm 10.94$ años, con un mínimo de 31 y un máximo de 73 años. El 17.54% ($n = 10$) se encontraban entre los 31 y los 39 años; 22.80% ($n = 13$) entre los 40 y los 49 años; 26.31% ($n = 15$) entre los 50 y los 59 años y 33.3% ($n = 19$) entre los 60 y los 73 años.

La media de edad en las pacientes con sobrepeso fue de 43.66 ± 6.05 ; en las pacientes con obesidad fue de 48.72 ± 14.39 ; en las pacientes con obesidad grado I fue de 51.11 ± 9.67 y en las pacientes con obesidad grado II fue de 57.00 ± 4.24 años.

Etapas clínicas y estado por inmunohistoquímica

En los 57 casos se pudo determinar la etapa clínica: 44% se diagnosticó en etapa II B y 50% en etapa III A. La estirpe histopatológica más frecuente fue el carcinoma ductal infiltrante (58% de los casos) y 54% con un grado intermedio de malignidad. El reporte en todos los casos fue negativo para receptores de estrógenos, progesterona y HER2/neu.

DISCUSIÓN

La incidencia de casos de cáncer de mama triple negativo en Malasia es de alrededor de 17%, una tasa similar a la encontrada en estudios occidentales. Estos cánceres de seno tienden a ser de un grado y etapa más altos que otros cánceres de mama; también propenden a tener una supervivencia más pobre y su probabilidad de generar metástasis a sitios distantes es mayor.^{15,16} Comparado con otros cánceres de mama, los triple negativos se producen en un grupo de menor edad, se ha observado que es más común en mujeres menores de 40 años, además los tumores tienden a ser de mayor volumen, a menudo son de alto grado y tienen ganglios positivos.¹⁷

La relación de este tipo de cáncer con la obesidad está en discusión y sus mecanismos no están comprendidos del todo; se ha descrito que la obesidad

tiene una correlación positiva con la resistencia a la insulina seguida de una concentración elevada. El alto nivel crónico de insulina influye directa e indirectamente en la carcinogénesis a través de la disminución de las proteínas de unión de la síntesis del factor de crecimiento insulínico 1 (IGF-1) e IGF-2, dando como resultado una concentración incrementada de IGF-1 libre o biodisponible.^{18,19} La insulina y el IGF-1 controlan la proliferación celular, la diferenciación y la apoptosis.²⁰ Otra forma de cómo influye la obesidad en el cáncer de mama se debe a la aromatización de las grasas y, como efecto, al aumento en la circulación de varios esteroides sexuales, incluida la estrona, el estradiol total y la testosterona, disminuyendo la concentración de la globulina fijadora de hormonas sexuales.²¹

La obesidad aumenta el riesgo de cáncer de mama postmenopáusico, con receptores estrogénicos positivos en más de 50%, dado que 40% de la población estadounidense es clínicamente obesa y la obesidad aumenta de forma rápida en mujeres mayores de 60 años,²² como se presenta en nuestra población de estudio.

En la actualidad, el metabolismo alterado del colesterol, una comorbilidad de la obesidad, se ha convertido en un factor de riesgo independiente adicional para el desarrollo de cáncer de mama en mujeres postmenopáusicas.²³

Algunos estudios mencionan que en pacientes premenopáusicas, la relación entre el IMC y el cáncer de mama está ausente o es negativa, pero los niveles de HDL están asociados al incremento de cáncer de mama.²⁴⁻²⁶

La asociación entre el CMTN y el IMC todavía no es clara en cuanto a si incrementa o no su mortalidad. El ejercicio y consejo dietético en una paciente con un IMC > 25 llevó a una pérdida de peso, disminución del sedentarismo, mejorando así su calidad de vida, lo que eventualmente podría mejorar la supervivencia. La intervención nutricional ha demostrado reducir hasta 24% el riesgo de recurrencia de cáncer de mama.²⁷

CONCLUSIONES

El presente estudio mostró que 80% de las pacientes con diagnóstico de carcinoma mamario con estado de los receptores triple negativo presentan sobrepeso y obesidad: 40% sobrepeso y 39.9% obesidad.

Conflicto de intereses

Los autores declaran que no existe conflicto de intereses.

BIBLIOGRAFÍA

1. Oakman C, Viale G, Di Leo A. Management of triple negative breast cancer. *Breast*. 2010; 19: 312-321.
2. Zaharia M, Gómez H. Cáncer de mama triple negativo: una enfermedad de difícil diagnóstico y tratamiento. *Rev Peru Med Exp Salud Publica*. 2013; 30 (4): 649-656.
3. Lehmann BD, Bauer JA, Chen X, Sanders ME, Chakravarthy AB, Shyr Y et al. Identification of human triple-negative breast cancer subtypes and preclinical models for selection of targeted therapies. *J Clin Invest*. 2011; 121 (7): 2750-2767.
4. Lara-Medina F, Pérez-Sánchez V, Saavedra-Pérez D, Blake-Cerda M, Arce C, Motola-Kuba D et al. Triple-negative breast cancer in Hispanic patients: high prevalence, poor prognosis, and association with menopausal status, body mass index, and parity. *Cancer*. 2011; 117 (16): 3658-3669.
5. Kaplan HG, Malmgren JA. Impact of triple negative phenotype on breast cancer prognosis. *Breast J*. 2008; 14 (5): 456-463.
6. Dean SJ, Rhodes A. Triple negative breast cancer: the role of metabolic pathways. *Malays J Pathol*. 2014; 36 (3): 155-162.
7. Pierobon M, Frankenfeld CL. Obesity as a risk factor for triple-negative breast cancers: a systematic review and meta-analysis. *Breast Cancer Res Treat*. 2013; 137 (1): 307-314.
8. Phipps AI, Buist DS, Malone KE, Barlow WE, Porter PL, Kerlikowske K et al. Reproductive history and risk of three breast cancer subtypes defined by three biomarkers. *Cancer Causes Control*. 2011; 22 (3): 399-405.
9. Wang ZQ, Milne K, Derocher H, Webb JR, Nelson BH, Watson PH. PD-L1 and intratumoral immune response in breast cancer. *Oncotarget*. 2017; 8: 51641-51651.
10. Prat A, Adamo B, Cheang MC, Anders CK, Carey LA, Perou CM. Molecular characterization of basal-like and non-basal-like triple-negative breast cancer. *Oncologist*. 2013; 18 (2): 123-133.
11. McDonnell DP, Park S, Goulet MT, Jasper J, Wardell SE, Chang CY et al. Obesity, cholesterol metabolism and breast cancer pathogenesis. *Cancer Res*. 2014; 74 (18): 4976-4982.
12. Rakha EA, El-Sayed ME, Green AR, Paish EC, Powe DG, Gee J et al. Biologic and clinical characteristics of breast cancer with single hormone receptor positive phenotype. *J Clin Oncol*. 2007; 25 (30): 4772-4778.
13. Vrieling A, Buck K, Kaaks R, Chang-Claude J. Adult weight gain in relation to breast cancer risk by estrogen and progesterone receptor status: a meta-analysis. *Breast Cancer Res Treat*. 2010; 123 (3): 641-649.
14. Renehan AG, Roberts DL, Dive C. Obesity and cancer: pathophysiological and biological mechanisms. *Arch Physiol Biochem*. 2008; 114 (1): 71-83.
15. Chan DS, Norat T. Obesity and breast cancer: not only a risk factor of the disease. *Curr Treat Options Oncol*. 2015; 16 (5): 22.

16. Simpson ER, Brown KA. Minireview: obesity and breast cancer: a tale of inflammation and dysregulated metabolism. *Mol Endocrinol*. 2013; 27 (5): 715-725.
17. Maiti B, Kundranda MN, Spiro TP, Daw HA. The association of metabolic syndrome with triplenegative breast cancer. *Breast Cancer Res Treat*. 2010; 121 (2): 479-483.
18. Hankinson SE, Willett WC, Colditz GA, Hunter DJ, Michaud DS, Deroo B et al. Circulating concentrations of insulin-like growth factor-I and risk of breast cancer. *Lancet*. 1998; 351 (9113): 1393-1396.
19. Rinaldi S, Kaaks R, Zeleniuch-Jacquotte A, Arslan AA, Shore RE, Koenig KL et al. Insulin-like growth factor-I, IGF binding protein-3, and breast cancer in young women: a comparison of risk estimates using different peptide assays. *Cancer Epidemiol Biomarkers Prev*. 2005; 14 (1): 48-52.
20. Yu H, Jin F, Shu XO, Li BD, Dai Q, Cheng JR et al. Insulin-like growth factors and breast cancer risk in Chinese women. *Cancer Epidemiol Biomarkers Prev*. 2002; 11 (8): 705-712.
21. Allen NE, Roddam AW, Allen DS, Fentiman IS, Dos Santos-Silva I, Peto J et al. A prospective study of serum insulin-like growth factor-I (IGF-I), IGF-II, IGF-binding protein-3 and breast cancer risk. *Br J Cancer*. 2005; 92 (7): 1283-1287.
22. Davis SL, Eckhardt SG, Tentler JJ, Diamond JR. Triple-negative breast cancer: bridging the gap from cancer genomics to predictive biomarkers. *Ther Adv Med Oncol*. 2014; 6 (3): 88-100.
23. Kruk J. Overweight, obesity, oxidative stress and the risk of breast cancer. *Asian Pac J Cancer Prev*. 2014; 15 (22): 9579-9586.
24. Tan GH, Taib NA, Choo WY, Teo SH, Yip CH. Clinical characteristics of triple-negative breast cancer: experience in an Asian developing country. *Asian Pac J Cancer Prev*. 2009; 10 (3): 395-398.
25. Dent R, Hanna WM, Trudeau M, Rawlinson E, Sun P, Narod SA. Pattern of metastatic spread in triple-negative breast cancer. *Breast Cancer Res Treat*. 2009; 115 (2): 423-428.
26. Hernandez-Aya LF, Chavez-Macgregor M, Lei X, Meric-Bernstam F, Buchholz TA, Hsu L et al. Nodal status and clinical outcomes in a large cohort of patients with triple-negative breast cancer. *J Clin Oncol*. 2011; 29 (19): 2628-2634.
27. Fournier M, Fumoleau P. The paradox of triple negative breast cancer: novel approaches to treatment. *Breast J*. 2012; 18 (1): 41-51.

Correspondencia:
Blanca Murillo-Ortiz
E-mail: bomo907@hotmail.com

Concordancia entre reporte BIRADS por radiología intervencionista y diagnóstico histopatológico en pacientes con biopsia de mama

Rosa K Ponce-Partida,* Blanca O Murillo-Ortiz,* Talía M Rivera-Villanueva,‡ Mario Murguía-Pérez§

RESUMEN

Antecedentes: Existen varias modalidades para el estudio del cáncer de mama, incluidas la mastografía, el ultrasonido y la resonancia magnética; otras son la biopsia percutánea guiada por imagen, biopsia por aguja de corte, marcaje y biopsias quirúrgicas (incisionales y escisionales). En las pacientes incluidas en el estudio, el diagnóstico definitivo de cáncer de mama se realizó mediante biopsia, éste fue el procedimiento quirúrgico más común y considerado el estándar de oro para el diagnóstico de anomalías palpables o radiológicas. **Objetivos:** Analizar la concordancia del reporte sistema de informes y registro de datos de estudios por imágenes de la mama (BIRADS) por radiología intervencionista y el diagnóstico histopatológico en pacientes con biopsia de mama. Determinar la presentación imagenológica y el BIRADS más frecuente. Conocer la frecuencia del tipo histológico. Conocer la frecuencia de los tipos de biopsia utilizados, en pacientes sometidos a biopsia de mama en la Unidad Médica de Alta Especialidad (UMAE) No. 1, León, Guanajuato. **Metodología:** Se analizaron los casos de enero a diciembre de 2017. Se llevó a cabo en el Servicio de Radiología e Imagen y Patología de la clínica UMAE No. 1 Bajío. Se analizaron las variables: edad, reporte histopatológico y evaluación radiológica de la mama. Mediante un análisis de concordancia se calcularon sensibilidad y especificidad, valor predictivo positivo y negativo, así como valor de Kappa. **Resultados:** Se incluyeron 94 pacientes con edad media de 51.30 ± 10.86 años que se realizaron un estudio de mastografía y tuvieron un diagnóstico radiológico que requirió biopsia de la imagen con sospecha de malignidad. La frecuencia de las categorías fue BIRADS 3: 17 (18.18%) (7 quistes complejos, 10 fibroadenomas); BIRADS 4A: 58 (61.7%); BIRADS 4B: 12 (12.7%); BIRADS 4C: cinco

ABSTRACT

Background: There are several modalities for the study of breast cancer, including mammography, ultrasound and magnetic resonance; others are image-guided percutaneous biopsy, cutting needle biopsy, marking and surgical biopsies (incisional and excisional). In the patients included in the study, the definitive diagnosis of breast cancer was made by biopsy, this was the most common surgical procedure and considered the gold standard for the diagnosis of palpable or radiological abnormalities. **Objectives:** To analyze the concordance of the Breast Imaging Reporting and Data System (BIRADS) report by interventional radiology and the histopathological diagnosis in patients with a breast biopsy. Determine the most frequent imaging and BIRADS presentation. Know the frequency of the histological type. To know the frequency of the types of biopsy used, in patients submitted to a breast biopsy in the Unidad Médica de Alta Especialidad (UMAE) No. 1 León, Guanajuato. **Methodology:** The cases from January to December 2017 were analyzed. It was performed in the Radiology and Image and Pathology Service of the UMAE No. 1 Bajío clinic. The variables were analyzed: age, histopathological report, and radiological evaluation of the breast. Concordance analysis was used to calculate sensitivity and specificity, positive and negative predictive value, and kappa value. **Results:** We included 94 patients with a mean age of 51.30 ± 10.86 years, who underwent a mammography study and had a radiological diagnosis that required an image biopsy with suspicion of malignancy. The frequency of the categories was as follows: BIRADS 3: 17 (18.18%) (7 complex cysts, 10 fibroadenomas), BIRADS 4A: 58 (61.7%), BIRADS 4B: 12 (12.7%), BIRADS 4C: 5 (5.3%), BIRADS 5: 2 (2.12%),

* Unidad de Investigación en Epidemiología Clínica, Unidad Médica de Alta Especialidad No. 1 Bajío.

‡ Departamento de Radiología, Hospital General de Zona No. 58, Delegación Guanajuato.

§ Departamento de Patología, Unidad Médica de Alta Especialidad No. 1 Bajío. Instituto Mexicano del Seguro Social. León, Guanajuato, México.

(5.3%); BIRADS 5: dos (2.12%). Las biopsias realizadas fueron tipo trucut 57 (60.6%), por aspiración con aguja fina 12 (12.7.4%) y marcaje por ultrasonido 25 (26.6%). Se confirmó el diagnóstico histopatológico de carcinoma mamario en 20 (21%) biopsias, 90% ductal y 10% lobulillar infiltrante. Al analizar la concordancia entre los casos con BIRADS 4A, B, C, BIRADS 5 con el diagnóstico histopatológico se obtuvo una kappa de 0.75, que corresponde a una concordancia considerable. **Conclusiones:** La biopsia realizada bajo la gama de procedimientos hecha por radiología intervencionista de mama tiene una concordancia alta, de 0.75. Sus ventajas son muchas, poca radiación ionizante, equipo ampliamente disponible, acceso a todas las áreas mamarias, visualización de la aguja de biopsia en tiempo real, toma de muestra multidireccional, baja tasa de complicaciones, permite mejor planificación de la cirugía, bajo costo, mayor confort del paciente y rapidez para efectuarla. Una estrategia que beneficia en tiempo y costos el diagnóstico oportuno del cáncer de mama.

Palabras clave: Concordancia, BIRADS, histopatología, cáncer de mama.

*the biopsies performed were trucut 57 (60.6%), breast fine needle aspiration (BFNA) 12 (12.7%) and ultrasound marking 25 (26.6%). The histopathological diagnosis of mammary carcinoma was confirmed in 20 (21%) biopsies, 90% ductal and 10% infiltrating lobulillar. When analyzing the concordance between the cases with BIRADS 4A, B, C, BIRADS 5 with the histopathological diagnosis, a kappa of 0.75 was obtained, which corresponds to a considerable concordance. **Conclusions:** The biopsy performed under the range of procedures done by interventional radiology of breast has a high concordance of 0.75. Its advantages are many, little ionizing radiation, widely available equipment, access to all mammary areas, visualization of the biopsy needle in real time, multidirectional sampling, low rate of complications, allows better planning of surgery, low cost, greater patient comfort and speed of execution, a strategy that benefits in time and costs the timely diagnosis of breast cancer.*

Keywords: Concordance, BIRADS, histopathology, breast cancer.

ANTECEDENTES

El cáncer de mama es el segundo cáncer más común en el mundo y también el de mayor frecuencia entre las mujeres, con un estimado de 1.67 millones de nuevos casos diagnosticados en 2012 (25% de todos los cánceres). Es el cáncer más común en mujeres tanto en regiones desarrolladas como en las menos prósperas, con un poco más de casos en regiones de menos prosperidad (883,000 casos) que en las de mayor desarrollo (794,000). Las tasas de incidencia varían casi cuatro veces en todas las regiones del mundo, con tasas que van desde 27 por 100.000 en África Central y Asia Oriental, hasta 92 en América del Norte. El cáncer de mama es la quinta causa de muerte por cáncer en general (522,000 muertes) y si bien, es la causa más frecuente de mortandad en mujeres en regiones menos desarrolladas (324,000 muertes, 14.3% del total), ahora es la segunda causa de muerte en las regiones más desarrolladas (198,000 muertes, 15.4%), después del cáncer de pulmón. La razón por la que el rango en las tasas de mortalidad entre las regiones del mundo sea menor que la incidencia es debido a la supervivencia más favorable del cáncer de mama en las regiones desarrolladas (de alta incidencia), con tasas que varían de 6 por 100.000 en Asia Oriental a 20 por 100.000 en África Occidental.¹

Los factores de riesgo conocidos para el desarrollo del cáncer de mama son los siguientes:

- **Biológicos:** sexo femenino, envejecimiento, antecedentes personales o familiares de cáncer de mama en madre, hijas o hermanas, o de hallazgos de hiperplasia ductal atípica, imagen radial o estrellada, así como carcinoma lobulillar *in situ* por biopsia, vida menstrual mayor de 40 años (menarquia antes de los 12 años y menopausia después de los 52 años). La densidad mamaria es uno de los mayores predictores de cáncer de mama, las mujeres que tienen más de 75% ocupado por zonas densas tienen un riesgo de cuatro a seis veces mayor que aquellas que tienen la mama compuesta de tejido adiposo; ser portador de los genes BRCA1 o BRCA2.²
- **Iatrógenos o ambientales:** exposición a radiaciones ionizantes, principalmente durante el desarrollo o el crecimiento (*in utero*, en la adolescencia), radioterapia en el tórax.
- **Factores de riesgo relacionados con los antecedentes reproductivos:** nuligesta, primer embarazo a término después de los 30 años de edad, terapia hormonal en la perimenopausia o postmenopausia por más de cinco años.
- **Factores de riesgo relacionados con el estilo de vida:** alimentación rica en carbohidratos y baja en fibra, dieta rica en grasas, obesidad,

sedentarismo, consumo de alcohol mayor de 15 g/día, tabaquismo.

El factor de riesgo más importante relacionado con el estilo de vida es la obesidad y, dado que en nuestro país esta condición está presente en un porcentaje muy elevado de la población, representa un serio problema de salud pública. La obesidad y el cáncer de mama constituyen dos patologías de extremada prevalencia en la actualidad y con un alto impacto en la sociedad. Las mujeres obesas poseen un riesgo mayor de padecer cáncer de mama después de la menopausia en comparación con las no obesas. Esto parece tener su explicación en los altos niveles de estrógenos circulantes. Asimismo, las mujeres con antecedente de cáncer mamario que desarrollan obesidad tienen mayor riesgo de una recaída tumoral o de un segundo primario. Existen reportes acerca de que una circunferencia de cintura mayor de 80 cm incrementa de forma considerable el riesgo de cáncer de mama; por otro lado, una edad de menarquía temprana, asociada con estados de obesidad mórbida, es otro de los factores de importancia en la génesis temprana de esta enfermedad.²

Estudios de tamizaje. Las recomendaciones generales son autoexamen mamario mensual a partir de los 18 años (siete días después de terminada la menstruación), examen clínico mamario anual a partir de los 25 años, mastografía anual de tamizaje en las mujeres

asintomáticas a partir de los 40 años. El ultrasonido mamario es el estudio de elección inicial en mujeres menores de 35 años con patología mamaria.²

Un estudio de 256 mujeres mexicanas con diagnóstico de cáncer de mama reveló que en 90% de los casos fueron ellas mismas las que identificaron su padecimiento y sólo 10% se diagnosticó en la etapa I. En una población de mujeres derechohabientes del Instituto Mexicano del Seguro Social, se encontró que en 58% de las mujeres el hallazgo del tumor fue casual y en 90% ocurrió mientras se bañaban. En este estudio, la mayoría de las pacientes se diagnosticó en estadio clínico I (37%), seguido de estadio clínico IIa (33.3%).²

Las últimas estimaciones del *International Agency for Research on Cancer* indican que, en el año 2013, en nuestro país hubo 23,687 nuevos casos y fallecieron 5,902 pacientes.³

En términos del financiamiento y la provisión de tratamiento para casos detectados, los sistemas de seguridad social de México cubren alrededor de 40 a 45% de la población, el resto depende de servicios públicos de la Secretaría de Salud.⁴ Uno de los principales temas en México, igual que en otros lugares, es la mejora y ampliación del tamizaje encaminado a promover la detección temprana. Los datos disponibles sugieren que sólo entre 5 y 10% de los casos en México se detectan en sus primeras etapas, localizadas en la mama, en comparación con 50% en EUA.⁵

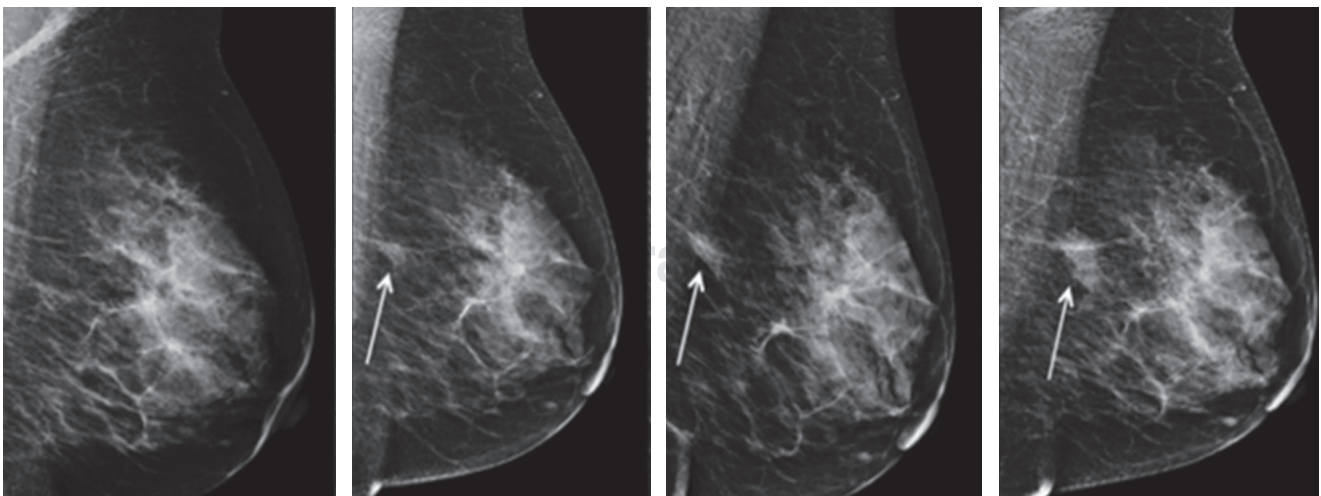


Figura 1: Biopsia realizada bajo la gama de procedimientos hecha por radiología intervencionista de mama.

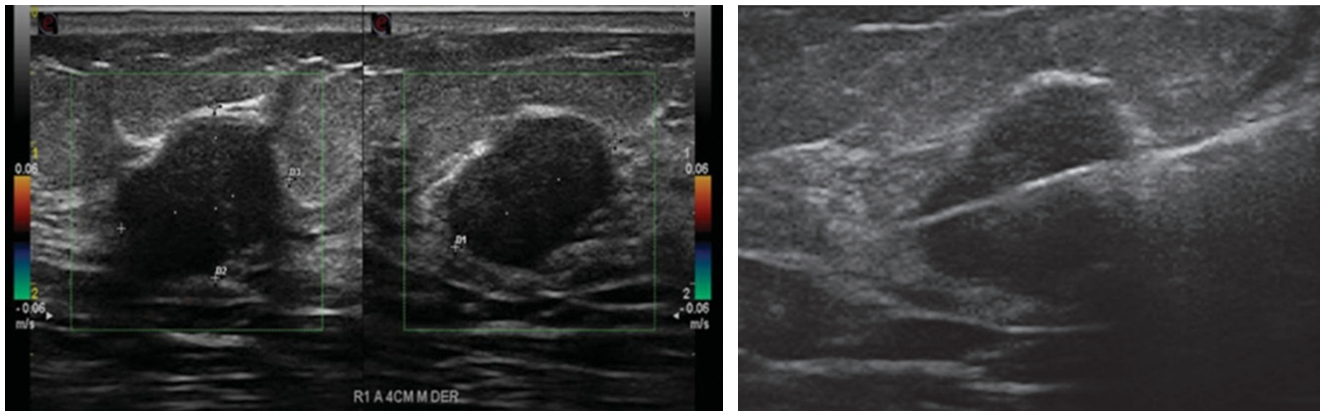


Figura 2: Biopsia guiada por ultrasonido con agujas de corte de tipo trucut de calibre 14 G (2.1 mm de sección).

Existen varias modalidades para el estudio del cáncer de mama, incluidas la mastografía, el ultrasonido y la resonancia magnética (RM); otras son la biopsia percutánea guiada por imagen, biopsia por aguja de corte, marcaje y biopsias quirúrgicas (incisionales y escisionales).⁶ En las pacientes incluidas en el estudio, el diagnóstico definitivo de cáncer de mama se realizó mediante biopsia, este fue el procedimiento quirúrgico más común y considerado el estándar de oro para el diagnóstico de anormalidades palpables o radiológicas.⁷

Hablando un poco de historia, los pioneros de la mastografía comenzaron sus estudios al inicio del siglo XX; sin embargo, fue hasta la década de 1980 que la mastografía se aceptó como piedra angular en la detección oportuna del cáncer mamario. Después de la mastografía, nuevos métodos de imagen como el ultrasonido y la RM, han ido ocupando un lugar preponderante como complementarios a la mastografía. El primer mastógrafo específicamente diseñado para mama fue desarrollado por el francés Charles Gros en 1951 y determina diferencias por imagen entre lesiones benignas y malignas.⁶

En 1995 surgió la terminología del sistema BIRADS acuñada por el Colegio Americano de Radiología para la interpretación de las mastografías.⁶ La mastografía es el método de elección para la detección oportuna del cáncer de mama. La mastografía se divide en mastografía de tamizaje o escrutinio, en las pacientes asintomáticas, y mastografía diagnóstica, en las pacientes que presentan sintomatología como lesión palpable, cambios en

la coloración, temperatura o textura de la piel, historia reciente de cáncer mamario o mastografía de tamizaje anormal.⁶

La mastografía diagnóstica se efectúa en caso de una mastografía de detección anormal y en las siguientes situaciones: mama densa, lesiones mamarias detectadas con otra modalidad de imagen y en las que clínicamente se requiera este estudio, masa o tumor palpable, secreción sanguinolenta por el pezón, cambios en la piel del pezón o la areola, indicaciones especiales de mastografía, mujer joven con sospecha clínica de cáncer mamario, independientemente de su edad, historia de cáncer familiar en edades tempranas. Se indicará la mastografía anual a partir de los 30 años, que es 10 años antes de la edad de la indicación en el Consenso Mexicano sobre Diagnóstico y Tratamiento del Cáncer Mamario, si presenta familiar joven con cáncer (antes de los 25 años), si cuenta con antecedentes de biopsia mamaria con reporte histológico de lesiones de alto riesgo.⁶

La densidad mamaria es un factor importante en el diagnóstico del carcinoma mamario dado que un incremento en la densidad disminuye la sensibilidad de la mastografía para la detección, lo que, además, representa un aumento significativo del riesgo para desarrollar dicha patología (4.7 veces mayor que en las mujeres con mamas grasas). El papel del radiólogo en la etapificación del cáncer de mama es demostrar, antes de un procedimiento quirúrgico, la presencia de metástasis axilares con un valor predictivo positivo que sea lo suficientemente alto para permitir al cirujano decidir cuándo practicar disección axilar.⁶

Mastografía con tomosíntesis o tridimensional

La mastografía sintetizada consiste en obtener imágenes 3D a partir de una reconstrucción bidimensional, lo que reduce la dosis de radiación y resalta también áreas de distorsión de la arquitectura, masas y microcalcificaciones.^{8,9}

Resonancia magnética

Método de imagen complementario de la mastografía y el ultrasonido mamario en el diagnóstico, estadificación y seguimiento del cáncer de mama, así como en la detección de esta enfermedad en mujeres de alto riesgo. Este método no utiliza radiación ionizante y proporciona información no sólo morfológica, sino también funcional a través de la inyección endovenosa de una sustancia paramagnética (gadolinio).¹⁰

Ecografía

Valiosa herramienta complementaria de la mastografía diagnóstica. Se requieren equipos de alta resolución,

además de experiencia y conocimiento de la anatomía y la patología de la glándula mamaria y su evaluación por ecografía. El ultrasonido debe efectuarse con transductor lineal de alta frecuencia, banda ancha y zona focal variable (ideal entre I2 y I8 MHz). El ultrasonido dirigido es un complemento de la mastografía diagnóstica por su utilidad para diferenciar nódulos quísticos de sólidos y, de éstos, los benignos de los malignos. Los hallazgos de malignidad en nódulos sólidos incluyen espiculaciones, márgenes angulares, hiperecogenicidad marcada, sombra acústica posterior, microcalcificación, extensión ductal, patrón ramificado, microlobulaciones de 1 a 2 mm, más alto que ancho, engrosamiento de la piel y ligamentos de Cooper, descritos por el doctor Stavros desde 1995.¹¹

El ultrasonido de tamizaje está indicado en pacientes con mama densa y mastografía negativa. El ultrasonido de tamizaje debe considerarse también en pacientes con alto riesgo para cáncer de mama que no toleran la realización de RM, indicaciones clínicas del ultrasonido mamario, evaluación de anomalías palpables, evaluación de anomalías detectadas en

Tabla 1: Sistema de clasificación internacional del reporte de BIRADS, 5a edición.⁸

Código numérico BIRADS	Categoría	Recomendaciones	Probabilidad de malignidad
0	Incompleto	Nueva cita para efectuar otros estudios y/o comparar con mamografías anteriores	N/C
1	Negativo	Tamizaje mastográfico de rutina	0%
2	Benigno	Tamizaje mastográfico de rutina	0%
3	Probablemente benigno	Seguimiento a corto plazo (seis meses), o vigilancia mastográfica continua	> 0 pero <2%
4	Sospechoso	Biopsia	> 2 pero <95%
4A	Baja sospecha de malignidad	Biopsia	> 2 pero <10%
4B	Moderada sospecha de malignidad	Biopsia	> 10 pero <50%
4C	Alta sospecha de malignidad	Biopsia	> 50 pero <95%
5	Altamente sugestiva de malignidad	Biopsia	> 95%
6	Biopsia que comprueba malignidad	Resección quirúrgica si es apropiado, según las circunstancias clínicas	N/C

mastografía y RM, evaluación de implantes mamarios, guía de procedimientos intervencionistas, planeación del tratamiento de radioterapia, evaluación de ganglios axilares. El Doppler color y el Doppler poder son útiles para evaluar quistes y masas quísticas complejas con componente sólido; si se demuestra vascularidad dentro de un quiste simple o complicado, o masa compleja, confirma la presencia de componente sólido que requiere biopsia. La elastografía mejora la especificidad de la evaluación ultrasonográfica de lesiones clasificadas como BIRADS 3 y 4A, incluidos quistes complicados.¹¹

Existe la Norma Oficial Mexicana 041-SSA2-2011 para la prevención, diagnóstico, tratamiento, control y vigilancia epidemiológica del cáncer de mama, que es de las principalmente usadas en México, la cual, en su apartado de prevención, dice que se debe efectuar mediante la autoexploración, el examen clínico y la mastografía. Una vez detectada la lesión a través de estos procedimientos, se procede al diagnóstico confirmatorio y al tratamiento adecuado de manera oportuna y con calidad, de acuerdo con los criterios que marca la presente norma. A toda mujer con sospecha de patología mamaria se le debe realizar: historia clínica completa enfocada a la búsqueda de factores de riesgo de cáncer de mama, y examen clínico completo con énfasis en las glándulas mamarias y zonas linfoportadoras (ganglios axilares y supraclaviculares).¹²

En caso de sospecha de malignidad a la exploración clínica y/o estudio de imagen (mastografía), se envía al siguiente nivel de atención, en los casos necesarios. Para establecer el diagnóstico es necesaria la correlación entre hallazgos clínicos, mastográficos e histopatológicos. Las técnicas de biopsia que deben ser usadas son cualquiera de las siguientes: con aguja fina, con aguja de corte, escisional, incisional o con marcaje.¹²

Localización prequirúrgica de lesiones no palpables

Es la técnica tradicional y la que con mayor frecuencia se utiliza hoy en día. Para conseguir la extirpación quirúrgica de una lesión no palpable se requiere de su localización previa, lo que con regularidad se hace mediante la introducción de guías metálicas (*Figura 1*). Aunque en un inicio la técnica de localización se basó en la colocación de agujas en la zona de la lesión a partir de las coordenadas de situación que proporciona la mamografía, con el tiempo se fue imponiendo la utilización de guías metálicas que conseguían un mejor anclaje en la

Tabla 2: Distribución de los diagnósticos BIRADS.

Categoría BIRADS	Número de pacientes	Porcentaje (%)
3	17	18.18
4A	58	61.7
4B	12	12.7
4C	5	5.3
5	2	2.12

BIRADS = Breast Imaging Reporting and Data System report.

mama. Las guías metálicas («arpones») son radiopacas, con la punta diseñada para evitar su desplazamiento una vez insertadas en la mama. Para su colocación pueden usarse tanto la guía mamográfica como la ecográfica, dependiendo en cuál de estas técnicas se observe mejor la lesión. Cuando se utiliza la guía mamográfica, por lo regular se emplean compresores fenestrados con demarcación alfanumérica radiopaca. Obviamente, en aquellos casos en los que la lesión es sólo visible por RM, será necesaria la localización utilizando esta técnica.

En estos casos, se puede intentar la colocación de un marcador no ferromagnético en la lesión para facilitar su posterior localización mamográfica o ecográfica. Independientemente del sistema de guía que se utilice, siempre hay que procurar elegir el abordaje que permita el camino más corto para el cirujano y en todos los casos se debe confirmar la localización final del arpón mediante dos proyecciones, lateral y craneocaudal, que deben mostrarse al cirujano antes de la intervención para que éste conozca la relación espacial entre la guía y la lesión, la profundidad y la vía de abordaje más adecuada.¹²

Punción biopsia por aspiración con aguja fina (BAAF)

Es una técnica diagnóstica utilizada de manera amplia desde hace décadas, que permite la obtención de una muestra de células para análisis citológico. La punción para BAAF puede efectuarse utilizando la guía ecográfica, sin importar que la lesión sea o no palpable, ya que este tipo de guía aumenta el rendimiento diagnóstico de la punción. Por lo general se emplea la técnica de aspiración, al aplicar vacío mediante una jeringa unida a una aguja de 20 a 25 G. Para facilitar la aspiración con una sola mano, se puede encajar el protector de la

aguja entre el émbolo y la jeringa o utilizar dispositivos especiales de soporte de la jeringa. Tras la asepsia de la piel con alcohol, se efectúa la punción sin necesidad de anestesia local. Tras comprobar que la punta de la aguja está en el interior de la lesión, se realizan maniobras de entrada y salida en la misma, manteniendo la aguja en aspiración en todos los planos, con el fin de conseguir una mayor representación celular de la lesión. Es importante suspender la aspiración antes de extraer la aguja, con el fin de evitar la contaminación con material aspirado del trayecto de la aguja y que el material obtenido se aspire hacia la jeringa. Una vez retirada la aguja, el material es expulsado sobre un portaobjetos, extendido y fijado de acuerdo con las recomendaciones del laboratorio de anatomía patológica.¹³

Punción biopsia con aguja gruesa

La biopsia con aguja gruesa (BAG) (*Figura 2*) se ha ido imponiendo como la técnica de elección para el diagnóstico histológico de las lesiones mamarias, palpables y no palpables, de manera particular en aquellos casos en los que la lesión es visible por ecografía. La BAG es una técnica de alto rendimiento diagnóstico ante cualquier lesión mamaria que precise de diagnóstico histológico, esto debido a su seguridad, rapidez, ausencia de complicaciones y bajo costo.

Técnica y resultados

Para la realización de la BAG se utilizan dispositivos automáticos o semiautomáticos, con agujas de corte de tipo trucut de calibre 14 G (2.1 mm de sección), con las que se extrae una pequeña muestra de tejido procedente de la lesión. La BAG se lleva a cabo con

Tabla 3: Tipo de biopsias realizadas mediante radiología intervencionista.

Técnica	Número de pacientes	Porcentaje
Trucut	57	60.6
BAAF	12	12.7
Marcaje por USG o mastografía	25	26.6

BAAF = Biopsia por aspiración con aguja fina.

Tabla 4: Concordancia entre el diagnóstico histopatológico y el BIRADS.

Diagnóstico radiológico	Carcinoma mamario	Patología benigna
BIRADS 3	0	17
BIRADS 4A, 4B, 4C	7	51
BIRADS 5	13	6

BIRADS = Breast Imaging Reporting and Data System report.

anestesia local y, por lo regular, se extraen de tres a cinco muestras, aunque en el caso de la biopsia de un grupo de microcalcificaciones es muy recomendable la obtención de un número superior.¹³

La cirugía es invasiva, costosa y causa cicatrices y deformidades de la mama. Estas características son en especial desventajosas, puesto que alrededor de 80% de las masas mamarias palpables que se someten a una biopsia son benignas. Se están utilizando cada vez más biopsias percutáneas como una alternativa para la biopsia quirúrgica para el diagnóstico de lesiones mamarias no palpables, disminuyendo el costo del diagnóstico en 40 a 58%.¹³

En un estudio por Lieberman y colaboradores que se realizó en 107 mujeres con 115 masas palpables, con rango de edad de 19 a 88 años, se hizo un análisis del costo beneficio de la biopsia percutánea y el abordaje quirúrgico, y resultaron los siguientes datos: biopsia guiada por ecografía 373 dólares, biopsia estereotáctica 624 dólares, cirugía de escisión de masa mamaria palpable 962 dólares.

La biopsia percutánea guiada por imágenes también puede ser útil para las mujeres con lesiones múltiples, en particular si una lesión es altamente sospechosa o no palpable. En el preoperatorio, la determinación de si una mujer tiene uno o dos cánceres en la mama ipsilateral puede alterar la planificación del tratamiento de la conservación de la mama a la mastectomía.

Las diferencias en la atención médica de esta patología y sus consecuencias e impacto en la salud se reflejan en las estadísticas de años de vida perdidos por muerte prematura y pérdida en la calidad de vida por discapacidad, por lo que la urgencia de acciones específicas y sistematizadas para la detección, el diagnóstico temprano y la referencia oportuna es vital para quienes padecen esta patología.

Diseñamos el presente estudio para analizar la concordancia del reporte BIRADS (*Tabla 1*) por radiología intervencionista y el diagnóstico histopatológico en pacientes con biopsia de mama; determinar la presentación imagenológica y el BIRADS más frecuente; conocer la frecuencia del tipo histológico; conocer la frecuencia de los tipos de biopsia utilizados, en pacientes sometidos a biopsia de mama en la Unidad Médica de Alta Especialidad (UMAE) No. 1 León, Guanajuato.

METODOLOGÍA

Se analizaron los casos de enero a diciembre de 2017. Se llevó a cabo en el Servicio de Radiología e Imagen y Patología de la clínica UMAE No. 1 Bajío. Se revisaron las variables: edad, reporte histopatológico y evaluación radiológica de la mama. Mediante análisis de concordancia se calcularon la sensibilidad y la especificidad, el valor predictivo positivo y negativo, así como el valor de kappa.

RESULTADOS

Se incluyeron 94 pacientes con edad media de 51.30 ± 10.86 años que se realizaron estudios de mastografía y tuvieron un diagnóstico radiológico que requirió biopsia de la imagen con sospecha de malignidad. La frecuencia de las categorías fue BIRADS 3: 17 (18.18%) (siete quistes complejos, 10 fibroadenomas); BIRADS 4A: 58 (61.7%); BIRADS 4B: 12 (12.7%); BIRADS 4C: cinco (5.3%) y BIRADS 5: dos (2.12%) (*Tabla 2*).

Las biopsias practicadas fueron tipo trucut 57 (60.6%), BAAF 12 (12.7%) y marcaje por ultrasonido 25 (26.6%). Se confirmó el diagnóstico histopatológico de carcinoma mamario en 20 (21%) biopsias, 90% ductal y 10% lobulillar infiltrante (*Tabla 3*).

Al analizar los diagnósticos radiológicos y el reporte de histopatología se pudo demostrar que la biopsia realizada bajo la gama de procedimientos hechos por radiología intervencionista de mama tienen una concordancia alta, de 0.75. La sensibilidad fue de 0.35, la especificidad de 0.10, mientras que el valor predictivo positivo fue de 0.12 y el valor predictivo negativo de 0.31 (*Tabla 4*).

DISCUSIÓN

La ecografía tiene otras ventajas que incluyen falta de radiación ionizante, visualización en tiempo real de la

aguja y menor costo. El diagnóstico preoperatorio de carcinoma permite a una mujer y su cirujano planificar la cirugía quirúrgica, el procedimiento con disección de los ganglios linfáticos axilares o biopsia del ganglio centinela si la biopsia muestra carcinoma invasivo.¹⁴

Sin un diagnóstico preoperatorio, las mujeres con cáncer de mama palpable pueden tener un doble procedimiento quirúrgico (biopsia diagnóstica seguida por la terapia definitiva) o una etapa basada en el análisis de secciones congeladas. Este último enfoque tiene dos limitaciones: impide la oportunidad de considerar opciones de tratamiento y el análisis de tejido intraoperatorio. En un reporte se observó que el diagnóstico fue diferido a la sección de parafina en 30 (5%) de las 556 lesiones (incluidos 11 cánceres) y en la sección congelada los resultados fueron falsamente negativos en ocho (5%) de los 164 cánceres. El diagnóstico falso positivo puede ocurrir en la sección congelada. En un estudio del análisis de secciones congeladas de 672 lesiones, el diagnóstico fue modificado sobre la base de secciones permanentes en 27 casos (4%), con 27 falsos negativos y tres falsos positivos.¹⁵

Es entonces que en lesiones no palpables por BAG por ecografía muestra una sensibilidad de 95-98.5%, especificidad de 92%, valor predictivo positivo de 0%, valor predictivo negativo de 0-5%, falsos negativos de 1-6%.¹⁵ La BAAF tiene una sensibilidad que oscila de 27 a 100%, una especificidad de 95 a 100%, un índice de falsos negativos de 3.7 a 19% y de falsos positivos de 0.68%. Su valor predictivo positivo es de 64 a 100% y el valor predictivo negativo, de 59 a 80%.¹⁶ Los ganglios linfáticos con morfología sospechosa por imagen se someten a BAAF o biopsia con aguja de corte para evitar riesgo anestésico, tiempo quirúrgico y mayor costo. En el diagnóstico, la BAAF ha reportado una sensibilidad de 25 a 87%, y la biopsia con aguja de corte de 90 a 94%.¹⁷ En esta serie de casos, la sensibilidad fue de 35%, la especificidad de 10%, mientras que el valor predictivo positivo fue de 12% y el valor predictivo negativo de 31%. La concordancia entre el diagnóstico BIRADS y el reporte histopatológico fue de 75%, la cual se considera alta.

La cirugía ha sido el método tradicional para obtener un diagnóstico tisular de masas mamarias. La biopsia percutánea con aguja es menos invasiva y menos costosa que la cirugía y no deforma el seno. En un estudio realizado de *Medicare*, se reportan costos de 141 dólares para biopsia central a la palpación, 373 dólares para biopsia guiada por ultrasonido y 964 dólares para la

extirpación quirúrgica de una masa mamaria palpable.¹⁸ La posibilidad de practicar una biopsia al momento de la exploración ultrasonográfica permite un ahorro económico, así como de tiempo para llegar al diagnóstico definitivo de la lesión y a su tratamiento efectivo.

Hasta hace algunos años, la biopsia escisional, previo marcaje con aguja percutánea, era la única herramienta de diagnóstico en lesiones clínicamente no palpables. En la actualidad, la biopsia con aguja de corte se ha convertido en una herramienta de evaluación diagnóstica en lesiones no palpables de la mama que evita biopsias escisionales en los casos benignos, abate costos y reduce riesgos para la paciente, con mínimos cambios del tejido mamario que puedan alterar el seguimiento en mastografías posteriores.¹⁹

CONCLUSIONES

La biopsia realizada bajo la gama de procedimientos hecha por radiología intervencionista de mama tiene una concordancia alta, de 0.75. Sus ventajas son muchas, poca radiación ionizante, equipo ampliamente disponible, acceso a todas las áreas mamarias, visualización de la aguja de biopsia en tiempo real, toma de muestra multidireccional, baja tasa de complicaciones, permite mejor planificación de la cirugía, bajo costo, mayor confort del paciente y rapidez de ejecución, una estrategia que beneficia en tiempo y costos el diagnóstico oportuno del cáncer de mama.

CONFLICTO DE INTERESES

Los autores declaran que no existe conflicto de intereses.

BIBLIOGRAFÍA

- Breast Cancer Estimated Incidence, Mortality and Prevalence Worldwide in 2012. Disponible en <http://globocan.iarc.fr/old/FactSheets/cancers/breast-new.asp>.
- Consenso Mexicano sobre diagnóstico y tratamiento del cáncer de mama. Séptima revisión. Colima 2017. Gaceta Mexicana de Oncología. 2017; 16 (Supl. 1): 1-78.
- International Agency for Research on Cancer, Global Cancer Observatory. Disponible en: <http://gco.iarc.fr/>.
- Jansen SA, Shimauchi A, Zak L, Fan X, Wood AM, Karczmar GS et al. Kinetic curves of malignant lesions are not consistent across MRI systems: need for improved standardization of breast dynamic contrast-enhanced MRI acquisition. *AJR*. 2009; 193: 832-839.
- Agrawal G, Su MY, Nalcioglu O, Feig SA, Chen JH. Significance of breast lesion descriptors in the ACR BI-RADS lexicon. *Cancer*. 2009; 115: 1363-1380.
- Ortiz de Iturbide MC, Carrasco-Ortiz A. Actualidades en la detección oportuna de cáncer mamario: mastografía y ultrasonido. *Acta Médica Grupo Angeles*. 2016; 14: S1-S16.
- Abramson RG, Arlinghaus LR, Weis JA, Li X, Dula AN, Chekmenev EY et al. Current and emerging quantitative magnetic resonance imaging methods for assessing and predicting the response of breast cancer to neoadjuvant therapy. *Breast Cancer*. 2012; 4: 139-154.
- D'Orsi CJ, Sickles EA, Mendelson EB, Morris EA. ACR BI-RADS atlas, breast imaging reporting and data system. Reston, VA: American College of Radiology; 2013.
- Gilbert FJ, Tucker L, Gillan MG, Willsher P, Cooke J, Duncan KA et al. The TOMMY trial: a comparison of TOMosynthesis with digital MammographyY in the UK NHS Breast Screening Programme--a multicentre retrospective reading study comparing the diagnostic performance of digital breast tomosynthesis and digital mammography with digital mammography alone. *Health Technol Assess*. 2015; 19 (4): i-xxv, 1-136.
- Lee CH, Dershaw DD, Kopans D, Evans P, Monsees B, Monticciolo D et al. Breast cancer screening with imaging: recommendations from the Society of Breast Imaging and the ACR on the use of mammography, breast MRI, breast ultrasound, and other technologies for the detection of clinically occult breast cancer. *J Am Coll Radiol*. 2010; 7: 18-27.
- Stravos AT, Rapp CL, Parker SH. Ecografía de mama. 2a edición. Madrid, España: 2012. pp. 136-139.
- NOM-041-SSA2-2011, Para la prevención, diagnóstico, tratamiento, control y vigilancia epidemiológica del cáncer de mama.
- Boyd NF, Guo H, Martin LJ, Sun L, Stone J, Fishell E et al. Mammographic density and the risk and detection of breast cancer. *N Engl J Med*. 2007; 356: 227-236.
- Liberman L, Feng TL, Dershaw DD, Morris EA, Abramson AF. US-guided core breast biopsy: use and cost-effectiveness. *Radiology*. 1998; 208: 717-723.
- Liberman L, Ernberg L, Zakowski M. Palpable Breast Masses: is there a role for percutaneous Imaging-Guided Core Biopsy? *AJR*. 2000; 175: 779-787.
- Ciatto S, Houssami N, Ambrogetti D, Bianchi S, Bonardi R, Brancato B et al. Accuracy and underestimation of malignancy of breast core needle biopsy: the Florence experience of over 4000 consecutive biopsies. *Breast Cancer Res Treat*. 2007; 101 (3): 291-297.
- Akıncı M, Bulut SP, Erözgen F, Gürbüz M, Gülşen G, Kocakuşak A et al. Predictive value of fine needle aspiration biopsy of axillary lymph nodes in preoperative breast cancer staging. *Ulus Cerrahi Derg*. 2016; 32: 191-196.
- Mellado-Rodríguez M, Osa-Labrador AM. Cribado del cáncer de mama. Estado actual. *Radiología*. 2013; 55 (4): 305-314.
- Bruening W, Fontanarosa J, Tipton K, Treadwell JR, Launders J, Schoelles K. Systematic review: comparative effectiveness of core-needle and open surgical biopsy to diagnose breast lesions. *Ann Intern Med*. 2010; 152 (4): 238-246.

Correspondencia:
Blanca O Murillo-Ortiz
E-mail: bomo907@hotmail.com

Longitud de los telómeros y obesidad en mujeres con cáncer de mama

Blanca Murillo-Ortiz,* Sandra Martínez-Garza,* David Suárez-García,† Francisco García-Regalado,* Benjamín Aboytes-Ríos*

RESUMEN

Introducción: En recientes estudios epidemiológicos relacionan la presencia de obesidad con el riesgo de padecer cáncer de mama en la mujer postmenopáusica. El incremento en el riesgo se fundamenta en el efecto que tienen los niveles séricos elevados de estrógenos por la aromatización de la grasa periférica. La aromatización del tejido graso aumenta los niveles de estradiol y éste ejerce un efecto en la expresión de una variedad de genes involucrados en la proliferación, la morfogénesis y la muerte celular programada. **Objetivo:** Conocer la relación entre la longitud del telómero con la obesidad y factores de riesgo en mujeres con carcinoma mamario. **Métodos:** Se trata de un estudio transversal descriptivo en 57 pacientes con diagnóstico de carcinoma mamario en tratamiento oncológico. Se invitó a participar a las pacientes y, una vez firmado su consentimiento, se elaboró la historia clínica y la evaluación nutricional, se tomó una muestra de sangre de 5 mL en ayunas para la extracción de ADN para la medición de la longitud de los telómeros mediante reacción en cadena de la polimerasa en tiempo real. **Resultados:** La edad media fue de 58.74 ± 11.45 años. La mediana del índice de masa corporal (IMC) fue de 30 kg/m^2 ; 51% tenían sobrepeso, 40% obesidad, 32% obesidad de grado II, 26% obesidad de grado I y 9% peso normal. Cuarenta y cuatro por ciento se diagnosticó en etapa II B, 50% en etapa III A. La estirpe histopatológica más frecuente fue el carcinoma ductal infiltrante (58% de los casos) y 54% con grado intermedio de malignidad. La longitud de los telómeros mostró una mediana de 2,256.7 pb (288.1-16,844.42). No se pudo demostrar relación entre la longitud del telómero y el IMC ($p > 0.05$). Pudo observarse un telómero más corto en el grupo más joven (30 a 39 años), comparado con pacientes de mayor edad (70 años y más), se observó una diferencia significativa (1488 ± 50 versus 2103.85 ± 109 pb; $p = 0.001$). **Conclusiones:**

ABSTRACT

Introduction: Recently, epidemiological studies have linked the presence of obesity with the risk of breast cancer in post-menopausal women. The increase in risk is based on the effect of elevated serum levels of estrogen by the aromatization of peripheral fat. The aromatization of fatty tissue increases estradiol levels and this exerts an effect on the expression of a variety of genes involved in proliferation, morphogenesis, and programmed cell death. **Objective:** To know the relationship between telomere length with obesity and risk factors in women with mammary carcinoma. **Methods:** This is a descriptive cross-sectional study in 57 patients with a diagnosis of breast carcinoma in oncological treatment. The patients were invited to participate and once their consent was signed, a clinical history and nutritional assessment was made, a 5 mL blood sample was taken in fasting for the extraction of DNA for the measurement of telomere length using real-time PCR. **Results:** The mean age was 58.74 ± 11.45 years. The median BMI was 30, 51% were overweight and 40% obesity. 32% obesity grade II, 26% obesity grade I and 9% with normal weight. 44% were diagnosed in stage II B, 50% in stage III A. The most frequent histopathological strain was infiltrating ductal carcinoma in 58% of the cases and 54% with intermediate degree of malignancy. The length of the telomeres showed a median of 2256.7 bp (288.1-16844.42). The relationship between telomere length and BMI could not be demonstrated ($p > 0.05$). A shorter telomere could be observed in the youngest group (30 to 39 years) compared to older patients (70 and over) a significant difference was observed (1488 ± 50 vs 2103.85 ± 109 pb, $p = 0.001$). **Conclusions:** The present study showed that there is no relationship between the BMI and the length of the telomeres. What could be observed was that at younger age the average length of the telomeres

* Unidad de Investigación en Epidemiología Clínica, Unidad Médica de Alta Especialidad No. 1 Bajío.

† Departamento de Radiología, Hospital General de Zona No. 58, Delegación Guanajuato.

El presente estudio mostró que 90% de las pacientes tienen sobrepeso y obesidad y que no existe relación entre el IMC y la longitud de los telómeros. Lo que pudo observarse fue que, a menor edad, la longitud promedio de los telómeros fue menor, esta tendencia también se mostró en las pacientes que recibieron tratamiento con radioterapia.

Palabras clave: Cáncer de mama, telómeros, obesidad, índice de masa corporal.

was lower, showing also this tendency in the patients who received treatment with radiotherapy.

Keywords: Breast cancer, telomeres, obesity, body mass index.

INTRODUCCIÓN

El cáncer de mama es la principal causa de muerte por cáncer en la mujer mexicana. En México, el cáncer de mama se presenta en promedio a los 52.5 años de edad, una década menos que en las mujeres de Europa occidental o de EUA y Canadá, y, de ellas, de 13 a 16% son menores de 40 años, el doble de lo reportado en esos países. En nuestro país es una de las neoplasias de mayor importancia en salud pública y ocupa en algunos estados el primer lugar entre las neoplasias más frecuentes que amenazan la vida de la población femenina. El 2014 fue el año con la mayor incidencia de cáncer de mama en las mujeres mexicanas, al registrar 28.75 nuevos casos por cada 100,000 mujeres de 20 años o más, reveló el Instituto Nacional de Estadística y Geografía.¹

Estrógenos y cáncer de mama

Los altos niveles séricos de estrógeno endógeno y, en especial, estradiol (E2) están relacionados con el riesgo de padecer cáncer de mama. Los cánceres de mama humanos dependientes de las hormonas, estrógenos, en específico 17β -estradiol (E2), un estrógeno biológicamente muy potente, contribuyen de manera importante al crecimiento y desarrollo de las células del carcinoma.

En las mujeres, el estradiol proviene de fuentes diferentes antes y después de la menopausia. En mujeres premenopáusicas, el ovario o membrana granulosa de folículos dominantes es la fuente principal de estrógenos circulantes, después de la menopausia, los estrógenos son producidos en su mayoría por la conversión de los andrógenos tanto de origen suprarrenal como ovárico, sobre todo de la zona reticular de la corteza suprarrenal. La conversión de andrógeno a estrona ocurre principalmente en tejidos periféricos,

incluyendo la piel, el músculo, la grasa y el hueso. Esta conversión es catalizada por el complejo de la enzima aromatasa.

Esto indica la importancia biológica de las elevadas concentraciones *in situ* de estrógeno como consecuencia de la producción de estrógeno intratumoral. La aromatasa intratumoral tiene un papel importante en la conversión de los andrógenos séricos a estrógenos *in situ* y sirve como una fuente de estrógenos de manera particular en la mujer postmenopáusica con obesidad y con cáncer mamario.²

Estrógenos y telómeros

Fisiológicamente, las respuestas a los estrógenos son mediadas en los tejidos específicos por dos receptores de la familia de las hormonas nucleares: los receptores alfa y beta de estrógenos. Estos factores de transcripción son ligando dependientes de proteínas que son capaces de modular la expresión de una variedad de genes involucrados en la proliferación, la morfogénesis y la muerte celular programada.³

Los telómeros son estructuras que consisten en un número variable de secuencias repetidas (TTA-GGG) en el extremo final de los cromosomas y tienen su papel en el mantenimiento de la estabilidad cromosómica.⁴ La inestabilidad genómica tiene un papel importante en la carcinogénesis y es necesaria la transformación del tejido normal en cáncer. La inestabilidad genómica causada por el acortamiento del telómero es una causa de esta inestabilidad y parece ser el evento crucial para el desarrollo de los cánceres de mama.⁵

Una diferencia fundamental en el comportamiento entre las células normales y las tumorales en cultivo es que las normales se dividen un número limitado de veces, es decir, exhiben senescencia celular, mientras que las tumorales por lo común tienen la habilidad

de proliferar de manera indefinida, son inmortales. La edad celular depende de la división celular y de su capacidad para poderlo hacer. Se ha encontrado que la pérdida progresiva de los telómeros al final de los cromosomas es un mecanismo importante para la edad celular.⁶

En los cultivos de células de ovario, cáncer de mama, se ha encontrado que los estrógenos regulan la actividad de la telomerasa, posiblemente por acción en el gen *TERT* o por acción indirecta a través del *c-myc*. En modelos de ratones, se ha demostrado que el largo telomérico de las células de la glándula adrenal está acortado cuando se induce un modelo de ratón deficiente de estrógenos y que el efecto se revierte después de un ciclo de tres semanas de estímulo con estrógenos por reactivación de la enzima telomerasa.⁷

Tanto el acortamiento telomérico y la activación de la telomerasa parece que tienen roles paradójicos en la tumorigénesis humana. El acortamiento telomérico puede ser un mecanismo protector anticáncer que limita el número de divisiones celulares, mientras que la regulación hacia arriba de las líneas cancerígenas exitosas tiene la actividad de reactivar la telomerasa, con lo que lleva a la capacidad de continuar dividiéndose. Esto ha llevado a la idea de que es necesaria la actividad de la telomerasa para la mayoría, pero no necesariamente para todos los tipos de cáncer avanzado y que los inhibidores pueden ser una estrategia de tratamiento.⁸

La relación entre los telómeros disfuncionales, la inestabilidad genética y la expresión alterada de los genes está implicada en los tumores con telómeros cortos con genomas más inestables y, en consecuencia, con la mayor posibilidad de expresión génica aberrante; mientras que los tumores con los telómeros más largos se espera que tengan alteraciones genómicas menores y con células que tengan menor capacidad de recurrencia, por lo que se sugiere que la longitud telomérica puede proveer un factor independiente para varios tumores sólidos, como el cáncer de mama.⁸

La actividad de la telomerasa se ha propuesto como un indicador de cáncer de mama, ya que se ha detectado en las lesiones invasivas, no así en las benignas. En los estudios de cánceres invasivos, se ha encontrado que de 75 a 95% de los tumores demuestran actividad de la telomerasa, mientras que de 5 a 25% tienen actividad negativa. Se ha postulado también que la

actividad de la telomerasa es adquirida durante la progresión tumoral a metástasis.⁹

Heaphy demostró que existe asociación entre supervivencia más larga en los pacientes con cáncer de mama y telómero más largo que aquellos con telómero corto.⁸ Se ha demostrado de forma amplia que el valor pronóstico de la actividad de la telomerasa y la longitud telomérica predicen la supervivencia en los pacientes con leucemia linfocítica crónica de células B. Varios factores inhiben la telomerasa; el tamoxifeno, que se usa como un agente antiestrogénico, también inhibe los niveles de telomerasa en las líneas celulares que tienen receptores estrogénicos positivos.^{9,10}

El incremento de la obesidad en la población mexicana se vuelve un factor importante de estudio en el tratamiento y pronóstico del cáncer de mama. Además, también se ha relacionado como factor de riesgo importante para el desarrollo del cáncer de mama en la mujer mexicana. Por ello, consideramos importante conocer la relación que guarda con factores como son el largo del telómero y los niveles hormonales en pacientes con diagnóstico de carcinoma mamario.

OBJETIVO

Conocer la relación entre la obesidad con la longitud del telómero y factores de riesgo en mujeres con carcinoma mamario.

MATERIAL Y MÉTODOS

Se trata de un estudio transversal en 47 mujeres con diagnóstico de cáncer de mama en el Servicio de Oncología de la Unidad Médica de Alta Especialidad (UMAE) No. 1 Bajío del Instituto Mexicano del Seguro Social, León, Guanajuato, México, en tratamiento oncológico. La edad promedio de las pacientes fue de 58.74 años, con diagnóstico realizado al menos 12 meses antes. Recibieron tratamiento con quimioterapia, radioterapia y se encontraban bajo tratamiento adyuvante con tamoxifeno. El estudio fue realizado de acuerdo a la Declaración de Helsinki y aprobado por el comité local de investigación de la UMAE No. 1 Bajío (No. R 2008-1001-67). Todas las pacientes firmaron su carta de consentimiento informado para esta investigación.

Se llevó a cabo una evaluación nutricional y antropométrica (peso corporal, talla, porcentaje de grasa total).

Por último, a cada paciente se le aplicó el cuestionario de recordatorio de alimentos para analizar los hábitos de alimentación.

Análisis de muestras de sangre

Se colectó una muestra de 4.5 mL de sangre, con un ayuno de 8 horas, en un tubo con anticoagulante para la obtención del ADN para la cuantificación de la longitud de los telómeros.

Medición de la longitud de los telómeros

Para evaluar el envejecimiento celular se midió la longitud relativa telomérica a partir del ADN de leucocitos circulantes, se realizó por PCR cuantitativa en tiempo real para cada muestra de ADN determinando la relación T/S donde T es el número de copias de la secuencia de repetición de los telómeros y S el número de copias del gen constitutivo 36B4 de copia única, lo cual será proporcional a la longitud telomérica de acuerdo con los análisis validados previamente.¹¹

Se extrae el ADN de leucocitos circulantes y se mide el largo del telómero por amplificación PCR con los primeros diseñados para la hibridación de los repetidos TTAGGG y CCCTAA. La concentración final de los reactivos para la PCR serán 0.2 Sybr Green I (Molecular Probes), 15 mM Tris-HCl pH 8.0, 50 mM KCl, 2 mM gCl₂, 0.2 mM de cada uno de los dNTP, 5 mM DTT, 1% DMSO y 1.25 U AmpliTaq Gold DNA polimerasa. La concentración final del primer: tel 1,270 nM; tel 2,900 nM. La concentración final del primer 36B4: de 36B4u, 300 nM; 36B4d, 500 nM. Las secuencias de primer (escritas 5'→3') son: tel1, GGTTTTTGAGGGT-GAGGGTGAGGGTGAGGGTGAGGGT; tel2, TCC CGACTATCCCTATCCCTATCCCTATCCCTATCCCTATCCCTA; 36B4u, CAGCAAGTGGGAAGGTGTAATCC; 36B4d, CCCATTCTATCATCAACGGGTACAA. Se obtuvo la relación T/S para calcular el largo telomérico.^{12,13}

ANÁLISIS ESTADÍSTICO

Todos los datos se presentaron como media ± error estándar de la media y $p < 0.05$ fue considerado para indicar significancia estadística. Un modelo de regresión múltiple fue usado para analizar el IMC,

la edad y la longitud de los telómeros. Se hicieron correlaciones mediante prueba de correlación de Pearson para demostrar la asociación de la longitud de los telómeros y el IMC. El análisis fue realizado mediante el paquete estadístico Medcall 13.1.

RESULTADOS

Características clínicas de las pacientes estudiadas

Se incluyeron 47 mujeres con diagnóstico de carcinoma mamario. La escolaridad entre las mujeres incluidas fue: 34% con nivel de primaria, 24% analfabetas, 22% con nivel de secundaria, 14% con bachillerato y sólo 6% con una licenciatura. Sesenta y nueve por ciento eran casadas, 20% solteras, 10% viudas y 8% divorciadas. Su ocupación era: 37% amas de casa y 26% empleadas. Setenta y ocho por ciento eran multíparas y 22% nulíparas. Cuarenta y cuatro por ciento se diagnosticó en etapa II B, 50% en etapa III A, y la estirpe histopatológica más frecuente fue el carcinoma ductal infiltrante (58% de los casos) y 54% con grado intermedio de malignidad (Tabla 1).

Características antropométricas

El peso promedio fue de 71.30 ± 11.23 kg, talla 1.58 ± 0.05 m, de acuerdo al IMC 32% presentó obesidad de grado II, 26% obesidad de grado I y 9% presentó peso normal.

Encontramos que 87.8% de las pacientes tuvieron hábitos alimentarios deficientes y 12.2% tuvieron hábitos alimentarios regulares. En la dieta de las mujeres encuestadas, la frecuencia de consumo de

Tabla 1: Frecuencia de comorbilidades.

Patología asociada	n	Porcentaje
Diabetes mellitus tipo 2	2	8
Hipertensión arterial sistémica	10	40
Hipotiroidismo	1	4
Diabetes mellitus tipo 2 más hipertensión arterial sistémica	12	48

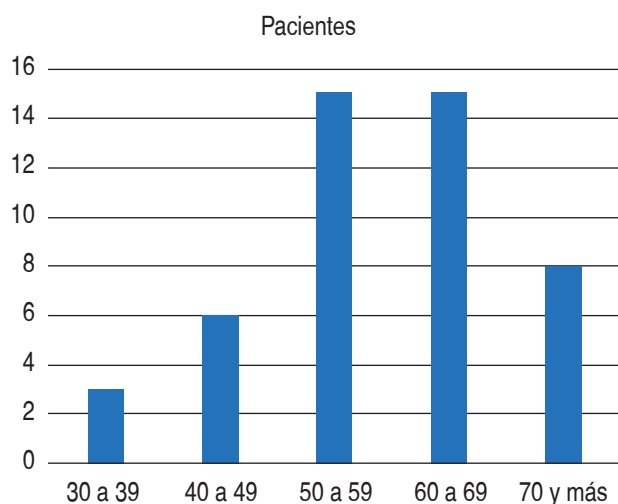


Figura 1: Distribución de edad de las pacientes con diagnóstico de cáncer de mama.

Tabla 2: Etapa clínica al diagnóstico.

Etapa	n	Porcentaje
I	2	4.88
II	15	36.59
III	17	41.46
IV	7	17.07

alimentos nos demostró que de los ocho grupos de alimentos 44% no consumía alimentos del grupo de verduras y 46% no consumía alimentos del grupo de frutas; 92% de las pacientes consumía a diario alimentos del grupo de grasas, 86% del grupo de cereales y 76% del grupo de azúcares.

Edad

La edad mostró una distribución normal, con una media de 58.74 años y una DE \pm 11.45 años, con un mínimo de 33, un máximo de 81 y un rango de 48 años. El 6.38% (n = 3) se encontraban entre los 30 y 39 años; 12.77% (n = 6) entre los 40 y 49 años; 31.91% (n = 15) entre los 50 a 59 años; 31.91% (n = 15) entre los 60 y 69 años, y 17.02% (n = 8) entre los 70 años y más (Figura 1).

Índice de masa corporal

La mediana del IMC fue de 30 kg/m², con un mínimo de 21.69 kg/m² y un máximo de 47.47 kg/m², y con un error estándar de 0.79. De las pacientes, 51% tenían sobrepeso, 40% obesidad y sólo 9% se encontraban dentro de los parámetros normales.

Comórbidos

Cincuenta y tres punto diecinueve por ciento de las pacientes (n = 25), tenían algún comórbido en sus antecedentes patológicos; se enumeran en la Tabla 1.

Etapa clínica

De los 47 casos se pudo determinar el estadio del cáncer en 41 de las pacientes (87.23%) y la distribución es como se muestra en la Tabla 2.

De las pacientes que se encontraban en etapa II, 51% se encontraban en etapa II A y 49% en etapa II B. De las pacientes en etapa III, nueve fueron etapa III A y ocho etapa III B. La estirpe histológica de las pacientes se distribuyó como se observa en la Tabla 3. Presentando el mayor número de casos del tipo ductal (57.45%).

Tratamiento de las pacientes con cáncer de mama

Ochenta y nueve punto nueve por ciento de las pacientes fueron sometidas a tratamiento quirúrgico, 76.09% recibieron tratamiento con quimioterapia y 52.13% fueron sometidas a radioterapia. Cuarenta punto cuarenta y tres por ciento de las pacientes con cáncer de mama se encontraban en tratamiento

Tabla 3: Estirpe histológica de las pacientes con cáncer de mama.

Tipo histológico	n	Porcentaje
Canalicular	7	14.89
Comedo	1	2.13
Ductal	27	57.45
Lobulillar	12	25.53

con inhibidor de la aromatasas de tercera generación (n = 19) y 59.57% (n = 28) sin este tipo de tratamiento.

Presencia de actividad tumoral al momento del análisis

De las 47 pacientes con cáncer de mama, 70.21% (n = 33) no tenían actividad tumoral demostrable en el momento del estudio.

Longitud de los telómeros

La longitud de los telómeros en las pacientes con cáncer de mama mostró una mediana de 2,256.7 pb, con un error estándar de 468.46, rango (288.1-1,6844.42) (Figura 2).

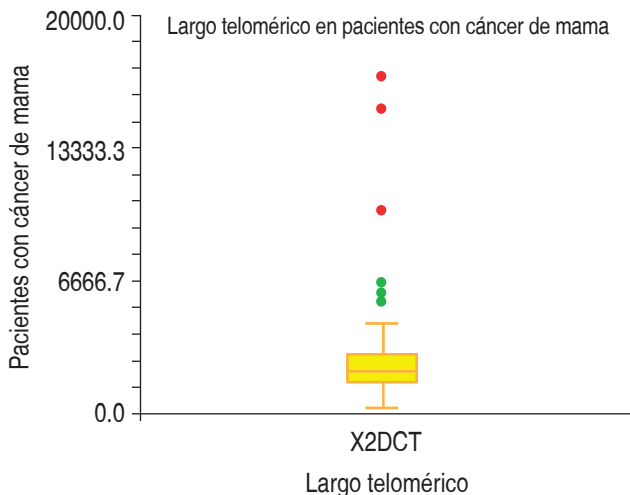


Figura 2: Longitud de los telómeros de las pacientes con diagnóstico de cáncer de mama.

Largo telomérico y edad

El largo telomérico por grupo de edad se muestra en la Tabla 4, no existió diferencia por medio de ANOVA de una vía entre los grupos ($F = 1.18$ y $p = 0.33$).

El coeficiente de Spearman para la correlación entre el largo telomérico y la edad fue de -0.20 , con $R^2 = 0.014$, un intercepto de $5,310.29$ y una pendiente de -34.29 . Al comparar la longitud de los telómeros del grupo más joven (30 a 39 años) con las pacientes de mayor edad (70 y más), se pudo observar una diferencia significativa (1488 ± 50 versus 2103.85 ± 109 pb; $p = 0.001$).

Largo telomérico y estado nutricional

De acuerdo al IMC, se consideró normal ($18-24.9$ kg/m²), sobrepeso ($25-29.9$ kg/m²) y obesidad (> 30 kg/m²). Mediante una prueba de Kruskal Wallis corregida, no se encontraron diferencias en el largo telomérico (T/S) de las pacientes con cáncer de mama entre los diferentes estados de nutrición (Figura 3).

Se buscaron asociaciones entre la longitud del telómero y las variables que se describen en la Tabla 5.

DISCUSIÓN

Los resultados encontrados demuestran que la longitud de los telómeros de las pacientes con cáncer de mama es significativamente más corta que la reportada en otros estudios en población sana. Esta situación que ha sido considerada casi como consenso por la mayoría de los investigadores,¹² que han encontrado este hecho como un factor pronóstico para el desarrollo de cáncer, y justifican esto porque parece que el acortamiento telomérico es parte importante del proceso de progresión del cáncer al momento que

Tabla 4: El largo telomérico por grupo de edad.

Grupo de edad	n	Mediana	Error estándar	Mínimo	Máximo	Rango
30 a 39	3	1,488	1,702.70	1,332.57	6,517.03	5,184.46
40 a 49	6	2,272.89	2,364.75	1,541.37	15,286.81	13,745.44
50 a 59	15	2,469.49	214.70	1,486.58	4,513.4	3,026.82
60 a 69	15	2,375.06	394.72	288.01	5,914.33	5,626.32
70 y más	8	2,103.85	1,885.80	1,052.79	16,844.62	15,791.83

el telómero llega a un punto crítico y los mecanismos de senescencia y reparación fallan, lo que lleva a una inestabilidad genómica y conversión cancerosa, a lo que sigue la reactivación de la telomerasa que ayuda a perpetuar la inmortalidad celular, aunque esto genera telómeros mucho más cortos que en las células sanas.¹² Sin embargo, de manera reciente se ha demostrado que, en etapas tempranas, los telómeros encontrados en pacientes con cáncer de mama y de células renales son significativamente más largos que

su comparación con controles sanos,^{14,15} lo que en apariencia contradice los resultados encontrados por Shen, McGath, De Vivo, etcétera; no obstante, Pooley y colaboradores,¹⁶ en un reciente estudio, han demostrado que existen diferencias en el largo telomérico de los diversos estudios al momento de considerar diseños retrospectivos, donde el largo telomérico se comporta de forma distinta. Se ha justificado que este acortamiento puede estar influenciado por el tratamiento del cáncer, ya que tanto la quimioterapia como la radioterapia causan daño al ADN, hasta la fecha no se sabe a ciencia cierta si esto puede tener efecto en los linfocitos y sus subpoblaciones.¹⁵

En nuestro caso también se trata de un estudio de tipo retrospectivo, con una mediana del diagnóstico de cáncer a la medición del telómero de tres años, por lo que consideramos que el acortamiento telomérico de las pacientes con cáncer puede explicarse por el tiempo de evolución de la enfermedad, así como por el tratamiento recibido por las pacientes, aunque al momento del análisis no pudimos encontrar diferencia estadísticamente significativa al considerar el tiempo de diagnóstico como una variable que influya el largo telomérico.

El 76 y 52% de las pacientes estudiadas ya habían recibido tratamiento con quimioterapia y radioterapia, respectivamente. Cuando Pooley y colegas¹⁶ mencionan algunos de los fenómenos que influyen que en estudios retrospectivos la

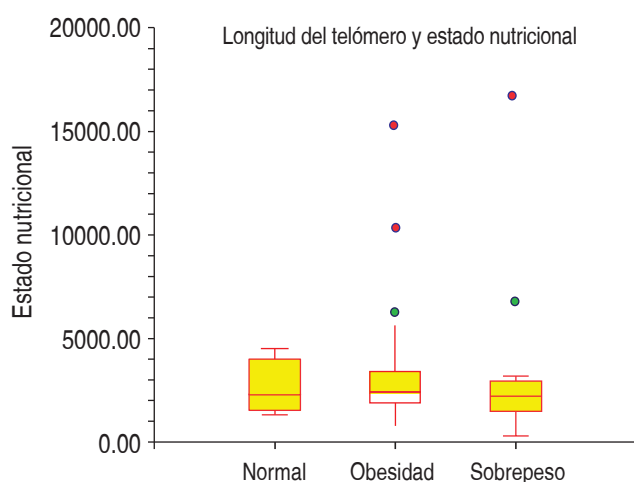


Figura 3: Comparación de la longitud de los telómeros entre los grupos con sobrepeso, obesidad y peso normal.

Tabla 5: Relación de la longitud de los telómeros con variables clínicas y tratamiento oncológico.

Variable	Z	p
Presencia de comórbidos	-0.93	0.34
Tratamiento con inhibidor de aromatasa	0.18	0.85
Repeticiones del polimorfismo de aromatasa	-0.97	0.33
Presencia de actividad tumoral	-0.12	0.89
Años de diagnóstico en el momento de la toma de la muestra	-1.04	0.29
Tratamiento con cirugía	0.45	0.64
Tratamiento con quimioterapia	-0.15	0.87
Tratamiento con radioterapia	1.40	0.07*
Estirpe histológica**	2.10***	0.55
Etapas clínicas**	0.13***	0.98

* Se encontró una tendencia de que las pacientes sometidas a radioterapia tienen telómeros más cortos que aquellas que no fueron sometidas a dicho procedimiento.

** Prueba de Kruskal Wallis.

*** Estadístico χ^2 .

longitud telomérica en los pacientes sea menor que en los controles, comenta que la quimioterapia y la radioterapia causan daño al ADN, pero no se sabe a ciencia cierta si esto puede tener efecto en los linfocitos y sus subpoblaciones, ya que en su estudio no encontró diferencias en pacientes que recibieron quimioterapia, terapia hormonal o radioterapia, relación que también se encontró ausente en nuestros resultados al considerar el tratamiento con la quimioterapia y la terapia con inhibidores de aromatasa, no así con la radioterapia, ya que encontramos una débil asociación entre el uso de radioterapia y acortamiento telomérico ($p = 0.07$), relación que probablemente hubiera podido demostrarse con un mayor tamaño de la muestra.

Experimentos realizados por Misitini y su equipo indican que el tratamiento con estrógenos induce la expresión *de novo* del hTERT y la actividad de la telomerasa en células epiteliales ováricas, con una cinética que sugiere que la regulación transcripcional del gen hTERT es hormonodependiente, aunque los resultados de Tanaka son contrarios a éstos.³

Estos resultados, junto con las observaciones de De Vivo, han llevado a la conclusión de que el estradiol ya ha demostrado que regula a la alza la telomerasa *in vitro*; sin embargo, este mecanismo *in vivo* aún no se ha explorado.¹⁷ Kyo y colaboradores en 1999, demostraron que cultivos celulares de células de cáncer de mama MCF 7 al momento de su cultivo y de agregárseles estradiol encontraron un incremento de la actividad de la telomerasa dentro de las primeras seis horas, misma que persistió hasta 48 horas posteriores. Concluyendo que el gen que codifica para el hTERT es blanco de los estrógenos.¹⁸

En resumen, la obesidad es un factor importante de riesgo para desarrollar cáncer de mama. En las pacientes con este diagnóstico se ha reconocido como un factor de mal pronóstico.¹⁹⁻²³ En nuestra población de estudio pudimos observar que las mujeres de menor edad tuvieron un acortamiento de los telómeros. Este efecto puede ser atribuido a los posibles niveles de estradiol y, sumado al efecto de la aromatización de la grasa corporal, induce una pérdida en la longitud de los telómeros, lo que se atribuye como un peor pronóstico.

CONFLICTO DE INTERESES

Los autores declaran que no existe conflicto de intereses.

BIBLIOGRAFÍA

1. Secretaría de Salud. Salud México 2002. Información para la rendición de cuentas. México, D.F.: Dirección General de Información y Evaluación del Desempeño, SSA; 2003.
2. Sasano H, Suzuki T, Nakata T, Moriya T. New development in intracrinology of breast carcinoma. *Breast Cancer*. 2006; 13 (2): 129-136.
3. Misitini S, Nanny S, Fontemaggi G, Cong YS et al. Induction of hTERT expression and telomerase activity by estrogens in human ovary epithelium cells. *Moll Cell Biol*. 2000; 20 (11): 3764-3771.
4. Shen J, Terry MB, Gurvich I, Liao Y, Senie RT, Santella RM. Short telomere length and breast cancer risk: a study in sister sets. *Cancer Res*. 2007; 67 (11): 5538-5544.
5. Yan W, Zhibin H, Jie L, Zhanwei W, Jhinai T, Shui W et al. A tandem repeat of human telomerase reverse transcriptase (hTERT) and risk of breast cancer development and metastasis in Chinese women. *Carcinogenesis*. 2008; 29 (6): 1197-1201.
6. Shay JW, Zou Y, Hiyama E, Wright W. Telomerase and cancer. *Human Molecular Genetics*. 2001; 10 (7): 677-685.
7. Bayne S, Jones MEE, Li H, Pinto AR, Simpson ER, Liu J. Estrogen deficiency leads to telomerase inhibition, telomere shortening and reduced cell proliferation in the adrenal gland of mice. *Cell Research*. 2008; 18: 1141-1150.
8. Heaphy CM, Baumgartner KB, Bisoffi M, Baumgartner RN, Griffinth JK. Telomere DNA content predicts breast cancer-free survival interval. *Clin Cancer Res*. 2007; 13 (23): 7037-7043.
9. Umbricht CB, Sherman ME, Dome J, Carey LA, Marks J, Kim N et al. Telomerase activity in ductal carcinoma *in situ* and invasive breast cancer. *Oncogene*. 1999; 18: 3407-3414.
10. Elenitoba-Johnson KS. Complex regulation of telomerase activity: implications for cancer therapy. *Am J Pathol*. 2001; 159 (2): 405-410.
11. Cawthon RM. Telomere measurement by quantitative PCR. *Nucleic Acid Research*. 2002; 30 (10): 47-53.
12. McGath M, Wong JY, Micahud D, Hunter DJ, de Vivo I. Telomere length, cigarette smoking, and bladder cancer risk in men and women. *Cancer Epidemiol Biomarkers Prev*. 2007; 16 (4): 815-819.
13. Artandi SE. Telomeres, telomerase, and human disease. *N Engl J Med*. 2006; 355 (12): 1195-1197.
14. Svenson U, Nordfjäll K, Stegmayr B, Manjer J, Nilsson P, Tavelin B et al. Breast cancer survival is associated with telomere length in peripheral blood cells. *Cancer Res*. 2008; 68 (10): 3618-3623.
15. Svenson U, Ljungberg B, Roos G. Telomere length in peripheral blood predicts survival in clear cell renal cell carcinoma. *Cancer Res*. 2009; 69 (7): 2896-2901.
16. Pooley KA, Sandhu MS, Tyrer J, Shah M, Driver KE, Luben RN et al. Telomere length in prospective and retrospective cancer case-control studies. *Cancer Res*. 2010; 70 (8): 3170-3176.
17. De Vivo I, Prescott J, Wong JY, Kraft P, Hankinson SE, Hunter DJ. A prospective study of relative telomere length and postmenopausal breast cancer risk. *Cancer Epidemiol Biomarkers*. 2009; 18 (4): 1152-1156.
18. Kyo S, Takakura M, Kanaya T, Zhuo W, Fujimoto K, Nishio Y et al. Estrogen activates telomerase. *Cancer Res*. 1999; 59: 5917-5921.

19. Morris PG, Hudis CA, Giri D, Morrow M, Falcone DJ, Zhou XK et al. Inflammation and increased aromatase expression occur in the breast tissue of obese women with breast cancer. *Cancer Prev Res.* 2011; 4: 1021-1029.
20. Whiteman MK, Hillis SD, Curtis KM, McDonald JA, Wingo PA, Marchbanks PA. Body mass and mortality after breast cancer diagnosis. *Cancer Epidemiol Biomarkers Prev.* 2005; 14: 2009-2014.
21. Majed B, Moreau T, Senouci K, Salmon RJ, Fourquet A, Asselain B. Is obesity an independent prognosis factor in woman breast cancer? *Breast Cancer Res Treat.* 2008; 111: 329-342.
22. Petrelli JM, Calle EE, Rodriguez C, Thun MJ. Body mass index, height, and postmenopausal breast cancer mortality in a prospective cohort of US women. *Cancer Causes Control.* 2002; 13: 325-332.
23. Ewertz M, Jensen MB, Gunnarsdottir KA, Hojris I, Jakobsen EH, Nielsen D et al. Effect of obesity on prognosis after early-stage breast cancer. *J Clin Oncol.* 2011; 29: 25-31.

Correspondencia:
Blanca Murillo-Ortiz
E-mail: bomo907@hotmail.com

Schwannoma del plexo braquial: reporte de un caso y revisión de la literatura

Guillermo Moreno Flores,* Luis Israel Llerena Bejar,* Eva Ruvalcaba Limón,†
Julio Ramírez Bolas,‡ Carlos Fernando Gómez Cuevas,‡ Jorge Alberto Salazar Andrade,‡
Betsabé Hernández Hernández,§ Felipe Villegas Carlos,|| Juan Alberto Tenorio Torres,¶
Carlos Alberto Domínguez Reyes,** Verónica Bautista Piña,‡‡ Javier Hernández Hernández,‡
Rafael Topete Estrada§§

RESUMEN

El schwannoma es el tumor más común de los nervios periféricos, la transformación maligna es extremadamente rara, los tumores están compuestos por células de Schwann, que sostienen las fibras nerviosas periféricas y son de origen neuroectodérmico. **Objetivo:** Presentación del caso clínico de una paciente con schwannoma del plexo braquial. **Material y métodos:** Se revisó el expediente clínico en el Instituto de Enfermedades de la Mama, FUCAM, AC **Presentación del caso:** Mujer de 77 años con autodetección de nódulo axilar derecho palpable, con mastografía y ultrasonido no FUCAM el 30/10/2018 BIRADS 4a. Acude al instituto por tumoración axilar, se solicitan estudios de imagen que reportan BIRADS 2, por lo que se realiza biopsia guiada por ultrasonido, con reporte de neoplasia fusocelular, se realiza revisión de laminitas por dos patólogos y se decide en sesión conjunta biopsia escisional de nódulo axilar derecho. Con reporte patológico del 04/04/2019: schwannoma de 5 x 3 centímetros, totalmente resecado. **Conclusiones:** Los tumores del plexo braquial son poco frecuentes, de inicio no podemos descartar tumor primario de mama, o alguna metástasis. Knight reportó serie de 234 schwannomas entre 1984 y 2004, de los cuales 94 (40%) surgieron del plexo braquial, se usó la resonancia magnética como método de imagen de primera elección; sin embargo, el ultrasonido puede ser suficiente siempre y cuando se acompañe de una mastografía, deberá confirmarse por patología para descartar lesión maligna. Todos los autores sugieren que el tratamiento adecuado es la extirpación y preservar la función nerviosa y vascular. No hay que olvidar que ante una tumoración axilar, siempre debe descartarse etiología maligna.

ABSTRACT

Schwannoma is the most common tumor of the peripheral nerves, the malignant transformation is extremely rare, the tumors are composed of Schwann cells, which support the peripheral nerve fibers and are of neuroectodermal origin. Objective: Presentation of the clinical case of a patient with schwannoma of the brachial plexus. Material and methods: The clinical record was reviewed at the Institute of Breast Diseases, FUCAM, A.C. Case presentation: 77-year-old female, with palpable right axillary nodule self-detection, with mammography and non-FUCAM ultrasound on 10.30.2018 BIRADS 4a. He comes to the institute for axillary tumor, imaging studies are requested that report BIRADS 2, so an ultrasound-guided biopsy is performed, with a report of spindle cell neoplasia, a revision of the lamellae is carried out by two pathologists and a joint session is taken of excisional biopsy of right axillary nodule. With pathological report of 04.04.2019: schwannoma of 5 x 3 centimeters, totally resected. Conclusions: Brachial plexus tumors are infrequent, we cannot rule out primary breast tumor or any metastasis at the beginning. Knight reported series of 234 schwannomas between 1984 and 2004, of which 94 (40%) arose from the brachial plexus, used MRI as the imaging method of first choice, however ultrasound may suffice as long as it is accompanied by a mammogram should be confirmed by pathology to rule out malignant injury. All authors suggest that proper treatment is excision and preserving nerve and vascular function. It should not be forgotten that in the event of an axillary tumor, a malignant etiology must always be ruled out.

* Residente del Curso de Alta Especialidad en Diagnóstico y Tratamiento de los Tumores Mamaros.

† Médico adscrito.

§ Coordinadora de consulta externa.

|| Director Médico.

¶ Director de Enseñanza e Investigación.

** Director General Médico.

‡‡ Jefa de Anatomía Patológica del Instituto de Enfermedades de la Mama, FUCAM, A.C.

§§ Asesor de redacción, Vicepresidente de AMEGM.

Palabras clave: Schwannoma, tumor de plexo braquial, tumoración axilar, patrón de Antoni.

Keywords: Schwannoma, brachial plexus tumor, axillary tumor, Antoni pattern.

INTRODUCCIÓN

El schwannoma es el tumor más común de los nervios periféricos, la transformación maligna es extremadamente rara, los tumores están compuestos por células de Schwann que sostienen las fibras nerviosas periféricas y son de origen neuroectodérmico.¹

Suelen ser lesiones solitarias con aspecto de nódulos firmes, elásticos, bien delimitados y encapsulados.²

Histológicamente, son tumores con alta celularidad, incluso puede existir atipia en algunos de ellos. Se manifiestan clínicamente como masas palpables que originan dolor radicular y déficits neurológicos tales como parestesias, debilidad y atrofia muscular en el territorio nervioso involucrado.² La resonancia magnética es el método de elección, el ultrasonido permite sospecharlo,³ sin embargo, puede existir un diagnóstico erróneo y pensar en patología maligna, de ahí la importancia de un abordaje adecuado.

PRESENTACIÓN DEL CASO

Mujer de 77 años con autodetección de nódulo axilar derecho palpable, con mastografía y ultrasonido no FUCAM el 30/10/2018 con BIRADS 4a. A la exploración inicial en el instituto, se encuentra mama izquierda sin nódulos palpables, mama derecha sin nódulos palpables, axila derecha con ganglio apical móvil de 3 cm, por lo que se solicita ultrasonido mamario y axilar el 20/11/2018, dando como resultado tejido fibroglandular con patrón homogéneo graso, sin alteración focal. Piel, complejos areola pezón, grasa subcutánea y espacios retromamarios normales en identificar hilio graso ni cortical, mide $4.8 \times 1.8 \times 3$ centímetros, es palpable y se ubica adyacente a la arteria y vena axilar derecha (la vena resulta con compresión significativa y reducción del flujo de retorno), es probable que se ubique intramuscular. No hay evidencia de adenopatías en nivel I de axila derecha, categorizado como BIRADS 2 (Figura 1).

Por lo anterior, se realiza biopsia guiada por ultrasonido, con Folio Q18-4035 que reporta neoplasia fu-

socelular; debido al reporte, se solicita nueva revisión de laminillas por un segundo patólogo y se envía a sesión conjunta multidisciplinaria, donde se programa para biopsia escisional de nódulo axilar derecho, que se realiza el 14/01/2019. Con reporte patológico definitivo Q19-1181 del 04/04/2019, biopsia escional de axila derecha: schwannoma de 5×3 centímetros.

Posterior a cirugía, se realiza sesión de morbilidad el 24/04/2019, donde se concluye candidata a vigilancia únicamente, no necesita tratamiento adyuvante por no tratarse de una neoplasia maligna.

DISCUSIÓN

El schwannoma es un tumor benigno de la vaina del nervio, los tumores primarios del plexo braquial son

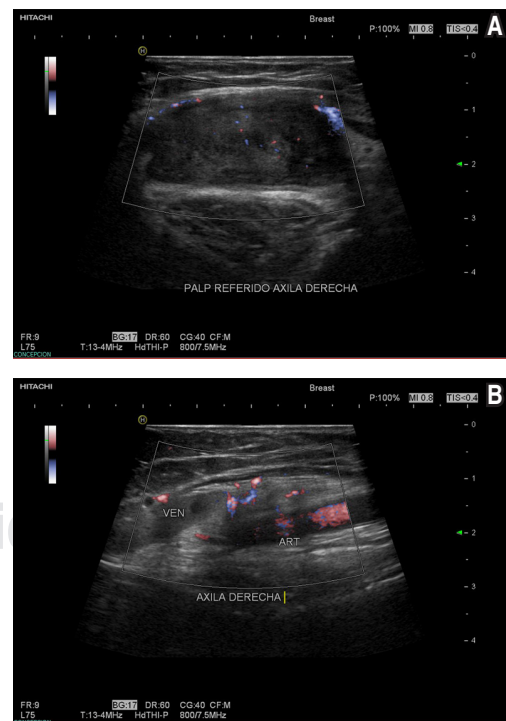
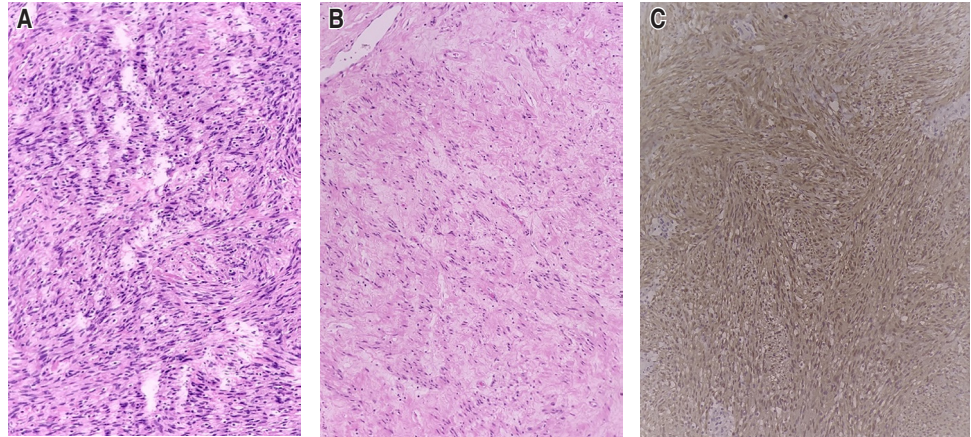


Figura 1: A) Relación anatómica de la axila y el tumor. B) Tumoración axilar.

Figura 2:

Schwannoma. **A)** Áreas densas fusocelulares formando empalizadas (patrón Antoni A). **B)** Áreas más laxas (patrón Antoni B). **C)** Inmunorreactividad para S-100 con expresión difusa.



raros y se pueden dividir en dos grupos: los tumores periféricos de la vaina neural y los tumores periféricos de la vaina no neural. Los schwannomas, junto con los neurofibromas, son tumores periféricos de la vaina nerviosa y rara vez afectan el plexo braquial. Los schwannomas surgen esporádicamente y son una característica principal de dos enfermedades tumorales hereditarias, la neurofibromatosis tipo 2 y la schwannomatosis, por lo cual representan un reto para el cirujano.

Desde el punto de vista patológico, los schwannomas son neoplasias benignas originadas de los nervios periféricos que histológicamente se caracterizan por la proliferación de células de Schwann neoplásicas que tienen dos patrones de crecimiento. A) El primero conocido como patrón de Antoni A donde se observan células fusiformes con un núcleo elongado y alargado, un amplio citoplasma eosinófilo dispuesto en fascículos celulares entrecruzados formando empalizadas con los núcleos y cuerpos de Verocay que corresponden a la zona sin núcleos, ubicados entre las empalizadas. B) El segundo patrón de Antoni B caracterizado por áreas hipocelulares en el que las células fusiformes están separadas por matriz extracelular mixoide rica en mucopolisacáridos. C) Estas células neoplásicas se caracterizan por la inmunorreactividad uniforme para S-100 (Figura 2).⁴

Los tumores del plexo braquial son poco frecuentes, inicialmente no podemos descartar tumor primario de mama e incluso de metástasis. Knight¹ tiene la serie más grande con 234 schwannomas entre 1984 y 2004, de los cuales 94 (40%)

surgieron del plexo braquial, usó la resonancia magnética como método de imagen; sin embargo, el ultrasonido puede ser suficiente siempre y cuando se acompañe de una mastografía, deberá corroborarse por histopatología y así poder excluir tumoración maligna.

Clínicamente, se presenta como una tumoración palpable (60%), parestesias (44%) y dolor irradiado (44%) como lo describe Roldán.⁵ Sin embargo, puede tener presentaciones atípicas como elevación de la escápula, escalenos y dolor en pectoral mayor y menor, nuestra paciente no tenía ninguno de estos síntomas, que puede ser debido al tamaño inicial de 3 centímetros, un mayor tamaño implica mayor compromiso neurovascular.

Los schwannomas rara vez afectan el plexo braquial, representan aproximadamente el 5%, y son incluso más raros en región supraclavicular; sin embargo, existe un caso reportado en 2018 por Vučemilo³ en una paciente de 49 años. Los autores mencionan que se requiere precaución adicional en los procedimientos de aspiración con aguja fina o biopsia con aguja gruesa debido a la posible lesión iatrogénica del nervio y las estructuras adyacentes.³

El diagnóstico diferencial es amplio, incluye la presencia de adenopatías, lipomas, angiomas, neurofibromas, parangangliomas, linfoma, fibrosarcoma, leiomioma, sarcoidosis, tuberculosis, tumores primarios o metastásicos y síndrome de hombro doloroso, por lo que es muy importante considerarlos como parte del abordaje diagnóstico.⁵

Los schwannomas envuelven de manera total o parcial a la vaina del nervio y estructuras cercanas, por lo tanto las principales secuelas son el déficit neurológico, así como lesiones vasculares en menor frecuencia, que incluso pueden provocarse en la toma de biopsia con aguja gruesa.

CONCLUSIONES

Algunos autores ya mencionados refieren que la indicación para el tratamiento quirúrgico es la existencia de una disfunción neurológica, de dolor y/o crecimiento rápido; sin embargo, ante una tumoración en región axilar, siempre se debe considerar la cirugía para establecer correctamente el diagnóstico histopatológico, con el objetivo de descartar un tumor maligno debido a la alta incidencia de cáncer de mama asociado al diagnóstico tardío en países en vías de desarrollo.

Es importante recordar que la disección e identificación quirúrgica de las estructuras adyacentes es fundamental para tratar de preservar la función nerviosa tanto sensitiva como motora y/o evitar lesión vascular. En la medida de lo posible realizar biopsias guiadas por personal experimentado.

BIBLIOGRAFÍA

1. Knight DM, Birch R, Pringle J. Benign solitary schwannomas: a review of 234 cases. *J Bone Joint Surg Br.* 2007; 89 (3): 382-387. doi: 10.1302/0301-620X.89B3.18123.
2. Rodríguez-Boto G, Moreno-Gutiérrez A, Gutiérrez-González R, Villar-Martín A, Arrez-Aybar LA, Serrano Hernando J. Neurinoma del plexo braquial simulando metastasis de adenocarcinoma de mama. *Medicina (B. Aires);* 2011; 71 (5): 459-461.
3. Vučemilo L, Lajtman Z, Mihalj J, Plašćak J, Mahović Lakušić D, Mužinić D. Brachial plexus schwannoma – case report and literature review. *Acta Clin Croat.* 2018; 57 (2): 366-371. doi: 10.20471/acc.2018.57.02.19.
4. Cortesía del Departamento de Anatomía Patológica del Instituto de Enfermedades de la mama FUCAM, A.C.
5. Roldán-Aviña JP, Herrera-Gutiérrez L, Palacios-García E, Romero-Vargas ME, del Álamo-Juzgado C, Muñoz-Pozo F, de Valle Paredes-García M. Schwannoma del plexo braquial simulando adenopatía axilar. *Revista de Senología y Patología Mamaria,* 2015; 28 (4): 193-194. doi: 10.1016/j.senol.2015.07.001.

Correspondencia:
Guillermo Moreno Flores
Instituto de Enfermedades de Mama,
Av. Bordo Núm. 100,
Col. Viejo Ejido de Santa Úrsula Coapa,
Alcaldía Coyoacán, 04980,
Ciudad de México, México.
E-mail: gmorenof27@gmail.com



La **Revista Mexicana de Mastología** publica (en español o inglés) trabajos originales, artículos de revisión, reporte de casos clínicos y cartas al editor, relacionados con los aspectos clínicos, epidemiológicos y básicos de la medicina.

Los manuscritos deben prepararse de acuerdo a las indicaciones establecidas por el International Committee of Medical Journal Editors (ICMJE). La versión actualizada (diciembre 2019) de las recomendaciones para la preparación, presentación, edición y publicación de trabajos académicos en revistas médicas se encuentra disponible en: www.ICMJE.org

El envío del manuscrito implica que éste es un trabajo que no ha sido publicado (excepto en forma de resumen) y que no será enviado a ninguna otra revista. Los manuscritos aceptados serán propiedad de la **Revista Mexicana de Mastología** y no podrán ser publicados (ni completos, ni parcialmente) en ninguna otra parte sin consentimiento escrito del editor.

Los artículos son sometidos a revisión de árbitros experimentados. Los manuscritos originales recibidos no serán devueltos. El autor principal debe guardar una copia completa.

Los requisitos se muestran a continuación en la lista de verificación

El formato se encuentra disponible en www.medigraphic.com/pdfs/revmexmastol/ma-instr.pdf. Los autores deberán descargarla e ir marcando cada apartado una vez que éste haya sido cubierto durante la preparación del material para publicación. La lista de verificación en formato PDF deberá enviarse junto con el manuscrito, también deberá adjuntar la forma de transferencia de derechos de autor. Los manuscritos inadecuadamente preparados o que no sean acompañados de la lista de verificación, serán rechazados sin ser sometidos a revisión.

Lista de Verificación

Preparación de manuscritos

- Envíe tres copias completas escritas a doble espacio con márgenes de 2.5 cm en papel tamaño carta (21.5 x 28 cm). El texto también deberá ser enviado en formato electrónico en disco de 3.5 pulgadas, o bien en disco zip o en disco compacto. El disco deberá tener una etiqueta en la que se especifique el nombre del archivo, el procesador empleado (word, word perfect, word de microsoft, etcétera, así como la versión empleada).
- Presente el manuscrito iniciando cada componente en una página separada: (1) Página del título, (2) Resúmenes, (3) Texto del artículo (Introducción, Material y métodos, Resultados, Discusión y Conclusiones), (4) Referencias, (5) Cuadros, (6) Leyendas de las figuras.
- Anexe fotocopia a página completa de cada una de las figuras al final de cada manuscrito.
- Ponga el número de página en la esquina superior derecha de cada página.

- Cite referencias, cuadros y figuras consecutivamente y conforme aparezcan en el texto.
- Carta del Primer autor de transferencia de derechos a la **Asociación Mexicana de Mastología**. También deberá confirmar que tienen el permiso escrito de todas las personas a las que se ofrezca reconocimiento y sean mencionadas en el artículo.

1) Página de Título

- **Título.** Límite: 120 caracteres. No utilizar abreviaturas.
- **Título corto (para cornisas).** Límite: 45 caracteres.
- **Autores.** Incluya los primeros nombres de todos los autores, así como el nombre y la localización del departamento o institución donde se efectuó el trabajo (**Nota:** La autoría debe ser limitada a aquellos que contribuyeron sustancialmente al diseño del estudio, al análisis de los datos o a la redacción del manuscrito).

— **Abreviaturas.** Ponga en orden alfabético las abreviaturas no convencionales utilizadas en el manuscrito.

— **Correspondencia.** Incluya dirección, teléfono, y número de fax del autor responsable.

2) Resúmenes

— Límite: 200 palabras. Organícelo de acuerdo a: antecedentes, métodos, resultados y conclusiones. Al elaborar el resumen, no utilice abreviaturas ni cite referencias.

— En español e inglés.

— Palabras clave: en español e inglés.

3) Texto

— Describa las guías éticas seguidas para los estudios realizados en humanos o animales. Cite la aprobación de los comités institucionales de investigación y ética.

— Describa los métodos estadísticos utilizados.

— Identifique drogas y químicos utilizados por su nombre genérico.

4) Referencias

— Cite las referencias de acuerdo al orden de aparición en el texto, utilizando números arábigos entre paréntesis. Las comunicaciones personales y datos aún no publicados, cítelos directamente en el texto. No los numere ni los incluya en la lista de referencias.

— Las abreviaturas de las publicaciones deben ser las oficiales y estar de acuerdo a las utilizadas en el *Index Medicus*.

— Artículo (ponga todos los autores), ejemplo:
Lasky MD, Chousleb KA, Carmen Hernández BMC, Greenspun MM. Microcirugía endoscópica en el cuello utilizando a la rata como modelo experimental. *An Med Asoc Med Hosp ABC* 1999; 44(3): 113-116.

— Libro, ejemplo:

Sechzer JA: *The role of animals in biomedical research*. New York Academy of Sciences, 1983.

— Artículo en libro, ejemplo:

Funess JB, Costa M: *An overview of the enteric nervous system*. In: Funess JB, Costa M, eds. *The enteric nervous system*. Vol. 1. New York; Churchill Livingstone, 1987:1-5.

5) Cuadros

— A doble espacio, cada uno en hoja separada.

— Numerarlos de acuerdo a su orden de aparición en el texto.

— El número y título del cuadro aparecen arriba del mismo y las notas explicatorias abajo de éste.

6) Leyendas de las figuras

— A doble espacio y numeradas de acuerdo a su orden de aparición.

— Provea suficiente información para permitir la interpretación de la figura sin necesidad de referirse al texto.

7) Figuras

— Envíe tres juegos de fotografías de alta calidad o generadas en impresora láser, cada juego en sobre separado. Deben tener dimensiones adecuadas para su publicación (tamaño postal). Idealmente, las fotografías deberán ser enviadas en impresión a color.

— Anexe un juego de fotocopias de las figuras con cada copia del manuscrito.

— Identifique cada figura en el apellido del primer autor, número de la figura y una flecha indicando la parte superior. Escriba estos datos sobre etiquetas autoadheribles y péguelas después en la parte posterior de cada figura.

— Las fotografías en las que aparecen pacientes identificables deberán acompañarse de permiso escrito para publicación otorgado por el paciente. De no ser posible contar con este permiso, una parte del rostro de los pacientes deberá ser tapado sobre la fotografía.

— En el caso de que las figuras estén procesadas en archivo electrónico, deberán incluirse en un disco distinto al que incluye el texto. Las imágenes deberán estar digitalizadas en formato JPG (JPEG),

sin compresión y en resolución mayor o igual a 150
ppp.

Dirija todos los manuscritos a:
<http://revision.medigraphic.com/RevisionMastol/>

Dr. David Eduardo Muñoz González
Editor
Revista Mexicana de Mastología
Amsterdam 124-102, Col. Hipódromo Condesa
06170 Ciudad de México. Tel: 5211-6604

Transferencia de Derechos de Autor

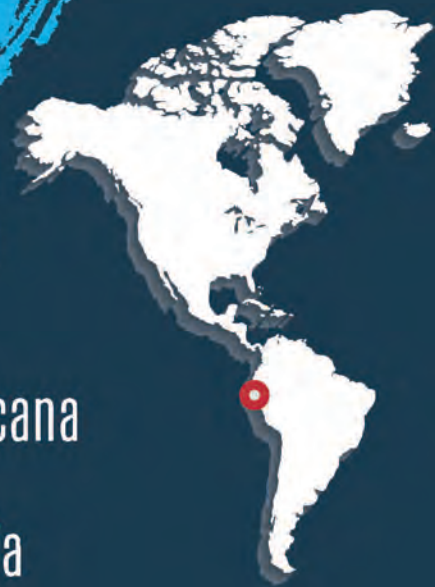Título del artículo: _____

Autor (es): _____

Los autores certifican que el artículo arriba mencionado es trabajo original y que no ha sido previamente publicado. También manifiestan que, en caso de ser aceptado para publicación en la **Revista Mexicana de Mastología**, los derechos de autor serán transferidos a la **Asociación Mexicana de Mastología**.

Nombre y firma de todos los autores

Lugar y fecha: _____



www.flam2021guayaquil.com

Guayaquil

21 - 23 Octubre 2021

CONSENSO FLAM 2021

XX Congreso de la Federación Latinoamericana de Mastología FLAM 2021

VII Congreso Ecuatoriano de Mastología

II Curso de Mastología para Enfermeras

Participe en el próximo Congreso FLAM

Áreas Temáticas

Consenso FLAM 2021

- Prevención del cáncer de mama
- Manejo de pacientes de alto riesgo
- Implementación de pruebas genéticas y genómicas en pacientes con cáncer de mama
- Curso de oncoplastia
- Curso de imágenes
- Actualización en manejo de axila
- Manejo multidisciplinario de pacientes estrógenos positivos

- Actualización en neoadyuvancia
- Manejo de cáncer de mama avanzado
- Actualización en el manejo del cáncer de mama metastásico
- Inmunoterapia en cáncer de mama triple negativo
- Actualización en radioterapia y radioterapia intraoperatoria
- Curso para enfermeras
- Desayuno con el experto

Más información e inscripciones en la página web oficial www.flam2021guayaquil.com

En cáncer de mama temprano HER2-positivo:

Aún existe un grupo importante de mujeres que **no logra** una **respuesta patológica completa (RPC)** después de recibir tratamiento neoadyuvante.¹

Estas pacientes tienen un **mayor riesgo de recaída** o muerte frente a las que logran una RPC.¹

Más del **25%** recae y el **14%** fallece en los siguientes 3 años.²

*Aún hay
más por
hacer...*

Referencias:

1. Sheikh F, et al. Pathologic Complete Response in HER2-Positive Breast Cancer Patients Receiving Trastuzumab in Neoadjuvant Setting. Journal of the College of Physicians and Surgeons Pakistan 2019, Vol. 29 (2): 159-163. 2. Untch M, et al. Pathologic Complete Response After Neoadjuvant Chemotherapy Plus Trastuzumab Predicts Favorable Survival in Human Epidermal Growth Factor Receptor 2-Overexpressing Breast Cancer: Results From the TECHNO Trial of the AGO and GBG Study Groups. J Clin Oncol 2011;29(25):3351-7.