

REVISTA MEXICANA DE MASTOLOGÍA

Vol. 10, Número 1, Enero - Abril 2020

Los nuevos equipos multidisciplinares

Cirugía oncoplástica en cáncer de mama:
resultados oncológicos con seguimiento en
un plazo no menor de 2 años en pacientes

Correlación clínico-histopatológica de los
hallazgos radiológicos de las lesiones
mamarias categoría BI-RADS 4a, 4b y 4c

Cáncer de mama y embarazo por
inseminación artificial en madre con edad
materna de riesgo

Carcinoma metaplásico de localización
atípica

Tumor *phylloides* maligno recurrente, reporte
de un caso con comportamiento agresivo,
importancia del tratamiento multidisciplinario



www.mastologia.org.mx



6TO CONGRESO VIRTUAL
XIV REUNIÓN INTERNACIONAL
XVII CONGRESO NACIONAL DE
MASTOLOGÍA

OCTUBRE 9 y 10
AMM 2020

PATOLOGÍA MAMARIA
nuevos retos, nuevos tiempos
¡Vive una nueva experiencia!



INFORMES E INSCRIPCIONES

WWW.MASTOLOGIA.ORG.MX CONTACTO@MASTOLOGIA.ORG.MX
TEL: (+52) 5553 0672 - (+52) 5211 6604 LADA: 01 800 8410 838

@MastologiaMx



Editor en Jefe

Dr. David Eduardo Muñoz González
Ginecólogo Oncólogo

Co-Editor en Jefe

Dr. Jesús Miguel Lázaro León
*Departamento de Oncología
Centro Médico ABC*

Consejo Editorial

Ginecología Oncológica

Ana Cristina Arteaga Gómez
Instituto Nacional de Cancerología

Oncología Médica

Alberto Alvarado Miranda
Instituto Nacional de Cancerología

Cirujano Oncólogo

Dr. Rafael Vázquez Romo
INCan

Cirugía Oncológica

María Teresa Ramírez Ugalde
Instituto Nacional de Cancerología

Genética Oncológica

Silvia Vidal Millán
Instituto Nacional de Cancerología

Patología Oncológica Médica

Verónica Bautista Piña
FUCAM AC

Radio Oncología

María Adela Poitevin Chacón
Médica Sur

Comité Editorial

Isabelle Aloi-Timeus Salvato
Fundación Salvati, AC

Raquel Gerson Cwilich
Centro Médico ABC

Carlos Daniel Robles Vidal
Instituto Nacional de Cancerología

Paula Anel Cabrera Galeana
Instituto Nacional de Cancerología

Juan Enrique Bargallo Rocha
Instituto Nacional de Cancerología

Rosa María Álvarez
Instituto Nacional de Cancerología

Patricia Cortés Esteban
*Centro Médico Nacional 20 de
Noviembre ISSSTE*

Enrique Soto Pérez De Celis
Instituto Nacional de Nutrición SZ

Carlos Alberto Domínguez Reyes
FUCAM AC

Hugo Domínguez Malagón
Instituto Nacional de Cancerología

Alberto Alvarado Miranda
Instituto Nacional de Cancerología

Antonio Maffuz Aziz
Centro Médico ABC

Erika Ruiz García
Instituto Nacional de Cancerología

Claudia Arce Salinas
Instituto Nacional de Cancerología

Juan W Zinser Sierra
Instituto Nacional de Cancerología

La Revista Mexicana de Mastología es el Órgano Oficial de la Asociación Mexicana de Mastología, AC. Publicación cuatrimestral. Los artículos y fotografías son responsabilidad exclusiva de los autores. La reproducción parcial o total de este número podrá hacerse siempre que se cite a la Revista y su autor como fuente. Toda correspondencia debe dirigirse al editor de la revista a: Amsterdam 124, Despacho 102, Col. Hipódromo Condesa, Deleg. Cuauhtémoc, 06170, Ciudad de México. Editor responsable: Dr. David Eduardo Muñoz González. Reserva de Derechos al Uso Exclusivo No 04-2014-031413213400-102. ISSN No 1870-2821. Certificado de Licitud de Título y de Contenido (en trámite).

La Revista Mexicana de Mastología ha sido registrada en bibliotecas e índices electrónicos en internet:

LATINDEX, Sistema Regional de Información en Línea para Revistas Científicas de América Latina, el Caribe, España y Portugal, <http://www.latindex.org/>

Biblioteca del Instituto de Biotecnología de la UNAM, <http://www.biblioteca.ibt.unam.mx/revistas.php>

Medigraphic, <http://www.medigraphic.org.mx>

Google Académico, <http://scholar.google.com.mx>

Arte, diseño, composición tipográfica, pre prensa, impresión y acabado por Graphimedic, SA de CV. Tels. 55 8589-8527 al 32. E-mail: emyc@medigraphic.com
Impreso en México.



Presidente

Dr. Víctor Manuel Pérez Sánchez

Vicepresidente

Dra. Isabel Alvarado Cabrero

Secretario

Dra. Eva Ruvalcaba Limón

Tesorero

Dr. David Eduardo Muñoz González

1er. Vocal

Dra. Ana Elena Martín Aguilar

2do. Vocal

Dra. Rocío Crystal Grajales Álvarez

3er. Vocal

Dra. Nereida Esparza Arias

Comisión de Honor y Justicia

Dra. Ma. Adela Poitevin Chacón
Dr. Sinuhé Barroso Bravo
Dr. Enrique Bargalló Rocha

Comisión de Cirugía Oncológica

Dra. Nereida Esparza Arias
Dr. Carlos Robles Vidal
Dr. Antonio Maffuz Aziz
Dr. Rafael Vázquez Romo
Dra. Ma. Teresa Ramírez Ugalde

Comisión de Epidemiología

Dr. Alejandro Mohar Betancourt

Comisión de Genética

Dra. Silvia Vidal Millán

Comisión de Biología Molecular

Dr. Ismael Vásquez Moctezuma

Comisión de Oncología Médica

Dra. Claudia Arce Salinas
Dr. Fernando Lara Medina
Dr. Miguel Lázaro León
Dra. Cynthia Villarreal Garza
Dra. Paula Cabrera Galeana
Dr. Jaime de la Garza Salazar
Dr. Juan Zinser Sierra
Dr. Alberto Alvarado Miranda

Comisión de Patología

Dra. Verónica Bautista Piña

Dra. Mercedes Hernández González

Dr. Héctor Santiago Payán
Dra. Fanny Porras Reyes
Dr. Gerónimo Tavares Macías
Dr. Aldo Alcaraz Wong
Dra. Gabriela Gómez Macías
Dra. Graciela Velázquez Delgado
Dra. Tania Álvarez Domínguez
Dra. Yolanda Ortiz Mancisidor
Dr. Pedro Fonz Enríquez

Citopatología

Dra. Mónica Serrano Arévalo
Dra. Lidia Villegas González
Dra. Lorena Flores Hernández

Comisión de Radiología y Ultrasonido

Dra. Yolanda Villaseñor Navarro
Dra. Lesvia Aguilar Cortázar
Dra. Ma. del Carmen Lara Tamburrino
Dra. Patricia Pérez Badillo

Comisión de Radio Oncología

Dra. Ma. Adela Poitevin Chacón
Dra. Christian Flores Balcázar
Dr. Gabriel Santiago Concha
Dr. Jesús Zamora Moreno-Varaona

Comisión de Rehabilitación y Linfedema

Dra. Verónica Cedillo Compeán

Comisión de Psicología

Psic. Lizette Gálvez Hernández

Comisión de Ginecología Oncológica

Dr. Eduardo Barragán Curiel
Dra. Cristina Arteaga Gómez
Dr. Armen Stankov Dragan

Comité de Excelencia en Gestión Oncológica

Mtra. Edith Aguilar Monroy

Comisión de Prevención de Cáncer de Mama

Dr. Rolando Flores Lázaro

Grupos de Apoyo

Sra. María del Carmen Forgach Marcor
Sra. Guadalupe Mayorga Malabehar
Lic. Enrique Contreras Barrón

Representante con los estados

Dr. Jesús Cárdenas Sánchez

Enfermería Oncológica

Enf. Sofía Cruz Romero
L.E.O María Citlaly Cruz Porras

Arte y Cultura

Mtro. Miguel Díaz Carballo
Dra. Patricia Pérez Badillo

Acción Social

Dra. Ariadna Rechy Rivera
Sra. Guadalupe Mayorga Malabehar



CONTENIDO

Editorial

- Los nuevos equipos multidisciplinarios
David Eduardo Muñoz González 5

Trabajos originales

- Cirugía oncológica en cáncer de mama:
resultados oncológicos con seguimiento en un plazo
no menor de 2 años en pacientes
Gerardo Amarante-de León, Servando Cardo-Huerta,
Gerardo I Magallanes-Garza, Juan C Bermeo-Ortega,
Berta Serrano-Peláez, Jorge Santiago-Sánchez 6

- Correlación clínico-histopatológica de los hallazgos
radiológicos de las lesiones mamarias categoría
BI-RADS 4a, 4b y 4c
José López Zamudio, Ciria Gabriela Vázquez Macías 13

Casos clínicos

- Cáncer de mama y embarazo por inseminación
artificial en madre con edad materna de riesgo
Kachira Eldadi Portillo Chiu, César Ramón Aguilar Torres, Óscar Salcido Rivera 18

- Carcinoma metaplásico de localización atípica
Irasema Apodaca Ramos, Felipe Villegas Carlos,
Betsabé Hernández Hernández, Juan Alberto Tenorio Torres,
Nina Paola Ríos Luna, Daniela Albania Bravo Gil,
Luis Israel Llerena Béjar, Juan Jaime Díaz Osuna, Guillermo Moreno Flores 25

- Tumor *phylloides* maligno recurrente, reporte de un
caso con comportamiento agresivo, importancia
del tratamiento multidisciplinario
Luis Israel Llerena Béjar, Arturo Pabel Miranda Aguirre,
Marytere Herrera Martínez, Daniel Garza, Eva Ruvalcaba Limón,
Carlos Domínguez, Juan Alberto Tenorio Torres, Felipe Villegas Carlos,
Guillermo Moreno Flores 28
-



CONTENTS

Editorial

- The new multidisciplinary teams*
David Eduardo Muñoz González 5

Original works

- Oncoplastic surgery in breast cancer: oncological results with follow up within a period of no less than 2 years in patients*
Gerardo Amarante-de León, Servando Cardo-Huerta,
Gerardo I Magallanes-Garza, Juan C Bermeo-Ortega,
Berta Serrano-Peláez, Jorge Santiago-Sánchez 6

- Clinical-histopathologic correlation of the findings radiologic of category BI-RADS 4a, 4b and 4c breast lesions*
José López Zamudio, Ciria Gabriela Vázquez Macías 13

Clinical case

- Breast cancer and pregnancy by artificial insemination in mother with maternal age at risk*
Kachira Eldadi Portillo Chiu, César Ramón Aguilar Torres, Óscar Salcido Rivera 18

- Metaplastic breast cancer of unusual location*
Irasema Apodaca Ramos, Felipe Villegas Carlos,
Betsabé Hernández Hernández, Juan Alberto Tenorio Torres,
Nina Paola Ríos Luna, Daniela Albania Bravo Gil,
Luis Israel Llerena Béjar, Juan Jaime Díaz Osuna, Guillermo Moreno Flores 25

- Recurrent malignant phyllodes tumor, a case report with aggressive behavior, importance of multidisciplinary treatment*
Luis Israel Llerena Béjar, Arturo Pabel Miranda Aguirre,
Marytere Herrera Martínez, Daniel Garza, Eva Ruvalcaba Limón,
Carlos Domínguez, Juan Alberto Tenorio Torres, Felipe Villegas Carlos,
Guillermo Moreno Flores 28
-



Los nuevos equipos multidisciplinarios

The new multidisciplinary teams

Dr. David Eduardo Muñoz González*

* Editor de la Revista
Mexicana de Mastología.

Los constantes avances de la medicina nos acercan a un nuevo mundo, donde la relación médico-paciente se reemplaza por la de un equipo de salud y familia. Bienvenidos a esta nueva etapa en la que los equipos médicos de tipo multidisciplinario están integrados por médicos, enfermeras, genetistas, psicólogos, patólogos, radiólogos, entre otros, quienes además deben definir una estructura de protocolos que permita acoger y asesorar a estas familias con integrantes sanos, pero con riesgo a desarrollar neoplasias.

Algunas décadas atrás nos sorprendíamos con la mala fortuna de familias donde el cáncer se presentaba en múltiples integrantes y edades tempranas; hoy en día, hemos aprendido que muchos de ellos han heredado mutaciones que predisponen al desarrollo de esta patología.

Gracias al desarrollo de la genética molecular es posible identificar los genes mutados y, de esta forma, asociar con las características fenotípicas de los portadores. El desarrollo de registros familiares ha permitido la vigilancia de dichos portadores, lo cual contribuye al conocimiento de la historia natural de la enfermedad.

Lo anterior ha sido de gran valor para un diagnóstico oportuno, en donde la cirugía conservadora y detección del ganglio centinela, así como la cirugía profiláctica, han sido determinantes en terapias efectivas, disminución de riesgo y mejor calidad de vida. En este número valoraremos aspectos radiológicos de correlación clínica e histológica, y quirúrgicos de tipo oncoplástico.

Esperamos que esta revista marque un punto de inflexión para el gremio médico, con el fin de concientizar que el conocimiento aplicado sea incorporado para un asesoramiento genético individualizado.

El objetivo de esta revista es mostrar una nueva faceta de la medicina y sensibilizar a los profesionales de la salud sobre consultar a sus pacientes respecto a la presencia de cáncer en la familia.

Queremos agradecer especialmente a todos los autores y revisores de los trabajos de esta publicación, que con su aporte han permitido llevarla a cabo.

Esperamos que este número sea de gran utilidad a nuestros lectores.

Correspondencia:
**Dr. David Eduardo Muñoz
González**
E-mail:
incanginecologia@hotmail.
com

www.medigraphic.org.mx



Citar como: Muñoz GDE. Los nuevos equipos multidisciplinarios. Rev Mex Mastol. 2020; 10 (1): 5. <https://dx.doi.org/10.35366/95760>



Cirugía oncoplástica en cáncer de mama: resultados oncológicos con seguimiento en un plazo no menor de 2 años en pacientes

Oncoplastic surgery in breast cancer: oncological results with follow up within a period of no less than 2 years in patients

Gerardo Amarante-de León,* Servando Cardo-Huerta,† Gerardo I Magallanes-Garza,§
Juan C Bermeo-Ortega,¶ Berta Serrano-Peláez,¶ Jorge Santiago-Sánchez**

* Especialista en Cirugía General. Alta Especialidad en Mastología.

† Especialista en Cirugía General. Cirugía Oncológica, Director Nacional de Investigación Clínica Tec Salud.

§ Especialista en Ginecología y Obstetricia. Alta Especialidad en Mastología. Jefe de Servicio de Ginecología y Obstetricia Tec Salud.

¶ Especialista en Cirugía General. Alta Especialidad en Mastología.

** Especialista en Ginecología y Obstetricia. Alta Especialidad en Mastología.

Tecnológico de Monterrey. Hospital San José. Centro de Tratamiento de Mama.

Correspondencia:
Juan Bermeo-Ortega
E-mail: bermeoojc@gmail.com



RESUMEN

Introducción: La cirugía oncoplástica (COP) es un gran avance en cirugía de mama, se establece en dos niveles; el nivel 1 escisión de < del 20% de volumen mamario y el nivel 2 que abarca técnicas de mamoplastia escisión del 20-50% del volumen mamario y piel. La COP es una innovación y evolución en el tratamiento del cáncer de mama precoz, brindando un adecuado control oncológico y reflejando un grado de satisfacción alto por las pacientes. **Objetivo:** Conocer la viabilidad, valorar la respuesta oncológica y el producto estético de las técnicas en cirugía oncoplástica en las pacientes con cáncer de mama con un seguimiento no menor a dos años posterior a la cirugía. **Material y métodos:** Estudio, descriptivo, retrospectivo, la población incluye a las pacientes intervenidas por cáncer de mama con aplicación de técnicas oncoplásticas. Se utilizó para el análisis estadística descriptiva, basándonos en medidas de tendencia central. **Resultados:** La media del tamaño tumoral fue 25 mm, el 53.12%. La cirugía tipo 1 se realizó en 23 casos, 71.87%. Sólo se registraron dos tipos de complicaciones, hematoma en un caso 3.12% y necrosis del pezón en dos casos 6.25%. Los márgenes quirúrgicos óptimos > 2 mm se registraron en 15 casos 46.87%. En cuanto a supervivencia y vigilancia, 31 casos, 96.87% presentaron remisión completa y se mantienen libres de recurrencia locoregional en un seguimiento no menor de dos años postquirúrgicos. **Conclusiones:** La COP es una opción el tratamiento primario en pacientes con cáncer de mama en estadios I y II, puesto que permite un control local adecuado, preservando la estética, y no modifica la supervivencia, recurrencias locoregionales ni el índice de metástasis a distancia.

Palabras clave: Cáncer de mama, cirugía oncoplástica, márgenes quirúrgicos, supervivencia, recurrencia.

ABSTRACT

Introduction: Oncoplastic surgery is a breakthrough in breast surgery, it is established in 2 levels; level 1 excision of < 20% of breast volume and level 2 encompassing mammoplasty excision techniques of 20-50% of breast volume and skin. Oncoplastic surgery (OP) is an innovation and evolution in the treatment of the early breast cancer, providing an adequate oncological response control and reflecting a high degree of satisfaction

Citar como: Amarante-de León G, Cardo-Huerta S, Magallanes-Garza GI, Bermeo-Ortega JC, Serrano-Peláez B, Santiago-Sánchez J. Cirugía oncoplástica en cáncer de mama: resultados oncológicos con seguimiento en un plazo no menor de 2 años en pacientes. Rev Mex Mastol. 2020; 10 (1): 6-12. <https://dx.doi.org/10.35366/95761>

by the patients. **Objective:** To know the viability, to evaluate the oncological response and the aesthetic product of the techniques in oncoplastic surgery in patients with breast cancer with a follow-up of at least two years after surgery. **Material and methods:** A descriptive, retrospective study of the population includes patients undergoing surgery for breast cancer with the application of oncoplastic techniques. The descriptive statistics was used for the analysis, based on measures of central tendency. **Results:** The mean tumor size was 25 mm, 53.12%. Type I surgery was performed in 23 cases, 71.87%. Only 2 types of complications were recorded; hematoma in 1 case 3.12% and necrosis of the nipple in 2 cases 6.25%. The optimal surgical 2 mm were registered in 15 cases 46.87%. Regarding survival and surveillance; 31 cases 96.87% presented complete remission and remain free of regional loco recurrence in a follow-up of not less than two years post-surgical. **Conclusion:** Oncoplastic surgery is an option for primary treatment in patients with stage I and II breast cancer, since it allows adequate local control, preserving aesthetics, and does not modify survival, loco regional recurrences or the rate of distant metastasis.

Keywords: Breast cancer, oncoplastic surgery, surgical margins, survival, recurrence.

INTRODUCCIÓN

El cáncer de mama es el tumor más frecuente en la mujer, cada año mueren alrededor de 373,000 mujeres, representando el 14% de todas las muertes por cáncer en el sexo femenino. En Estados Unidos el programa *Surveillance Epidemiology and End Results* (SEER), analiza los patrones de incidencia, mortalidad y supervivencia en cáncer; concluyendo que el cáncer de mama es la causa más frecuente de muerte en mujeres entre 40 y 55 años con un riesgo acumulado de 8.9% a lo largo de la vida.¹⁻³

La cirugía oncoplástica representa un gran avance en cirugía de mama; la técnica fusiona los principales fundamentos de cirugía oncológica con los procedimientos de la cirugía plástica en el tratamiento conservador del cáncer de mama, favoreciendo el resultado estético final y minimiza el número de cirugías radicales.⁴⁻⁷

Numerosas técnicas conforman la cirugía oncoplástica, establecidas en dos niveles. El nivel 1 consiste en técnicas de avance y rotación del tejido glandular, escisión de < del 20% de volumen mamario no requiere resección de piel, pero sí la centralización del complejo areola-pezones, y el nivel 2 que abarca técnicas de mamoplastia en donde debe ser reseccionado del 20-50% del volumen mamario y piel, permitiendo de esta manera la resección de un mayor volumen sin dejar de lado la estética. La COP se basa en tres principios básicos: obtener ediciones amplias, reconstrucción inmediata de la mama e inmediata simetría con la mama contralateral cuando es necesario.⁸⁻¹⁰

Las principales indicaciones en procedimientos oncoplásticos son: resección de > 20% del volumen mamario, tamaño y localización tumoral, volumen y densidad mamaria, ptosis severa y asimetría, multicentricidad o multifocalidad, macromastia y cirugía plástica previa en la mama.⁹⁻¹²

Dentro de las contraindicaciones en cirugía oncoplástica podemos mencionar: tumores T4, cáncer de mama inflamatorio, glándulas mamarias radiadas y enfermedad multicéntrica; cuando no se pueden asegurar márgenes claros sin una mastectomía, poco volumswen mamario y sin ptosis y microcalcificaciones malignas extensas.¹³⁻¹⁵

La cirugía oncoplástica, junto con otras terapias para el control local de la enfermedad oncológica, representa una innovación y evolución en el tratamiento del cáncer de mama precoz, lo cual refleja un grado de satisfacción alto y una disminución de la percepción de la enfermedad por las pacientes.^{4,16}

Múltiples son las publicaciones sobre la aplicación de la cirugía oncoplástica en cáncer de mama; sin embargo, hay pocos registros del seguimiento y resultados oncológicos a largo plazo de estas pacientes.

MATERIAL Y MÉTODOS

Se trata de un estudio observacional, descriptivo, retrospectivo, realizado en el Centro de Tratamiento de Mama del Hospital San José TecSalud, la población incluye a todas las pacientes intervenidas por cáncer de mama en las

que se aplica técnicas oncológicas realizando seguimiento no menor a dos años.

Se seleccionaron los expedientes de los pacientes en los que se encontraba registrado el tipo de intervención oncológica realizada y descripción del seguimiento postquirúrgico no menor de dos años. Se excluyeron a las pacientes intervenidas quirúrgicamente en otras instituciones de salud y aquellas que desistieron del seguimiento postoperatorio. Al obtener los resultados, se tabulan y analizan aplicando técnicas de estadística descriptiva, basados en medidas de tendencia central al utilizar frecuencias en conjunto con porcentajes y la media y mediana en el caso de variables cuantitativas; la significación estadística se estableció como $p < 0.05$. Se realizó el análisis de distintas variables como: datos demográficos, parámetros clínicos y quirúrgicos, anatomía patológica, tratamiento realizado y seguimiento.

RESULTADOS

Datos demográficos

La edad media fue 50.76 (50-59) años y una mediana de 54.5 años, el IMC presentó una media de 27.41, lo que refleja un predominio del

Tabla 1: Datos demográficos.

	n	%
Edad		
20-19	0	0.00
30-39	2	6.00
40-49	13	40.62
50-59	9	28.12
60-69	7	22.00
> 70 años	1	3.12
Media: 50.76		
Comorbilidad		
HAS	5	15.62
DMT II	6	18.75
Otros	1	3.12
Negados	20	62.50

HAS = hipertensión arterial sistémica; DMT II = diabetes mellitus tipo II.

Tabla 2: Parámetros clínicos.

Tamaño en mm	n	%
≤ 20	12	37.50
> 20 - ≤ 50	17	53.12
> 50	3	9.37
Total	32	100.00
Media = 25 mm.		

sobrepeso presente en 13 pacientes (40.62%). Los antecedentes patológicos mostraron un ligero predominio de la diabetes mellitus tipo II presente en seis pacientes (18.75%), frente a la hipertensión arterial sistémica presente en cinco pacientes (15.62%). En cuanto al estado hormonal, se reportaron 18 casos (56.25%) de pacientes postmenopáusicas (Tabla 1).

Parámetros clínicos

El tamaño glandular se estableció mediante la copa del brasier utilizado por las pacientes, con un predominio de la copa B presente en 13 casos (40.62%). La densidad mamaria obtenida a través de mamografía demostró un patrón C en 15 casos (46.87%). En cuanto a la lateralidad tumoral en la glándula mamaria, se identificaron 19 casos (59.37%) que afectan al lado izquierdo, no se reportaron casos de bilateralidad. Para determinar el tamaño tumoral, invasión ganglionar y la etapa clínica de la enfermedad, se utilizaron los sistemas de clasificación internacional de la *American Joint Committee on Cancer (AJCC)* y estadificación TNM. El tamaño tumoral reflejó una media de 25 mm ($> 20 - \leq 50$ mm), presentando 17 casos (53.12%) y que corresponden según la estadificación TNM al grupo T2 para tamaño tumoral. Se encontró una diferencia estadísticamente significativa ($p = 0.01$) entre el tamaño tumoral determinado clínicamente y el tamaño establecido por patología, no fue así el caso de la relación entre el tamaño tumoral determinado clínicamente y aquel que se estableció mediante estudios de imagen, específicamente a través de ultrasonido, en donde no hubo una diferencia estadística significativa ($p = 0.44$). En cuanto a la presencia de ganglios

Tabla 3: Parámetros quirúrgicos.

	n	%
Tipo de cirugía		
Tipo 1	23	71.87
Tipo 2	9	28.12
Complicaciones		
Hematoma	1	3.12
Necrosis del pezón	2	6.25
Ninguna	29	90.62
Reintervenciones		
Sí	1	3.12
No	31	96.87

linfáticos, se presentaron 25 casos (78.12%) que corresponden a un estado N0. La etapa clínica del cáncer de mama II A se presentó en 17 casos (53.12%) (Tabla 2).

Parámetros quirúrgicos

Fueron intervenidas 32 pacientes con diagnóstico de cáncer de mama y que eran candidatas a técnicas de cirugía oncológica. Se identificaron 23 casos (71.87%) en los cuales se realizó cirugía tipo 1. Las complicaciones postquirúrgicas estuvieron ausentes en 29 casos (90.62%), sólo se registraron dos tipos de complicaciones: hematoma presente en un caso (3.12%) y necrosis del pezón presente en dos casos (6.25%) (Tabla 3).

Parámetros de anatomía patológica

Como se mencionó con anterioridad, dentro de los parámetros clínicos y en relación al tamaño tumoral, se encontró una diferencia estadísticamente significativa ($p = 0.01$) entre el tamaño tumoral determinado clínicamente y el tamaño establecido por patología. El subtipo molecular de cáncer de mama que predominó fue el luminal, en donde se reportaron 25 casos (78%), seguido del subtipo triple negativo con cuatro casos (12.5%). El grado histológico de diferenciación presentó una media de 10.66, el grado 2 estuvo presente en 13 casos 40.62%, con un rango similar se presentó el grado 3 con 12 casos (37.5%). El tipo histológico más

frecuente fue el carcinoma ductal infiltrante (CDI) con 26 casos (82%), seguido del carcinoma lobulillar infiltrante (CLI) y del carcinoma ductal *in situ* (CDIS) con tres casos cada uno. Los márgenes quirúrgicos óptimos > 2 mm se registraron en 15 casos (46.87%). Sólo en cinco casos (15.62%) los márgenes quirúrgicos no pudieron valorarse debido a ausencia del tumor por biopsia escisional previa o por respuesta patológica completa (Tabla 4).

Tratamientos

El tratamiento sistémico se administró según lo indicado en el consenso multidisciplinario en cada caso (Tabla 5).

No se encontró una diferencia estadísticamente significativa ($p = 0.13$) en relación con el tamaño tumoral entre los pacientes que recibieron quimioterapia neoadyuvante y los que no lo hicieron. El estado ganglionar

Tabla 4: Parámetros de anatomía patológica.

	n	%
Subtipo molecular cáncer de mama COP		
Luminal	25	78.00
Her2 +	3	9.37
Triple negativo	4	12.50
Grado histológico		
1	7	21.87
2	13	40.62
3	12	37.50
Media: 10.66, mediana: 12		
Histología tumoral		
Carcinoma ductal infiltrante (CDI)	26	82.00
Carcinoma ductal <i>in situ</i> (CDIS)	3	9.00
Carcinoma lobulillar infiltrante (CLI)	3	9.00
Márgenes quirúrgicos		
1-2 mm	12	37.50
> 2 mm	15	46.87
No valorable	5	15.62

COP = cirugía oncológica.

linfático tampoco demostró una diferencia significativa ($p = 0.21$) entre pacientes sometidos a quimioterapia neoadyuvante y los que no fueron sometidos a esta terapéutica inicial. De igual manera, al referirnos a la etapa clínica en relación con pacientes que recibieron quimioterapia neoadyuvante, no se encontró una diferencia significativa ($p = 0.09$) (Tabla 6).

La radioterapia posterior a cirugía se administró en todas las pacientes que intervinieron en este estudio (32 casos, 100%). El tratamiento hormonal a base de tamoxifeno se estableció en nueve casos (28.12%), mientras que los inhibidores de aromatasas se utilizaron en 15 casos (46.87%).

Vigilancia y sobrevida

De las 32 pacientes que intervinieron en este estudio, 31 casos (96.87%) presentaron remisión completa y se mantienen libres de recurrencia locorregional en un seguimiento no menor de dos años postquirúrgicos, se encontró un caso (3%) con hallazgos a dos años tres meses después de la cirugía; reporte de mamografía/ultrasonido: categoría BI-RADS 4b, zona de distorsión con moderada sospecha de malignidad, se realiza biopsia guiada con arpón y el reporte de patología indica una hiperplasia ductal de tipo usual. De igual manera, resulta importante señalar que se presentó un caso de fallecimiento no relacionado con cáncer de mama (Tabla 7).

DISCUSIÓN

La cirugía oncoplástica representa un gran avance en cirugía de mama, la técnica fusiona los principales fundamentos de cirugía oncológica con los procedimientos de la cirugía plástica en el tratamiento conservador del cáncer

Tabla 5: Quimioterapia neoadyuvante.

	n	%
Sí	7	21.87
No	25	78.12
Total	32	100.00

Tabla 6: Relación quimioterapia neoadyuvante con tamaño tumoral y etapa clínica.

	Sí	No	p
Quimioterapia neoadyuvante	7	25	
Tamaño tumoral			0.13
T0	0	0	
T1	0	10	
T2	5	14	
T3	2	1	
Estado ganglionar			0.21
N0	3	22	
N1	2	3	
N2	2	0	
Etapas clínicas			0.09
I	0	8	
IIA	3	14	
IIB	1	2	
IIIA	3	1	

de mama, favoreciendo el resultado estético final y minimiza el número de cirugías radicales.

El presente trabajo, al ser un estudio retrospectivo, tiene limitaciones relativas al trabajar con un número de casos reducidos; sin embargo, al analizar los resultados obtenidos en nuestro estudio y al compararlos con publicaciones previas, se relacionan en gran medida.

Dentro de los datos demográficos es importante resaltar que factores como la edad media, predominio de comorbilidades como hipertensión arterial y diabetes mellitus fueron similares a los reportados en otros estudios; Brito G y Sherwell S y colaboradores^{1,2} establecen una edad media de 54.2 años, una prevalencia de la hipertensión arterial 14.5% en relación con los resultados obtenidos en nuestro estudio, en donde se evidencia una edad media de 50.76 años y un porcentaje del 15.62% para la hipertensión arterial. El tamaño tumoral refleja una media de 25 mm ($>20 \leq 50$ mm), presentando 17 casos (53.12%) y que corresponden según la estadificación TNM al grupo T2, valores que se asemejan a lo reportado por Hechavarría Y y su equipo,⁵ quienes en su investigación indican que el 62% de los tumores correspondían a una estadificación TNM T2.

**Tabla 7: Progresión
locorregional y metástasis.**

	n	%
Libre recurrencia locorregional	31.00	96.87
Mets	0.00	0.00
Otros hallazgos	1.00	3.00
Fallecidas	0.00	0.00
Total	32.00	100.00

Se identificaron 23 casos (71.87%) en los cuales se realizó cirugía oncológica tipo 1 y la cirugía oncológica tipo 2 se realizó en nueve casos (28.12%), dichos resultados se asemejan a lo publicado por Garcés M y su grupo de investigadores⁶ en su experiencia en el Departamento de Cirugía en Mama del Instituto de Enfermedades Neoplásicas de Lima quien reportó un 65.7% de pacientes que fueron sometidas a cirugía oncológica tipo 1, mientras que la cirugía tipo 2 fue reportada en un 34.9% de los casos.

El tipo histológico más frecuente fue el carcinoma ductal infiltrante (CDI) 82%, Acea Nebril B y colaboradores¹¹ reportaron un 73.2% con histología de carcinoma ductal infiltrante, lo cual se asemeja a lo descrito en el presente estudio.

Se indicó quimioterapia neoadyuvante en el 21.87% de los casos, mientras que en el 78.12% no la recibieron. No se encontró una diferencia estadísticamente significativa ($p = 0.13$) en relación al tamaño tumoral entre los pacientes que recibieron quimioterapia neoadyuvante y los que no lo hicieron. El estado ganglionar linfático tampoco demostró una diferencia significativa ($p = 0.21$) entre pacientes sometidos a quimioterapia neoadyuvante y los que no la recibieron. Hernando E¹⁶ reportó en su estudio un 10.3% de casos que recibieron quimioterapia neoadyuvante y un 89.7% que no la recibieron; además expresa que no hay una diferencia significativa ($p = 0.70$) en relación al tamaño tumoral y estado ganglionar ($p = 0.28$), resultados que se asemejan a lo descrito por el presente estudio.

De las 32 pacientes que participaron en esta investigación, 31 casos (96.87%) presentaron

remisión completa y se mantienen libres de recurrencia locorregional en un seguimiento no menor de dos años postquirúrgicos. Sherwell S y Cháveza M y colaboradores^{2,8} indican que se han reportado en estudios similares una tasa de recurrencia posterior a cirugía oncológica entre el 2 y 7%, no obstante, en sus publicaciones no se han presentado recurrencias locales, pero recomiendan un periodo de seguimiento a mayor plazo.

CONCLUSIONES

La cirugía oncológica es una opción de tratamiento primario en pacientes con cáncer de mama en estadios I y II, puesto que permite un control local adecuado, preservando la estética y no modifica la supervivencia, recurrencias locorregionales, ni el índice de metástasis a distancia. Evidenciando un grado alto en cuanto a la satisfacción emocional y estética de las pacientes que son intervenidas quirúrgicamente por este tipo de alternativa quirúrgica.

BIBLIOGRAFÍA

1. Brito SG, Pérez BIM. Conservative surgery for breast cancer. *Revista Cubana de Cirugía*. 2014; 53 (2): 201-212.
2. Sherwell-Cabello S, Maffuz-Aziz A, Villegas-Carlos F, Domínguez-Reyes C, Labastida-Almendares S, Rodríguez-Cuevas S. Feasibility and cosmetic outcome of oncoplastic surgery in breast cancer treatment. *Cir Cir*. 2015; 83 (3): 199-205.
3. Martínez Gómez E, Cano Cuetos A, Medina Garrido C, Canseco Martín C, Arnanz Velasco F, Garrido Sánchez N et al. Cáncer de mama en mujeres muy jóvenes, nuestra experiencia. *Clin Invest Gin Obst*. 2016; 43 (1): 17-23.
4. De Miranda Pires D, Gazoto Junior O, Nazareth Valadares C, Levy Andrade R. Formação em cirurgia oncológica e reconstrutiva da mama: análise da formação na América e na União Europeia com a realidade brasileira. *Mastology*. 2017; 27 (2): 164-71.
5. Hechavarría JY, Ramírez JR, Fernández SP, Porteltes CA, Cedeño MA. Oncoplastic surgery for breast cancer in patients attended at "Vladimir Ilich Lenin" Hospital. *Correo Científico Médico*. 2015; 19 (4): 1-13.
6. Garcés M, Mendoza G, Falla M, Cotrina J, Sarria G, Doimi F et al. Oncoplastic surgery of the breast: First experience at the Instituto Nacional de Enfermedades Neoplásicas. *Carcinos*. 2013; 3 (2): 3-11.
7. Cruz Benítez L, Morales Hernández ER. Historia y estado actual sobre los tipos de procedimientos quirúrgicos realizados en cáncer de mama. *Gamo*. 2014; 13 (2): 124-133.

8. Chávez M, Ziegler G, Cotrina M, Garcés M, Calderón G, Mantilla R. Resultados oncológicos de la cirugía oncoplástica: seguimiento a largo plazo de pacientes tratados en un instituto oncológico de Latinoamérica. *Rev Senol Patol Mamar*. 2017; 30 (4): 170-178.
9. Villarreal CSP. La cirugía oncoplástica en cáncer de mama. *Rev Mex Mastol*. 2014; 4 (2): 45-51.
10. Mathelin C, Dissaux C, Ruffenach L, Bruant-Rodier C. Cirugía oncoplástica de la mama. *EMC - Cirugía Plástica Reparadora y Estética*. 2018; 2 6(1).
11. Acea Nebril B, Cereijo Garec C, García Novo A. Cosmetic sequelae after oncoplastic surgery of the breast. Classification and factors for prevention. *Cir Esp*. 2015; 93 (2): 75-83.
12. Escandón EYM, Zepeda CEJ, Ibarra PÁS. Complicaciones de la reconstrucción mamaria en pacientes oncológicas del Hospital Regional 1° de Octubre del ISSSTE. *Rev Esp Med Quir*. 2013; 18 (2): 131-137.
13. Vázquez Albadalejo C. Cirugía del cáncer de mama: técnicas quirúrgicas de tratamiento y de reconstrucción, momento y tiempos de recuperación. *Med Segur Trab*. 2016; 62 (Suppl): 116-124.
14. Garcés M, Falla M, Mendoza Z, Cotrina J, Ruíz M. La cirugía oncoplástica de la mama: Una técnica quirúrgica que mejora la calidad de vida de las pacientes. *Rev Med Hered*. 2016; 27 (4): 256-263.
15. Garcés M, Mendoza G, Falla M, Ruiz M. Oncoplastic breast surgery: Peruvian experience in a public hospital. *Carcinos*. 2015; 5 (2): 39-46.
16. Hernando E, Casamayor MC, Ibáñez R, Palomares A, Rodrigo V, Cruz S et al. Oncoplastic surgery and intraoperative radiotherapy in breast cancer. *Rev Senol Patol Mamar*. 2019; 32 (1): 12-16.



Correlación clínico-histopatológica de los hallazgos radiológicos de las lesiones mamarias categoría BI-RADS 4a, 4b y 4c

Clinical-histopathologic correlation of the findings radiologic of category BI-RADS 4a, 4b and 4c breast lesions

José López Zamudio,* Ciria Gabriela Vázquez Macías[†]

* Cirujano Oncólogo,
Médico adscrito al Servicio
de Tumores de Mama.
[†] Residente de Ginecología
y Obstetricia.

Hospital General de Zona No.
16 del Instituto Mexicano del
Seguro Social. Torreón, Coahuila.

Correspondencia:
Dr. José López Zamudio
Calle Oyamel Núm. 628,
Col. Torreón Jardín, 27200,
Torreón, Coahuila.
Tel: 333-83-199-83
E-mail:
joloza85@hotmail.com



RESUMEN

El cáncer de mama es la neoplasia maligna más frecuente en la mujer a nivel mundial. En México cada año se diagnostican 11 mil nuevos casos de cáncer de mama, lo cual representa un incremento de casi 20% en los últimos tres años, por lo que se considera un problema de salud pública. La mastografía es el único método diagnóstico aceptado como técnica de tamizaje para el cáncer de mama, ya que permite su detección precoz y es el único que ha demostrado una reducción en las tasas de mortalidad por cáncer de mama. El sistema BI-RADS (Breast Imaging Report and Database System) subdivide las lesiones sospechosas de malignidad en tres subgrupos: 4a (baja sospecha de malignidad, 2-10%), 4b (sospecha intermedia, 11-50%) y 4c (sospecha alta, 51-94%). El objetivo del presente estudio es presentar la correlación clínica-histopatológica de los hallazgos radiológicos de los estudios mastológicos clasificados como BI-RADS 4a, 4b y 4c de 171 pacientes que se estudiaron en el Hospital General de Zona No. 16 del Instituto Mexicano del Seguro Social en Torreón, Coahuila, a quienes se les realizó biopsia de mama por sospecha mastológica de cáncer de mama en el periodo comprendido de enero a diciembre de 2019. Concluimos que la mastografía es el único método diagnóstico aceptado como técnica de tamizaje para el cáncer de mama, permitiendo su detección precoz y el único que ha demostrado una reducción en las tasas de mortalidad. Es importante correlacionar los hallazgos radiológicos característicos de las lesiones benignas y malignas en las categorías BI-RADS 4a, 4b y 4c con los resultados histopatológicos para definir con base en su diagnóstico el tratamiento para cada caso.

Palabras clave: Mastografía, BI-RADS, microcalcificaciones, lesiones premalignas, carcinoma *in situ*, carcinoma invasor.

ABSTRACT

Breast cancer is the most common malignant neoplasm in women worldwide. In Mexico each year 11 thousand new cases of breast cancer are diagnosed, which represents an increase of almost 20% in the last three years, which is why it is considered a public health problem. Mammography is the only diagnostic method accepted as a screening technique for breast cancer, allowing its early detection and the only one that has shown a reduction in mortality rates from breast cancer. The BI-RADS system subdivides lesions suspected of malignancy

Citar como: López ZJ, Vázquez MCG. Correlación clínico-histopatológica de los hallazgos radiológicos de las lesiones mamarias categoría BI-RADS 4a, 4b y 4c. Rev Mex Mastol. 2020; 10 (1): 13-17. <https://dx.doi.org/10.35366/95762>



into three subgroups: 4a (low suspicion of malignancy, 2-10%), 4b (intermediate suspicion, 11-50%) and 4c (high suspicion, 51-94%). The objective of this study is to present the clinical-histopathological correlation of the radiological findings of the mastological studies classified as BI-RADS 4a, 4b and 4c of 171 patients who were studied at the Hospital General de Zona No. 16 of the Instituto Mexicano del Seguro Social in Torreón, Coahuila, who underwent breast biopsy due to mastic suspicion of breast cancer in the period from January to December 2019. We conclude that mammography is the only diagnostic method accepted as a screening technique for breast cancer allowing its detection early and the only one that has shown a reduction in mortality rates. It is important to correlate the characteristic radiological findings of benign and malignant lesions in BI-RADS categories 4a, 4b and 4c with the histopathological results to define the treatment for each case based on their diagnosis.

Keywords: Mammography, BI-RADS, microcalcifications, premalignant lesions, in situ carcinoma, invasive carcinoma.

INTRODUCCIÓN

El cáncer de mama es la neoplasia maligna más frecuente en la mujer a nivel mundial. En México cada año se diagnostican 11 mil nuevos casos de cáncer de mama, lo cual representa un incremento de casi 20% en los últimos tres años, por lo que se considera un problema de salud pública.¹ La dificultad para reducir su incidencia a través de la prevención primaria hace que los esfuerzos se centren en reducir la mortalidad a través del diagnóstico precoz, momento en que los tratamientos son más eficaces.

La mastografía es el único método diagnóstico aceptado como técnica de tamizaje para el cáncer de mama, ya que permite su detección precoz y es el único que ha demostrado una reducción de las tasas de mortalidad por cáncer de mama; detecta lesiones no palpables, calcificaciones, asimetrías y distorsiones de la glándula mamaria, sin embargo, la tasa de falsos negativos asciende a 10%, por lo que es necesario complementar con otros métodos de imagen o, incluso, correlacionar los hallazgos histopatológicamente.² La incidencia de lesiones premalignas y cáncer *in situ* han aumentado en los últimos años a la vez que el carcinoma invasor ha disminuido. Esta evolución estadística se debe al mayor número de mastografías de tamizaje.

El sistema BI-RADS (*Breast Imaging Report and Database System*) subdivide las lesiones sospechosas de malignidad en tres subgrupos: 4a (baja sospecha de malignidad, 2-10%), 4b (sospecha intermedia, 11-50%) y 4c (sospecha alta, 51-94%).^{1,2} El objetivo principal del pre-

sente trabajo es presentar la correlación clínica-histopatológica de los hallazgos radiológicos de los estudios mastológicos clasificados como BI-RADS 4a, 4b y 4c.

MATERIAL Y MÉTODOS

Se llevó a cabo un estudio retrospectivo, observacional y analítico en el Hospital General de Zona No. 16, en Torreón, Coahuila. Se realizó una búsqueda de los expedientes del archivo clínico y electrónico de las pacientes diagnosticadas y tratadas mediante biopsia de mama, de los casos clasificados radiológicamente como BI-RADS 4a, 4b y 4c que fueron tratadas en el Servicio de Tumores de Mama durante el periodo de enero a diciembre de 2019. Se revisaron 195 expedientes clínicos, de los cuales se excluyeron 24 por no contar con el reporte histopatológico. La muestra incluida fue de 171 pacientes femeninas, todas clasificadas radiológicamente como BI-RADS 4a, 4b y 4c.

RESULTADOS

A un total de 171 mujeres con lesiones mamarias BI-RADS 4a, 4b y 4c se les realizó biopsia mamaria en el Servicio de Cirugía Oncológica entre enero y diciembre de 2019. La edad media fue de 48 años, 81.3% > 40 años. El lado más afectado fue el izquierdo en 52%, derecho 39.8% y bilateral 8.2%. La presentación clínica más frecuente es el nódulo palpable en 63.74% (**Tabla 1**). De acuerdo con la indicación mastológica fueron 57 (33.33%) mastografías de

tamizaje, 82 (47.95%) mastografías diagnósticas, 28 (16.37%) ultrasonografía (USG) de tamizaje, 60 (35.08%) USG diagnóstico y 16 (9.35%) USG complementario. De los cuales fueron BI-RADS 4a 92 (53.8%), 4b 45 (26.3%) y 4c 34 (19.9%).

Los hallazgos radiológicos que se encontraron fueron: nódulo sólido palpable en 109 y nódulo no palpable en 62, dentro de las características no palpables se presentaron microcalcificaciones en 29.03%, zona de distorsión en 16.13%, nódulo sólido en 46.77%, lesiones quísticas en 12.9%, dilatación ductal en 1.61%, neodensidad en 25.8% y asimetría

Tabla 1: Características clínicas de las pacientes con lesiones mamarias categoría BI-RADS 4a, 4b y 4c (N = 171).

Variable	n (%)
Edad (años)	48 (14-87)
< 40	32 (18.7)
> 40	139 (81.3)
IMC (kg/m ²)	32.2 (18.2-41.5)
< 30	58 (33.9)
> 30	113 (66.1)
Peso	
Normal	20 (11.7)
Sobrepeso	38 (22.2)
Obesidad grado I	76 (44.4)
Obesidad grado II	32 (18.7)
Obesidad grado III	5 (2.9)
Lado afectado	
Glándula mamaria izquierda	89 (52)
Glándula mamaria derecha	68 (39.8)
Bilateral	14 (8.2)
Clínica	
Nódulo palpable	109 (63.74)
Nódulo no palpable	62 (36.26)
Tipo de biopsia	
Biopsia por Tru-Cut	29 (16.96)
Biopsia guiada por arpón	32 (18.72)
Biopsia incisional	43 (25.14)
Biopsia escisional	67 (39.18)

Tabla 2: Características radiológicas de las pacientes con lesiones mamarias categoría BI-RADS 4a, 4b y 4c (N = 171).

Variable	n (%)
Estudio de imagen	
Mastografía de tamizaje	57 (33.33)
Mastografía diagnóstica	82 (47.95)
USG de tamizaje	28 (16.37)
USG diagnóstico	60 (35.08)
USG complementario	16 (9.35)
Categoría BI-RADS	
4a (sospecha baja de malignidad)	92 (53.8)
4b (sospecha intermedia de malignidad)	45 (26.3)
4c (sospecha alta de malignidad)	34 (19.9)
Hallazgos radiológicos	
Nódulo palpable	109 (63.74)
Nódulo no palpable	62 (36.26)
- Microcalcificaciones	18 (29.03)
- Zona de distorsión	10 (16.13)
- Nódulo sólido	29 (46.77)
- Lesiones quísticas	8 (12.9)
- Dilatación ductal	1 (1.61)
- Neodensidad	16 (25.8)
- Asimetría	8 (12.9)

en 12.9% (**Tabla 2**). De los hallazgos histopatológicos la mayoría de las lesiones mamarias fueron benignas, las más frecuentes fueron los cambios fibroquísticos en 53.8%, adenosis esclerosante en 21.63% y cambios apocrinos en 17.4%. El porcentaje de malignidad de las piezas quirúrgicas fue de 25.14%; para BI-RADS 4a fue de 2.32%, 4b de 30.23% y 4c de 67.44%; el carcinoma ductal infiltrante fue la lesión maligna más frecuente en 29 (16.95%) casos, el carcinoma lobulillar infiltrante en ocho (4.67%), el carcinoma ductal *in situ* en cuatro (2.33%), el carcinoma lobulillar *in situ* en uno (0.58%) y la enfermedad de Paget en uno (0.58%) (**Tabla 3**).

DISCUSIÓN

La incidencia de lesiones premalignas y malignas han aumentado en los últimos años. Esta

Tabla 3: Características histopatológicas de las pacientes con lesiones mamarias categoría BI-RADS 4a, 4b y 4c (N = 171).

Variable	n (%)		
Malignidad por BI-RADS	43 (25.14)		
4a	1 (2.32)		
Carcinoma lobulillar infiltrante	1		
4b	13 (30.23)		
Carcinoma ductal <i>in situ</i>	3		
Carcinoma ductal infiltrante	9		
Enfermedad de Paget	1		
4c	29 (67.44)		
Carcinoma ductal <i>in situ</i>	1		
Carcinoma lobulillar <i>in situ</i>	1		
Carcinoma ductal infiltrante	20		
Carcinoma lobulillar infiltrante	7		

	4a (sospecha baja de malignidad) n = 92 (53.8%)	4b (sospecha intermedia de malignidad) n = 45 (26.3%)	4c (sospecha alta de malignidad) n = 34 (19.9%)
Lesiones mamarias por BI-RADS	n (%)	n (%)	n (%)
Cambios fibroquísticos	70 (77.77)	18 (40.00)	3 (8.82)
Cambios apocrinos	20 (21.73)	7 (15.55)	3 (8.82)
Ectasia ductal	10 (10.87)	2 (4.44)	1 (2.94)
Hiperplasia ductal leve	19 (20.65)	14 (31.11)	3 (8.82)
Fibroadenoma	19 (20.65)	1 (2.22)	
Adenosis esclerosante	27 (29.34)	9 (20.00)	1 (2.94)
Papiloma intraductal	4 (4.34)	4 (8.88)	
Hiperplasia ductal de alto grado	1 (1.08)	2 (4.44)	
Carcinoma ductal <i>in situ</i>		3 (6.66)	1 (2.94)
Carcinoma lobulillar <i>in situ</i>			1 (2.94)
Carcinoma ductal infiltrante		9 (20.00)	20 (58.82)
Carcinoma lobulillar infiltrante	1 (1.08)		7 (20.58)
Mastitis crónica granulomatosa	5 (5.43)	3 (6.66)	1 (2.94)
Adenoma gigante		1 (2.22)	
Lipoma mamario	2 (2.17)	2 (4.44)	
Enfermedad De Paget		1 (2.22)	
Quiste epidérmico de la mama	1 (1.08)		
Tumor Phyllodes	1 (1.08)	2 (4.44)	

evolución estadística justifica la necesidad de tamizaje mastográfico en las mujeres. El sistema BI-RADS es un método para clasificar los hallazgos mamográficos y en la actualidad se considera el estándar de oro en el diagnóstico de la patología mamaria. Sus objetivos son: estandarizar la terminología y la sistemática del informe mamográfico, categorizar las lesiones al establecer el grado de sospecha y asignar la actitud a tomar en cada caso. Además,

permite realizar un control de calidad y una monitorización de los resultados. El sistema BI-RADS está desarrollado también para ecografía y resonancia magnética, estableciendo criterios estandarizados para cada una de estas técnicas.¹⁻⁴

En el cáncer de mama y en las lesiones preinvasoras de la mama los hallazgos clínicos y radiológicos carecen de una determinación definitiva. La histopatología es necesaria para

conocer el diagnóstico final que encamine a la decisión terapéutica más apropiada en cada caso.¹⁻³ La mamografía es el método de imagen básico e imprescindible en el diagnóstico de la patología mamaria, el único reconocido como técnica de tamizaje para el cáncer de mama, ya que permite su detección precoz y es el único que ha demostrado una reducción en las tasas de mortalidad por cáncer de mama.^{3,4} Su papel fundamental es la detección precoz del cáncer de mama en mujeres asintomáticas, aunque también sirve como guía para el marcaje prequirúrgico de lesiones o para dirigir punciones (biopsia con aguja gruesa [BAG] o punción por aspiración con aguja fina [PAAF]) mediante estereotaxia. La sensibilidad de la mamografía para detectar lesiones malignas se ve reducida con la densidad mamaria. La densidad mamaria depende de la proporción de los dos tejidos más abundantes de la mama: el tejido fibroso (denso) y la grasa. En el estudio de Boyd se demostraba que la densidad mamográfica elevada se asocia con un incremento de riesgo de padecer cáncer de mama y que esta asociación no es explicable por la casualidad.³⁻⁵ La ecografía complementa a la mamografía e incluso la puede sustituir en casos concretos. Permite valorar la naturaleza sólida o quística de las lesiones y además puede detectar lesiones que la mamografía no es capaz, sobre todo en mamas densas.

Los programas de tamizaje del cáncer de mama de tipo poblacional basados en mamografía han contribuido a disminuir la mortalidad entre 20 y 30%. Este efecto beneficioso se observa fundamentalmente en el grupo de edad de 50 a 65 años, siendo claramente inferior en pacientes más jóvenes.^{4,5}

CONCLUSIONES

El cáncer de mama representa la neoplasia más frecuente en la mujer a nivel mundial. La dificultad para reducir su incidencia a través de la prevención primaria hace que los esfuerzos se centren en reducir la mortalidad a través del diagnóstico precoz, momento en que los tratamientos son más eficaces. La mastografía

es el único método diagnóstico aceptado como técnica de tamizaje para el cáncer de mama, ya que permite su detección precoz y es el único que ha demostrado una reducción en las tasas de mortalidad por cáncer de mama.

Los avances de la técnica de imágenes, especialmente en mamografía y ultrasonografía mamaria, han mejorado la pesquisa de lesiones en etapa subclínica, lo cual favorece el diagnóstico precoz del cáncer de mama. Es importante correlacionar los hallazgos radiológicos característicos de las lesiones benignas y malignas en las categorías BI-RADS 4a, 4b y 4c con los resultados histopatológicos para definir con base en su diagnóstico el tratamiento para cada caso. De acuerdo con los resultados de nuestro estudio las lesiones benignas se manifiestan con mayor frecuencia como BI-RADS 4a, mientras que las lesiones malignas se presentaron como BI-RADS 4c, lo cual se encuentra dentro de los porcentajes descritos en la literatura internacional.

AGRADECIMIENTOS

Agradecemos al Instituto Mexicano del Seguro Social y al Hospital General Zona No. 16 por permitirnos haber realizado este estudio como parte de la atención de las pacientes derechohabientes y que fueron incluidas para su estudio y análisis.

BIBLIOGRAFÍA

1. NOM-041-SSA2-2011 Para la prevención, diagnóstico, tratamiento, control y vigilancia epidemiológica del cáncer de mama. Junio 09, 2011. pp. 61-101.
2. Nelson HD, Tyne K, Naik A et al. Screening for breast cancer: an update for the U.S. Preventive Services Task Force. *Ann Intern Med.* 2017; 151 (10): 727-737.
3. Febles G, Parada J, Folle E. Localización de las lesiones mamarias subclínicas con marcador metálico (arponaje): análisis de los márgenes quirúrgicos. *Rev Med Urug.* 2016; 26: 84-91.
4. Soo MS, Baker JA, Rosen EL. Sonographic detection and sonographically guided biopsy of breast microcalcifications. *AJR Am J Roentgenol.* 2003; 180 (4): 941-948.
5. Marini C, Traino C, Cilotti A, Roncella M, Campori G, Bartolozzi C. Differentiation of benign and malignant breast microcalcifications: mammography versus mammography-sonography combination. *Radiol Med (Torino).* 2003; 105 (1-2): 17-26.

Cáncer de mama y embarazo por inseminación artificial en madre con edad materna de riesgo

Breast cancer and pregnancy by artificial insemination in mother with maternal age at risk

Kachira Eldadi Portillo Chiu,* César Ramón Aguilar Torres,† Óscar Salcido Rivera§

* Médico residente de cuarto año de Ginecología y Obstetricia. Hospital Central del Estado, Chihuahua, México.

† Médico Ginecólogo. Médico adscrito a la Unidad de Ginecología y Obstetricia del Hospital Central del Estado, Chihuahua, México.

§ Médico Ginecólogo y Especialista en Biología de la Reproducción. Hospital Star Médica, Chihuahua, México.

Correspondencia:

Kachira Eldadi Portillo Chiu

C. Cosmos 4903,
Col. Abraham González,
Chihuahua, Chihuahua.
E-mail: kachiraportillo@gmail.com



RESUMEN

Mujer de 42 años con antecedente de madre finada por cáncer de mama; paciente gesta 1, embarazo por inseminación artificial; estimulada por dos ciclos con letrozol y semen de donante, el cual llega con éxito a embarazo, fecha de última menstruación 9 de mayo de 2018. A las nueve semanas de gestación, inicia y detecta masa sólida en mama izquierda dolorosa a la palpación; a la exploración física se encuentra tumoración en mama izquierda en cuadrante inferior externo en el radio de las 4 del reloj, de aproximadamente 5 cm, de consistencia petrosa móvil, irregular y dolorosa a la palpación; cuenta con reporte de sonografía que reportaba proceso tumoral extenso, zona muy vascularizada, vasos gruesos y lesión muy sospechosa de proceso maligno; clasificación BIRADS 4B. Se toma biopsia con aguja de corte y en axila por aspiración con aguja fina que reporta carcinoma ductal invasor moderadamente diferenciado con metástasis a ganglios axilares. Se realiza mastectomía radical modificada izquierda con drenaje axilar a las 17 semanas de gestación, se maneja posteriormente con ocho ciclos de quimioterapia adyuvante, así como 25 ciclos de radioterapia y trastuzumab.

Palabras clave: Cáncer de mama, inseminación artificial, embarazo, reporte de caso.

ABSTRACT

It is a 42-year-old female patient, mother terminated by breast cancer; patient gesta 1, pregnancy by artificial insemination; date of last menstruation May 9, 2018. Starts at 9 weeks of gestation, detecting the mass as the painful mother on palpation, a Physical examination is on the left, on the bottom, external, on the radio 4 of the watch, approximately 5 cm of mobile petrous consistency, irregular and painful on palpation; has a sonography report that reports a large vascularized tumor area, thick vessels and very suspicious lesion of malignant process; BIRADS 4B classification; biopsy with cutting needle and axilla by fine needle aspiration that reports moderately differentiated invasive ductal carcinoma with metastasis to axillary lymph nodes. Left modified radical mastectomy with axillary drainage is performed at 17 weeks of gestation and is subsequently managed with 8 cycles of adjuvant chemotherapy, as well as 25 cycles of radiotherapy and trastuzumab.

Keywords: Breast cancer, artificial insemination, pregnancy, case report.

Citar como: Portillo CKE, Aguilar TCR, Salcido RO. Cáncer de mama y embarazo por inseminación artificial en madre con edad materna de riesgo. Rev Mex Mastol. 2020; 10 (1): 18-24. <https://dx.doi.org/10.35366/95763>

INTRODUCCIÓN

El cáncer de mama es una de las entidades oncológicas más frecuentes en las mujeres de nuestro país, aunque esté asociado al embarazo suele tratarse de una asociación rara. Representa el 2.6-6.9% de todas las neoplasias de mama en las mujeres con edad inferior a los 45 años. Aproximadamente 2/3 de todos los casos ocurren en el postparto y el 1/3 restante durante la gestación, asociándose de forma habitual a un diagnóstico más bien tardío que varía entre los dos y 13 meses.¹

Los cambios fisiológicos de la glándula mamaria durante la gestación y la lactancia dificultan y retrasan el diagnóstico.²

Hacemos hincapié en que la edad en el primer embarazo, la ausencia de la lactancia materna y los antecedentes familiares se destacan como posibles factores de riesgo.³

El estudio de imagen inicial preferido es el ultrasonido mamario; la mamografía debe solicitarse si hay sospecha de multicentricidad o bilateralidad. El diagnóstico se corrobora con biopsia por aguja de corte.²

Al mismo tiempo, hay que tener en cuenta que la incidencia de embarazos a término tras el diagnóstico de cáncer de mama es muy pequeña, alrededor de 3-8%, y corresponde sólo a 20% de las pacientes que desearían tener descendencia. Por otra parte, se produce un incremento en el porcentaje de abortos espontáneos (asociándose un riesgo relativo de 1.7 [IC 95%: 1.1-2.8]).⁴

PRESENTACIÓN DEL CASO

Mujer de 42 años de edad; originaria y residente de Chihuahua, con antecedente de madre y tía materna finadas por cáncer de mama. Niega hábito tabáquico o consumo de alcohol, sin enfermedades cronicodegenerativas. Antecedente quirúrgico de miomectomía en 2017. Antecedentes ginecológicos y obstétricos: menarca 15 años, inicio de vida sexual activa (IVSA) 21 años, parejas sexuales tres, fecha de última menstruación (FUM) 09/05/2018, fecha probable de parto (FPP) 16/02/2019; gestas una, partos cero, cesárea cero, abortos cero, embarazo con control prenatal con adecuado control prenatal.

Padecimiento actual: paciente inicia las nueve semanas de gestación, detectando pre-

sencia de tumoración en mama izquierda, por lo que acude a su valoración al Hospital Central del Estado de Chihuahua.

Se realiza sonografía de mama con reporte de lesiones quísticas en ambas mamas, llamando la atención una gran lesión de contorno irregular, formada por varias lesiones de aspecto nodular, zona muy vascularizada, localizada en el cuadrante inferior interno. Dicha lesión mide 6.4 × 1.9 × 4.2 cm, la cual se extiende a región retroareolar hacia la periferia de la mama y axila izquierda; ganglio de 8.4 mm, clasificando como BIRADS 4B.

Se toma biopsia con aguja de corte y en axila por aspiración con aguja fina que reporta carcinoma ductal invasor moderadamente diferenciado, con metástasis a ganglios axilares.

A la exploración física se encuentra tumoración en cuadrante inferior externo en el radio de las 4 del reloj, de aproximadamente 5 cm de consistencia petrosa móvil, irregular y dolorosa a la palpación.

Contando con 17 semanas de gestación, se realiza mastectomía radical izquierda modificada con técnica de Auchincloss y disección axilar, encontrando tumoración 3 en cuadrante inferior externo de 4 cm, resto de evento quirúrgico sin complicaciones. Sonografía obstétrica posterior a evento quirúrgico reporta placenta corporal posterior, frecuencia cardiaca fetal 142 latidos por minuto, con 16.5 semanas de gestación.

Sonografía de abdomen superior y radiografía de tórax sin datos patológicos.

El análisis histopatológico reporta carcinoma ductal de 4 cm con tres ganglios metastásicos, clasificando en estadio T2N1M0. Estudio de inmunohistoquímica reporta receptores de estrógenos negativos, receptores de progesterona negativos, HER 2 3+ y KI67 20%.

Se inicia manejo con quimioterapia adyuvante con cuatro ciclos clorhidrato de doxorubicina (adriamycin) y ciclofosfamida y cuatro ciclos con docetaxel y trastuzumab.

Se realiza cesárea a las 34.5 semanas de gestación por restricción del crecimiento intrauterino, se obtiene producto con Capurro de 36 semanas de gestación con peso aproximado de 1,975 gramos.

Posterior a evento quirúrgico completa ocho ciclos de quimioterapia se agregó manejo

con trastuzumab y radioterapia adyuvante 25 sesiones.

DISCUSIÓN

Actualmente, el cáncer de mama asociado al embarazo se define como un caso de cáncer de mama que ocurre durante el embarazo o dentro de un año siguiente al nacimiento, se ha informado que afecta de 1 en 10,000 a 1 en 3,000 embarazos entre las mujeres menores de 45 años; la tasa varía de 2.6 a 6.9% de los casos.³

Aunque la incidencia de cáncer de mama en la mujer premenopáusica está aumentando, la prevalencia general es baja. Sólo 1% de las mujeres con cáncer de mama son diagnosticadas antes de los 30 años, y 6.6% antes de los 40 años. El cáncer con frecuencia se presenta en etapas avanzadas de la enfermedad, que son probablemente secundarias al hecho de que la detección de rutina no es recomendada en mujeres menores de 40 años.⁵

Fisiopatología del cáncer de mama. El medio hormonal único durante el embarazo, caracterizado por los niveles elevados de estrógeno circulante, progesterona e IGF1, inducen la proliferación de células mamarias y, por lo tanto, podrían iniciar la tumorigénesis o estimular el crecimiento celular, que ya tienen una transformación maligna.³

Otro mecanismo que tiene lugar es la tolerancia inmunológica materna para permitir al feto semialogénico crecer dentro. El perfil inmune de las pacientes embarazadas es modificado; esta condición puede ser utilizada por mecanismos protumorigénicos que permiten el desarrollo del cáncer. Por ejemplo, las células inmunosupresoras, como las células T y B reguladoras se han implicado en facilitar la tolerancia inmune y, en última instancia, el escape del cáncer.⁵

Características del cáncer de mama en el embarazo. La edad promedio en el diagnóstico del cáncer de mama asociado al embarazo es entre los 30 y 38 años; alrededor de 75% de los casos se diagnostican después del parto y 25% durante el embarazo.³ El tipo histológico más común es el carcinoma ductal invasor que representa 78-88% de los casos.³ Adenocarcinomas ductales invasivos poco diferenciados

fueron prevalentes y con frecuencia receptores de hormonas negativos.⁶

Estos tumores son más grandes, con mayor grado histológico, con invasión vascular y linfática y mayor afectación de los nódulos axilares que en pacientes no embarazadas de la misma edad.⁵

Los tumores de mujeres embarazadas presentan con mayor frecuencia patrones patológicos adversos, tales como receptor de estrógeno (ER) y receptor de progesterona (PR), negatividad y factor de crecimiento epidérmico humano, positividad del receptor 2 (HER2), que está asociada con mayor agresividad del tumor.⁷

Factores de riesgo

Dentro de los factores de riesgo para cáncer de mama asociado al embarazo, se encuentran los siguientes factores:

Edad. La edad se considera el principal factor de riesgo para desarrollar cáncer de mama en el embarazo, ya que las madres mayores que son primerizas son más propensas a desarrollar cáncer de mama en el embarazo que las mujeres más jóvenes.³ Si las mujeres primíparas tienen más de 35 años, el riesgo elevado puede persistir de por vida.⁷

Historia familiar. Inicialmente, fue sugerido por un estudio de control de casos que las mujeres con la línea germinal asociada la mutación de BRCA1/2 fueron significativamente más propensas a desarrollar cáncer de mama a los 40 años de edad, que las portadoras que eran nulíparas y que el riesgo incrementó con el número de nacimientos.³

Lactancia materna. La lactancia materna disminuye de por vida el riesgo de desarrollar cáncer de mama, aunque no necesariamente el cáncer de mama en el embarazo, hasta 4.3% por cada 12 meses de lactancia materna.³

La lactancia materna disminuye el riesgo de cáncer de mama, especialmente de tumores RH- y Her2+, de manera directamente proporcional a su duración, añadiéndose a la protección del embarazo por sí mismo.⁴

Origen racial. Las tasas de diferentes orígenes raciales tienen distintas tasas de incidencia de cáncer de mama y mortalidad. Hasta la fecha, la relación entre etnicidad y cáncer de mama asociado al embarazo no

ha sido suficientemente explorada. Un gran estudio de casos y controles basado en el Registro de Cáncer de California, encontró diferencias estadísticamente significativas en etnicidad entre los casos; las mujeres con casos de cáncer de mama asociado al embarazo eran menos propensas a ser blancas y mayor proporción eran hispanas o asiáticas/isleñas del pacífico.³

Después de considerar una serie de factores reproductivos, se encontró que sólo el tiempo desde el nacimiento más reciente fue un predictor independiente de mortalidad tras cáncer de mama diagnóstico. Otros factores reproductivos, incluyendo la edad al primer parto, la paridad y la duración de la lactancia materna, no fueron asociados a la mortalidad tras el diagnóstico de cáncer de mama.⁸

Tratamientos de fertilidad como riesgo de cáncer de mama

No existen estudios prospectivos y aleatorizados que demuestren el aumento del cáncer de mama con la utilización de los tratamientos de fertilidad. Algunos estudios introducen variables que modifican el riesgo potencial, aumentándolo en pacientes con riesgo familiar o en nulíparas.⁴ El nivel de recomendación debería ser B, explicando que los estudios epidemiológicos no ven aumentado el riesgo de cáncer de mama con la utilización de tratamientos de fertilidad en pacientes estériles.⁴

No existe evidencia clínica de aumento de riesgo de cáncer de mama en mujeres sanas sometidas a tratamiento de fertilidad. No hay datos específicos para mujeres con alto riesgo de cáncer de mama (riesgo familiar).⁴ Es recomendable realizar una mamografía antes de la técnica de reproducción asistida, especialmente en mujeres mayores de 40 años.⁴

DIAGNÓSTICO

Las pacientes con cáncer de mama y embarazo suelen ser diagnosticadas con una enfermedad más avanzada. Esto se atribuye principalmente a un retraso en el diagnóstico, se ha informado un retraso en el diagnóstico de cinco a 10 meses, en comparación con uno a cuatro meses en pacientes no embarazadas.⁹

A menudo, un retraso en el diagnóstico de cáncer es secundario al embarazo y la lactancia, debido al incremento en el tamaño y densidad del tejido mamario en este periodo. Con la intención de reducir los retrasos en el diagnóstico, se deben investigar masas palpables que persisten por más de dos semanas durante el embarazo y la lactancia.⁹

Respecto a las pruebas complementarias, se debe realizar una mamografía durante el embarazo, con adecuada protección abdominal. La exposición a la radiación para el feto se estima en 0.4 cGy; sin embargo, la ecografía mamaria es probablemente la mejor técnica para el diagnóstico de cáncer de mama durante el embarazo, por varias razones: es útil para distinguir entre masas mamarias sólidas y quísticas, y también es el método más eficaz para identificar metástasis axilares y no implica ningún riesgo de exposición fetal a la radiación, y también hace posible realizar biopsias percutáneas fácilmente. No hay datos prospectivos sobre la seguridad de la resonancia magnética de mama para diagnosticar masas mamarias en mujeres embarazadas, debido al uso de contraste de gadolinio que podría causar anomalías. Por lo tanto, esta prueba no se recomienda en esta población.⁹

Es importante tener en cuenta que debe realizarse una biopsia de cualquier masa clínica sospechosa, incluso si la mamografía y la ecografía son poco concluyentes. Si la biopsia confirma la existencia de cáncer de mama, la estadificación inicial debe incluir una historia clínica completa y examen físico; radiografía de tórax con adecuada protección abdominal y una ecografía del hígado. Tomografía computarizada y gammagrafía ósea no se recomiendan debido al riesgo de exposición a la radiación fetal.⁹

Los estudios de extensión sugeridos son:^{10,11}

- Radiografía de tórax con protección abdominal.²
- Ultrasonido hepático.²
- Resonancia magnética de columna toracolumbar sin medio de contraste en caso de sospecha de enfermedad ósea.²
- Con información limitada, se ha propuesto resonancia de cuerpo entero durante el segundo y tercer trimestre como una opción a otros estudios de extensión.¹²

Tratamiento

Las mujeres diagnosticadas con cáncer de mama en el embarazo deben ser evaluadas por un equipo multidisciplinario que incluye médicos oncólogos, cirujanos de senos, radioterapeutas, ginecólogos de la fertilidad, obstetras, pediatras.⁹

Tratamiento quirúrgico

El planteamiento quirúrgico recomendado en función del trimestre de gestación seguirá las siguientes pautas.

- Primer y segundo trimestres:
 - Mastectomía en los casos que precisen radioterapia (RT) inmediata.
 - Se puede optar por cirugía conservadora en los casos en que esté indicada.⁴

Sin embargo, la cirugía en el primer trimestre a menudo se retrasa, muchos cirujanos elegirán esperar hasta después de la semana 12 de gestación, cuando el riesgo de aborto espontáneo disminuye.⁹

- Tercer trimestre:
 - Cualquier cirugía es válida.⁴

La cirugía conservadora de mama está indicada en el segundo y tercer trimestres de la gestación, seguida de radioterapia al finalizar el embarazo.²

Biopsia selectiva del ganglio centinela (BSGC) en mujeres gestantes. La dosis de radiación expuesta al feto es inferior a la ambiental y no han sido reportados problemas; por lo tanto, se puede realizar advirtiendo a la paciente de la escasa información que tenemos al respecto. Los colorantes están contraindicados.⁴

Tratamiento sistémico

El tratamiento sistémico del cáncer de mama durante la gestación debe seguir las siguientes recomendaciones:

- Ser manejado por unidades multidisciplinarias con experiencia y formadas por

oncólogos, obstetras, radiólogos, cirujanos de mama, radioterapeutas y pediatras neonatólogos.⁴

- Evitar el tratamiento las tres semanas previas al parto por riesgo de sepsis y hemorragia.⁴
- En el segundo y tercer trimestres se puede producir retraso de crecimiento uterino. Ninguna serie ha reportado un número mayor de muertes fetales.⁴
- El tratamiento hormonal está contraindicado durante toda la gestación (Categoría 4 OMS).⁴
- El tratamiento de quimioterapia está contraindicado durante el primer trimestre (Categoría 4 OMS).⁴
- En el segundo y tercer trimestres se recomienda emplear los esquemas en los que hay amplia experiencia, siempre que sea posible.⁴
- Hay amplia experiencia en el empleo seguro de esquemas que incluyen antraciclinas, ciclofosfamida y 5-fluorouracilo (Categoría 1 OMS). Hay menos experiencia para el empleo de taxanos, navelbine y sales de platino.⁴
- Está contraindicado el empleo de trastuzumab (Herceptin) (Categoría 4 OMS).⁴ Ya que se ha asociado a oligoanhydramnios e hipoplasia pulmonar.¹³⁻¹⁵
- Lapatinib no debe emplearse de forma rutinaria (Categoría 3 OMS). Por su mecanismo de acción (inhibición del dominio intracelular de la tirosinasa) puede tener efectos sobre el feto. Deberían individualizarse los casos y valorar el riesgo-beneficio.⁴

Radioterapia

- La radioterapia está contraindicada en toda la gestación (Categoría 4 OMS).⁴
- Excepcionalmente, e incrementando las precauciones y la protección fetal, se puede valorar la radioterapia mediante acelerador de electrones, en el segundo y tercer trimestres, para el tratamiento específico de metástasis (Categoría 3 OMS).⁴

Terapia endocrina

No se recomienda la terapia endocrina durante el embarazo. Se ha demostrado que el tamoxi-

feno causa defectos de nacimiento, abortos espontáneos y muerte fetal.⁹

Terminación del embarazo

- El tiempo en que debe interrumpirse el embarazo y la vía de terminación de la gestación debe obedecer a indicación obstétrica.²
- En caso de recibir quimioterapia, ésta no debe aplicarse tres semanas antes de la fecha probable de parto o después de la semana 35, para evitar NADIR.²
- La interrupción del embarazo durante el primer trimestre sólo debe considerarse en etapas avanzadas que requieran tratamiento sistémico, por el alto riesgo teratogénico. Esta decisión debe ser tomada por la paciente en conjunto con el grupo multidisciplinario.¹⁶

Pronóstico

Al realizar una revisión exhaustiva de la literatura, encontramos datos controvertidos. En algunos artículos se ha demostrado que los cánceres de mama asociados al embarazo tienen un peor pronóstico, mientras que en otros se muestra que las mujeres que estaban embarazadas en el momento del diagnóstico o fueron diagnosticadas dentro de un año después del parto, no tuvieron una tasa de recurrencia locorregional más alta, metástasis a distancia o peor tasa global de supervivencia.⁹

Es importante subrayar dos aspectos de mal pronóstico relacionados con el cáncer de mama asociado al embarazo: el primero es la edad, ya que el cáncer de mama en pacientes jóvenes tiene un peor pronóstico y un diagnóstico tardío que permite que el tumor crezca más tiempo, lo que aumenta el potencial metastásico de la enfermedad.⁹

CONCLUSIONES

El cáncer de mama asociado al embarazo es una entidad patológica que se presenta en el embarazo y hasta un año posterior al evento obstétrico. A pesar de considerarse una entidad poco común dentro de las patologías del embarazo, si éste sucede en

mujeres jóvenes tiene peor pronóstico para las mismas.

Es de suma importancia que, en toda mujer en edad fértil o con factores de riesgo, se realicen estudios de imagen una vez al año para la detección oportuna de cualquier tipo de cáncer de mama; de igual manera, es sumamente importante investigar cualquier masa sospechosa durante el embarazo que dure más de dos semanas.

Hay estudios que demuestran que el uso de fármacos inductores de la ovulación aumenta el riesgo de padecer cáncer de mama durante la gestación en pacientes con factores de riesgo o nulíparas.

El manejo, tanto quirúrgico como coadyuvante del cáncer de mama en la mujer embarazada, tiene que ser un tratamiento individualizado, que se basará en las características personales, dentro de las cuales estará el trimestre en el que se encuentre, así como de la inmunohistoquímica de la tumoración que responda a esta adyuvancia.

El hecho de estar recibiendo tratamiento adyuvante con quimioterapia no es indicación para interrupción del embarazo, a pesar de que este manejo aumenta el riesgo de complicaciones *in útero*, como restricción del crecimiento intrauterino, sólo amerita una vigilancia más estrecha del mismo.

BIBLIOGRAFÍA

1. Dudenko D, Hidalgo JJ, Franco A, Lluch A, Cano A. Preservación de la fertilidad de emergencia en paciente con diagnóstico de cáncer de mama durante embarazo: caso clínico. *Rev Iberoam Fert Rep Hum*. 2019; 36: 27-31.
2. Masson Doyma México S.A. Consenso Mexicano sobre diagnóstico y tratamiento del cáncer mamario. 2017.
3. Ruiz R, Herrero C, Strasser-Weippl K, Touya D, St Louis J, Bukowski A et al. Epidemiology and pathophysiology of pregnancy-associated breast cancer: a review. *Breast*. 2017; 35: 136-141. doi: 10.1016/j.breast.2017.07.008. Epub 2017 Jul 18.
4. Ara C, Giménez MJ, Cusidó M, Fabregas R, Sociedad Española de Senología y Patología Mamaria, con la colaboración de: Sección de Medicina Perinatal de la SEGO, Sociedad Española de Fertilidad, Sociedad Española de Contracepción. Consenso cáncer de mama y fertilidad. *Revista de Senología y Patología Mamaria*. 2015; 28 (4): 145-196.
5. Christian N, Gemignani ML. Issues with fertility in young women with breast cancer. *Curr Oncol Rep*. 2019; 21: 58.

6. Amant F, von Minckwitz G, Han SN, Bontenbal M, Ring AE, Giermek J et al. Prognosis of women with primary breast cancer diagnosed during pregnancy: results from an international collaborative study. *J Clin Oncol.* 2013; 31 (20): 2532-2539.
7. Froehlich K, Schmidt A, Heger JI, Al-Kawrani B, Aberl CA, Jeschke U et al. Breast cancer during pregnancy: maternal and fetal outcomes. *Eur J Cancer.* 2019; 115: 68-78.
8. Whiteman MK, Hillis SD, Curtis KM, McDonald JA, Wingo PA et al. Reproductive history and mortality after breast cancer diagnosis. *Obstet Gynecol.* 2004; 104 (1): 146-154.
9. Martínez MT, Bermejo B, Hernando C, Gambardella V, Cejalvo JM, Lluch A. Breast cancer in pregnant patients: a review of the literature. *Eur J Obstet Gynecol Reprod Biol.* 2018; 230: 222-227.
10. Committee Opinion No. 723: Guidelines for diagnostic imaging during pregnancy and lactation. Committee on obstetric practice. *Obstet Gynecol.* 2017; 130 (4): e210-e216. doi: 10.1097/AOG.0000000000002355.
11. ACR-SPR Practice Parameter for imaging pregnant or potentially pregnant adolescents and women with ionizing radiation. Revised 2018 (Resolution 39). [Consulted 5 December 2018]: <https://www.acr.org/-/media/ACR/Files/Practice-Parameters/Pregnant-Pts.pdf>.
12. Peccatori FA, Codacci-Pisanelli G, Del Grande M, Scarfone G, Zugni F, Petralia G. Whole body MRI for systemic staging of breast cancer in pregnant women. *Breast.* 2017; 35: 177-181. doi: 10.1016/j.breast.2017.07.014.
13. Lambertini M, Peccatori FA, Azim HA Jr. Targeted agents for cancer treatment during pregnancy. *Cancer Treat Rev.* 2015; 41 (4): 301-309. doi: 10.1016/j.ctrv.2015.03.001.
14. Zagouri F, Sergeantanis TN, Chrysikos D, Papadimitriou CA, Dimopoulos MA, Bartsch R. Trastuzumab administration during pregnancy: a systematic review and meta-analysis. *Breast Cancer Res Treat.* 2013; 137 (2): 349-357. doi: 10.1007/s10549-012-2368-y.
15. Sekar R, Stone PR. Trastuzumab use for metastatic breast cancer in pregnancy. *Obstet Gynecol.* 2007; 110: 507-510.
16. Yu HH, Cheung PS, Leung RC, Leung TN, Kwan WH. Current management of pregnancy-associated breast cancer. *Hong Kong Med J.* 2017; 23 (4): 387-394. doi: 10.12809/hkmj166049.

www.medigraphic.org.mx

Carcinoma metaplásico de localización atípica

Metaplastic breast cancer of unusual location

Irasema Apodaca Ramos,* Felipe Villegas Carlos,* Betsabé Hernández Hernández,*
Juan Alberto Tenorio Torres,* Nina Paola Ríos Luna,* Daniela Albania Bravo Gil,*
Luis Israel Llerena Béjar,* Juan Jaime Díaz Osuna,* Guillermo Moreno Flores*

* Fundación de Cáncer de Mama, A.C., Universidad Nacional Autónoma de México, Curso de Alta Especialidad de Diagnóstico y Tratamiento de los Tumores Mamarios.

RESUMEN

Introducción: El carcinoma metaplásico de células escamosas de mama representa menos del 1% de todos los carcinomas de mama invasores. **Reporte de caso:** Mujer de 47 años con carcinoma metaplásico con diferenciación epidermoide. Inmunohistoquímica con receptores de estrógeno 30%, receptores de progesterona 5%, Her2 negativo, Ki 67 80%. Se realiza mastectomía de limpieza con resección amplia de piel y cobertura cutánea con colgajo dorsal. Estudio histopatológico definitivo: carcinoma metaplásico con diferenciación epidermoide de 12 × 11 × 8 cm; invade y ulcera piel, invasión vascular, linfática y perineural presente, tres ganglios con metástasis supraclaviculares y 21 ganglios axilares con hiperplasia mixta. **Conclusión:** El carcinoma metaplásico de mama se asocia con indicadores de mal pronóstico, por lo que se requiere de una atención multidisciplinaria.

Palabras clave: Neoplasia, cáncer de mama, metaplásico.

ABSTRACT

Introduction: Metaplastic squamous cell carcinoma of the breast accounts for less than 1% of all invasive breast carcinomas. **Case report:** 47-year-old woman female with metaplastic carcinoma with epidermoid differentiation. Immunohistochemistry with estrogen receptors 30%, progesterone receptors 5%, Her2 negative, Ki 67 80%. A simple mastectomy is performed with wide skin resection and skin coverage with a dorsal flap. Definitive histopathological diagnosis: metaplastic carcinoma with epidermoid differentiation of 12 × 11 × 8 cm; invasion and skin ulceration, vascular, presence of lymphatic and perineural invasion, three supraclavicular lymph nodes with metastases and 21 axillary nodes with mixed hyperplasia. **Conclusion:** Metaplastic breast carcinoma is associated with indicators of poor prognosis, requiring an aggressive multidisciplinary care.

Keywords: Neoplasia, breast cancer, metaplastic.

www.medigraphic.org.mx

Correspondencia:
Irasema Apodaca Ramos
E-mail: irasema.apra@gmail.com



Citar como: Apodaca RI, Villegas CF, Hernández HB, Tenorio TJA, Ríos LNP, Bravo GDA et al. Carcinoma metaplásico de localización atípica. Rev Mex Mastol. 2020; 10 (1): 25-27. <https://dx.doi.org/10.35366/95764>

INTRODUCCIÓN

El carcinoma metaplásico de mama a menudo se presenta como una masa mamaria palpable en mujeres mayores de 50 años.¹ De acuerdo con la literatura, el carcinoma metaplásico de la mama se caracteriza por un tamaño tumoral grande y un rápido crecimiento y, generalmente, no expresan receptores de estrógeno, progesterona y Her2. La invasión de los ganglios linfáticos axilares varía en un rango de aproximadamente 8 a 40% de los casos.² Es importante recalcar que el carcinoma de mama metaplásico tiene peor pronóstico que el carcinoma ductal infiltrante (CDI) y el fenotipo triple negativo.³ No existe un tratamiento estándar para el carcinoma metaplásico de mama; sin embargo, la piedra angular en el tratamiento es la cirugía. La estadificación clínica se lleva a cabo de la misma manera que cualquier cáncer de mama invasor; no obstante, las pacientes suelen presentarse en etapas más avanzadas. Actualmente, terapias blanco están siendo desarrolladas.^{4,5}

CASO CLÍNICO

Mujer de 47 años con antecedente de madre con cáncer gástrico, diagnóstico de diabetes mellitus y nuligesta. Inicia padecimiento con autodetección de nódulo en mama derecha de crecimiento rápido, de cinco meses de evolución. Clínicamente, con tumor exófito-

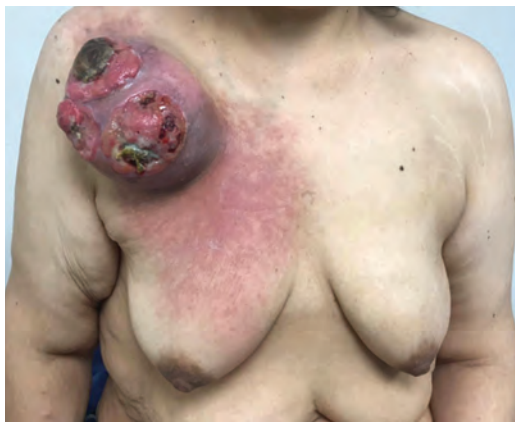

Figura 1: Tumor exófito ulcerado en cola de Spence.

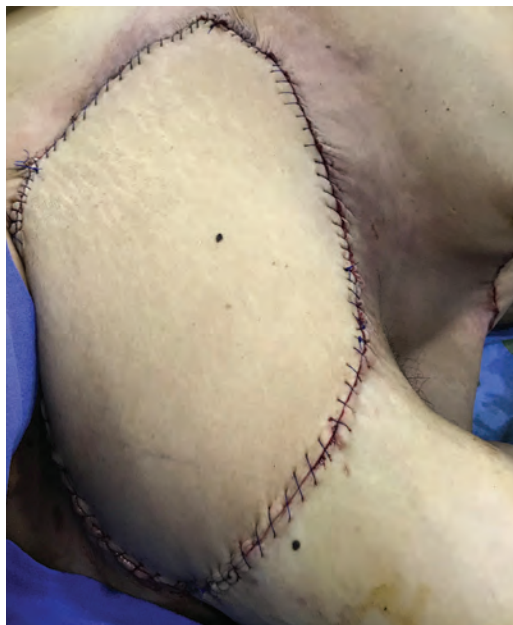


Figura 2: Reconstrucción con colgajo dorsal.

tico ulcerado en cola de Spence de 15 cm (*Figura 1*), cercano a la región infraclavicular, asociado a eritema que involucra desde el hombro al polo superior de la mama, axila clínicamente positiva. Se realiza biopsia con aguja de corte, la cual reporta carcinoma metaplásico con diferenciación epidermoide. Inmunohistoquímica con receptores de estrógeno 30%, receptores de progesterona 5%, Her2 negativo, Ki 67 80%. Se etapifica clínicamente IV por T4bN1M1 (metástasis a tejidos blandos). Se realiza mastectomía de limpieza con resección amplia de piel y cobertura cutánea con colgajo dorsal (*Figura 2*). El reporte histopatológico definitivo indicó carcinoma metaplásico con diferenciación epidermoide de 12 × 11 × 8 cm, invade y ulcera piel, invasión vascular, linfática y perineural presente, tres ganglios con metástasis supraclaviculares y 21 ganglios axilares con hiperplasia mixta.

CONCLUSIÓN

El carcinoma metaplásico de mama se asocia con indicadores de mal pronóstico, por lo que se requiere de una atención multidisciplinaria.

BIBLIOGRAFÍA

1. Graziano L, Graziano FP, Bitencourt AG, Soto DB, Hiro A, Nunes CC. Metaplastic squamous cell carcinoma of the breast: a case report and literature review. *Rev Assoc Med Bras.* 2016; 62 (7): 618-621. doi:10.1590/1806-9282.62.07.618.
2. McKinnon E, Xiao P. Metaplastic carcinoma of the breast. *Arch Pathol Lab Med.* 2015; 139 (6): 819-822. doi:10.5858/arpa.2013-0358-rs.
3. Song Y, Liu X, Zhang G, Song H, Ren Y, He X, Pang D. Unique clinicopathological features of metaplastic breast carcinoma compared with invasive ductal carcinoma and poor prognostic indicators. *World J Surg Oncol.* 2013; 11 (1): 129. doi:10.1186/1477-7819-11-129.
4. Shah DR, Tseng WH, Martinez SR. Treatment options for metaplastic breast cancer. *ISRN Oncol.* 2012; 7061-7062.
5. Tzanninis IG, Kotteas EA, Ntanasis-Stathopoulos I, Kontogianni P, Fotopoulos G. Management and outcomes in metaplastic breast cancer. *Clin Breast Cancer.* 2016; 16 (6): 437-443. doi: 10.1016/j.clbc.2016.06.002.

www.medigraphic.org.mx

Tumor *phyllodes* maligno recurrente, reporte de un caso con comportamiento agresivo, importancia del tratamiento multidisciplinario

Recurrent malignant phyllodes tumor, a case report with aggressive behavior, importance of multidisciplinary treatment

Luis Israel Llerena Béjar,* Arturo Pabel Miranda Aguirre,* Marytere Herrera Martínez,* Daniel Garza,* Eva Ruvalcaba Limón,* Carlos Domínguez,* Juan Alberto Tenorio Torres,* Felipe Villegas Carlos,* Guillermo Moreno Flores*

* Médico Ginecólogo, Alta Especialidad en Mama del Instituto de Enfermedades de la Mama-FUCAM. Ciudad de México, México.

RESUMEN

El tumor *phyllodes* maligno es uno de los tumores fibroepiteliales que representa el 1%, caracterizado por el crecimiento excesivo del estroma y aumento de mitosis, con recurrencias locales del 23 al 30% dentro de los dos a tres años, el tratamiento es la escisión quirúrgica con márgenes mayores a 1 cm para evitar las recurrencias, seguida de radioterapia, sin evidencia de quimioterapia. Se presenta el caso de una mujer de edad adulta, con tumor *phyllodes* maligno, con múltiples recurrencias, que tiene un comportamiento agresivo, con tratamiento multimodal, tratada con cirugía, radioterapia y quimioterapia.

Palabras clave: Tumor *phyllodes*, tumor de mama.

ABSTRACT

The malignant phyllodes tumor is one of the fibroepithelial tumors that represents 1%, symptoms due to excessive stromal growth, increased mitosis, with local recurrences of 23 to 30% within 2 to 3 years, the treatment is excision surgical with margins greater than 1 cm to avoid recurrences, quickly of radiotherapy, without evidence of chemotherapy. We present the case of an adult woman, with a malignant phyllodes tumor, with multiple recurrences, who has an aggressive behavior, with multimodal treatment, treated with surgery, radiotherapy and chemotherapy.

Keywords: Malignant *phyllodes*, breast tumor.

Correspondencia:
Dr. Luis Israel Llerena Béjar
E-mail: israelllerena@hotmail.es

www.medigraphic.org.mx



Citar como: Llerena BLI, Miranda AAP, Herrera MM, Garza D, Ruvalcaba LE, Domínguez C et al. Tumor *phyllodes* maligno recurrente, reporte de un caso con comportamiento agresivo, importancia del tratamiento multidisciplinario. Rev Mex Mastol. 2020; 10 (1): 28-30. <https://dx.doi.org/10.35366/95765>

INTRODUCCIÓN

El tumor *phyllodes* es un tumor bifásico fibroepitelial, de comportamiento biológico distinto, representa el 0.3 al 1% de todos los tumores de la mama, 2-3% de los tumores fibroepiteliales, el tumor *phyllodes* maligno muestra una combinación de marcado pleomorfismo nuclear de las células estromales, un crecimiento excesivo del estroma definido como la ausencia de elementos epiteliales, mitosis incrementadas (mayor o igual a 10 por 10 campos de gran aumento [HPF]), estroma incrementado, la celularidad que suele ser difusa y las fronteras infiltrativas.

Las recurrencias locales pueden ocurrir en el 23 a 30% en tumores *phyllodes* malignos, generalmente se desarrollan dentro de dos a tres años. Un margen quirúrgico afectado es el único factor asociado con un mayor riesgo de recurrencias locales (cociente de riesgo [HR] 4.673).

El objetivo del estudio es presentar un caso clínico de un tumor *phyllodes* maligno recurrente, de comportamiento agresivo con tratamiento multimodal.

PRESENTACIÓN DEL CASO

Mujer de 60 años, con diagnóstico de tumor *phyllodes* de crecimiento rápido, tratada con mastectomía total + reconstrucción con rota-

ción de colgajo dorsal ancho, y un segundo tiempo de remodelación y avance de colgajos, con reporte de tumor *phyllodes* maligno de 35 cm, sobre crecimiento estromal en el 100%, necrosis 10%, bordes 0.5 el más cercano (lecho quirúrgico), presentando a los cinco meses recurrencia a nivel de cicatriz y colgajo inferior, en febrero 2018 escisión amplia y radioterapia en parrilla costal 60 GY. Al año de la primera cirugía, nueva recaída en región dorsal sobre cicatriz quirúrgica y en sitio de emergencia de drenaje (agosto 2018 escisión amplia), nueva progresión en diciembre del 2018 en hipocondrio derecho y sitio de cicatriz quirúrgica (Figura 1), en enero 2019 resección amplia de zona abdominocostal en bloque y resección de lesión satélite y cobertura cutánea con VRAM (Figura 2), durante el postoperatorio se documentan cutánides y es llevada a resección de las mismas, en febrero recibió un ciclo de adriamicina, actualmente cursando su cuarto ciclo de ocho de gemcitabina/docetaxel, con respuesta parcial.

DISCUSIÓN

La mayor parte de las recidivas locales se producen en la localización de la resección inicial, la radioterapia selectiva puede ser tan eficaz en términos de reducción de recurrencias como la irradiación de la totalidad de la mama y se presenta en los dos primeros años como es el caso que presentamos.

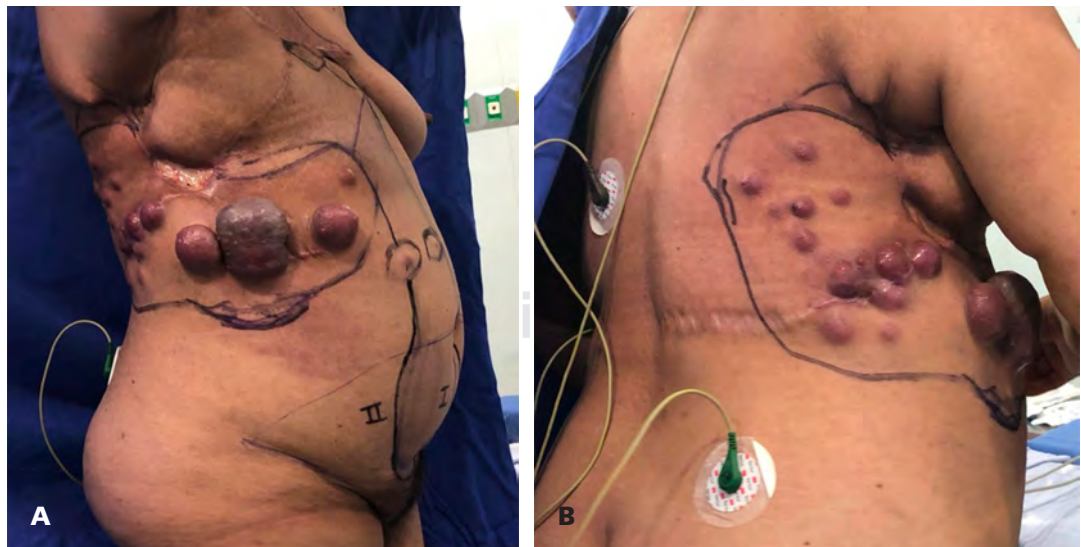


Figura 1:

A y B) Recidiva en colgado dorsal.

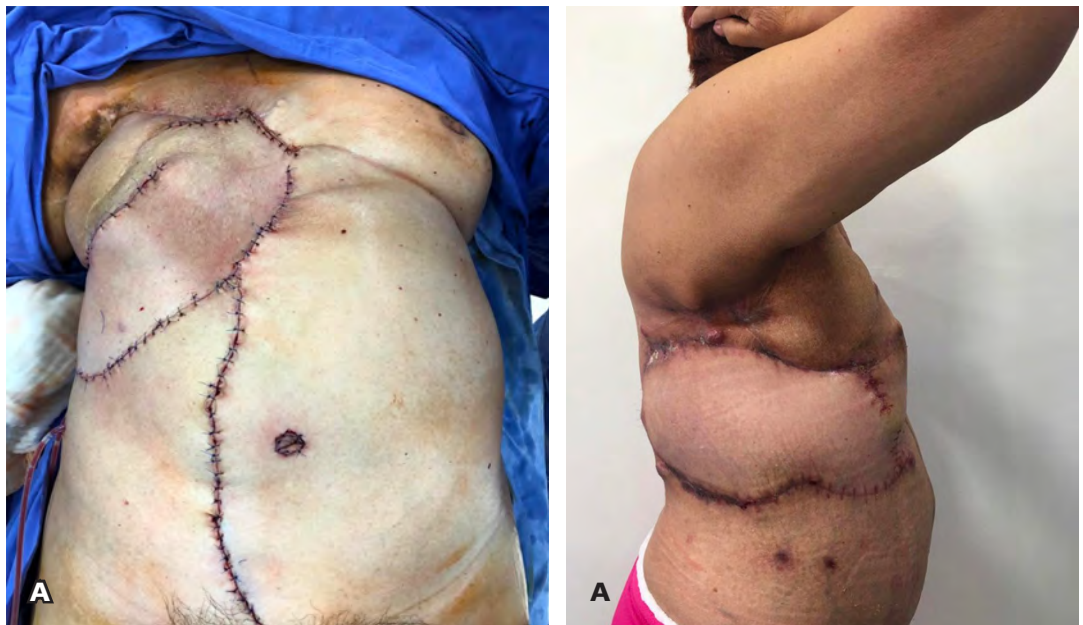


Figura 2:

A y B) Cobertura cutánea VRAM.

El principal factor de impacto sobre la recidiva tumoral es la presencia de márgenes quirúrgicos de resección afectos. El porcentaje de recidiva varía desde un 10-17% en las formas benignas, hasta el 40% en los subtipos malignos.

El tratamiento está encaminado con cirugía y radioterapia en cirugía conservadora con tamaños > 2 cm o margen < 1 cm o positivo sin posibilidad de rescisión, tamaños > 5 cm o ganglios positivos. Hay una limitación en la información en la literatura para el uso de quimioterapia; sin embargo, se describe como tratamiento paliativo ifosfamida +/- doxorubicina o cisplatino, ya que prolonga la supervivencia y retrasa el progreso de metástasis.

CONCLUSIONES

El tratamiento se basa en la cirugía, intentado obtener márgenes de resección libres de enfermedad, asociado con radioterapia adyuvante, destacamos la importancia del diagnóstico

precoz y de la educación de las mujeres y sobre todo el tratamiento multidisciplinar con el equipo de Cirugía Oncológica, Cirugía Plástica, Radioterapia y Oncología Médica.

LECTURAS RECOMENDADAS

1. Li J, Tsang JY, Chen C et al. Predicting outcome in mammary phyllodes tumors: relevance of clinicopathological features. *Ann Surg Oncol*. 2019; 26 (9): 2747-2758. doi: 10.1245/s10434-019-07445-1.
2. Limaiem F, Waheed A. Cáncer, phyllodes tumor de la mama (cistosarcoma) [Actualizado en 2019 el 4 de junio]. En: StatPearls [Internet]. Treasure Island (FL): StatPearls Publishing; 2019. Disponible en: <https://www.ncbi.nlm.nih.gov/books/NBK541138/>
3. Chao X, Chen K, Zeng J et al. Adjuvant radiotherapy and chemotherapy for patients with breast phyllodes tumors: a systematic review and meta-analysis. *BMC Cancer*. 2019; 19 (1): 372. doi: 10.1186/s12885-019-5585-5.
4. Tan BY, Acs G, Apple SK et al. Phyllodes tumours of the breast: a consensus review. *Histopathology*. 2016; 68 (1): 5-21. doi: 10.1111/his.12876.
5. Jiménez-López J, Márquez-Acosta G, Olaya Guzmán EJ, Gómez-Pue D, Arteaga Gómez AC. Tumor phyllodes. *Perinatol Reprod Hum*. 2013; 27 (2): 106-112.



La **Revista Mexicana de Mastología** publica (en español o inglés) trabajos originales, artículos de revisión, reporte de casos clínicos y cartas al editor, relacionados con los aspectos clínicos, epidemiológicos y básicos de la medicina.

Los manuscritos deben prepararse de acuerdo a las indicaciones establecidas por el International Committee of Medical Journal Editors (ICMJE). La versión actualizada (diciembre 2019) de las recomendaciones para la preparación, presentación, edición y publicación de trabajos académicos en revistas médicas se encuentra disponible en: www.ICMJE.org

El envío del manuscrito implica que éste es un trabajo que no ha sido publicado (excepto en forma de resumen) y que no será enviado a ninguna otra revista. Los manuscritos aceptados serán propiedad de la **Revista Mexicana de Mastología** y no podrán ser publicados (ni completos, ni parcialmente) en ninguna otra parte sin consentimiento escrito del editor.

Los artículos son sometidos a revisión de árbitros experimentados. Los manuscritos originales recibidos no serán devueltos. El autor principal debe guardar una copia completa.

Los requisitos se muestran a continuación en la lista de verificación

El formato se encuentra disponible en www.medigraphic.com/pdfs/revmexmastol/ma-instr.pdf

Los autores deberán descargarla e ir marcando cada apartado una vez que éste haya sido cubierto durante la preparación del material para publicación. La lista de verificación en formato PDF deberá enviarse junto con el manuscrito, también deberá adjuntar la forma de transferencia de derechos de autor.

Los manuscritos inadecuadamente preparados o que no sean acompañados de la lista de verificación, serán rechazados sin ser sometidos a revisión.

Lista de Verificación

Preparación de manuscritos

- Envíe tres copias completas escritas a doble espacio con márgenes de 2.5 cm en papel tamaño carta (21.5 x 28 cm). El texto también deberá ser enviado en formato electrónico en disco de 3.5 pulgadas, o bien en disco zip o en disco compacto. El disco deberá tener una etiqueta en la que se especifique el nombre del archivo, el procesador empleado (word, word perfect, word de microsoft, etcétera, así como la versión empleada).
- Presente el manuscrito iniciando cada componente en una página separada: (1) Página del título, (2) Resúmenes, (3) Texto del artículo (Introducción, Material y métodos, Resultados, Discusión y Conclusiones), (4) Referencias, (5) Cuadros, (6) Leyendas de las figuras.
- Anexe fotocopia a página completa de cada una de las figuras al final de cada manuscrito.
- Ponga el número de página en la esquina superior derecha de cada página.
- Cite referencias, cuadros y figuras consecutivamente y conforme aparezcan en el texto.
- Carta del Primer autor de transferencia de derechos a la **Asociación Mexicana de Mastología**. También deberá confirmar que tienen el permiso escrito de todas las personas a las que se ofrezca reconocimiento y sean mencionadas en el artículo.

1) Página de Título

- **Título.** Límite: 120 caracteres. No utilizar abreviaturas.
- **Título corto (para cornisas).** Límite: 45 caracteres.
- **Autores.** Incluya los primeros nombres de todos los autores, así como el nombre y la localización del departamento o ins-

titución donde se efectuó el trabajo (**Nota:** La autoría debe ser limitada a aquellos que contribuyeron sustancialmente al diseño del estudio, al análisis de los datos o a la redacción del manuscrito).

- **Abreviaturas.** Ponga en orden alfabético las abreviaturas no convencionales utilizadas en el manuscrito.
- **Correspondencia.** Incluya dirección, teléfono, y número de fax del autor responsable.

2) Resúmenes

- Límite: 200 palabras. Organícelo de acuerdo a: antecedentes, métodos, resultados y conclusiones. Al elaborar el resumen, no utilice abreviaturas ni cite referencias.
- En español e inglés.
- Palabras clave: en español e inglés.

3) Texto

- Describa las guías éticas seguidas para los estudios realizados en humanos o animales. Cite la aprobación de los comités institucionales de investigación y ética.
- Describa los métodos estadísticos utilizados.
- Identifique drogas y químicos utilizados por su nombre genérico.

4) Referencias

- Cite las referencias de acuerdo al orden de aparición en el texto, utilizando números arábigos entre paréntesis. Las comunicaciones personales y datos aún no publicados, cítelos directamente en el texto. No los numere ni los incluya en la lista de referencias.
- Las abreviaturas de las publicaciones deben ser las oficiales y estar de acuerdo a las utilizadas en el *Index Medicus*.

— Artículo (ponga todos los autores), ejemplo:
Lasky MD, Chousleb KA, Carmen Hernández BMC, Greenspun MM. Microcirugía endoscópica en el cuello utilizando a la rata como modelo experimental. *An Med Asoc Med Hosp ABC* 1999; 44(3): 113-116.

— Libro, ejemplo:

Sechzer JA: *The role of animals in biomedical research*. New York Academy of Sciences, 1983.

— Artículo en libro, ejemplo:

Funess JB, Costa M: *An overview of the enteric nervous system*. In: Funess JB, Costa M, eds. *The enteric nervous system*. Vol. 1. New York; Churchill Livingstone, 1987:1-5.

5) Cuadros

- A doble espacio, cada uno en hoja separada.
- Numerarlos de acuerdo a su orden de aparición en el texto.
- El número y título del cuadro aparecen arriba del mismo y las notas explicatorias abajo de éste.

6) Leyendas de las figuras

- A doble espacio y numeradas de acuerdo a su orden de aparición.
- Provea suficiente información para permitir la interpretación de la figura sin necesidad de referirse al texto.

7) Figuras

- Envíe tres juegos de fotografías de alta calidad o generadas en impresora láser, cada juego en sobre separado. Deben

tener dimensiones adecuadas para su publicación (tamaño postal). Idealmente, las fotografías deberán ser enviadas en impresión a color.

— Anexe un juego de fotocopias de las figuras con cada copia del manuscrito.

— Identifique cada figura en el apellido del primer autor, número de la figura y una flecha indicando la parte superior. Escriba estos datos sobre etiquetas autoadheribles y péguelas después en la parte posterior de cada figura.

— Las fotografías en las que aparecen pacientes identificables deberán acompañarse de permiso escrito para publicación otorgado por el paciente. De no ser posible contar con este permiso, una parte del rostro de los pacientes deberá ser tapado sobre la fotografía.

— En el caso de que las figuras estén procesadas en archivo electrónico, deberán incluirse en un disco distinto al que incluye el texto. Las imágenes deberán estar digitalizadas en formato JPG (JPEG), sin compresión y en resolución mayor o igual a 150 ppp.

Dirija todos los manuscritos a:

<http://revision.medigraphic.com/RevisionMastol/>

Dr. David Eduardo Muñoz González

Editor

Revista Mexicana de Mastología

Amsterdam 124-102, Col. Hipódromo Condesa

06170 Ciudad de México. Tel: 5211-6604

Transferencia de Derechos de Autor

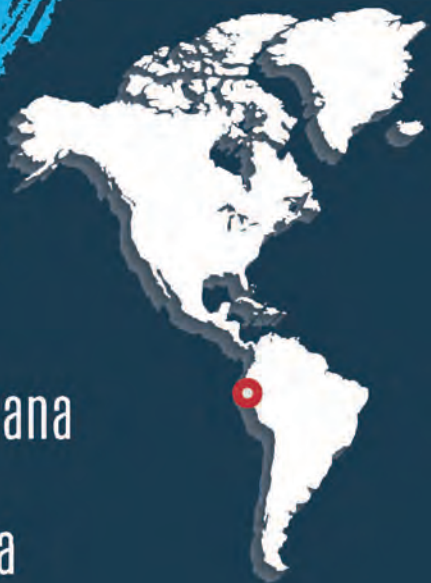Título del artículo:

Autor (es):

Los autores certifican que el artículo arriba mencionado es trabajo original y que no ha sido previamente publicado. También manifiestan que, en caso de ser aceptado para publicación en la **Revista Mexicana de Mastología**, los derechos de autor serán transferidos a la **Asociación Mexicana de Mastología**.

Nombre y firma de todos los autores

Lugar y fecha:



www.flam2021guayaquil.com

Guayaquil

21 - 23 Octubre 2021

CONSENSO FLAM 2021

XX Congreso de la Federación Latinoamericana de Mastología FLAM 2021

VII Congreso Ecuatoriano de Mastología

II Curso de Mastología para Enfermeras

Participe en el próximo Congreso FLAM

Áreas Temáticas

Consenso FLAM 2021

- Prevención del cáncer de mama
- Manejo de pacientes de alto riesgo
- Implementación de pruebas genéticas y genómicas en pacientes con cáncer de mama
- Curso de oncoplastia
- Curso de imágenes
- Actualización en manejo de axila
- Manejo multidisciplinario de pacientes estrógenos positivos
- Actualización en neoadyuvancia
- Manejo de cáncer de mama avanzado
- Actualización en el manejo del cáncer de mama metastásico
- Inmunoterapia en cáncer de mama triple negativo
- Actualización en radioterapia y radioterapia intraoperatoria
- Curso para enfermeras
- Desayuno con el experto

Más información e inscripciones en la página web oficial www.flam2021guayaquil.com

En cáncer de mama temprano HER2-positivo:

Aún existe un grupo importante de mujeres que **no logra** una **respuesta patológica completa (RPC)** después de recibir tratamiento neoadyuvante.¹

Estas pacientes tienen un **mayor riesgo de recaída** o muerte frente a las que logran una RPC.¹

Más del **25%** recae y el **14%** fallece en los siguientes 3 años.²

Aún hay más por hacer...

Referencias:

1. Sheikh F, et al. Pathologic Complete Response in HER2-Positive Breast Cancer Patients Receiving Trastuzumab in Neoadjuvant Setting. Journal of the College of Physicians and Surgeons Pakistan 2019, Vol. 29 (2): 159-163. 2. Untch M, et al. Pathologic Complete Response After Neoadjuvant Chemotherapy Plus Trastuzumab Predicts Favorable Survival in Human Epidermal Growth Factor Receptor 2-Overexpressing Breast Cancer: Results From the TECHNO Trial of the AGO and GBG Study Groups. J Clin Oncol 2011;29(25):3351-7.