



## Valoración de la cicatrización temprana en anastomosis intestinales con uso de adhesivo tisular (n-butil 2-octilcianoacrilato) *versus* técnica convencional

José Miguel Ángel Gómez-Rangel,\* Javier Luna-Martínez,‡  
Baltazar Alberto Soto Dávalos,§ Maritza del Carmen Hernández Reyes||

### Resumen

El cianoacrilato es un monómero que se polimeriza en contacto con la superficie de los tejidos; sólo hay un estudio sobre sus efectos en anastomosis de alto riesgo de colon de ratas, con efecto benéfico del n-butil 2-octilcianoacrilato, derivado del adhesivo cianoacrilato, en comparación con anastomosis de un plano con sutura, demostrando la misma fuerza tensil y grado de cicatrización. **Material y métodos:** Se realizó un estudio experimental, prospectivo, comparativo para valorar la fase de cicatrización temprana en anastomosis de intestino delgado con adhesivo tisular vs sutura en un plano en el mismo animal de experimentación. Una muestra de 18 perros se sometió a una laparotomía exploradora por línea media, se realizó un corte en íleon terminal para realizar anastomosis término-terminal con surgete continuo con polipropileno 000 (Prolene®) en un plano. En el mismo tiempo quirúrgico se realizó un segundo corte en íleon distal, a 30 centímetros de la primera anastomosis, donde se colocan 4 puntos de seda 000 como referencia y n-butil 2-cianoacrilato (Tyco®) sobre la serosa, dejando secar un minuto. **Resultados:** Se observó cicatriz transmural y estenosis leve en la anastomosis con sutura mecánica, y cicatriz en la serosa y muscular externa, o sólo serosa, sin estenosis en los casos con adhesivo tisular. **Conclusiones:** No se demostró superioridad

### Summary

Cyanoacrylate is a monomeric substance that polymerizes when in contact with a tissue surface, there is only one study about its effects in high-risk anastomosis in rat colon, with a benefic effect of the n-butyl 2-octylcyanoacrylate, a by-product of the adhesive cyanoacrylate, in comparison with a one-layer sutured anastomosis, displaying the same amount of tensioning force and scarring degree. **Methods:** A prospective, experimental, comparative study was carried out to assess the early scarring phase in a small bowel anastomosis with tissue adhesive *versus* one layer suture in the same experimental animal. A sample of 18 dogs underwent laparotomy by a midline incision, their terminal ileon was cut to perform a one-layer termino-terminal anastomosis with 3-0 polypropylene suture (Prolene®). At the same time a second cut at the distal ileum was made, 30 cm apart from the first anastomosis, four stay sutures were placed with 3-0 silk and n-butyl 2-octylcyanoacrylate (Tyco®) is applied at the serosal layer, leaving it to air-dry for a minute. **Results:** A mild stenosis and transmural scar was observed in the sutured anastomosis group, and a scar at the serosa and external muscle layer or just the serosa, without stenosis was seen in the cases with tissue adhesive. **Conclusions:** Superior results were not demonstrated at the early scarring phase of the small bowel anasto-

\* Cirujano General y laparoscopista, Hospital Ángeles Puebla

‡ Jefe de Cirugía, Hospital Central Sur de Alta Especialidad Petróleos Mexicanos.

§ Médico adscrito, Instituto Nacional de Cancerología.

|| Médico Interno, Instituto Nacional de Ciencias Médicas y Nutrición "Salvador Zubirán".

#### Correspondencia:

José Miguel Ángel Gómez-Rangel

Avenida Kepler Núm. 2143 Reserva territorial Atlixayotl, Puebla. México. Correo-electrónico: miguegomez@yahoo.com

Aceptado: 24-06-2009.

dad del adhesivo químico en la fase de cicatrización temprana en anastomosis de intestino delgado, pero no se descarta su uso como opción por menor tiempo quirúrgico y trauma de tejidos, observando al final resultados similares a nivel histológico.

**Palabras clave:** Cicatrización temprana, n-butil 2-octilcianoacrilato, fibrosis, neovascularización, infiltrado inflamatorio.

mosis with the chemical adhesive, but we don't discard its use as an option, because of lesser surgical time and tissue trauma, observing similar results at the histologic level.

**Key words:** Early scarring, n-butyl 2-octylcyanoacrylate, fibrosis, neovascularization, inflammatory infiltrate.

## ANTECEDENTES

Con el tiempo, el uso de materiales de sutura y técnicas de cierre ha tenido una evolución muy importante, sin entender demasiado el proceso mismo de la cicatrización. En las últimas décadas, estos conocimientos se han acumulado sobre la trascendencia de factores locales y sistémicos en la unión y cicatrización de anastomosis. Entre los factores más importantes están los relacionados a la fuga y dehiscencia de la anastomosis, por lo que muchos de los estudios y conocimientos se basan en modelos animales.<sup>1</sup>

Las resecciones de colon y su subsecuente anastomosis son los procedimientos más comúnmente realizados en el campo de la cirugía general. Aunque la mayoría de esas operaciones son generalmente seguras, la dehiscencia de la anastomosis es una complicación seria que puede resultar en una serie de complicaciones, incluso en la muerte del paciente.<sup>2</sup> Factores metabólicos, infecciosos y técnicos, así como el estado nutricional, han sido estudiados ampliamente para la fuerza de las anastomosis. Además de los factores técnicos, la experiencia del cirujano, el material de sutura y la técnica empleada son importantes; sin embargo, cualquiera que sea el método usado, es importante el adecuado afrontamiento de los bordes de manera equidistante, de forma que no se afecte la perfusión de los tejidos.<sup>3</sup>

La lesión de todas las capas intestinales desencadena una respuesta fibrótica, en la cual intervienen: inflamación, proliferación y depósito de tejido conectivo, siendo la submucosa la capa que da a las vías gastrointestinales gran parte de su potencia o resistencia tensil y es donde se retienen los puntos de sutura que permiten la unión de los cabos de intestino de una anastomosis.<sup>4</sup> En el tubo digestivo ocurre el mismo proceso básico de reparación con cicatrización anastomótica que se observa en la piel. Los mismos factores que inhiben el desarrollo de la fuerza de tensión en la piel actúan en el tubo digestivo, pero éste es una estructura tubular única, se cierra con suturas o grapas y en consecuencia debe confiarse en la anasto-

mosis para proporcionar la integridad intestinal, en tanto ésta desarrolla la fuerza tensil suficiente para evitar su alteración.<sup>5</sup> Las principales complicaciones de las anastomosis intestinales son escape y alteración real de la pared intestinal, lo que se acompaña de morbilidad y mortalidad importantes. Aunque las complicaciones clínicas de un escape anastomótico ocurren en 2 a 18% de los pacientes, hasta en 50% de los sitios anastomóticos hay un escape temprano, como lo demuestran estudios radiológicos de contraste.<sup>6</sup>

El escape del contenido intestinal desde el principio no puede relacionarse con insuficiencia del metabolismo de colágena, sino con el fracaso de la anastomosis mecánica, isquemia del intestino o imposibilidad para lograr un buen sello en la mucosa. No obstante, la mayoría de los estudios se han dirigido al metabolismo de la colágena.<sup>7</sup> Durante los primeros días después de la anastomosis hay un importante recambio de la colágena, no sólo en el sitio anastomótico, sino en la pared intestinal adyacente. La serosa es una capa delgada de tejido conectivo que cubre la muscularis externa, en su cara exterior está cubierta por una capa mesotelial de la cavidad peritoneal. Para llevar al mínimo el peligro de fugas se necesita una aposición íntima de la serosa y se logra mejor por medio de una sutura invertida.<sup>8</sup> Existen diversos factores que influyen en la cicatrización de las vías gastrointestinales que pueden ser divididos en locales y sistémicos, siendo de los primeros el riego sanguíneo adecuado, ausencia de tensión en la anastomosis, bordes sanos de tejidos, contaminación bacteriana, obstrucción distal, lesión por radiación, preparación intestinal inadecuada, trauma penetrante con pérdida de la continuidad de las capas intestinales; dentro de los sistémicos se encuentran: el estado nutricional, sepsis, hipovolemia, hipertermia, medicamentos, inmunocompetencia, transfusiones sanguíneas, uremia e ictericia.<sup>9</sup>

El material ideal de sutura para una anastomosis es aquel que debe conservar su resistencia hasta la plena integridad de la misma, y se asegure por el proceso de cicatriza-

ción; además debe causar mínima reacción tisular y evitar la infección, así como su fácil manipulación.<sup>10</sup>

En las vías gastrointestinales debe tener la resistencia suficiente para brindar apoyo mecánico necesario para la anastomosis y al mismo tiempo disminuir el traumatismo a su paso por los tejidos; de modo similar hay que escoger la aguja para que sea mínimo el daño tisular, porque con cada paso por la pared del intestino hay mayor daño al borde tisular. Actualmente hay estudios en los cuales se ha demostrado que no existe diferencia en cuanto a la presencia de fugas de la anastomosis si se realiza en un plano (sin invaginación de la serosa) o cuando se realiza en dos planos (invaginando la serosa), llegando a tener beneficio de realizarla sólo en un plano, en el hecho de que se produce menor inflamación por la menor cantidad de material de sutura; además se realiza con mayor facilidad y rapidez, produciendo un menor compromiso del flujo sanguíneo en la anastomosis y a un menor costo,<sup>11</sup> pudiéndose realizar con monofilamento absorbible o no absorbible.

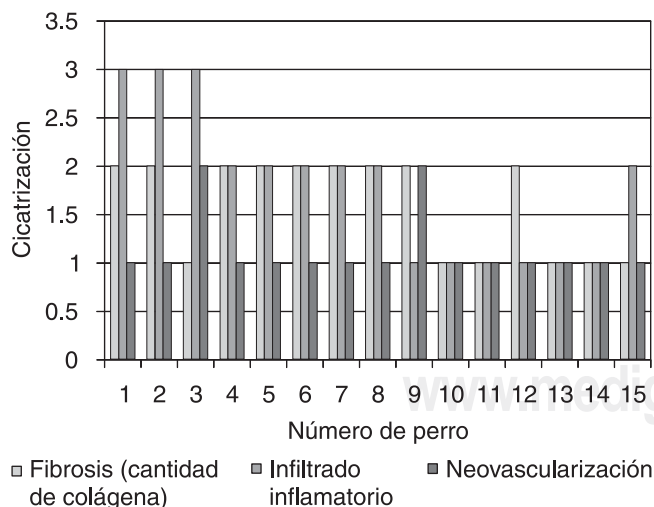
El cianoacrilato es un monómero que se polimeriza en contacto con la superficie de los tejidos en una reacción exotérmica, creando un puente flexible de los bordes en aposición. Los adhesivos tisulares más usualmente usados son los pegamentos de fibrina, que aunque presentan buenos resultados en cirugía reconstructiva y cirugía pediátrica para afrontar piel,<sup>12</sup> diversos estudios han demostrado sus efectos colaterales, entre ellos la reacción alérgica en el sitio de contacto, caracterizado por prurito principalmente, hasta cambios en la piel local. Así mismo, estos adhesivos tisula-

res, como el cianoacrilato y sus derivados, han sido utilizados frecuentemente para laceraciones superficiales por trauma en niños, para cierre de heridas, cierre de orificios de trócares de cirugía laparoscópica, etc.<sup>13</sup> Sólo hay un estudio<sup>14</sup> que ha investigado los efectos del cianoacrilato en anastomosis de alto riesgo en colon de ratas. En ese estudio los autores notaron el efecto benéfico del n-butil 2-octilcianoacrilato, derivado del adhesivo cianoacrilato, en comparación con anastomosis de 1 plano con sutura al demostrar la misma fuerza tensil y grado de cicatrización. Con los avances tecnológicos, este nuevo derivado llamado 2-octilcianoacrilato ha demostrado ser menos tóxico, más flexible y más fuerte que sus antecesores.<sup>15</sup> Los estudios recientes se han enfocado en el uso de este derivado para anastomosis experimentales de colon e intestino delgado.<sup>16</sup>

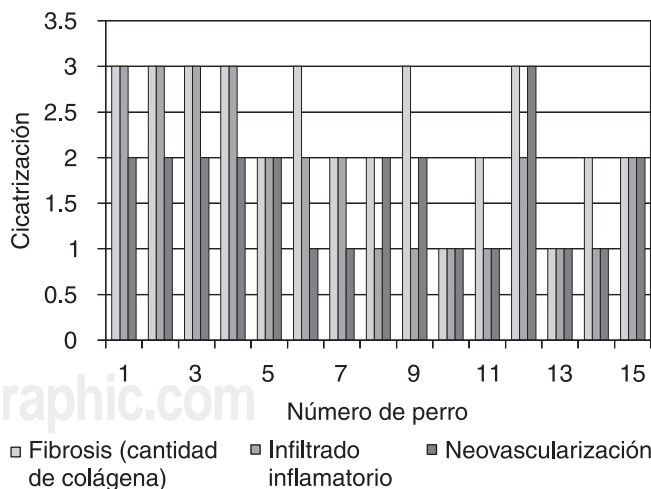
Por los estudios previamente realizados se plantea la siguiente pregunta en muchos de los casos: ¿El uso de adhesivos tisulares en anastomosis de intestino delgado distal resultan una ventaja sobre la sutura mecánica al disminuir el daño durante la aproximación de bordes, isquemia en tejidos, reacción inflamatoria, mejorar la perfusión de tejidos, tener efecto bactericida, así como aumentar el contenido de colágena y la fuerza tensil de la anastomosis?

## OBJETIVOS

A) Determinar el grado de cicatrización en etapa temprana de ambos procedimientos, valorando: proliferación



**Figura 1.** Con el uso de sutura mecánica, se observa predominio de infiltrado inflamatorio en relación a la fibrosis (cantidad de colágena) y neovascularización.



**Figura 2.** Con el uso del adhesivo tisular, se observa predominio de la fibrosis (cantidad de colágena) sobre el infiltrado inflamatorio, así como aumento en la neovascularización.

de colágena, fibrosis, neovascularización, calibre de la luz intestinal.

- B) Comparar la resistencia de anastomosis en íleon terminal con sutura tradicional en un solo plano con polipropileno 000 intestinal (Ethicon®) versus uso de adhesivo tisular indermil (n-butil 2-octilcianoacrilato Tyco®), usando este adhesivo tisular disponible en nuestro hospital y teniendo la cantidad necesaria para la realización del experimento, así como de polipropileno 000 intestinal.
- C) Tiempo quirúrgico.

## HIPÓTESIS

No existe superioridad en cuanto al uso de n-butil 2-octilcianoacrilato en anastomosis de intestino delgado distal en la fase temprana de la cicatrización, comparado contra anastomosis con sutura.

## MATERIAL Y MÉTODOS

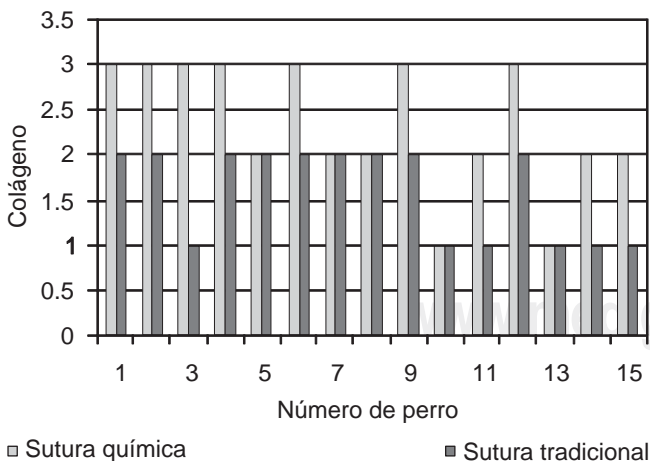
Se realizó un estudio de tipo experimental, prospectivo, comparativo, para valorar las fases de cicatrización temprana en anastomosis de intestino delgado con uso de adhesivo tisular y sutura con un plano en el mismo animal de experimentación. El presente estudio se llevó a cabo en el bioterio, en la Unidad de Cirugía Experimental del HCSAE de Petróleos Mexicanos y en forma conjunta con el Servicio de Patología de la misma institución, con autorización del Comité de Ética del hospital para la realización de los procedimientos quirúrgicos.

**Criterios de inclusión:** La población a estudiar consiste en perros de raza criolla, entre 12 y 15 kilogramos, sin importar sexo, edad o estado nutricional. **Criterios de**

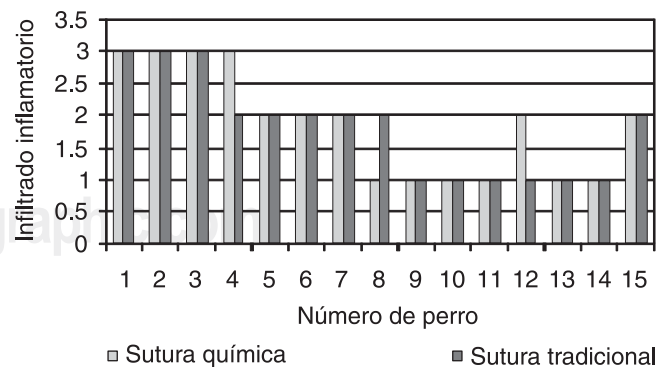
**exclusión:** Se excluyeron aquellos perros que durante la cirugía se corroborase presenten una patología intraabdominal como tumores de tubo digestivo, parasitosis, embarazo. **Criterios de eliminación:** Se excluyeron aquellos perros que fallezcan en el postquirúrgico mediato por reacción a anestésico o medicamentos.

**Material:** Polipropileno 000 (Ethicon®), N-butil 2-octilcianoacrilato (Indermil, Tyco®), Pentobarbital sódico y Purina Dog Chow®.

El estudio se realizó en la Unidad de Cirugía Experimental del HCSAE PEMEX, donde un grupo de 18 perros se preparó con un enema evacuante con 500 cc de agua; posteriormente se administró anestesia general con pentobarbital sódico a una dosis de 20 mg/kg y cobertura antimicrobiana con oxitetraciclina en dosis única, para la realización de dos tipos de anastomosis en intestino delgado terminal, siendo la primera con sutura con surgete continuo con polipropileno en un plano y la segunda con n-butil-2 cianoacrilato (Indermil, Tyco®). Cada perro se sometió a una laparotomía exploradora por línea media, con técnica estéril, se abordó por planos hasta entrar a la cavidad abdominal, donde se identificó la válvula ileocecal, a partir de la cual se realizó un corte en íleon terminal a 30 cm de la válvula ileocecal en todo su diámetro para realizar anastomosis término-terminal con surgete continuo con polipropileno 000 (Ethicon®) en un plano. En el mismo tiempo quirúrgico se realizó un segundo corte a 60 cm de la válvula ileocecal en íleo distal en todo su diámetro, en donde se colocaron 4 puntos de seda 000 a manera de puntos cardinales de referencia para facilitar el afrontamiento de los bordes; posteriormente se colocó el n-butil 2-cianoacrilato (Tyco®) sobre la serosa, dejando secar un minuto antes de retirar las pinzas intestinales. Después se regresó todo el contenido a la cavidad abdominal, recolocando las asas de intestino de manera anatómica para evitar adherencias, fue verificada la



**Figura 3.** La cantidad de colágena es mayor usando adhesivo tisular.



**Figura 4.** No hay diferencia en el infiltrado inflamatorio en ambos grupos.

hemostasia y se procedió a cerrar la pared abdominal del perro por planos. De la muestra inicial de 18 perros, 1 falleció por reacción al anestésico y 2 perros más a las 24 horas de la cirugía, sin haber iniciado vía oral por dehiscencia de la anastomosis con cianoacrilato.

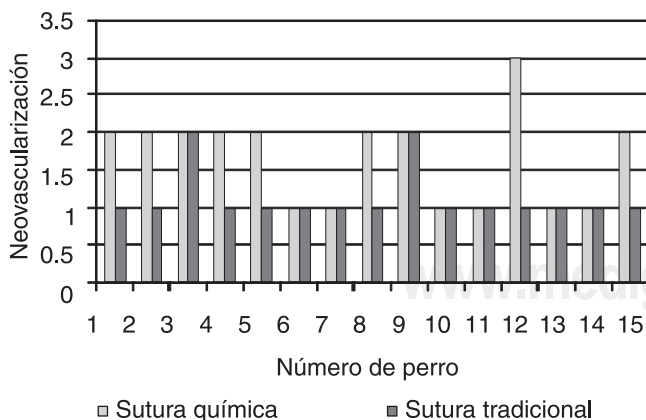
Los 15 perros restantes iniciaron alimentación con líquidos a las 48 h y dieta enteral normal a los 3 días a base de Purina Dog Chow®, y se reoperaron por laparotomía y anestesia general con pentobarbital sódico a dosis de 20 mg/kg a los 8 días, para reseca los segmentos de las anastomosis con un margen de 15 cm a cada extremo de la línea de sutura. Al terminar los procedimientos, los perros se sacrificaron con dosis de pentobarbital de 60 mg/kg.

Se llevó la pieza quirúrgica en fresco, al Servicio de Patología, en frasco con formol al 10% para realizar inclusión en parafina, tinciones de rutina: Masson, hematoxilina-eosina y algún método de histoquímica adicional. Con la finalidad de valorar el grado de cicatrización temprano.

### RESULTADOS

Las piezas se etiquetaron del 1A al 15A para el grupo 1 de sutura convencional y del 1B al 15B para el grupo 2 de adhesivo tisular para identificación de muestras en el momento de su estudio. Mediante estudio histopatológico se realizaron cortes de rutina en los 15 casos teñidas con hematoxilina-eosina (HE) y con tinción de Masson como técnica de histoquímica para determinar el grado de fibrosis (grado de cicatrización), midiendo la cantidad de colágena (color azul) en forma subjetiva en menor, media y mayor cicatrización, así como a nivel macroscópico el diámetro de la luz intestinal.

El análisis estadístico se determinó mediante medidas de tendencia central: media, mediana y desviación estándar,

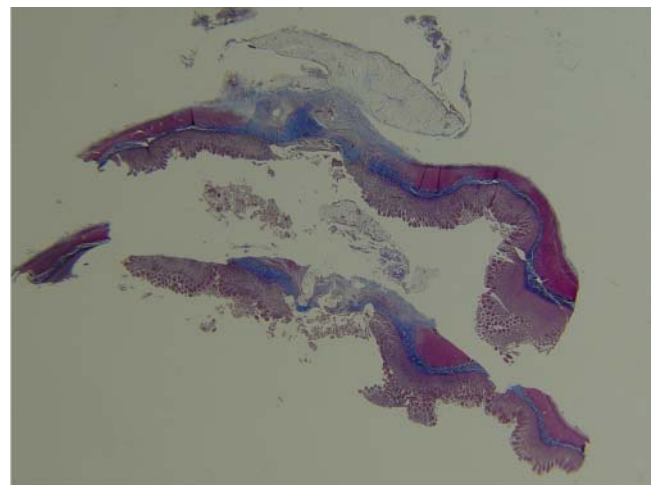


**Figura 5.** Se observa mayor presencia de vasos de neoforación en el grupo de anastomosis química.

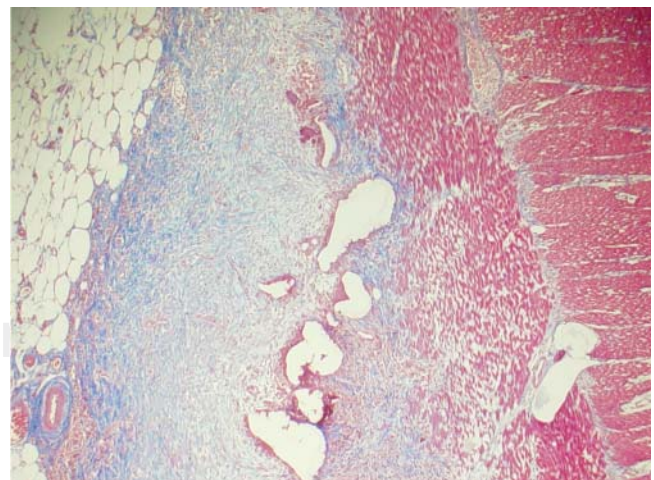
así como prueba exacta de Fisher para variables cualitativas y prueba no paramétrica de Mann-Whitney (variables cualitativas ordinarias) para medir el tiempo de cirugía de ambos grupos y para comparar los grados de fibrosis, infiltrado inflamatorio y neovascularización.

**Resultados:** A nivel macroscópico y microscópico se comenta lo siguiente:

1. Macroscópico: Al abrir los segmentos de intestino se observó estenosis leve en la zona de anastomosis en aquellas muestras suturadas mecánicamente, y no en los que se usó el adhesivo tisular. Los segmentos en



**Figura 6.** Con el uso de sutura tradicional, la fibrosis es transmural, usando tinción de Masson.



**Figura 7.** Con el uso del adhesivo tisular, la fibrosis sólo se observa en la serosa, usando tinción de Masson.

donde se usó el adhesivo tisular tenían menos fuerza tensil que los suturados mecánicamente, ya que en los primeros se abrió el sitio de la anastomosis al manipular la pieza para su preparación.

2. Microscópico: La fase en que se estudiaron los especímenes corresponde a una cicatrización temprana, por el tiempo entre la primera cirugía y la reintervención. La cicatriz (cantidad de colágena y neovascularización) es transmural (desde la mucosa hasta la serosa) en los casos suturados mecánicamente, y sólo en la serosa y muscular externa o sólo serosa en los casos que se usó el adhesivo tisular (Figura 1). Hay más fibrosis (mayor cantidad de colágena que se hace más evidente con el tricrómico de Masson) en los casos donde se usó el adhesivo tisular que en los suturados mecánicamente, pero un factor adicional en los primeros es el haber puesto cuatro puntos de referencia con seda antes de aplicar el adhesivo, ya que estos puntos contribuyen a que haya más fibrosis, por lo que se convierte como probable factor de sesgo (Figuras 2, 3 y 4).

La cantidad de infiltrado inflamatorio es aproximadamente igual en ambos casos, pero en los suturados mecánicamente hay más células gigantes de cuerpo extraño (en reacción al material de sutura). El que haya un gran infiltrado inflamatorio retrasa el proceso de cicatrización o curación de la herida. El que haya más fibrosis en la herida le da más fuerza tensil y resistencia, pero tiene la desventaja de que puede haber formación de bridas, ya que la fibrosis es principalmente en la serosa (Figura 5).

## CONCLUSIONES

No hay una técnica quirúrgica reportada para la aplicación del adhesivo tisular en anastomosis intestinal, la cual se fue desarrollando conforme se realizaron los procedimientos quirúrgicos y por ende disminuyendo las complicaciones postoperatorias, así como el tiempo quirúrgico. Lo que llama la atención es que en la fase de cicatrización temprana el grado de fibrosis es mayor en los grupos con sutura química, considerando que ésta se da con mayor prevalencia en la serosa, lo cual es un factor que contribuye a la formación de adherencias postoperatorias. No se encontró variación en el grado de infiltrado inflamatorio en ambos grupos, por lo cual se desencadenan los mismos efectos de reacción a cuerpo extraño. Sí se encontraron cambios significativos en la neovascularización con mayor presencia de ésta en el grupo de sutura química, debido al menor trauma de afrontamiento de bordes, evitando así la isquemia en la regeneración de las capas intestinales. No se demostró superioridad del adhesivo químico en las fases de cicatrización temprana en anastomosis de intestino delgado, sin embargo no se descarta su uso al ser una opción

en cuanto al menor tiempo quirúrgico, con una media de 5.9 minutos en comparación con una técnica a mano de 16.6 minutos, un menor trauma de tejidos, así como uso de menor material de sutura, observando al final resultados similares a nivel histológico. El tamaño de la muestra es pequeño y estadísticamente no significativo pero los resultados preliminares de estos estudios no descartan un mayor uso con el tiempo, así como más procedimientos experimentales.

## REFERENCIAS

1. Nursal TZ, Anarat R, Bircan S, Yildirim S, Tarim A, Haberal M. The effect of tissue adhesive, octyl-cyanoacrylate, on the healing of experimental high-risk and normal colonic anastomoses. *Am J Surg* 2004; 187(1): 28-32.
2. Kanellos I, Mantzoros I, Demetriades H, Kalfadis S, Sakkas L, Kelpis T, Betsis D. Sutureless colonic anastomosis in the rat: a randomized controlled study. *Tech Coloproctol* 2002; 6(3): 143-146.
3. Montanaro L, Arciola CR, Cenni E, Ciapetti G, Savioli F, Filippine F, Barsanti LA. Cytotoxicity, blood compatibility and antimicrobial activity of two cyanoacrylate glues for surgical use. *Biomaterials* 2001; 22(1): 59-66.
4. Venbrocks R, Hähn W, Jaeger K. Changes in the concentration of hydroxyproline in plasma following anastomosis in the intestines. *Langenbecks Arch Chir* 1988; 373(2): 78-81.
5. Ertuck S, Yuceyar S, Temiz M, Ekci B, Sakoglu N, Balchi H et al. Effects of hyaluronic acid-carboxymethylcellulose antiadhesion barrier on ischemic colonic anastomosis: an experimental study. *Dis Colon Rectum* 2003; 46(4): 529-534.
6. Gennaro AR, Moreira CA. Nonsuture colonic anastomosis. *Dis Colon Rectum* 1976; 19(3): 245-249.
7. Tekin K, Aytekin F, Ozden A, Bilgihan A, Erdem E, Sungurtekin U, Güney Y. Antithrombin III prevents deleterious effects of remote ischemia-reperfusion injury on healing of colonic anastomosis. *Am J Surg* 2002; 184(2): 160-165.
8. Karahasanoglu T, Alcicek S, Altunkaya E, Sahinler I, Goksel S, Sirin F, Osbal A. Effect of fibrin glue on irradiated colonic anastomoses. *Dis Colon Rectum* 1997; 40(10): 1240-1243.
9. Deen KI, Smart PJ. Prospective evaluation of sutured, continuous and interrupted single layer colonic anastomoses. *Eur J Surg* 1995; 161(10): 751-753.
10. Kanellos I, Mantzoros I, Goulimaris I et al. Effects of the use of fibrin glue around the colonic anastomosis of the rat. *Tech Coloproctol* 2003; 7(2): 82-84.
11. Polat C, Arikan Y, Vatansev C, Akbulut G et al. The effects of increased intra-abdominal pressure on colonic anastomoses. *Surg Endosc* 2002; 1314-1319.
12. Golub R, Golub RW, Cantu R Jr, Stein HD. A multivariate analysis of factors contributing to leakage of intestinal anastomoses. *J Am Coll Surg* 1997; 184(4): 364-372.
13. Edmonson MB. Foreign body reactions to dermabond. *Am J Emerg Med* 2001; 19(3): 240-241.
14. Singer AJ, Thode HC Jr. A review of the literature on octylcyanoacrylate tissue adhesive. *Am J Surg* 2004; 187(2): 238-248.
15. Waninger J, Kauffmann GW, Shah IA, Farthmann EH. Influence of the distance between interrupted sutures and the tension of sutures on the healing of experimental colonic anastomoses. *Am J Surg* 1992; 163: 319-323.
16. Orozco-Razón LF, Millán-Guerrero RO, Vera-Rodríguez SE. Cianoacrilato comparado con cirugía tradicional en el cierre de heridas en zonas libres de tensión. *Gac Med Mex* 2002; 138(6): 505-509.