



Istmoccele: ¿cuál es la mejor vía para su abordaje?

Rodrigo Emilio Ruz Barros,¹ Luis Ernesto Gallardo Valencia,² Alfredo Leonardo Cortés Algara,³
Lionel Leroy López,⁴ Elizabeth Patricia Espinoza Rojas,⁵ Elvira Ali Quispe,⁵
Vianey Brigida Ayala Quispe,⁶ Annabel Ortega Vargas⁶

Resumen

El istmoccele es una patología que se ha incrementado en los últimos años debido al aumento en el índice de cesáreas a nivel mundial. Es un defecto de cicatrización por incisión de una cesárea previa, también llamado “síndrome de cicatriz de cesárea” o “síndrome de Morris”. El diagnóstico se basa en la clínica, caracterizada por dismenorrea y sangrado postmenstrual, y pruebas complementarias como la ecografía, la histerosonografía e histeroscopia; esta última se considera como el estándar de oro. El tratamiento quirúrgico consiste en realizar una itsmoplastia mediante histeroscopia con la finalidad de evitar la retención de flujo menstrual a nivel del defecto, lo que soluciona el cuadro de sangrado postmenstrual y sus consecuencias derivadas. Se presenta el caso de una paciente de 33 años con istmoccele, así como su tratamiento quirúrgico mediante cirugía endoscópica.

Palabras clave: Istmoccele, histeroscopia, cesárea previa, síndrome de Morris.

Summary

Isthmocele is a pathology that has increased in recent years due to the rise in the rate of caesarean sections worldwide. It is a healing defect of the incision of a previous cesarean, also called “cesarean scar syndrome” or “Morris syndrome”. The diagnosis is based on the clinic, characterized by dysmenorrhea and postmenstrual bleeding, and complementary tests, such as ultrasound, hysterosonography and hysteroscopy; the latter is considered as the gold standard. Surgical treatment consists of performing an isthmoplasty using hysteroscopy in order to avoid the retention of menstrual flow at the level of the defect, which solves the postmenstrual bleeding and its consequences. We present the case of a 33-year-old patient with isthmoccele, as well as her surgical treatment with endoscopic surgery.

Key words: Isthmocele, hysteroscopy, previous cesarean section, Morris syndrome.

¹ Médico adscrito al Servicio de Cirugía Endoscópica y Robótica Ginecológica del CMN “20 de Noviembre” del ISSSTE y ginecólogo Clínica de Endometriosis y Cirugía Laparoscópica del Hospital Ángeles Pedregal.

² Director. Médico adscrito al Servicio de Cirugía Endoscópica y Robótica Ginecológica del CMN “20 de Noviembre” del ISSSTE. Director de la Clínica de Endometriosis y Cirugía Laparoscópica del Hospital Ángeles Pedregal.

³ Médico adscrito al Servicio de Cirugía Endoscópica y Robótica Ginecológica del CMN “20 de Noviembre” del ISSSTE.

⁴ Médico ginecoobstetra especialista en Cirugía Endoscópica y Robótica Ginecológica, Hospital Ángeles Pedregal.

⁵ Médico ginecoobstetra especialista en Cirugía Endoscópica Ginecológica, CMN 20 de Noviembre, ISSSTE.

⁶ Médico residente del Postgrado de Alta Especialidad en Cirugía Endoscópica Ginecológica del CMN “20 de Noviembre” del ISSSTE.

Correspondencia:

Dr. Rodrigo Emilio Ruz Barros

Correo electrónico: r_u_z@hotmail.com

Aceptado: 24-08-2017.

Este artículo puede ser consultado en versión completa en <http://www.medigraphic.com/actamedica>

INTRODUCCIÓN

La realización de cesáreas está aumentando en los últimos años y, con ella, la posibilidad de aparición de problemas obstétricos como placenta previa, acretismo placentario, implantación del embarazo a nivel de la cicatriz y rotura uterina. Dentro de los problemas ginecológicos destacan el sangrado uterino anormal, la dispareunia y el dolor abdominal. Con respecto al sangrado uterino anormal, éste es típicamente postmenstrual y es el signo ginecológico más frecuentemente asociado con la existencia de un defecto de cicatrización de la cesárea anterior.¹ En México se refiere un incremento de las cesáreas en el último decenio de 33% en el sector público (de 30.6 a 40.9%) y de 60.4% en el sector privado (de 43.4 a 69.7%).² El diagnóstico del istmocele se basa en la clínica y, sobre todo, en la relación de pruebas complementarias como la ecografía, la histerosonografía y la histeroscopia.³

La ecografía demuestra la existencia de un área econegativa, generalmente de forma triangular, localizada a nivel ístmico, con el vértice de la misma dirigida hacia la vejiga y de diferentes tamaños, a nivel de la cicatriz de la cesárea anterior. Esta imagen ecográfica ha sido estudiada y ya claramente documentada; "istmocele" es el nombre propuesto recientemente en la literatura.^{3,4}

La técnica quirúrgica se realiza de manera extremadamente delicada y de forma muy superficial, teniendo en cuenta que la cúpula del istmocele se encuentra en estrecho contacto con la vejiga y las zonas laterales del defecto con la fascia vascular de las arterias uterinas. Con esta técnica, se trata de evitar la retención de flujo menstrual a nivel del defecto, solucionando el cuadro de sangrado postmenstrual y sus consecuencias derivadas.⁵

Los últimos estudios ponen de manifiesto que la resolución quirúrgica del istmocele termina con los cuadros de metrorragia postmenstrual; ésta desaparece o disminuye en la inmensa mayoría de las pacientes. Es importante destacar también que, tras la cirugía, las pacientes restauran su fertilidad, con lo que se obtiene un embarazo en la mayoría de los casos en los primeros seis a 12 meses tras la corrección quirúrgica.⁶ Con la presentación de este caso se pretende analizar cuál es la mejor vía de abordaje para la aparición de este tipo de padecimiento.

PRESENTACIÓN DE CASO

Paciente de 33 años de edad, menarca a los 13 años, con dos cesáreas y dos abortos; presentaba ciclos de 30 × 4 días. Reportó un cuadro clínico de un año de evolución caracterizado por dismenorrea moderada y sangrado postmenstrual de una semana, intermitente, oscuro, una toalla diaria y no fétido. Por esta razón acudió a consulta

externa del Servicio de Alta Especialidad de Endoscopia Ginecológica del CMN "20 de Noviembre", donde se realizó un ultrasonido, donde se observó el útero de tamaño normal y, a nivel de la cicatriz de la cesárea anterior, una imagen econegativa (Figura 1). Se programó para histerolaparoscopia diagnóstica-terapéutica. En la histeroscopia diagnóstica, bajo anestesia general, se evidenció una pequeña saculación a nivel del istmo, con un arco anterior y uno posterior (Figura 2); se le realizó una istmoplastia, con resección de dichos arcos con asa y energía monopolar (Figuras 3 y 4); al mismo tiempo, se controlaron por laparoscopia las posibles complicaciones. La paciente, en el control postoperatorio, refirió mejoría de su sintomatología anterior. Posteriormente, se realizó una ultrasonografía de control, donde ya no se evidenció la primera imagen triangular.

DISCUSIÓN

La prevalencia de istmoceles sintomáticos reportados en la literatura oscila entre 19.4 y 84%.⁷ Los posibles factores de riesgo incluyen el número de cesáreas, la posición uterina, el trabajo de parto antes de la cesárea y la técnica quirúrgica utilizada para cerrar la incisión uterina. El cierre uterino de una sola capa produce más tensión en los tejidos en comparación con la técnica de doble capa. El sangrado postmenstrual es el síntoma más típico y molesto, y se caracteriza por la descarga de material hemático oscuro recogido en la bolsa de la cicatriz durante los días después de la menstruación. La presencia de istmocele puede ralentizar el drenaje de la sangre menstrual a través del cuello uterino y facilitar su

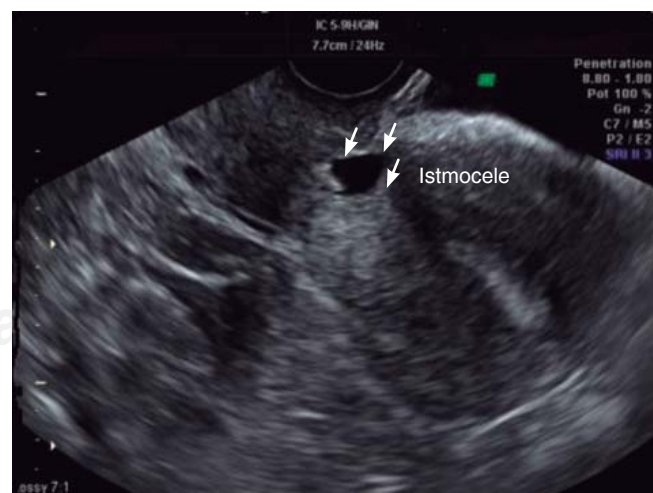

Figura 1. Ultrasonido ginecológico donde se muestra a nivel del istmo uterino colección triangular econegativa.

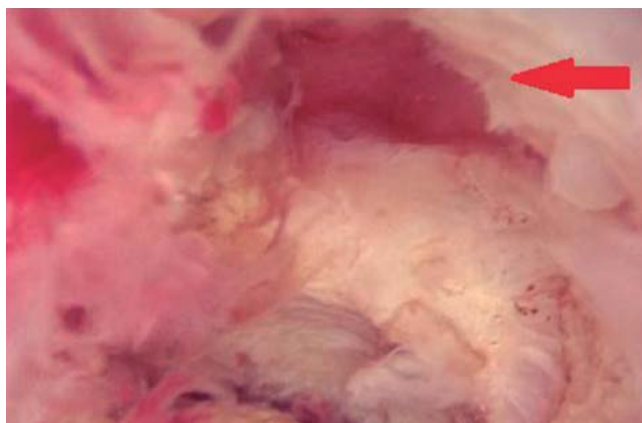


Figura 2. Imagen histeroscópica que evidencia saculación a nivel del istmo uterino.

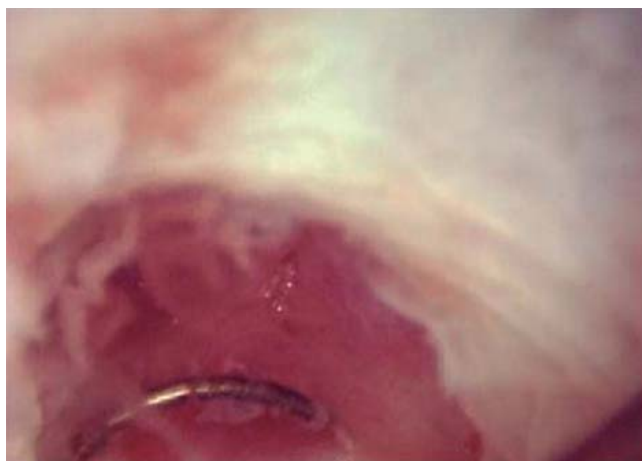

Figura 3. Imagen histeroscópica donde se observa istmoplastia con resectoscopio.

acumulación en la bolsa porque la presencia de cicatrices reduce la contractilidad del útero en esa zona.⁸⁻¹⁰ Alternativamente, la sangre puede originarse *in situ* a partir del estroma⁸ junto con la secreción de tipo moco, causada por una vascularización anormal alrededor de la cicatriz. Sea cual sea la fuente de la sangre, su presencia puede contribuir no sólo a sangrado postmenstrual, sino también a la infertilidad secundaria por afectar negativamente el moco y la calidad del esperma e interferir con la implantación de embriones.¹¹

No existen pautas aceptadas para los criterios diagnósticos de un istmocele. El diagnóstico se basa en la ecografía.⁴ Como métodos alternativos está la histerosonografía e histerosalpingografía. Sin embargo, la incapacidad para medir el grosor del miometrio y el tamaño de la cicatriz representa una clara limitación de su uso. La histerosco-

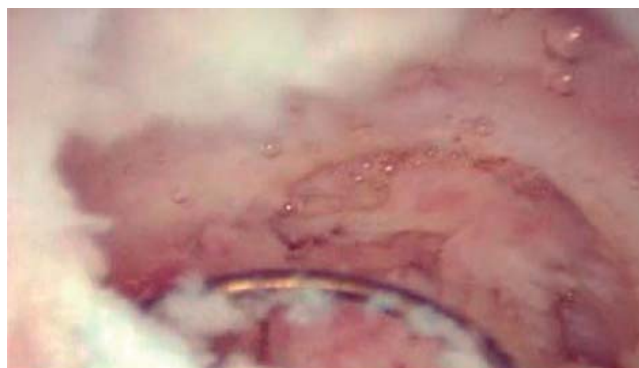


Figura 4. Imagen histeroscópica donde se puede ver istmoplastia con resectoscopio.

pia es una técnica mínimamente invasiva que permite la visualización directa del istmocele. Más precisamente, el defecto aparece anterior en el istmo como resultado de la involución uterina fisiológica postparto.⁹ Cecilia Fabres fue la primera en proponer la extirpación del tejido fibroso para facilitar el drenaje sanguíneo.¹⁰ Desde entonces, varios autores han adoptado diferentes técnicas quirúrgicas para tratar el istmocele, incluyendo la escisión laparoscópica,¹² un enfoque combinado laparoscópico-vaginal y un enfoque puramente vaginal.¹³ Más recientemente, la reparación laparoscópica asistida robótica del defecto y la resección histeroscópica de tejido fibroso cicatrizal^{6,7} han sido introducidos.

En general, la estrategia de histeroscopia quirúrgica, también llamada "istmoplastia", implica la resección de los bordes superior e inferior del defecto, implicando ocasionalmente la ablación del endometrio ístmico con el fin de reemplazarlo por un epitelio de tipo cúbico no inflamado y monoestratificado, lo que evita la formación de adhesión o síndrome de Asherman.⁶

En ausencia de estudios comparativos apropiados, la reparación quirúrgica del defecto de la cicatriz debería tener seguimiento y evaluación de la cicatriz uterina con ultrasonido y/o histerosonografía en mujeres no embarazadas y ultrasonido durante el embarazo.¹⁴

REFERENCIAS

1. Chang Y, Tsai EM, Long CY, Lee CL, Kay N. Resectoscopic treatment combined with sonohysterographic evaluation of women with postmenstrual bleeding as a result of previous cesarean delivery scar defects. *Am J Obstet Gynecol.* 2009; 200 (4): 370.e1-370.e4.
2. Suárez L, Campero L, De la Vara E, Rivera L, Hernández MI, Walker D et al. Evidencias para la política pública en salud. *Encuesta Nacional de Salud y Nutrición 2012.* Instituto Nacional de Salud Pública. Disponible en: <http://ensanut.insp.mx>
3. Fabres C, Aviles G, De La Jara C, Escalona J, Muñoz JF, Mackenna A et al. The cesarean delivery scar pouch: clinical implications and diagnostic

- correlation between transvaginal sonography and hysteroscopy. *J Ultrasound Med.* 2003; 22 (7): 695-700; quiz 701-702.
4. Gubbini G, Casadio P, Marra E. Resectoscopic correction of the "isthmocele" in women with postmenstrual abnormal uterine bleeding and secondary infertility. *J Minim Invasive Gynecol.* 2008; 15 (2): 172-175.
 5. Raimondo G, Ronga A, D'Aniello G, Russo C, Forte A, Di Meglio A. L'isthmocele: fisiopatologia e trattamento resettoscopico. *Gyneco AOGOI.* 2009; 25-26.
 6. Gubbini G, Centini G, Nascetti D, Marra E, Moncini I, Bruni L et al. Surgical hysteroscopic treatment of cesarean-induced isthmocele in restoring fertility: prospective study. *J Minim Invasive Gynecol.* 2011; 18 (2): 234-237.
 7. Florio P, Gubbini G, Marra E, Dores D, Nascetti D, Bruni L et al. A retrospective case-control study comparing hysteroscopic resection versus hormonal modulation in treating menstrual disorders due to isthmocele. *Gynecol Endocrinol.* 2011; 27 (6): 434-438.
 8. Morris H. Surgical pathology of the lower uterine segment caesarean section scar: is the scar a source of clinical symptoms? *Int J Gynecol Pathol.* 1995; 14 (1): 16-20.
 9. Florio P, Filippeschi M, Moncini I, Marra E, Franchini M, Gubbini G. Hysteroscopic treatment of the cesarean-induced isthmocele in restoring infertility. *Curr Opin Obstet Gynecol.* 2012; 24 (3): 180-186.
 10. Fabres C, Arriagada P, Fernández C, Mackenna A, Zegers F, Fernández E. Surgical treatment and follow-up of women with intermenstrual bleeding due to cesarean section scar defect. *J Minim Invasive Gynecol.* 2005; 12 (1): 25-28.
 11. Bij de Vaate AJ, van der Voet LF, Naji O, Witmer M, Veersema S, Brölmann HA et al. Prevalence, potential risk factors for development and symptoms related to the presence of uterine niches following Cesarean section: systematic review. *Ultrasound Obstet Gynecol.* 2014; 43 (4): 372-382.
 12. Donnez O, Jadoul P, Squifflet J, Donnez J. Laparoscopic repair of wide and deep uterine scar dehiscence after cesarean section. *Fertil Steril.* 2008; 89 (4): 974-980.
 13. Xie H, Wu Y, Yu F, He M, Cao M, Yao S. A comparison of vaginal surgery and operative hysteroscopy for the treatment of cesarean-induced isthmocele: a retrospective review. *Gynecol Obstet Invest.* 2014; 77 (2): 78-83.
 14. Drouin O, Bergeron T, Beaudry A, Demers S, Roberge S, Bujold E. Ultrasonographic evaluation of uterine scar niche before and after laparoscopic surgical repair: a case report. *AJP Rep.* 2014; 4 (2): e65-e68.