

Opacidad corneal en niños. Informe de un caso de distrofia endotelial congénita

Dr. José Luis Díaz Rubio,* Dr. Mauricio Turati,** Dr. Mario Turati***

RESUMEN

Las distrofias corneales son desórdenes heredados, bilaterales que afectan la transparencia corneal. Se informa el caso de un niño de cuatro años de edad que acudió a valoración por presentar mala visión y opacificación corneal. A la exploración oftalmológica se encontró edema corneal bilateral. Se le realizó refracción y se manejó con su mejor óptica. Se revisa la literatura y se hace mención de los diagnósticos diferenciales de opacidades corneales en niños.

Palabras clave: Distrofia endotelial congénita, opacidad corneal, edema corneal, refracción.

ABSTRACT

Corneal dystrophies are inherited bilateral disorders of the cornea affecting corneal transparency. We report the case of a four year-old boy who presented with poor vision and corneal opacification. Ophthalmologic examination showed bilateral corneal edema. Study of refraction was carried out and he was managed with his best optical refraction. Literature is reviewed and differential diagnoses of corneal opacities are described.

Key words: Congenital endothelial dystrophy, corneal opacity, corneal edema, refraction.

Las opacidades corneales son raras y pueden ser de origen hereditario, infeccioso o traumático entre otras. Un recién nacido con opacidad corneal debe ser evaluado de inmediato debido a que algunas entidades patológicas pueden conducir a la ceguera irreversible si no se tratan a tiempo. Las opacidades pueden ocurrir en uno o en los dos ojos y pueden acompañarse de otras alteraciones oculares o sistémicas. Las distrofias corneales son de origen hereditario, bilaterales que afectan la transparencia corneal.

La distrofia endotelial congénita (DEC) es una condición bilateral que puede ser heredada de forma dominante o recesiva. La forma dominante

tiene expresividad variable y no causa opacificación corneal al nacimiento.

Usualmente se presenta con fotofobia, epífora y opacidad corneal al año o dos de edad. La epífora y la fotofobia se resuelven cuando aparece la opacidad¹. La forma recesiva se presenta al nacimiento y frecuentemente se acompaña de nistagmus; la opacidad corneal por lo general no es progresiva^{2,3}.

INFORME DEL CASO

Niño de cuatro años de edad, originario del estado de Hidalgo. Acudió a consulta por mala visión; lo padres refieren que le notaron los ojos de color grisáceo desde el nacimiento y movimientos oculares ondulatorios. El paciente procedía del primer embarazo, parto eutócico sin complicaciones; desarrollo psicomotor normal; esquema de vacunación completo. Los antecedentes familiares no fueron de importancia para el padecimiento actual, ningún miembro de la familia, padres y dos hermanos tenía alteración ocular. Dos meses antes el paciente fue llevado

* Residente de tercer año. Hospital Luis Sánchez Bulnes.

** Cirujano Oftalmólogo. Hospital Luis Sánchez Bulnes. Asociación para evitar la Ceguera en México.

*** Cirujano Oftalmólogo. San Cristóbal de las Casas, Chiapas.

Correspondencia: Dr. José Luis Díaz Rubio. Vicente García Torres. Col San Lucas Coyacán. México 04300 D.F. Tel: 1084-1400. Fax: 1084-1404. Correo electrónico: joseluisdiazrubio@yahoo.com.mx.

Recibido: noviembre, 2005. Aceptado: abril, 2006.

al Centro de Salud de su localidad donde se diagnosticó probable glaucoma congénito; fue valorado por un oftalmólogo quien sugirió un trasplante de córnea. Exploración oftalmológica. Agudeza visual de 20/200 en ambos ojos; nistagmus oscilatorio horizontal sin punto de bloqueo. Reflejos y movimientos oculares normales. Se le examinó bajo anestesia general para realizar una mejor valoración. En el segmento ocular anterior se encontró la córnea opaca y aumento de grosor corneal debido a edema del estroma; diámetro corneal de 11 mm (Figuras 1A y 1B); la cámara anterior era amplia; iris regular y reactivo; cristalino transparente. En el polo posterior se vio la papila fisiológica 3/10, mácula con brillo y vasos retinianos normales. Los hallazgos del segmento anterior y del polo posterior fueron similares

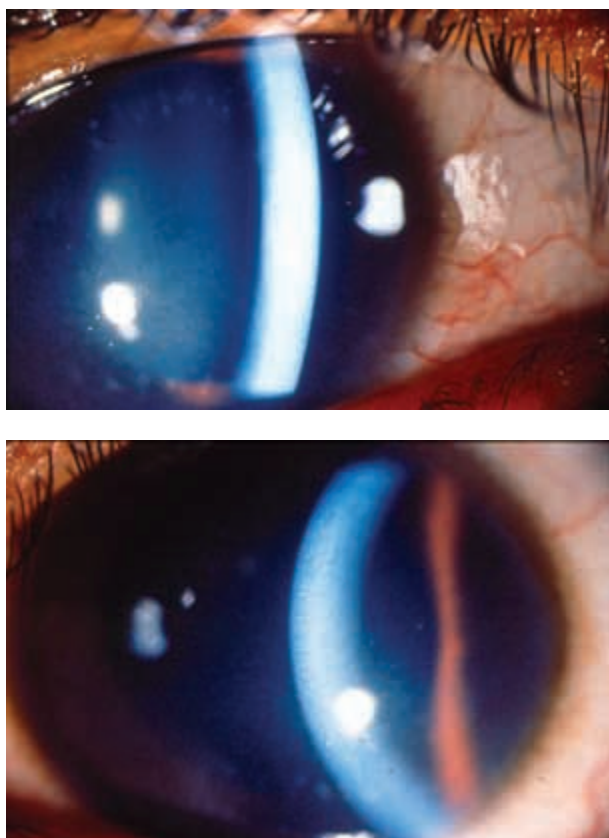


Figura 1. Fotografías clínicas de la córnea. Se observa acentuado edema corneal en ambos ojos; la córnea muestra un color azul-grisáceo. A: Ojo derecho. B: Ojo izquierdo.

en ambos ojos. Se intentó practicar microscopia especular que no fue posible realizar debido al edema corneal. Con los datos anteriores se diagnosticó distrofia endotelial congénita; se descartó el glaucoma congénito.

Se estudió la refracción bajo cicloplejía del ojo derecho esfera -2.75 cilindro $-5.00 \times 10^\circ$ lo que mejoró la capacidad visual (CV) del paciente a 20/40 y para el ojo izquierdo esfera -2.25 cilindro $-4.00 \times 165^\circ$ lo que mejoró su CV a 20/60. Se le trató mediante corrección óptica, con uso de lentes aéreos; se mantiene en observación con refracciones bajo cicloplejía semestrales. A un año de seguimiento la capacidad visual corregida se ha mantenido estable.

DISCUSIÓN

La DEC es una distrofia corneal que se presenta al nacimiento o poco tiempo después. Se caracteriza por edema corneal moderado a severo; la córnea varía de una coloración azul a gris hasta una total opacificación. El edema corneal se debe a disfunción de las células endoteliales que ocasiona hidratación del estroma corneal. Se cree que la patogénesis de esta disfunción se debe a la degeneración de las células endoteliales durante el quinto mes de gestación^{4,5}. La enfermedad puede ser autosómica dominante o autosómica recesiva^{2,3}. Clínicamente ambos desórdenes son muy similares; la distinción se realiza generalmente por la edad de inicio y la presencia o ausencia de signos acompañantes. La variedad autosómica recesiva es la más común; se caracteriza por aparecer en el período neonatal; la opacidad corneal por lo general no es progresiva. La agudeza visual se puede afectar en diversos grados pero es mejor de lo que aparenta clínicamente² como en nuestro caso; sin embargo, sin un tratamiento apropiado, ésta puede causar ambliopía.

El signo más frecuente es el nistagmus; se ha postulado que se debe a la mala visión desde el nacimiento. Este es el tipo que presentaba nues-

tro paciente. Debido a que se trata de herencia autosómica recesiva sólo una generación suele estar afectada ¹. En la DEC de carácter autosómico dominante la opacificación ocurre en el primero o segundo año de vida; los signos iniciales son la fotofobia y la epífora, que disminuyen conforme progresa la opacificación; el nistagmus es muy raro ² (Cuadro 1).

Cuadro 1. Clasificación de distrofia endotelial congénita

Característica	Tipo 1	Tipo 2
Frecuencia	Muy rara	Rara (2) 4 años
Edad	1-2 años	Nacimiento
Patrón de herencia	A. dominante	A. recesiva
Dolor	Sí	No
Fotofobia	Sí	No
Nistagmus	No	Sí
Curso	Progresivo	No progresivo
Tratamiento	QPP	Rx observación

El diagnóstico diferencial debe hacerse con el glaucoma congénito, el trauma obstétrico, la distrofia polimorfa posterior, la mucopolisacaridosis (Cuadro 2) ^{2,6,7}. El más importante es el glaucoma congénito, ya que el tratamiento temprano puede limitar el daño. Debido a que en el glaucoma congénito también existe edema corneal y se presenta al nacimiento, puede confundirse con DEC; sin embargo, en el glaucoma congénito por lo general hay incremento del diámetro corneal y de la presión intraocular; por ello es muy importante explorar estos niños bajo anestesia general para medir estos parámetros ². Pueden coexistir glaucoma congénito y DEC lo que obliga a medir la presión intraocular en niños con opacidades corneales ⁸.

La terapia médica no tiene utilidad en el tratamiento de esta patología. Si la opacidad corneal es acentuada se recomienda efectuar una queratoplastia penetrante. La tasa de supervivencia del botón corneal después del trasplante es de 88% a tres años y 74% a cinco años ². Debido a las dificultades técnicas para realizar injertos cor-

Cuadro 2. Diagnósticos diferenciales de edema corneal en niños

Patología	Edema	Ruptura descement	Otras
Glaucoma congénito	Frecuentemente	Sí horizontal	Diámetro corneal: PIO
Distrofia polimorfa posterior	Siempre	No	Vesículas descement lineal
Trauma	Frecuentemente	Sí vertical	Antecedente trauma
Mucopolisacaridosis	Frecuentemente	No	Alteraciones y retina musculoesqueléticas
Distrofia endotelial congénita hereditaria	Siempre	No	Nistagmus tipo 2

neales en niños y la alta tasa de rechazo corneal, se recomienda un manejo conservador. Se recurre a la cirugía si la agudeza visual corregida se ve comprometida ².

REFERENCIAS BIBLIOGRÁFICAS

- Judisch GF, Maumenee IH. Clinical differentiation of recessive congenital hereditary endothelial dystrophy and dominant hereditary endothelial dystrophy. *Am J Ophthalmol* 1978;85:606-12
- Javadi MA, Baradaran-Rafii AR, Zamani M, Karimian F, Zare M, Einollahi B, Jafrinasab MR, Yazdani S. Penetrating keratoplasty in young children with congenital hereditary endothelial dystrophy. *Cornea* 2003;22:420-3
- Pandrowala H, Bansal A, Vemuganti GK, Rao GN. Frequency, distribution, and outcome of keratoplasty for corneal dystrophies at a tertiary eye care center in South India. *Cornea* 2004;23:541-6
- Mahmood MA, Teichmann KD. Corneal amyloidosis associated with congenital hereditary endothelial dystrophy. *Cornea* 2000;19:570-3
- Kenyon KR, Maumenee AE. Further studies of congenital hereditary endothelial dystrophy of the cornea. *Am J Ophthalmol* 1973;76:419-39
- Sekindo W, Lee WR, Kirkness CM, Aitken DA, Fleck B. An ultrastructural investigation of an early manifestation of the posterior polymorphous dystrophy of the cornea. *Ophthalmology* 1994;101:1422-31
- Waring GO 3rd, Rodrigues MM, Laibson PR. Corneal dystrophies. II Endothelial dystrophies. *Surv Ophthalmol* 1978;23:147-68
- Mullaney PB, Risco JM, Teichmann K, Millar L. Congenital hereditary endothelial dystrophy associated with glaucoma. *Ophthalmology* 1995;102:186-92