

Imágenes broncoscópicas y extracción de cuerpos extraños aspirados en niños del Instituto Nacional de Enfermedades Respiratorias (INER)

Dra. Rosangela Del Razo-Rodríguez,* Dr. Dante Escobedo-Sánchez,* Dr. David Méndez-Martínez,*
Dra. Claudia Mora-Loya,** Dra. Olivia Sánchez***

RESUMEN

Introducción. La aspiración de un cuerpo extraño (ACE) es un accidente de elevada frecuencia y puede causar la muerte. De ahí la necesidad de un diagnóstico y tratamiento tempranos, es decir, en el momento agudo para evitar complicaciones por la permanencia de un cuerpo extraño (CE) en la vía aérea. Un diagnóstico tardío dificulta la exploración endoscópica; por ello se debe tener un alto grado de sospecha para indicar la exploración temprana. Actualmente se utilizan la broncoscopia flexible (BF) o la rígida (BR) para extraer el CE. Ambas son seguras.

Material y métodos. Estudio descriptivo, retrolectivo, transversal, observacional con expedientes de 13 pacientes con ACE en un año para conocer sus características, las imágenes broncoscópicas, las técnicas para su extracción, los tratamientos y las complicaciones. La edad media de los pacientes fue 3.22 años, la mayoría eran masculinos.

Resultados. Seis pacientes (46.2%) tuvieron evento asfíctico, uno tuvo paro cardiorrespiratorio. El síntoma principal fue la tos. La exploración física fue normal en cuatro pacientes. Radiológicamente sólo en uno se visualizó el CE. Dos pacientes requirieron más de una broncoscopia. En siete pacientes (53.8%) se realizó BF y a seis (46.2%) BF y BR. Se encontraron nueve CE orgánicos (69.2%); el más frecuente fue el cacahuete en siete pacientes (53.8%). El sitio donde se encontraron con mayor frecuencia fue el bronquio principal izquierdo en cinco pacientes. La complicación más frecuente en seis pacientes fue desaturación arterial durante el procedimiento. No hubo ninguna defunción.

Análisis. La aspiración de un CE en algunos casos es presenciado por familiares, como un evento asfíctico. Al ser valorado por personal médico, no puede descartarse el diagnóstico de CE, pues la exploración del tórax es normal. Lo mismo ocurre con la radiología que no muestra el CE. Para ello se requiere una broncoscopia.

Conclusión. La aspiración de cuerpos extraños en la edad pediátrica, que puede ser mortal, puede prevenirse por los padres o los cuidadores. El personal médico debe elevar su índice de sospecha para evitar complicaciones.

Palabras clave: Aspiración de cuerpo extraño, broncoscopia flexible, broncoscopia rígida, desaturación.

ABSTRACT

Introduction. Foreign body aspiration (FBA) is a frequent accident which may be fatal. Early diagnosis and treatment are warranted because the risk of death during the acute episode, and to avoid complications caused by the permanence of a foreign body in the airway. A delayed diagnosis makes difficult to perform an endoscopy. A high degree of suspicion is needed to do an early study. Rigid and flexible bronchoscopy for removal, are currently used; both are safe procedures.

Material and methods. We conducted a descriptive, retrospective, transversal, observational study of the records of patients with FBA in one year, in order to ascertain their characteristics, their bronchoscopic images, extraction techniques, concomitant treatments and complications. There were 13 patients. Their average age was 3.22 years. Most were males (85.7%).

Results. Six patients (46.2%) had an asphyxictic event, 1 patient had cardiac arrest. The most common symptom was cough. Physical examination was normal in 4 patients. In only 1 patient a foreign body (FB) was visualized in a chest radiograph. Two patients required more than one bronchoscopy. In 7 patients (53.8%) a flexible bronchoscopy was done and in 6 patients (46.2%) both procedures were performed to achieve the extraction of the FB. We found 9 organic FB (69.2%); the most frequent was peanuts in 7 patients (53.8%). The most frequent site they were lodged was the left main bronchus in 5 patients, the most common complication was desaturation (6 patients) during bronchoscopy. There were no deaths.

Discussion. The aspiration of foreign body in some cases is witnessed by a family member as asphyxia and cough as the most common, however, even if the patient is assessed by medical staff, an aspirated foreign body cannot be ruled out, examination of the chest is normal. Even a chest X ray is usually negative. Therefore a bronchoscopy is required to identify the aspirated FB.

Conclusions. Foreign body aspiration in children may be a cause of death. This can be prevented by adequate information and education of parents and caregivers. Medical staff have to raise their index of suspicion to make the diagnosis and early treatment to avoid complications.

Key words: Foreign body aspiration, rigid bronchoscopy, flexible bronchoscopy, desaturation.

La aspiración de un cuerpo extraño (ACE) es un accidente de frecuencia elevada; constituye un 7% de todos los accidentes mortales en niños menores de cuatro años y una mortalidad del 1%¹; en EE.UU. mueren 2,000 niños al año por inhalación o ingestión de cuerpos extraños, 60% de ellos menores de cuatro años.

Es indispensable diagnosticar y tratar este problema a la brevedad posible, tanto por el riesgo potencial de muerte durante el episodio agudo, como por las complicaciones que causa la permanencia de un cuerpo extraño en la vía aérea: infecciones pulmonares recurrentes, bronquiectasias, atelectasias, fístulas broncoesofágicas, etc. Esto es más frecuente con la aspiración de material de origen vegetal, ya que por su contenido oleoso produce una intensa reacción inflamatoria en el árbol bronquial (neumonía lipóidea)². Otras complicaciones posibles son: neumotórax, neumomediastino, hemoptisis, edema laríngeo, estenosis bronquiales e incluso la muerte³.

La conducta que proponen algunos autores⁴ frente a un CE alojado en la vía respiratoria debe ser: ingresar al paciente a una UCI, la anamnesis familiar, examen físico y realización de radiografías de tórax.

Hecho el diagnóstico de CE aspirado, se debe extraer con broncoscopia rígida (BR). La evaluación previa con broncoscopia flexible (BF); no debe realizarse sistemáticamente.

* Neumólogo y Broncoscopista Pediatra. Alumno de Maestría en Ciencias Médicas, INCMNSZ, UNAM.

** Neumólogo y Broncoscopista Intervencionista.

*** Neumólogo y Broncoscopista Intervencionista, Alumno de Maestría en Ciencias Médicas, INCMNSZ, UNAM.

RECONOCIMIENTO: Ganador del Tercer Lugar en Trabajos Libres (presentación oral) en el LXX Congreso Nacional de Neumología y Cirugía de Tórax, que se llevó a cabo del 26 al 29 de abril del 2011 en la Cd de Puebla, Puebla.

Correspondencia: Dra Rosangela Del Razo-Rodríguez, Instituto Nacional de Enfermedades Respiratorias "Ismael Cosío Villegas" Calzada de Tlalpan 4502 Col. Sección XVI, Deleg. Tlalpan, C.P. 14080 - Tel. 54871700, ext 5251. rosangelarr@yahoo.com
Recibido: septiembre, 2011. Aceptado: abril, 2012.

Este artículo debe citarse como: Del Razo-Rodríguez R, Escobedo-Sánchez D, Méndez-Martínez D, Mora-Loya C, Sánchez O. Imágenes broncoscópicas y extracción de cuerpos extraños aspirados en niños del Instituto Nacional de Enfermedades Respiratorias (INER). *Acta Pediatr Mex* 2012;33(3):120-125.

OBJETIVO

Conocer las imágenes broncoscópicas, características clínicas y radiológicas de los pacientes con diagnóstico de ACE atendidos en el INER del 01 de marzo del 2010 al 01 de marzo del 2011, así como la técnica broncoscópica utilizada para su extracción, tratamientos concomitantes y complicaciones.

MATERIAL Y MÉTODO

Realizamos un estudio descriptivo, retrolectivo, transversal, observacional al revisar expedientes de niños con ACE en un año.

RESULTADOS

Se revisaron 13 expedientes en los cuales se realizó el siguiente análisis: La edad media fue de 38.69 meses (3.22 años), la mínima de siete meses y la máxima de 13 años. Nueve (69.2%) eran de sexo masculino (Cuadro 1). El tiempo de evolución desde el inicio de los síntomas o la detección del evento hasta su llegada al hospital, varió de cuatro horas a 30 días.

Tres pacientes tenían reflujo gastroesofágico, uno antecedente de asfixia perinatal; y uno más neumonía neonatal que requirió apoyo mecánico ventilatorio. En cuatro pacientes, el evento asfíctico causado por el CE fue presenciado por la madre y en dos por otra persona. Seis (46.2%) tuvieron un evento asfíctico; dos, pérdida del estado de alerta y uno tuvo paro cardiorrespiratorio. Los síntomas principales fueron: tos, en seis pacientes (46.15%), cianosis, en tres (23%) y dificultad respiratoria en dos (15.4%). En siete pacientes se registró la pulsoximetría de ingreso al aire ambiente y sólo en dos fue menor de 90%. A la exploración física no se hallaron alteraciones en cuatro pacientes; se escucharon sibilancias en dos y en los otros siete se detectaron dificultad respiratoria, polipnea y disminución de ruidos respiratorios. La radiografía de tórax fue normal en tres pacientes (23.1%). En los otros diez se observaron: radiopacidad heterogénea, radiolucidez y sobredistensión; sólo en un paciente se visualizó el CE. En los 13 pacientes se realizó la extracción del CE, la duración de dicho procedimiento fue en promedio de 89.37 minutos (mínimo

Cuadro 1. Características de los pacientes con aspiración de cuerpo extraño

Paciente	Edad	Sexo	Cuerpo extraño aspirado	Número de procedimientos	Tipo de broncoscopia	Complicaciones	Terapia Intensiva	Fallecimiento
1	7 meses	M	Plástico	1	Flexible	Ninguna	No	No
2	3 años	F	Zanahoria	1	Flexible	Ninguna	No	No
3	1 año	M	Cacahuete	1	Flexible/rígida	Desaturación	No	No
4	1 año 3 meses	M	Cacahuete	1	Flexible/rígido	Desaturación y bradicardia	No	No
5	13 años	M	Tapón de pluma	1	Flexible	Ninguna	No	No
6	1 año 6 meses	F	Fragmento de cacahuete	1	Flexible/rígida	Ninguna	No	No
7	2 años	F	Semilla de cítrico	3	Flexible	No se pudo extraer en las 2 primeras broncoscopias	No	No
8	11 años	M	Antena de TV	1	Flexible	Ninguno	No	No
9	1 año 4 meses	M	Cacahuete	1	Flexible/rígido	Desaturación que mejora al retirar cuerpo extraño	No	No
10	1 año 5 meses	M	Cacahuete	2	Flexible/rígida	Desaturación 85% y sangrado leve que cede con aplicación de solución salina 0.9% fría	Sí	No
11	3 años	F	Cacahuete	1	Flexible	Desaturación transitoria, broncoespasmo y sangrado leve	No	No
12	18 meses	M	Crayola	1	Flexible	Ninguna	No	No
13	1 año 4 meses	M	Cacahuete	1	Flexible/Rígida	Desaturación que mejora al retirar cuerpo extraño	No	No

de 15 minutos y máximo de 120 minutos), en todos se utilizó anestesia general.

Se extrajeron nueve CE de origen orgánico (69.2%) y cuatro de inorgánicos (30.8%). El CE más frecuente fue el cacahuete en siete pacientes (53.8%), seguido por plástico, zanahoria, tapón de pluma, semilla de cítrico, antena de televisión y un trozo de crayola (Figuras 1 a 6). Durante la endoscopia se observó: eritema de la mucosa en tres pacientes (23.1%), inflamación en dos (15.4%), en el resto, siete pacientes, se encontraron secreciones, tejido de granulación y despulimiento de la mucosa. Los sitios donde se encontró el CE fueron: en el bronquio principal izquierdo en cinco casos (38.5%), en el tercio distal de tráquea en dos pacientes (15.4%) y en dos (15.4%) en el bronquio intermedio. El resto de las localizaciones fueron glotis (uno), bronquio principal derecho (dos) y lóbulo inferior derecho (uno). Se prescribieron antibióticos, los más utilizados fueron: clindamicina en tres pacientes (23.1%), ceftriaxona, amoxicilina con clavulanato y se empleó más de un antibiótico, terapia combinada, en cuatro

pacientes (30.8%). No recibieron antibiótico dos pacientes y en dos pacientes no se especificó. Se administraron esteroides en diez pacientes (76.9%); el más utilizado fue la metilprednisolona en siete pacientes (70%). Se dio inhaloterapia con esteroide a cinco pacientes (38.5%). Seis pacientes (46.2%) tuvieron desaturación arterial durante el procedimiento endoscópico; dos tuvieron sangrado en la mucosa de la vía respiratoria, uno bradicardia, y uno más broncoespasmo. Un paciente tuvo que atenderse en terapia intensiva pediátrica debido a un intenso edema laríngeo causado por la endoscopia. No hubo ninguna defunción.

ANÁLISIS

Al igual que en otros estudios ^{3,6-8}, hallamos que la edad predominante de la ACE es en menores de tres años, lo que se debe, según lo señalan Esteban et al ⁶ a “consecuencia de la curiosidad del niño, que le lleva a explorar el mundo que le rodea, su tendencia a la exploración oral de aquello a lo que tiene acceso y a la capacidad de imitar lo que ve

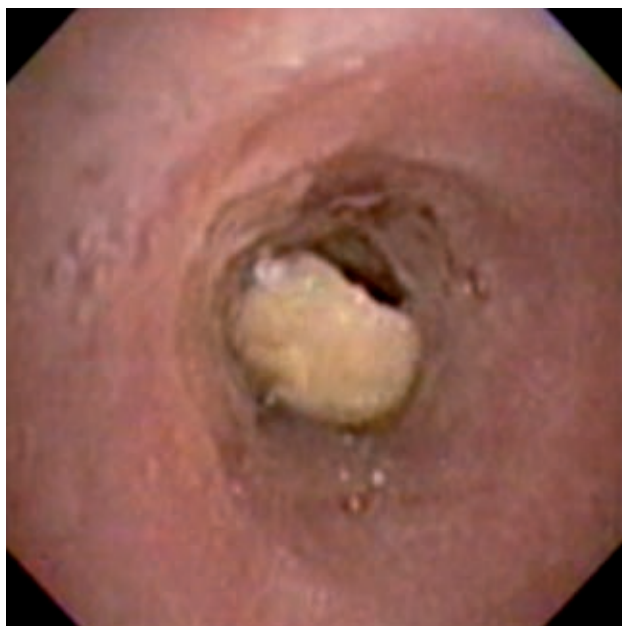

Figura 1. Cacahuete en el tercio distal de la tráquea; obstruye 80% de su luz.

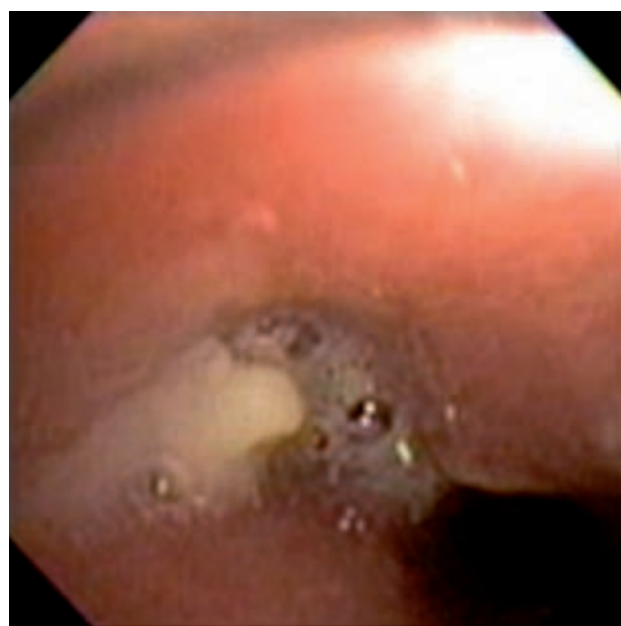


Figura 3. Semilla de mandarina que obstruye 100% del bronquio principal izquierdo, se observan además abundantes secreciones purulentas.

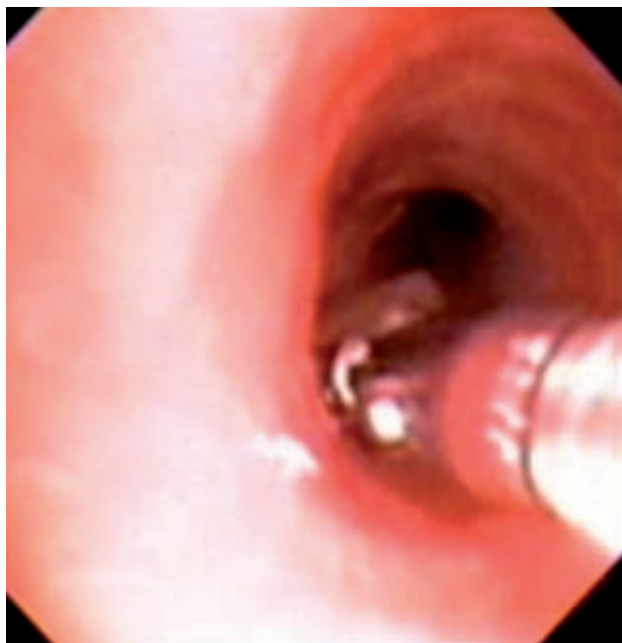

Figura 2. Extracción con pinza de biopsia de un trozo de zanahoria alojado en la carina principal (bifurcación de la tráquea). Nótese el eritema y el edema de la mucosa.

hacer. También sin duda está favorecido por la escasez de piezas dentarias, especialmente molares, y la inmadurez de los mecanismos deglutorios...” sic.

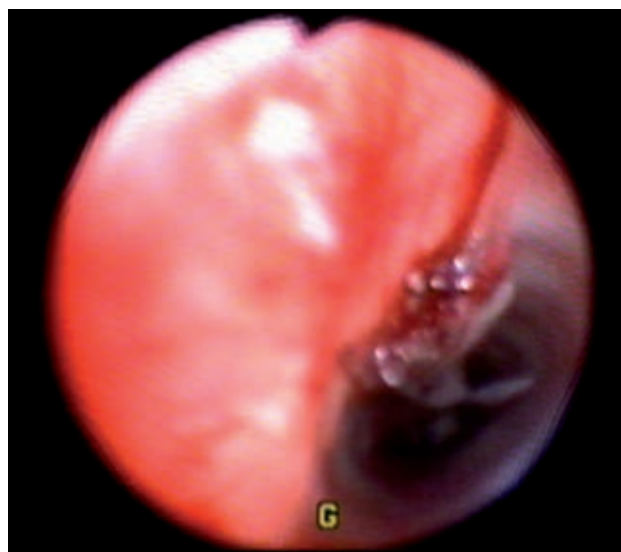

Figura 4. Trozo de freno de bicicleta aspirado por un paciente de 11 años. Nótese el intenso daño a la mucosa. Se extrajo con pinzas ópticas (BR) sin complicaciones.

También es concordante ^{6,7-9} que el sexo masculino es el más frecuentemente involucrado. En la literatura, se indica que el dato clínico más frecuente es la tos ⁷, como parte de la triada clásica propuesta por Pérez y cols. ¹⁰:

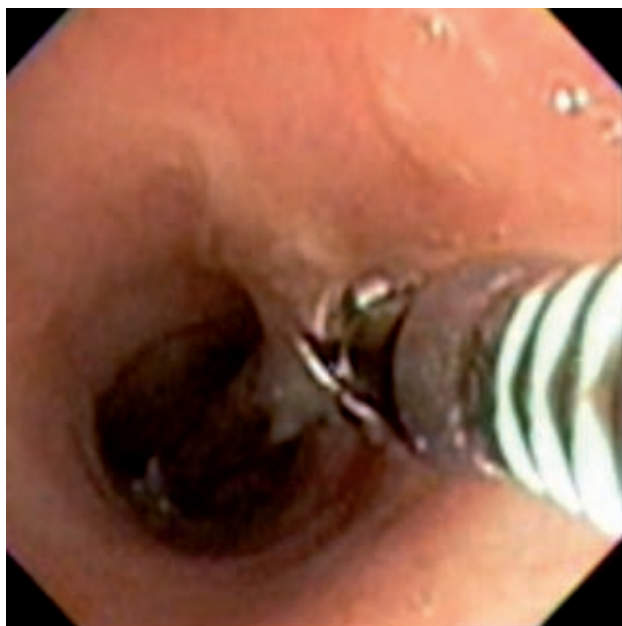


Figura 5. Extracción con pinza de biopsia de un trozo de antena de televisión alojado sobre la carina principal. Nótese las abundantes secreciones hialinas.

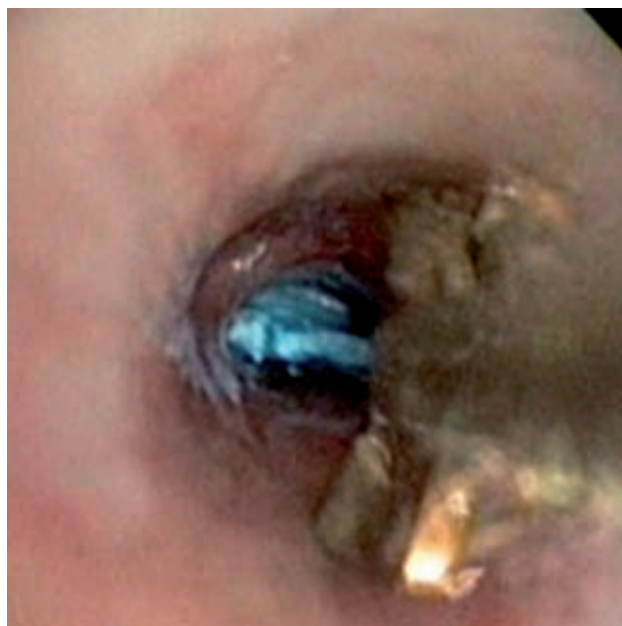


Figura 6. Extracción con pinza de biopsia de un trozo de crayola incrustada en el bronquio del lóbulo inferior derecho. Se observan edema de la mucosa y tejido de granulación.

tos, respiración sibilante y disminución de ventilación en el lado afectado. El hecho de que la mayoría de nuestros pacientes no hayan tenido síntomas ni evidencia radioló-

gica de cuerpo extraño, muestra la necesidad de realizar una broncoscopia diagnóstica cuando hay la sospecha de ACE referida por los padres o cuando el paciente muestre síntomas crónicos y persistentes como los señalados, a pesar de haber recibido medicamentos para un tratamiento adecuado de las sibilancias o el estridor. Si ocurre paro cardiorrespiratorio es necesario abordar la vía aérea de inmediato, ya sea con intubación (como en uno de nuestros casos) o con broncoscopias ⁶ sin anestesia, o con traqueotomías de urgencia.

Los CE aspirados con más frecuencia son los orgánicos ^{3,6}, el cacahuete el que predomina. La localización habitual del CE en diversos estudios es el bronquio principal derecho en el 55.1% de los casos ^{3,6,7,10}; sin embargo, en nuestra experiencia fue el bronquio principal izquierdo, lo que probablemente tiene que ver con el pequeño número de nuestra serie. Un caso requirió tres broncoscopias ya que al intentar extraerse el cacahuete, se fragmentó debido a la humedad de la mucosa bronquial, que actúa sobre el cuerpo aspirado, y dificultó su extracción.

Durante el periodo entre una broncoscopia y otra, recomendamos la administración de antibióticos y antiinflamatorios como esteroides, lo que se sugiere en algunas publicaciones ^{6,10}. Sólo un paciente tuvo que permanecer en terapia intensiva debido a que sufrió edema laríngeo intenso, que requirió apoyo mecánico ventilatorio. Este problema pudo deberse al tiempo prolongado que duró la broncoscopia. Por eso se recomienda que el procedimiento (BF) se limite a 20 min, para reducir el edema subglótico y laríngeo así como el broncoespasmo después de la broncoscopia ¹¹. No tuvimos ninguna defunción, pero sí algunas complicaciones como las de otros estudios donde la desaturación e hipoxia secundaria al procedimiento, son los más citados ^{3,12}. La técnica que realizamos en todos nuestros pacientes fue la BF con sospecha de ACE para su localización y para valorar los cambios endoscópicos que ocurren; como la presencia de secreciones que se aspiran para mejorar su visualización, verificar si existe tejido de granulación o si hay sangrado. En siete de nuestros pacientes se retiró el CE sólo con BF, y con la ayuda de pinzas de biopsia que se pasan a través de la luz del broncoscopio. En el resto de los pacientes, se utilizó el BF para explorar y se retiraron los CE con BR. La elección del tipo de broncoscopio a utilizar depende del sitio en que se localiza el cuerpo extraño. El broncoscopio flexible permite visualizar los

bronquios subsegmentarios, más pequeños y distales, a los que el BR no sería capaz de acceder, como lo han mencionado algunos artículos internacionales ¹². Martinot A et al ¹³, sugieren realizar BR en los pacientes con asfixia, cuerpo extraño radiopaco o cuando se acompaña de disminución unilateral de los ruidos respiratorios o de enfisema. También se sabe que tiene excelentes resultados la BR ya que permite una adecuada visión e introducción de una variedad de pinzas de extracción ¹⁴.

CONCLUSIÓN

La aspiración de cuerpos extraños en la edad pediátrica, una de las causas de mortalidad, que puede prevenirse mediante la información y educación adecuada a los padres y cuidadores, así como al personal médico, para elevar su índice de sospecha y evitar complicaciones o un desenlace fatal.

REFERENCIAS

1. Aytac A, Ikizler C, Olga R, Sayleim A. Inhalation of foreign bodies in children. Report of 500 cases. *J Thorac Cardiovasc Surg* 1977;74:145-51.
2. Pérez-Frías J, Caro-Aguilera P, Pérez-Ruiz E. Tratamiento del cuerpo extraño intrabronquial. Broncoscopia combinada en Neumología Infantil. *An Pediatr (Barc)* 2010;72(1):67-71.
3. Fernández I, Gutiérrez C, Álvarez V. Broncoaspiración de cuerpos extraños en la infancia. Revisión de 210 casos. *An Esp Pediatr* 2000;53:335-8.
4. Álvarez-Buylla M, Martínez A, Álvarez I. Bronchoscopy in children with foreign body aspiration. *Acta Otorrinolaringol Esp* 2008;59(4):183-6.
5. Wood RE. Pitfalls in the use of the flexible bronchoscope in pediatric patients. *Chest* 1990;97:199-203.
6. Esteban J, Sáinz A, Delgado R. Aspiración de cuerpos extraños en la infancia. *Cir Pediatr* 2007;20:25-8.
7. Saki N, Nikakhlagh S, Rahim F, Abshirini H. Foreign body aspirations in Infancy: a 20-year experience. *Int J Med Sci* 2009;6(6):322-8.
8. Echehoyen R, Tsubaki E. Cuerpos extraños en vías aéreas. *Rev Inst Nal Enf Resp Mex* 2008;21(3):1877-92.
9. Flores S, García R, Nuñez C. Extracción de cuerpos extraños de la vía aérea en niños mediante broncoscopia flexible. *Rev Inst Nal Enf Resp Mex* 2005;18(2):103-8.
10. Pérez M, Carballo I, Sendón F. Aspiración de cuerpos extraño. *An Esp Pediatr* 1996;44:453-55.
11. Pinzoni F, Boniotti C, Molinaro SM, Baraldi A, Berlucchi M. Inhaled foreign bodies in pediatric patients: review of personal experience. *Int J Pediatr Otorhinolaryngol* 2007;71(12):1897-903.
12. Swanson K, Prakash U, Midhun D, Edell E, Utz J, McDougall J, Brutinel M. Flexible bronchoscopic management of airway foreign bodies in children. *Chest* 2002;121:1695-700.
13. Martinot A, Closset M, Marquette CH, Hue V, Deschildre A, Ramon P et al. Indications for flexible versus rigid bronchoscopy in children with suspected foreign body aspiration. *Am J Respir Crit Care Med* 1997;155:1676-9.
14. Alvarado-León U, Palacios-Acosta JM, León-Hernández A, Chávez-Enríquez EP, Vázquez-Gutiérrez V, Shalkow-Klincovstein J. Cuerpos extraños alojados en vía aérea y digestiva. Diagnóstico y tratamiento. *Acta Pediatr Mex* 2011;32(2):93-100.