Manifestaciones otoneurológicas por virus del herpes

*Quiroz-Cortés Víctor Manuel, *Quiroz-Torres Guillermo Francisco, **Novoa-Farías Octavio, ***Quiroz-Cortés Lourdes Elizabeth.

Resumen

Objetivo. *Demostrar la presencia del virus del herpes (VH) zoster mediante anticuerpos antivirales en pacientes con manifestaciones otoneurológicas, parálisis facial, vestibulopatías y vestibulococleopatías, así como demostrar la efectividad del uso de aciclovir para dichas manifestaciones.* ***Introducción.*** *La neuronitis vestibular es una neuropatía degenerativa del sistema vestibular periférico. Su etiología es incierta, aunque se piensa que es de tipo viral. Ramsay Hunt (1907) sugirió que el herpes zoster ótico era resultado de una ganglionitis del geniculado. No obstante, muchos autores contemporáneos suponen que este trastorno corresponde a una neuritis o una neuropatía policraneana.* ***Material y métodos.*** *Se seleccionó a pacientes de cualquier edad que acudieron a consulta por manifestaciones otoneurológicas, parálisis facial, neuronitis vestibular o cocleopatía, y que además presentaran datos clínicos compatibles con infección viral de tipo herpético. Se solicitó a los participantes paneles de anticuerpos antivirales contra herpes 1, herpes 2 o varicela zoster, y se inició en ellos tratamiento con aciclovir. Se vigiló su comportamiento clínico y se confirmó el diagnóstico otoneurológico mediante estudios otoneurológicos o electromiografía, según lo ameritara el caso. Las patologías se clasificaron en cocleares, vestibulares, faciales, vestibulococleares, vestibulofaciales y cocleofaciales.* ***Resultados.*** *Se examinó un total de 16 pacientes durante dos años (siete hombres y nueve mujeres); se observaron en ellos las siguientes manifestaciones: cocleares (6), vestibulares (10), faciales (5), vestibulococleares (3), vestibulofaciales (1) y cocleofaciales (1). También se identificaron: positividad para VH_1 IgG (11 pacientes), positividad para VH_1 IgM (6), positividad para VH_2 IgG (3), positividad para VH_2 IgM (2), varicela IgG (15) y varicela IgM (2 pacientes).* ***Conclusiones.*** *La mayor incidencia de patologías ocurrió en mujeres; la patología más frecuente fue la vestibulopatía. En la mayoría de los casos se registró IgG positiva, lo cual implica reinfección o reactivación de una patología previa. En 15 de los 16 casos, los anticuerpos antivirales antivaricela resultaron positivos. En cuanto a la respuesta clínica, entre más rápidamente se inició el tratamiento con aciclovir mas rápida fue la resolución del cuadro clínico.*

Palabras clave: virus del herpes zoster, parálisis facial, neuronitis vestibular, cocleopatía, varicela zoster, vestibulopatía, aciclovir.

Abstract

Objective. *To demonstrate the presence of the herpes virus (HV) zoster by means of antiviral antibodies in patients with otoneurologic manifestations, face paralysis, vestibulopathies and vestibular-cochlear pathologies, as well as to demonstrate the effectiveness of the use of acyclovir for these manifestations.* ***Introduction.*** *Vestibular neuronitis is a degenerative neuropathy of peripheral vestibular system. Its aetiology is uncertain, although one thinks that it is of a viral type. Ramsay Hunt (1907) suggested that herpes zoster oticus was result of a ganglionitis of geniculate ganglion. However, many contemporary authors suppose that this upheaval corresponds to a neuritis or polycranial neuropathy.* ***Material and methods.*** *It was selected patients of any age who went to consultation by otoneurologic manifestations, face paralysis, vestibular neuronitis or cochleopathy, and that in addition presented compatible clinical data with viral infection of herpetic type. It was asked for participant panels of antiviral antibodies against herpes 1, herpes 2 or varicella zoster, and treatment with acyclovir began in them. Its clinical behavior was watched and otoneurologic diagnosis was confirmed by means of otoneurologic studies or electromyography, according to case. The pathologies were classified in cochlear, vestibular, facial, vestibular-cochlear pathologies, facial vestibulopathy and cochlear facial.* ***Results.*** *A total of 16 patients was examined during two years (seven men and nine women); the following manifestations were observed in them: cochlear (6), vestibular (10), facial (5), vestibulocochlear (3), vestibulofacial (1) and cochlear facial (1). Also they were identified: positivity for VH_1 IgG (11 patients), positivity for VH_1 IgM (6), positivity for VH_2 IgG (3), positivity for VH_2 IgM (2), varicella IgG (15) and varicella IgM (2 patients).* ***Conclusions.*** *The greater incidence of pathologies happened in women; the most frequent pathology was vestibulopathy. In most of cases, positive IgG was registered, which implies reinfection or reactivation of a previous pathology. In 15 of the 16 cases, the antiviral antibodies against varicella were positive. As far as the clinical answer, between more quickly the treatment with acyclovir began but fast it was the resolution of the clinical picture.*

Key words: herpes zoster virus, face paralysis, vestibular neuronitis, cochleopathy, varicella zoster, vestibulopathy, acyclovir.

**Servicio de Otorrinolaringología del Sanatorio Durango. **Servicio de Laboratorio del Sanatorio Durango. ***Servicio de Audiología del Centro Audiológico Audiquir.*

Objetivos

- Demostrar la presencia del virus del herpes (VH) zoster mediante anticuerpos antivirales en pacientes con manifestaciones otoneurológicas, parálisis facial, vestibulopatías y vestibulo-cocleopatías.
- Demostrar la efectividad del uso de aciclovir para dichas manifestaciones.

Introducción

Ramsay Hunt sugirió en 1907 que el herpes zoster ótico era resultado de una ganglionitis del geniculado. Pese a ello, muchos autores contemporáneos piensan que este trastorno corresponde a una neuritis o una neuropatía policraneana.[1] El síndrome clínico producto de la inflamación herpética del ganglio geniculado recibe el nombre de síndrome de Ramsay Hunt.[2] Hunt fue el primero en postular que la etiología del herpes zoster ótico es una recrudescencia de un herpes zoster en el ganglio geniculado.[3] Por su parte, el término parálisis de Bell se utiliza generalmente para describir una parálisis motora de la región facial; este término es utilizado en particular por otólogos, neurólogos y otros especialistas involucrados con el manejo de la parálisis facial idiopática.[4]

El síndrome de Ramsay Hunt es responsable de 2 a 10% de todos los casos de parálisis facial.[5, 6] Los pacientes pueden presentar paresia o parálisis completa, con peor pronóstico de recuperación que quienes experimentan parálisis completa. Aproximadamente la mitad de los pacientes con síndrome de Ramsay Hunt muestra algún trastorno motor facial, y sólo algunos mantienen una parálisis completa.[7, 8]

El sitio mas común de erupción vesicular es la concha de la aurícula. Se han descrito otras tres áreas en las que las vesículas pueden encontrarse en herpes zoster ótico:[9]

- Una pequeña franja de piel en la superficie posteromedial de la oreja.
- La mucosa del paladar.
- Los dos tercios anteriores de la lengua.

En las etapas iniciales del síndrome clínico, la inflamación se encuentra predominantemente cerca del ganglio geniculado, mientras que en las etapas posteriores (como se sabe por exámenes *post mortem*) la inflamación se extiende a través del nervio facial intratemporal.[10]

En cuanto a la fisiopatología, el trastorno del aporte sanguíneo es responsable del edema resultante en la neuronitis isquémica. Este edema causa compresión adicional del aporte sanguíneo al nervio, el cual se encuentra fuertemente atrapado en una densa capa de dura dentro de su trayecto temporal.[11] Diversos investigadores han encontrado infiltración linfocítica en el ganglio geniculado, alteraciones en el endoneuro del ganglio geniculado, o ambas condiciones.[12]

Los reportes clínicos y de investigación sugieren una etiología viral de la parálisis de Bell. Algunos se basan en anticuerpos séricos elevados al VH simple comparados en estudios con controles aleatorios.[13]

Los estudios de biología molecular han demostrado el ADN genómico del virus de varicela-zoster (VVZ) dentro del ganglio geniculado del lado sintomático en los episodios de recrudescencia.[14] La replicación de viriones del VVZ se acompaña de liberación de las células satélite hacia la matriz extracelular, sitio en el que algunas son capturadas por los cuerpos celulares sensitivos nerviosos y transportadas vía axonal en forma retrógrada hacia la piel o las mucosas.[15]

Neuronitis vestibular o vestibulococlear

La neuronitis vestibular es una neuropatía degenerativa del sistema vestibular periférico. Su etiología es incierta, pero se piensa que es de origen viral.[16] En general, el pronóstico de la neuronitis vestibular es excelente, y la resolución completa de los síntomas ocurre como resultado de compensación vestibular central.[17]

Varios autores han señalado la distinción entre las formas aguda y crónica recurrente de la neuronitis vestibular. La forma crónica recurrente consiste en episodios recurrentes de verdadero vértigo, relacionado a menudo con inestabilidad interepisódica. Estos ataques pueden ser menos severos y más cortos que un ataque de neuronitis vestibular aguda, y las recurrencias se presentan durante un lapso de años. Schuknecht y Kitamura propusieron que el grado de cronicidad está determinado, en parte, por la magnitud de la muerte celular de las neuronas vestibulares causada por los ataques.[18]

Aunque la etiología de la neuronitis vestibular permanece incierta, los estudios epidemiológicos apoyan una causa viral. Otras posibles etiologías incluyen trastornos vasculares, trastornos autoinmunitarios,

trastornos metabólicos, toxinas inorgánicas y procesos granulomatosos.[19]

La combinación de perdida auditiva, ADN genómico de VVZ en secciones a través del ganglio espiral y el ganglio de Scarpa, y disminución de la densidad del cuerpo (somata) del ganglio espiral en el lado afectado, sugieren recrudescencia del VVZ en el ganglio espiral como responsable de la pérdida auditiva del paciente.[20]

Las nuevas teorías sobre la etiología de la neuronitis vestibular se concentran, sobre todo, en un agente infeccioso viral. La incidencia reportada de un síndrome de tipo influenza que precede a la aparición de neuronitis vestibular varía de 10 a 50%.[21] Los estudios de Shimizu y Sekitani reportan que 50% de los pacientes con neuronitis vestibular desarrolla títulos elevados de anticuerpos a uno o varios virus durante su convalecencia.[22] En modelos animales, los síntomas vestibulares pueden inducirse por inoculación (intraperitoneal, intracerebral, intralaberíntica o subcutánea) de diversas cepas virales. En estos estudios, el antígeno viral se identificó en el laberinto vestibular y en el ganglio de Scarpa.[23]

Respecto de la histopatología, en un caso reportado por Ishiyama y colaboradores el nervio vestibular mostraba en sus divisiones inferior y superior infiltración linfocítica difusa y leve con áreas de gliosis, además de degeneración axonal difusa con pérdida de los neurofilamentos a través del nervio. El ganglio de Scarpa mostraba un grado similar de infiltración linfocítica, pero sin áreas de gliosis. Exhibía pérdida neuronal, y algunas neuronas restantes mostraban cambios edematosos. En el estroma de la mácula utricular y las crestas ampulares se encontraron infiltración linfocítica y cambios edematosos, junto con pérdida marcada de células ciliadas, más aún en la mácula utricular. El saco endolinfático mostró infiltración linfocítica y cambios edematosos.[24]

Material y métodos

Se estudió a 16 pacientes que acudieron a consulta por patología con manifestaciones otoneurológicas, parálisis facial, neuronitis vestibular y/o cocleopatía. (**Figura 1.**) Asimismo, presentaron datos clínicos compatibles con infección viral de tipo herpético. Se solicitó a estos individuos paneles de anticuerpos antivirales contra herpes 1, herpes 2 o varicela tanto IgG como IgM; se obtuvieron resultados positivos durante el periodo comprendido entre diciembre de 2001 y enero de 2004. (**Figura 2.**)

Figura 1. Manifestaciones otoneurológicas. (COC: cocleares, VES: vestibulares, FAC: faciales, VC: vestibulococleares, VF: vestibulofaciales, CF: cocleofaciales.)

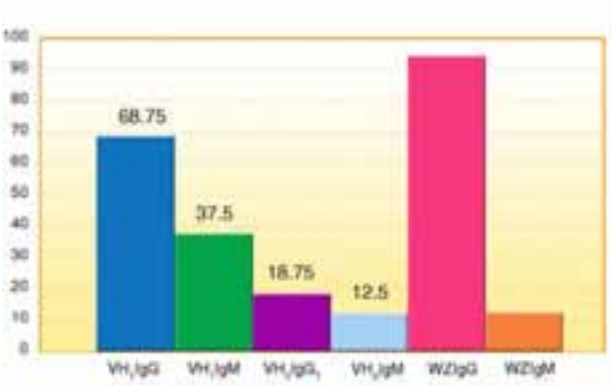

Figura 2. Anticuerpos antivirales identificados.

Se recolectaron datos de los pacientes a partir del expediente clínico para concentrarlos en un formato prediseñado, en el que se anotó: nombre del paciente, sexo, edad, diagnóstico clínico, resultados de laboratorio en cuanto a anticuerpos antivirales IgG e IgM para varicela, herpes1 y herpes 2. Tomando ello como base, se obtuvieron el número y el porcentaje relativo de cada uno de los resultados positivos.

Se confirmó el diagnóstico otoneurológico mediante estudios otoneurológicos completos o electromiografía, según el caso, y los resultados se clasificaron conforme con el sitio afectado por las lesiones: cocleares, vestibulares, faciales, vestibulococleares, vestibulofaciales y cocleofaciales; finalmente, se determinaron el número y el porcentaje relativo de cada patología. Estos datos se

vaciaron en la hoja de recolección; el análisis estadístico fue descriptivo y se elaboraron tablas de distribución de frecuencias para expresarlas en forma de porcentajes y gráficas.

Resultados

De los 16 pacientes que cumplieron con todos los requisitos estipulados para el presente estudio entre diciembre de 2001 y enero de 2004, siete fueron hombres y nueve mujeres (**Figura 3**) con las siguientes manifestaciones: cocleares (6), vestibulares (10), faciales (5), vestibulococleares (3), vestibulofaciales (1) y cocleofaciales (1). También se identificaron: positividad para VH_1 (IgG, 11 pacientes), positividad para VH_1 (IgM, 6), positividad para VH_2 (IgG, 3), positividad para VH_2 (IgM, 2), varicela (IgG, 15) y varicela (IgM, 2 pacientes).

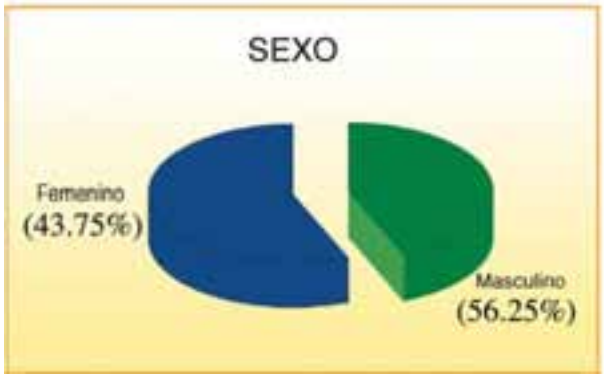

Figura 3. Distribución por sexo de los participantes en el estudio.

Discusión

- **Parálisis facial.** Reportes clínicos y de investigación sugieren una etiología viral para la parálisis de Bell. Algunos se basan en anticuerpos séricos elevados del VH simple comparados con estudios control.[13] Recientemente, se demostró la presencia de ADN genómico del VH simple en pacientes con parálisis de Bell.[25] Payten y Dawes hicieron notar que existe evidencia en la literatura de infiltración linfocítica difusa a través de todo el curso del nervio facial, y no en forma aislada en el ganglio geniculado, como se esperaría en una ganglionitis.[26] Guldberg-Möller y colaboradores apoyan, por su parte, la evidencia de neuronitis difusa con desmielinización casi completa a través del nervio facial.[27] Otros autores sugieren que el síndrome de Ramsay Hunt representa una polineuropatía craneal.[28] Por su parte, Furuta y su equipo de trabajo reportan la distribución de ADN del VVZ en todo el ganglio geniculado y trigeminal; estos autores encontraron ADN de VVZ en 11 (79%) de 14 ganglios del trigémino, y en 9 (69%) de 13 ganglios geniculados obtenidos en autopsias de adultos.[29]
- **Vestibulococleopatía.** El dato más sobresaliente en el estudio histopatológico de Ishiyama y colaboradores se observó en tres huesos temporales de pacientes con vértigo crónico recurrente. En éstos, se identificaron cambios inflamatorios crónicos difusos en el nervio vestibular periférico y en los receptores vestibulares terminales. También fue importante la presencia de procesos idénticos (aunque en menor grado) observados en el nervio coclear y el ganglio espiral. Un segundo dato histológico de importancia fue la presencia de gliosis tanto en el nervio vestibular como en el coclear, lo cual es indicativo de daño neuronal previo.[16] En algunos reportes sobre reforzamiento, se observó inflamación del nervio vestibulococlear mediante resonancia magnética contrastada en pacientes con neuronitis vestibular.[30] Los datos patológicos del hueso temporal en estos estudios son histológicamente similares a los encontrados en estudios de herpes zoster ótico que sostienen una etiología viral de la neuronitis vestibular.[31]

Conclusiones

- **Parálisis facial.** Los reportes clínicos sugieren que la parálisis de Bell puede ser una polineuritis autoinmunitaria subsecuente a una infección viral.[32] Hasta 90% de los paciente con este tipo de parálisis alcanza una recuperación excelente, y aproximadamente 10% presenta varios grados de recuperación incompleta.[32] Aciclovir debe utilizarse en las etapas tempranas (dentro de las dos primeras semanas desde la aparición) en el curso de la parálisis para detener la replicación viral.[33] Experiencias recientes con el uso de aciclovir intravenoso durante la presentación

aguda del síndrome de Ramsay Hunt sugieren que la medicación antiviral puede facilitar la recuperación y minimizar la morbilidad relacionada con la parálisis facial.[34]

- **Vestibulococleopatía.** Asumiendo la etiología viral, es posible concluir que los cambios degenerativos en la neuronitis vestibular pueden derivar de daño directo al nervio, sea por la infección o por un proceso inmunitario que ocurre después de ésta.[27] Los mecanismos inmunitarios postinfecciosos de la inflamación ocurren tanto en el sistema nervioso periférico como en el central.[23] Una infección viral transitoria del cerebro es seguida por una destrucción autoinmunitaria del tejido. Como apoyo a la etiología infecciosa postviral de la neuronitis vestibular, Hiyoshi y Sekitani describieron un caso de neuronitis vestibular posterior a la inmunización con la vacuna de la influenza.[35] Con respecto al sistema vestibular, estudios con animales han demostrado que el oído interno es capaz de producir localmente anticuerpos cuando se le estimula en forma experimental con antígenos.[36] Tomando como base estudios previos y los resultados obtenidos en la presente investigación, puede concluirse que un subgrupo de pacientes con neuronitis vestibular crónica recurrente desarrolla una destrucción del oído interno de origen infeccioso postviral mediado por mecanismos inmunitarios.

Referencias

1. Wackym P. Molecular temporal bone pathology. II: Ramsay Hunt syndrome (herpes zoster oticus). Laryngoscope 1997; 107: 1165-75.
2. Head H, Campbell AW. Pathology of herpes zoster and its bearing on sensory localization. Brain 1900; 23: 353-523.
3. Hunt JR. On herpetic inflammations of the geniculate ganglion. A new syndrome and its complications. J Nerv Ment Dis 1907; 34: 73-96.
4. Gacek R. The nature of Bell's palsy. Laryngoscope 1996; 106: 228-35.
5. Devriese PP. Facial paralysis in cephalic herpes zoster. Ann Otol Rhinol Laryngol 1968; 77: 1101-19.
6. Crabtree JA. Herpes zoster oticus. Laryngoscope 1968; 78: 1853-78.
7. Byl FM, Adour KK. Auditory symptoms associated with herpes zoster or idiopathic facial paralysis. Laryngoscope 1977; 87: 372-9.
8. Robillard RB, Hilsinger RL Jr, Adour KK. Ramsay Hunt facial paralysis: clinical analyses of 185 patients. Otolaryngol Head Neck Surg 1986; 95: 292-7.
9. Hunt JR. The sensory field of the facial nerve. A further contribution to the symptomatology of the geniculate ganglion. Brain 1915; 38: 415-45.
10. Peitersen E. The natural history of Bell's palsy. Am J Otol 1982; 4: 107-11.
11. Kettel K. Bell's palsy: pathology and surgery. Arch Otolaryngol 1947; 46: 427-72.
12. Blackley B, Friedmann I, Wright I. Herpes zoster auris associated with facial nerve palsy and auditory nerve symptoms: a case report with histopathological findings. Acta Otolaryngol (Stockh) 1967; 63: 533-50.
13. Adour KK, Bell DN, Hilsinger RL. Herpes simplex virus in idiopathic facial paralysis (Bell's palsy). JAMA 1975; 233: 527-30.13
14. Wackym PA, Popper P, Kerner MM, et al. Varicella-zoster DNA in temporal bones of patients with Ramsay Hunt syndrome. Lancet 1993; 342: 1555.
15. Payten RJ, Dawes DDK. Herpes zoster of the head and neck. J Laryngol Otol 1972; 86: 1031-55.
16. Ishiyama A, Gail P, Lopez I. Histopathology of idiopathic chronic recurrent vertigo. Laryngoscope 1996; 106: 1340-6.
17. Harrison M. Epidemic vertigo-vestibular neuritis. A clinical study. Brain 1962; 85: 613-20.
18. Schuknecht HF, Kitamura K. Second Louis H. Clerf Lecture. Vestibular neuritis. Ann Otol Rhinol Laryngol 1981; 90 (Suppl 1, Pt 2): 1-19.
19. Takeda N, Koizuka I, Kohno M, et al. Diagnostic and therapeutic problems in vestibular neuronitis: clinical implications for sudden vertigo. Nippon Jibiinkoka Gakkai Kaiho 1995; 98: 951-8.
20. Kerner MM, Wackym PA, Popper P, et al. Cloning and sequencing of genomic DNA extracted from archival human temporal bone sections. Laryngoscope 1994; 104: 127-34.
21. Silvoniemi P. Vestibular neuronitis. An otoneurological evaluation. Acta Otolaryngol Suppl (Stockh) 1988; 453: 1-72.
22. Shimizu T, Sekitani T, Hirata T, et al. Serum viral antibody titer in vestibular neuronitis. Acta Otolaryngol Suppl (Stockh) 1993; 503: 74-8.
23. Davis LE. Viruses and vestibular neuritis: review of human and animal studies. Acta Otolaryngol Suppl (Stockh) 1993; 503: 70-3.
24. Ishiyama A, Ishiyama GP, Lopez I, Eversole LR, Honrubia V, Baloh RW. Histopathology of idiopathic chronic recurrent vertigo. Laryngoscope 1996; 106 (11): 1340-6.
25. Burgess RC, Michaels L, Bale JF, et al. Polymerase chain reaction amplification of herpes simplex viral DNA from the geniculate ganglion of a patient with Bell's palsy. Ann Otol Rhinol Laryngol 1994; 103: 775-9.
26. Payten RJ, Dawes DDK. Herpes zoster of the head and neck. J Laryngol Otol 1972; 86: 1031-55.
27. Guldberg-Möller J, Olsen S, Kettel K. Histopathology of the facial nerve in herpes zoster oticus. Arch Otolaryngol 1959; 69: 266-75.
28. Aviel A, Marshak G. Ramsay Hunt syndrome: a cranial polyneuropathy. Am J Otolaryngol 1982; 3: 61-6.
29. Furuta Y, Takasu T, Fukuda S, et al. Detection of varicella-zoster virus DNA in human geniculate ganglia by polymerase chain reaction. J Infect Dis 1992; 166: 1157-9.
30. Moon HH, Bradley AJ, Andrews JC, et al. Non-neoplastic enhancing lesions mimicking intracanalicular acoustic neuroma on gadolinium enhanced MR images. Radiology 1991; 179: 795-6.
31. Sajtchuk J, Matz G, Lindsay J. Temporal bone pathology in herpes oticus. Ann Otol Rhinol Laryngol 1972; 81: 331-8.
32. Jonsson L, Larsson A, Thomander L. Immune complexes and

complement components in Bell's palsy. ORL J Otorhinolaryngol Related Spec 1987; 49: 294-301.
33. Adour KK. Medical management of idiopathic (Bell's) palsy. In: *Management of facial nerve disorders*. Otolaryngol Clin North Am 1991; 24: 663-73.
34. Dickins JRE, Smith JT, Graham SS. Herpes zoster oticus: treatment with intravenous acyclovir. Laryngoscope 1988; 98: 776-9.
35. Hiyoshi M, Sekitani T. Vertigo consistent with the so-called vestibular neuritis after influenza vaccination. Pract Otol (Kyoto) 1982; 75 (Suppl 1): 260-5.
36. Harris JP. Immunology of the inner ear: evidence of local antibody production. Ann Otol Rhinol Laryngol 1984; 93: 157-62.

INSTRUCCIONES A LOS AUTORES SOBRE LA FORMA DE PRESENTAR SUS MANUSCRITOS

ANALES DE OTORRINOLARINGOLOGÍA MEXICANA acepta trabajos presentados en los Congresos de la SOCIEDAD MEXICANA DE OTORRINOLARINGOLOGÍA Y CIRUGÍA DE CABEZA Y CUELLO, de la ASOCIACIÓN PANAMERICANA DE OTORRINOLARINGOLOGÍA Y CIRUGÍA DE CABEZA Y CUELLO, y de la SOCIEDAD MEXICANA DE AUDIOLOGÍA Y FONIATRÍA, así como artículos independientes, cartas al Editor, comentarios o artículos de revisión relacionados con la Otorrinolaringología y la Cirugía de Cabeza y Cuello que sean inéditos y que sean aprobados por el Consejo Editorial.

Los manuscritos deberán ser enviados al Editor, Dr. Marcos Antonio Rodríguez Perales, a la dirección de la revista: Eugenia 13-403, col. Nápoles, CP 03810; tels.: 3095-4640-43; fax: 3095-4639.

Las INSTRUCCIONES A LOS AUTORES SOBRE LA FORMA DE PRESENTAR SUS MANUSCRITOS pueden consultarse en la página Web de la Sociedad Mexicana de Otorrinolaringología y Cirugía de Cabeza y Cuello, A.C.:

http://www.smorlccc.org.mx/interes/revista/instrucciones.asp