

Angina de Ludwig. Comunicación de un caso clínico

Sonia Jiménez Forero,* Marcela Murillo Galvis,** María Isabel Britto Agudelo***

Resumen

La angina de Ludwig es una de las infecciones de los tejidos blandos del cuello y piso de la lengua que más afectan la vía aérea, e implica una progresión rápida y silenciosa de la celulitis. Descrita principalmente en niños, en las últimas décadas ha disminuido su frecuencia debido al surgimiento de nuevos antibióticos; esto ha ocasionado que los médicos no estén familiarizados con la enfermedad y desconozcan sus complicaciones potencialmente mortales, lo que retrasa el diagnóstico e imposibilita su tratamiento oportuno. Se comunica un caso clínico que ilustra las nuevas tendencias de tratamiento adicionales a la administración de antibióticos para disminuir el riesgo de complicaciones y el daño de la vía aérea.

Abstract

Ludwig's angina is an infection of the neck and tongue floor soft tissues which compromises the airway, and implies a silent and fast progression of the cellulitis. Mainly described in children, it has shown a reduction of its incidence in the last decades because of the use of new antibiotics. For this reason doctors are not familiar with this pathology, causing diagnosis delay and ignorance of potentially fatal complications of this entity. We describe a case seen in the emergency room, emphasizing the new additional treatment tendencies to antibiotic therapy to reduce the risk of fatal complications and airway compromise.

Palabras clave:

angina de Ludwig, tejidos blandos.

Key words:

Ludwig's angina, soft tissues.

Introducción

La angina de Ludwig es una de las infecciones de los tejidos blandos del cuello y piso de la lengua que más afectan la vía aérea debido a su avance rápido y silencioso. Este padecimiento es más frecuente en niños menores de 12 años,¹ aunque no es exclusivo de este grupo. Las condiciones actuales, como la administración de inmunosupresores, las enfermedades de origen inmunitario y los trasplantes, aunadas a factores de riesgo conocidos, explican su aparición en pacientes adultos.

Su baja frecuencia dificulta el diagnóstico, lo que retrasa el tratamiento oportuno y favorece el desarrollo de complicaciones tempranas potencialmente mortales, en especial, en la vía aérea.

Este padecimiento fue mencionado por primera vez en 1836 por el médico cirujano y obstetra alemán Wilhelm Friedrich von Ludwig, quien lo describió como “una induración gangrenosa de los tejidos conectivos que involucran los músculos de la laringe y el piso de la boca”.² La primera

* Residente de cuarto año de urgencias.

** Médico interno.

*** Residente de segundo año de urgencias.

Universidad del Rosario, Bogotá, Colombia.

Correspondencia: Dra. Sonia Jiménez Forero. CC 52423592 Bogotá, Colombia. E-mail: sjjimene@urosario.edu.co

Recibido: enero, 2008. Aceptado: abril, 2008.

Este artículo debe citarse como: Jiménez FS, Murillo GM, Britto AMI. Angina de Ludwig. Comunicación de un caso clínico. *An Orl Mex* 2008;53(3):129-33.

serie de casos se informó entre 1940 y 1943, y gracias al advenimiento de la era antibiótica disminuyó la mortalidad del 54 al 10%. Otros nombres dados a esta enfermedad, como *morbus strangulatorius* y garrotillo, nos recuerdan su potencial desenlace.

Esta infección se distingue por una celulitis rápidamente progresiva localizada en el espacio submandibular, que afecta el área sublingual y submentoniana, y los tejidos blandos del piso de la boca, sin involucrar los ganglios linfáticos. Anatómicamente, el espacio submandibular se divide en un compartimiento sublingual y otro submilohioideo gracias al músculo milohioideo. Su límite inferior es el hueso hioides y el músculo digástrico, que restringe parcialmente la diseminación hacia el mediastino y los planos profundos del cuello en estadios iniciales; sin embargo, la misma anatomía del cuello hace que los límites no sean estrictos, por lo que existe la posibilidad de diseminación, la cual puede ocasionar mediastinitis o dañar la vía aérea.

A continuación se comunica un caso clínico y se destacan las medidas generales de manejo y el tratamiento dirigido de acuerdo con la literatura actual.

Caso clínico

Una paciente de 29 años de edad acudió a consulta con un cuadro clínico de cuatro días de evolución constituido por dolor progresivo y disestesias en la lengua, edema, tumefacción y deterioro en la fonación, osteomiasias y fiebre no cuantificada, tratado con ibuprofeno. Refirió que previamente había sufrido odinofagia y otalgia durante una semana.

Entre sus antecedentes mencionó padecer lupus eritematoso sistémico, síndrome antifosfolípido, cardiopatía lúpica con trombo intracavitario y tromboembolismo pulmonar. Se le habían administrado diversos tratamientos, como: warfarina (5 mg/día); digoxina (0.1 mg/día); azatioprina (una tableta/día) y prednisolona (10 mg/día). Los datos ginecológicos fueron: fecha de última menstruación, 20 de julio de 2007; tres embarazos, tres cesáreas y ningún aborto; planificación familiar con Pomeroy. No había otros antecedentes de importancia.

Los datos del examen físico realizado cuando ingresó a urgencias fueron: frecuencia cardíaca 129x, frecuencia respiratoria 16x; temperatura 36°C; tensión arterial 135/86; SaO₂ 92%; Glasgow 15/15. No tenía signos de dificultad respiratoria; estaba hidratada y afebril; toleraba parcialmente la posición en decúbito. La fonación era limitada; tenía una apertura oral de 1.5 cm, sialorrea abundante, edema de lengua dolorosa con escaso eritema, orofaringe sin lesiones y halitosis. Se observó tumefacción en la región submandibular bilateral diseminada a la región cervical (figura 1) y adenomegalias cervicales anteriores y submandibulares de

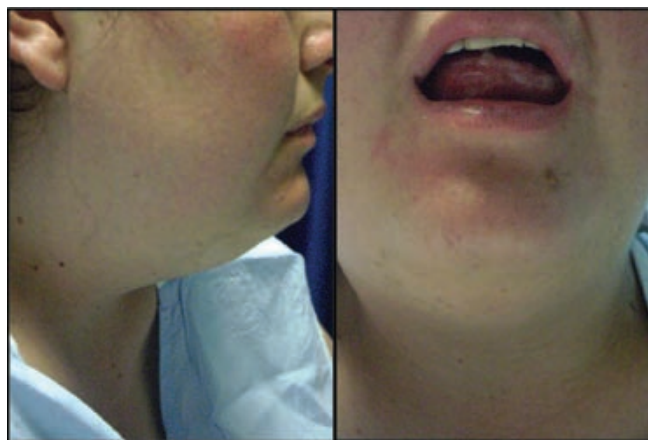

Figura 1. A. Edema de la región submandibular. B. Apertura bucal limitada con elevación de la lengua sobre el piso que la contiene.

2 cm, dolorosas. La exploración cardiopulmonar no mostró agregados. No se encontraron alteraciones en el abdomen ni otros datos positivos.

Dadas las características clínicas, se estableció el diagnóstico de glositis de causa no determinada, angina de Ludwig concomitante con cardiopatía lúpica y FE 20% compensada. Se le realizó un hemograma que arrojó los siguientes resultados: leucocitosis, 22,400; neutrofilia, 80%; bandas, 10%; hemoglobina, 9.3; hematocrito, 28, compatible con anemia microcítica hipocrómica; plaquetas 476,000; creatinina y nitrógeno uréico dentro de límites normales. La medición de gases arteriales indicó alcalemia respiratoria. La radiografía de tórax no mostró anomalías.

Se inició tratamiento con hidroxidona y esteroides endovenosos, hidratación y antibióticos de amplio espectro (ampicilina sulbactam) tras consultar con los médicos infectólogos. La paciente se tornó taquicárdica, taquipnéica, febril, con cifras de tensión arterial limítrofes, aumento de sialorrea, deterioro de la fonación e intolerancia al decúbito. Se le diagnosticó entonces sepsis de tejidos blandos del cuello por angina de Ludwig, con riesgo de obstrucción de vía aérea, por lo cual se trasladó a la unidad de cuidados intensivos.

La tomografía axial computada de los tejidos blandos del cuello reveló expansión sublingual predominantemente derecha, con alteración de la densidad de los músculos milohioideo e hipogloso; se observó también una imagen hipodensa mal definida, sin realce periférico, que era la probable causa inflamatoria, sin colecciones definidas, y adenomegalias cervicales (figuras 2 y 3).

Los otorrinolaringólogos que valoraron a la paciente indicaron vigilancia estricta del patrón respiratorio, aunque no consideraron necesaria la intubación. En caso de que la enferma empeorara, se descompartimentalizarían quirúrgi-

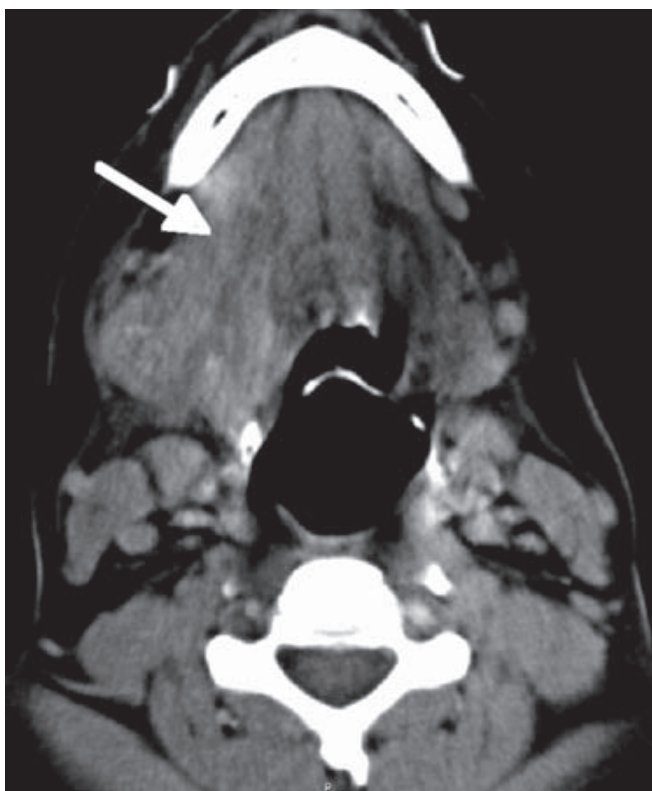


Figura 2. Escanografía contrastada de cuello. Cortes axiales: imagen con densidad de tejidos blandos localizada en el espacio submandibular derecho (lateral al músculo geniogloso) que oblitera la grasa del rafe muscular, compatible con proceso inflamatorio.

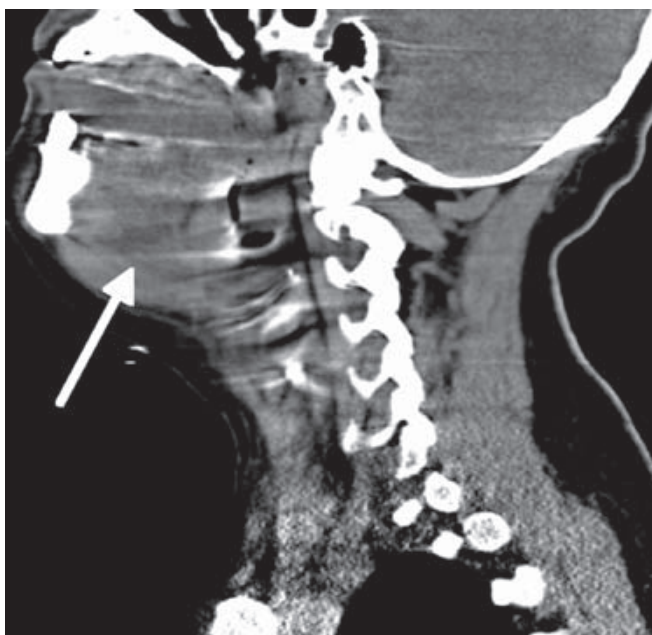

Figura 3. Escanografía contrastada de cuello. Reconstrucción coronal: obliteración de la grasa del rafe muscular por imagen con densidad de tejidos blandos, compatible con proceso inflamatorio.

camente los músculos de la base de la lengua. Se estableció monitoreo hemodinámico y clínico permanente.

Al quinto día del tratamiento antimicrobiano, la paciente experimentó una notable disminución del edema lingual y de la tumefacción de los tejidos blandos submandibulares; comenzó a tolerar la administración por vía oral y no tenía disfagia. Se ajustó la dosis de anticoagulantes. El cuadro séptico se reguló; no se deterioró el patrón respiratorio y la apertura bucal aumentó. Se observaron lesiones en la orofaringe compatibles con candida, razón por la cual se inició tratamiento con nistatina en suspensión oral. Los estudios paraclínicos de control indicaron una disminución del recuento leucocitario a 12,400, y de bandas al 3%, por lo que se le trasladó a piso. Se completaron siete días de tratamiento con ampicilina sulbactam intravenosa. Debido a que la paciente evolucionó satisfactoriamente y no experimentó descompensación del lupus, se cambió al manejo ambulatorio. Posteriormente se le realizaron tres hemocultivos, los cuales resultaron negativos a los siete días de incubación.

Discusión

La angina de Ludwig es un padecimiento potencialmente mortal que se extiende con rapidez –más por contigüidad que por diseminación linfática– y que afecta la vía aérea hasta el punto de ocasionar la muerte. La mayor parte de las infecciones (70 a 90% de los casos³) derivan de un foco odontogénico, como los abscesos del segundo o tercer molar, o los abscesos parafaríngeos o periamigdalinos; también se han observado después de fracturas mandibulares, laceraciones en el piso de la lengua, cuerpos extraños (*piercings*), linfadenitis y sialodentitis submandibular.⁴

Algunos factores de riesgo, como: caries dentales, traumatismos, anemia de células falciformes, desnutrición, diabetes mellitus, alcoholismo e inmunosupresión, predisponen a infecciones del espacio submandibular. En el caso de esta paciente, el factor de riesgo fue la enfermedad autoinmunitaria con inmunosupresión, además de una pobre higiene oral.

Clínicamente, las personas con este padecimiento muestran una respuesta inflamatoria sistémica en forma de fiebre, taquicardia, taquipnea, leucocitosis con neutrofilia, así como protrusión de la lengua con elevación del piso de la misma e induración blanda a la palpación, dolor cervical anterior, disfagia y ocasionalmente trismus.⁵

Se sospecha afección del espacio submandibular, y con él de la vía aérea, cuando el paciente toma la posición de olfateo para maximizar la entrada de aire a los pulmones, tiene disfonía, estridor, “voz de papa caliente” y taquipnea, y cuando usa músculos accesorios y maneja mal las secreciones.⁶ No todos los enfermos requieren intubación; sin embargo, deben ser

vigilados en cuidados intensivos, evaluando continuamente la necesidad de establecer una vía aérea definitiva.

La tomografía de cuello es el estudio de elección para valorar este padecimiento, ya que permite observar la extensión de los espacios del cuello y el daño de la vía aérea antes de que se manifiesten los síntomas, así como dirigir el tratamiento quirúrgico en caso de ser preciso.⁷ El examen clínico subestima la extensión de las enfermedades infecciosas cervicales en 70% de los casos. La radiografía de tórax muestra alteraciones extracervicales como derrame pleural o mediastinitis.

Tratamiento

Las infecciones del cuello constituyen padecimientos potencialmente mortales en virtud de los estrechos límites cervicales y la continuidad y vecindad con estructuras como el mediastino, la vaina carotídea y la vía aérea.

El manejo inicial incluye dos aspectos importantes: las medidas generales respecto a la vía aérea y la admisión a la unidad de cuidados intensivos, y las medidas específicas, dirigidas a la administración temprana de antibióticos y a la necesidad de intervenir quirúrgicamente.

Medidas generales

Es necesario tomar en cuenta la hidratación óptima del paciente, sin correr el riesgo de llegar a balances positivos que empeoren el edema local o alteren la mecánica respiratoria a causa de un edema pulmonar intersticial, principalmente en los ancianos. Debe controlarse el dolor en todos los enfermos, sobre todo en los niños, puesto que la irritabilidad y el llanto influyen en la obstrucción de la vía aérea. Debe cuidarse que haya un aporte nutricional adecuado, toda vez que este padecimiento afecta el consumo de alimentos y además provoca un alto catabolismo.

La cuarta parte de estos pacientes puede sufrir daño de la vía aérea, el cual es la principal causa de deterioro clínico y muerte. Por eso, es necesario mantener al enfermo sentado cómodamente, sobre todo si es un niño, pues el llanto puede desencadenar una vía aérea fallida y la muerte. En caso de que exista este daño, debe procederse a la intubación por nasofibrolaringoscopia sin relajación. Para asegurar una vía aérea definitiva, hay que utilizar técnicas de intubación despierto. En ocasiones habrá necesidad de intervenir quirúrgicamente, aunque no siempre es posible debido a la falta de recursos económicos o de personal capacitado; además, las estructuras anatómicas pueden estar alteradas por el edema.

No se recomienda el abordaje oral con intubación oro-traqueal de secuencia rápida, puesto que la posición y la disposición de la lengua en estos pacientes imposibilitan colocar la hoja del laringoscopio y desplazar la lengua para

visualizar adecuadamente las estructuras.⁸ Tampoco está indicada la intubación con secuencia rápida que incluye relajante. La intubación retrógrada puede ser una alternativa, pero ocasiona complicaciones como sangrado o diseminación, en caso de absceso contiguo o celulitis local, lo que incrementa la morbilidad.

Los fármacos que brindan un mayor perfil de seguridad en la sedación leve superficial cuando se decide realizar una intubación con paciente despierto, son etomidato en dosis de 0.1 a 0.15 mcg/kg y ketamina en dosis de 1 a 2 mg/kg. La ketamina aumenta las secreciones bronquiales y faríngeas, por lo que hay que administrar previamente atropina o glicopirrolato. Deben considerarse siempre los efectos adversos potenciales y las comorbilidades del paciente que pueden contraindicar el uso de estos medicamentos.

Tratamiento específico

Una vez dilucidado el diagnóstico, hay que iniciar tratamiento antibiótico parenteral en dosis altas, buscando cubrir un amplio espectro, dado que este padecimiento es ocasionado por una mezcla de aerobios y anaerobios de la cavidad oral, como estreptococos, estafilococos y bacterioides. La mayor parte de las infecciones (50 a 80%) son polimicrobianas. Se recomienda combinar altas dosis de penicilina con metronidazol o clindamicina para cubrir los anaerobios. No se aconseja administrar gentamicina porque no están involucrados inicialmente gérmenes gramnegativos. Otras alternativas para combatir el aumento de productores de betalactamasa son: ampicilina sulbactam, piperacilina tazobactam, amoxicilina clavulanato y cefotetán o carbapenems.^{9,10}

Existen otras opciones terapéuticas para el manejo del edema en pacientes que no requieren un aseguramiento inmediato de la vía aérea, o cuando se les prepara para la intubación. Entre éstas se encuentra la dexametasona endovenosa en bolo de 10 mg, seguido de dosis de 4 mg cada seis horas durante 48 horas, y la adrenalina nebulizada en cantidad de 1 mg diluido en 5 cc de SSN 0/9%.⁶ Cabe aclarar que estas opciones continúan bajo estudio, sin que hasta el momento se hayan obtenido pruebas decisivas sobre su eficacia.

Conclusiones

Las enfermedades del cuello, dada su cercanía con estructuras vitales como la vía aérea, deben diagnosticarse y tratarse de forma temprana para evitar complicaciones.

La angina de Ludwig afecta predominantemente a pacientes jóvenes. Su rápido avance y un inadecuado enfoque por parte de los médicos pueden favorecer el surgimiento de complicaciones tales como insuficiencia respiratoria obstructiva y sepsis severa, que lleven a la muerte. Es necesario que en el manejo de estos enfermos participe un equipo multidisciplinario.

plinario que conozca las bases para el diagnóstico oportuno de esta enfermedad y considere las complicaciones potencialmente mortales. Se requiere que el médico de urgencias tenga una alta sospecha diagnóstica para que pueda indicar de inmediato un tratamiento multimodal que incluya antibióticos de espectro específico y corticoides vasoconstrictores que disminuyan el edema de la vía aérea, y que haga posible el rápido traslado a la unidad de cuidado intensivo.

Agradecimientos

Doctor Norberto Navarrete Aldana, emergenciólogo de la Universidad del Rosario, Fundación Cardioinfantil, Bogotá, Colombia.

Johanna Ortiz Jiménez, residente de tercer año de radiología, Universidad del Rosario, Fundación Cardioinfantil, Bogotá, Colombia.

Referencias

- Haartmann R. Ludwig's angina in Children. *Am Acad Fam Phys* 1999;60(1):109-12.
- Burke J. Angina Ludovici: a translation, together with a biology of Wilhelm Friedrich von Ludwig. *Bull Hist Med* 1939;7:1115-26.
- Min-Po H, Kuang-Chau T, Szu-Lin Y, Cheng Lin L. A rare cause of Ludwig's angina by *Morganella morganii*. Case Report. *J Infect* 2006;53:191-4.
- Lee JK, Kim HD, Lim SC. Predisposing factors of complicated deep neck infections: An analysis of 158 cases. *Yonsei Med J* 2007;48(1):52-62.
- Reynolds SC, Chow AW. Life-threatening infections of the peripharyngeal and deep fascial spaces of the head and neck. *Infect Dis Clin North Am* 2007;21:557-76.
- Saifeldeen K, Evans R. Ludwig's angina. *Emerg Med J* 2004;21:242-3.
- Nubiato A, Takahiro C, Santana A, Montenegro MC, Pereira R, Altemani J. Clinical versus computed tomography evaluation in the diagnosis and management of deep neck infection. *Sao Paulo Med J* 2004;122(6):259-63.
- Barton ED, Bair AE. Selected topics: Difficult airways. Ludwig's angina. *J Emerg Med* 2007;34(2):163-9.
- Brook I. Microbiology and management of peritonsillar, retropharyngeal, and parapharyngeal abscesses. *J Oral Maxillofac Surg* 2004;62:1545-50.
- Gilbert DN, Sanford JP. The Sanford guide to antimicrobial therapy. 36th ed. Sperryville: Antimicrobial Therapy Inc., 2006;pp:33-36.