

Obliteración total timpanomastoidea con oclusión de trompa de Eustaquio y desfuncionalización del conducto auditivo externo en pacientes con otitis media crónica supurada de difícil manejo

Guillermo Hernández Valencia,¹ Rogelio Luna Garza²

Resumen

La cirugía de la otitis media crónica supurada es una práctica común en México. Con cierta frecuencia se observan pacientes que han sido intervenidos varias veces sin que se haya logrado controlar la enfermedad, así como otros con alteraciones especiales, como el encefalomeningocele, en quienes es mandatorio aliviar el padecimiento de forma completa y adecuada. Este objetivo se logra mediante la obliteración total del mastoide, oído medio y trompa de Eustaquio y la desfuncionalización del conducto auditivo externo, lo que mejora la calidad de vida de estos individuos. Se comunica el caso de dos pacientes con antecedente de cirugía otológica, uno con encefalomeningocele y el otro con encefalomeningocele y fístula de líquido cefalorraquídeo. Ambos pacientes se encuentran asintomáticos y continúan con controles periódicos con estudios de imagen, básicamente resonancia magnética. Se establecen las indicaciones de la obliteración total timpanomastoidea con oclusión de la trompa de Eustaquio y la desfuncionalización del conducto auditivo externo en pacientes con otitis media crónica supurada de difícil manejo; asimismo, se describe brevemente la técnica quirúrgica.

Abstract

Surgery in chronic otitis media is a common practice in our country, quite often are patients who have had undergone multiple surgeries without control of the disease as well as others with special conditions such as meningoencephalocele, in whom it is mandatory to intervene completely and properly. This goal is achieved through the practice of tympanomastoidectomy cavity obliteration with Eustachian tube closure and defunctioning external auditory canal and improve the quality of life which is often affected in such circumstances. We communicate the case of two patients with a history of otologic surgery, one of them with meningoencephalocele, and the second with meningoencephalocele and cerebrospinal fluid leak. Both patients are asymptomatic and undergo regular imaging studies, primarily magnetic resonance imaging. We establish the indications for tympanomastoidectomy cavity obliteration with Eustachian tube closure and defunctioning external auditory canal in patients with chronic suppurative otitis media difficult to manage, and surgical technique is briefly described.

Palabras clave:

encefalomeningocele, fístula de líquido cefalorraquídeo, trompa de Eustaquio, colesteatoma.

Key words:

meningoencephalocele, cerebrospinal fluid leak, Eustachian tube, cholesteatoma.

Introducción

Mosher introdujo el concepto de obliteración mastoidea por primera vez en 1911, para promover la curación de una cavidad de mastoidectomía. En el transcurso de este siglo se han publicado varias técnicas para obliterar la cavidad. Kisch describió el uso de colgajos de músculo temporal, mientras que Pooper utilizó periostio, sin obliterarla. Palva la obliteró con partículas y paté de hueso además de colgajo musculoperióstico. Otros materiales que se han usado son: cartílago, fascia e hidroxipatita.¹

Sin embargo, en 1958 Rambo propuso obliterar la cavidad de mastoidectomía y oído medio con grasa, previo cierre de la trompa de Eustaquio y oclusión del conducto auditivo externo.²

La indicación más común, según algunos autores, para obliterar exclusivamente la cavidad de mastoidectomía es la otitis media crónica, ya que en caso de no realizarla puede ocurrir otorrea de difícil control, a pesar del manejo local con gotas óticas y limpieza periódica de la cavidad.¹

La obliteración total de la cavidad de mastoidectomía, oído medio y trompa de Eustaquio está indicada en la cirugía del schwannoma del acústico vía translaberíntica para el control de la fístula de líquido cefalorraquídeo secundaria al abordaje, en la cirugía de tumores glómicos yúgulo-timpánicos, en el tratamiento de los encefalomeningocelos con o sin fístula de líquido cefalorraquídeo, en colesteatomas extensos y en pacientes seleccionados con otitis media crónica de difícil control con audición no útil socialmente y en quienes la o las intervenciones realizadas no hayan logrado una cavidad seca y epitelizada. Entre las contraindicaciones relativas se incluye la infección activa.¹

Después de que Rambo describiera la obliteración timpanomastoidea con grasa, se ha reportado esporádicamente el uso de esta técnica. Hace poco, Kos² publicó una serie de 46 pacientes con otitis media crónica e hipoacusia sensorial mayor a 60 decibeles (500-2,000 Hz), en quienes aplicó este procedimiento; 32 pacientes tenían colesteatoma, cuatro de

los cuales recurrieron, por lo que se efectuó cirugía de revisión. La mayoría de los individuos se mostraron satisfechos con el resultado cosmético. A largo plazo (1 a 23 años, en promedio ocho años), 23 de 46 pacientes se controlaron.

En otro estudio realizado por Sanna,³ los pacientes intervenidos con esta técnica, además de lograr el control de la enfermedad, mejoraron su calidad de vida. De los 53 pacientes estudiados, 30 tenían meningoencefalocele y en 25 era de origen iatrogénico. El reporte concluyó que la obliteración timpanomastoidea con grasa más la oclusión del conducto auditivo externo es útil para el tratamiento definitivo de la fístula de líquido cefalorraquídeo y del meningoencefalocele.

En los casos de meningoencefalocele concomitante con fístula de líquido cefalorraquídeo, al utilizar grasa disminuye el riesgo de meningitis, según lo reportó Fantuzzi al haberle encontrado a este tejido propiedades inmunorreactivas que ayudan a suprimir la infección,⁴ además de que sirve como medio de contraste para detectar posibles colesteatomas residuales en estudios de imagen en el control posoperatorio a mediano y largo plazo.³

En estudios histopatológicos se ha demostrado que la grasa y el paté de hueso mantienen su volumen original, en contraste con la atrofia que se observa al utilizar músculo para la obliteración mastoidea.⁵

Técnica quirúrgica

La técnica es la habitual de la mastoidectomía de muro bajo. En relación con la obliteración del conducto auditivo externo,⁶ al inicio de la intervención y a través del abordaje clásico retroauricular, se secciona la pared posterior y la anterior cartilaginosa del conducto (Figura 1); después, se disecciona de la parte medial, se retira una porción de anillo cartilaginoso conservando íntegra la piel y suturándola, de tal manera que quede en forma de “fondo de saco ciego” (Figura 2). Previamente se habrá elaborado un colgajo de partes blandas de base anterior que reforzará la obliteración del conducto auditivo externo. Durante la cirugía mastoidea debe ponerse especial

¹ Sociedad Mexicana de Otorrinolaringología y Cirugía de Cabeza y Cuello.

² Médico otorrinolaringólogo.

Correspondencia: Dr. Guillermo Hernández Valencia. Valparaíso 153C, colonia Tepeyac Insurgentes, CP 07020, México, DF. Correo electrónico: onghv@yahoo.com.mx

Recibido: septiembre, 2012. Aceptado: noviembre, 2012.

Este artículo debe citarse como: Hernández-Valencia G, Luna-Garza R. Obliteración total timpanomastoidea con oclusión de trompa de Eustaquio y desfuncionalización del conducto auditivo externo en pacientes con otitis media crónica supurada de difícil manejo. *An Orl Mex* 2013;58:109-114.

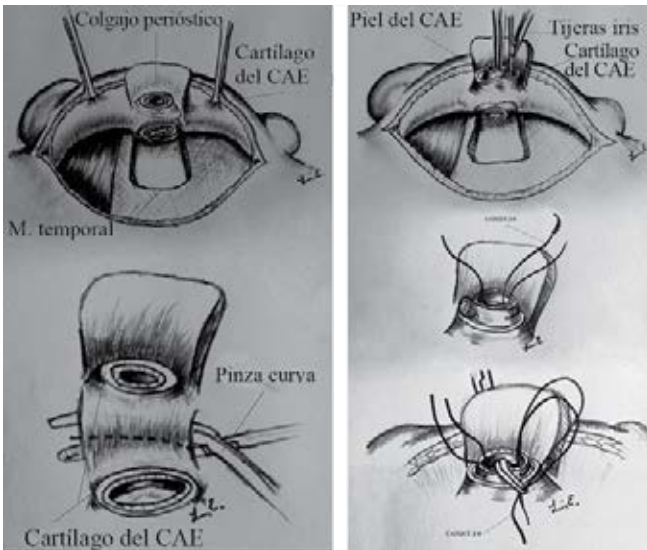


Figura 1. Esquema del abordaje quirúrgico retroauricular. CAE: conducto auditivo externo.

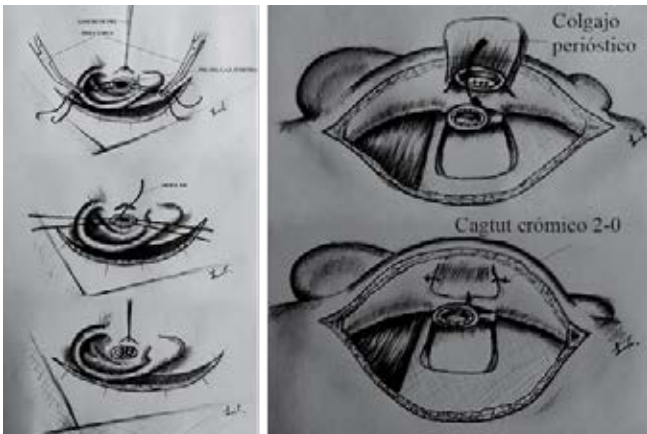


Figura 2. Esquema del abordaje quirúrgico retroauricular. CAE: conducto auditivo externo.

atención a determinadas áreas en donde pudiese quedar material de colesteatoma, como la celdilla epitimpánica anterior o supratubaria y el seno timpánico. Una vez terminada la limpieza exhaustiva de la cavidad, y habiendo dejado sólo estribo o platina según los hallazgos, se oblitera el orificio de la trompa de Eustaquio con cera para hueso y fragmentos de músculo temporal. Finalmente, se obtiene tejido adiposo de la región abdominal suprapúbica para rellenar en forma completa la cavidad quirúrgica, y se cierra por planos.

Caso clínico 1

Hombre de 60 años de edad, quien inició su padecimiento a los 16 años con otorrea derecha intermitente, no fétida, hipoacusia progresiva y acúfeno, también intermitente y no incapacitante; negó haber sufrido vértigo, cefalea y fiebre. En 1992 rechazó la cirugía propuesta por el especialista; sin em-

bargo, dos años más tarde, al continuar con el mismo cuadro además de cefalea intensa, le realizaron probable mastoidectomía con timpanoplastia en el Hospital Juárez de México. Durante la intervención hubo descubrimiento de tegmen timpánico con salida de líquido cefalorraquídeo; la TC mostró encefalomeningocele, por lo que se le programó para revisión quirúrgica y reducción del prolapso meníngeo a través de la mastoides. El tegmen se selló con material aloplástico (masi-epoxi) y el paciente evolucionó satisfactoriamente (Figura 3); sin embargo, pocos meses después volvió a experimentar otorrea intermitente, así como detritos en la cavidad, falta de epitelización en el área de la masi-epoxi y parálisis facial, la cual cedió con tratamiento médico y quedó en grado I-II de la clasificación House Brackmann. La limpieza del oído era difícil, ya que la masi-epoxi protruía a la cavidad quirúrgica; se decidió fresar, bajo anestesia general, el material aloplástico, pero no se logró controlar la otorrea ni epitelizar la cavidad, por lo que en 2007 se practicó una nueva revisión quirúrgica, durante la cual se obliteró la cavidad mastoidea con grasa abdominal previa exhaustiva limpieza de la misma; se selló la trompa de Eustaquio con músculo y se desfuncionalizó el canal auditivo externo para que quedara en “fondo de saco ciego”, como sugiere Sanna.³ En la actualidad, el paciente permanece asintomático y los controles de imagen no muestran recidiva del colesteatoma (Figura 4).

Caso clínico 2

Paciente de 52 años de edad, con antecedente de otitis media crónica derecha por la que se le practicó 22 años antes una intervención quirúrgica no especificada, acudió a consulta en junio de 2007 debido a otorragia escasa y salida de líquido transparente, además de hipoacusia; negó padecer vértigo y cefalea. Se le refirió con el especialista, quien encontró un pólipo en el fondo del conducto auditivo externo e inició tratamiento tópico y sistémico. Al persistir el padecimiento, acudió a consulta con el autor, que corroboró los síntomas mencionados, y a la exploración observó pólipo hacia el ático, lisis de espolón, líquido claro, acuoso y pars tensa de la membrana timpánica retraída. En los estudios de imagen

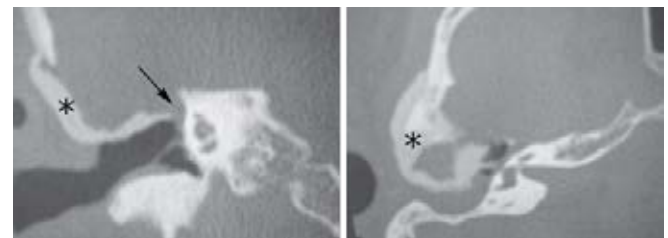


Figura 3. TC simple de oídos en cortes coronales y axiales, en donde se observa dehiscencia en el tegmen (flecha) y material de resina epóxica (asterisco).

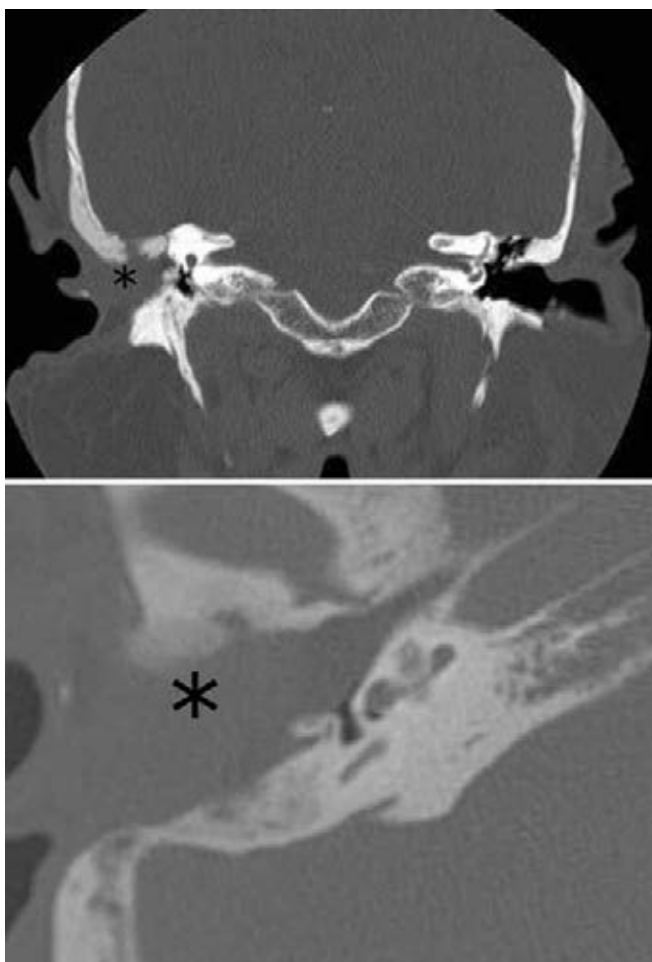


Figura 4. TC simple de oídos en cortes axiales y coronales; se observa cavidad de mastoidectomía sellada por grasa y conducto auditivo externo cerrado en forma de “saco ciego”.

se encontró encefalocele en mastoides a través de solución en el techo mastoideo (Figuras 5 y 6), la audiometría indicó hipocusia derecha mixta de media a severa y audición izquierda normal. En diciembre de 2008 se le realizó revisión de la mastoidectomía con corrección del encefalomeningocele por vía mastoidea; se le colocó como sellamiento Duragen (sustituto de dura) y grasa abdominal con adhesivo de fibrina. El procedimiento se completó con obliteración total timpanomastoidea y obturación de la trompa de Eustaquio y del conducto auditivo externo (Figura 7). La evolución ha sido satisfactoria y se controla mediante resonancia magnética cada seis u ocho meses.

Comentario

La obliteración de mastoides en la cirugía de la otitis media crónica supurada no es un método de reciente práctica, ya en 1911 Mosher lo reportó. En la bibliografía se han descrito diferentes formas de realizar dicho procedimiento, básica-

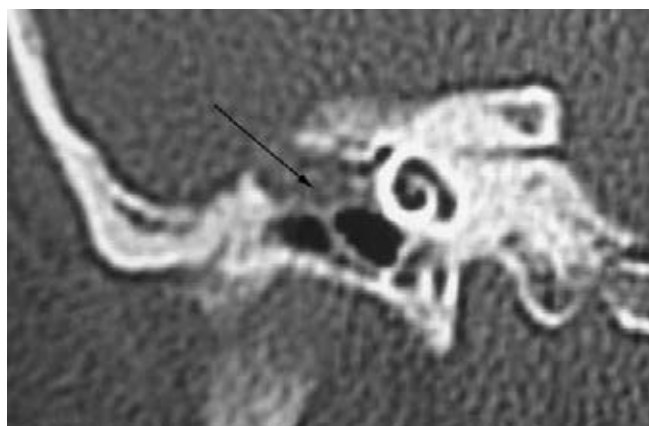


Figura 5. TC de oídos simple en cortes coronales, donde se visualiza dehiscencia del tegmen tympani y densidad de tejidos blandos en el epítimpano, que corresponde a meningoencefalocelo.

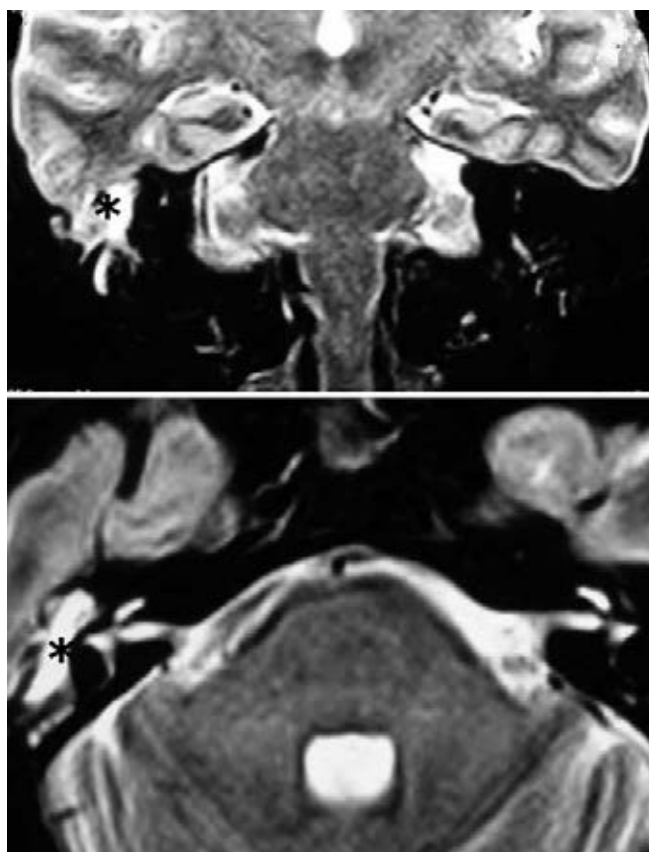


Figura 6. Resonancia magnética del cráneo (T2) en cortes coronales y axiales, en donde se confirma el meningoencefalocelo.

mente mediante colgajos músculo-aponeuróticos libres o pediculados y en ocasiones con otro tipo de materiales, como cartílago, paté óseo, hidroxiapatita etcétera,¹ pero es, quizá,

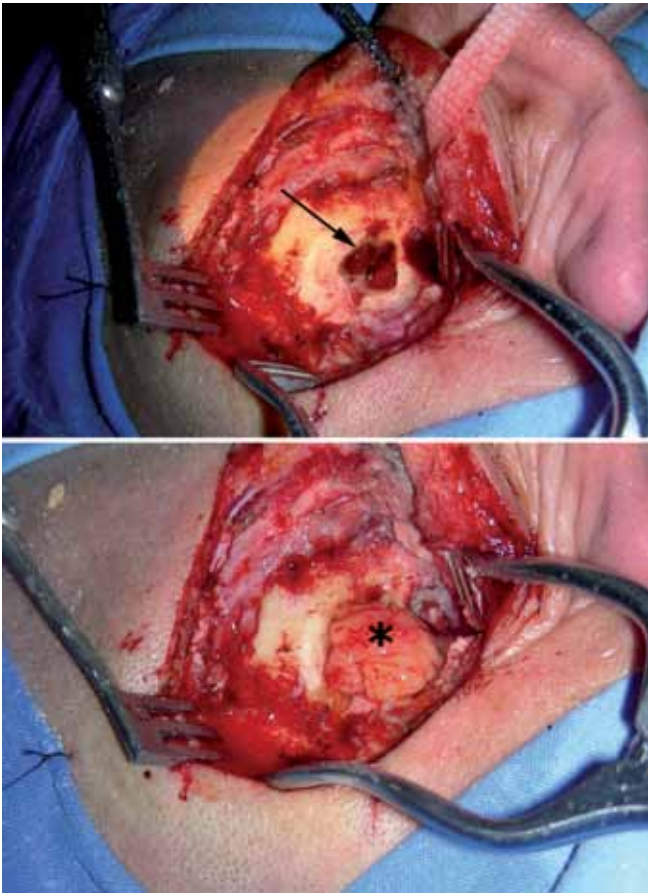


Figura 7. A. Meningoencefalocele en el tegmen en la cavidad de mastoidectomía. **B.** Obliteración de la cavidad de mastoidectomía con grasa abdominal.

el clásico colgajo de Palva el más conocido y practicado. La indicación para este tipo de cirugía es la mastoidectomía de muro bajo para evitar, en cierto modo, dejar una cavidad amplia que requerirá aseos periódicos y facilitará la recurrencia; de ahí que también sea importante amputar la punta mastoidea para favorecer su disminución de volumen al ser invadida por los tejidos blandos circunvecinos. Esta práctica, por lo menos en México, no es común dadas las infecciones secundarias que se han reportado y lo difícil que representa dar seguimiento adecuado a estos pacientes; sin embargo, la desfuncionalización del conducto auditivo externo, que además incluye la obliteración de la trompa de Eustaquio y la oclusión o cierre de dicho conducto, es un procedimiento cuya indicación básica no es reducir el volumen de la cavidad mastoidea, sino aislar en forma total y perenne la cavidad timpanomastoidea al llenarla con tejido adiposo. Se agrega al procedimiento la oclusión de la trompa de Eustaquio y el cierre del conducto auditivo externo en su tercio externo cartilaginosa mediante

la sutura de la piel del mismo para dejarlo en forma de “fondo de saco ciego”, semejante a lo que se efectúa en la cirugía de los paragangliomas yúgulo-timpánicos, como lo describe Fisco.⁶ Diferentes autores, como Rambo,² fijan como requisito primario la existencia de hipoacusia sensorial o sensorineural profunda no útil socialmente para su realización; sin embargo, al igual que lo establecen Palva y Ritvik,¹ consideramos que habrá casos como los que se reportaron aquí, en que la hipoacusia es de tipo conductivo, pero que debido al padecimiento de fondo los hace aptos para la desfuncionalización del conducto auditivo externo. Aspecto importante es también sensibilizar a este tipo de pacientes sobre la necesidad de un seguimiento periódico con estudios de imagen, específicamente con TC, resonancia magnética, o ambas, ante la posibilidad de recurrencia del colesteatoma, como en el caso 1. No hay que olvidar el aspecto cosmético que representa la oclusión del conducto auditivo externo, como lo menciona Kos.² La mejoría en la calidad de vida de estos pacientes es clara y objetiva, ya que las recaídas frecuentes, como ocurría con el primer paciente que preguntaba con insistencia cuándo se le iba a resolver su problema en forma completa, dificultaban el tratamiento; y en el segundo caso siempre hubo la preocupación de una complicación endocraneana debido a la fístula de líquido cefalorraquídeo, además de su imposibilidad de trasladarse con frecuencia a la ciudad para ser atendido y revisado. En relación con el material utilizado para ocluir la cavidad, en estudios histopatológicos reportados por Lentichum⁵ se comprobó que el tejido adiposo es el que se integra mejor y persiste con escasa pérdida de volumen a través del tiempo. Los materiales sintéticos, como la resina masi-epoxi que se utilizó para sellar el defecto óseo craneal en el primer caso, no permiten la epitelización de la cavidad mastoidea, ya que es una cavidad abierta. Por esta razón se ha abandonado su uso, situación diferente a la de las cavidades cerradas, como en el caso de la craneotomía, en donde al suturar las partes blandas el defecto óseo no guarda contacto alguno con el medio externo.

Conclusión

En el armamentario del tratamiento de casos difíciles de la otitis media crónica supurada, la desfuncionalización del conducto auditivo externo con oclusión de la trompa de Eustaquio y el cierre u obliteración de dicho conducto en su tercio cartilaginosa ofrece una adecuada perspectiva, ya que los estudios de imagen con que se cuenta en la actualidad, como la TC y la resonancia magnética, permiten el seguimiento de cada caso en particular, para determinar la posibilidad de recurrencia de la enfermedad de fondo.

Agradecimientos

Al Dr. Luis Hernández Olavarrieta por su colaboración en la elaboración de los dibujos de la técnica quirúrgica.

Referencias

1. Mehta RP, Harris JP. Mastoid obliteration. *Otolaryngol Clin North Am* 2006;39:1129-1142.
2. Kos MI, Chavaillaz O, Guyot JP. Obliteration of the tympanomastoid cavity: long term results of the Rambo operation. *J Laryngol Otol* 2006;120:1014-1018.
3. Sanna, M. Management of chronic otitis by middle ear obliteration with blind sac closure of the external auditory canal. *Otol Neurotol* 2007;29:19-22.
4. Fantuzzi G. Adipose tissue, adipokines, and inflammation. *J Allergy Clin Immunol* 2005;115:911-919.
5. Linthicum F. The fate of mastoid obliteration tissue: A histopathological study. *Laryngoscope* 2002;112:1777-17781.
6. Fisch U, Mattox D. *Microsurgery of the skull base*. New York: Thieme Medical Publisher, 1988.