



Uso de biomateriales como injertos para timpanoplastia tipo I

RESUMEN

Objetivo: comparar dos biomateriales (bioplástico e injerto autólogo de fascia) como injertos para el cierre de perforación timpánica en un modelo animal.

Material y método: estudio experimental, prospectivo, en el que se incluyeron 26 cobayos adultos de sexo masculino, en el centro hospitalario de tercer nivel, Bioterio de la Universidad Panamericana, y en el que cada sujeto de experimentación fue su propio control. Se realizó un modelo de perforación timpánica crónica y timpanoplastia tipo I, con cierre de perforación.

Resultados: obtuvimos tasas de cierre similares con ambos materiales. El análisis histológico mostró cualidades diferentes entre ambos injertos.

Conclusiones: el bioplástico (alfa, omega-telequelico poli [epsilon-caprolactona] diol y hexameten di-isocianato [PCLDEGHDI]) es un biomaterial que puede utilizarse como injerto en timpanoplastias. Se requieren más estudios para valorar su eficacia y efectividad, así como corroborar un adecuado perfil de seguridad para su uso clínico.

Palabras clave: timpanoplastia tipo I, injerto, biomateriales.

Enrique Girón-Archundia^{1,2}
Rafael Antolín Zárate-García¹
Eduardo Núñez-Sánchez²
Cinthya Vargas-Zavala²

¹ Servicio de Otorrinolaringología, Audiología y Foniatría del Hospital Central Sur de Alta Especialidad de Petróleos Mexicanos.

² Universidad Panamericana.

Use of biomaterials as grafts for tympanoplastia type I

ABSTRACT

Objective: To compare two biomaterials (bioplastic and fascia autologous graft) as grafts for closing of tympanic perforation in an animal model.

Material and method: An experimental, prospective study was made including 26 male adult guinea pigs, in the hospital center of third level, Bioterio of Universidad Panamericana. Group 1 (cases, polyurethane): left ear (n=26). Group 2 (control, abdominal rectus muscle fascia) right ear (n=26).

Results: We obtained similar rates of closing with both materials. Histological analysis showed different qualities between both grafts.

Conclusions: Bioplastic is a biomaterial that may be used as graft in tympanoplastias. More studies are needed to assess its efficacy and effectiveness, and to corroborate a proper profile of safety for its clinical use.

Key words: tympanoplastia type I, graft, biomaterials.

Recibido: 6 de mayo 2015

Aceptado: 11 de agosto 2015

Correspondencia: Dr. Enrique Girón Archundia
Servicio de Otorrinolaringología, Audiología
y Foniatría
Hospital Central Sur de Alta Especialidad
de Petróleos Mexicanos
Blvd. Adolfo Ruiz Cortines-Periférico Sur 4091
14140 México, DF

Este artículo debe citarse como

Girón-Archundia E, Zárate-García RA, Núñez-Sánchez E, Vargas-Zavala C. Uso de biomateriales como injertos para timpanoplastia tipo I. An Orl Mex 2015;60:221-229.

ANTECEDENTES

Desde el punto de vista filogenético, los seres vivos, al pasar del medio acuático al terrestre, tuvieron que romper la barrera agua-aire para tener mayor función auditiva. Békesy calculó de manera sobresaliente la superficie vibratoria de la membrana timpánica comparada con el área de la platina del estribo; este cálculo mostró una diferencia 17 a 1, que provocó un aumento de 22 veces la presión ejercida y una ganancia de 26.8 dB.

En el oído perforado, la ventana redonda mantiene un papel importante en el acoplamiento acústico de la transmisión del sonido. Cualquier perforación timpánica anula el mecanismo de protección, con lo que el sonido alcanza ambas ventanas al mismo tiempo, cancelando el movimiento columnar coclear fisiológico. Este efecto de cancelación puede provocar pérdidas auditivas de incluso 45 dB.

La perforación timpánica crónica es una entidad común en la práctica otorrinolaringológica que puede condicionar infección recurrente o crónica e hipoacusia conductiva en grados variables. La causa de estas perforaciones puede deberse a traumatismo, infecciones crónicas o agudas del oído medio, o a la colocación de tubos de ventilación. La mayor parte de las perforaciones timpánicas agudas tienen un cierre espontáneo; sin embargo, las perforaciones timpánicas crónicas tienen origen por una falla en el patrón de migración epitelial a través de la perforación; cuando esta perforación persiste, es indicación de abordaje quirúrgico.

En la actualidad existen diferentes tipos de materiales usados como injertos en una amplia gama de procedimientos. La selección de cualquier material como injerto debe estar dirigida específicamente a su capacidad de mantener su integridad estructural, química y mecánica,

y a las características necesarias que permitan su función sustituta, con un adecuado perfil de seguridad para el paciente. Esto traducido al contexto clínico marca a cualquier injerto autólogo como el patrón de referencia y exige a cualquier otro material exógeno una interacción tejido-material biológicamente compatible.

En la timpanoplastia tipo I se han utilizado diversos injertos con diferentes tasas de éxito reportadas. En el caso de los plásticos, se ha tratado de usar cianoacrilatos, alcohol polivinil, ácido poliglicólico, entre otros; en el caso de los injertos biológicos, se han utilizado vena, placenta y duramadre.

El concepto de reparar una perforación timpánica lo describió Berthold en 1878; este procedimiento se denominó miringoplastia y consiste en reparar la membrana timpánica sin desplazarla de su inserción ni alterar la función de la cadena osicular. En 1952, Wullstein y Zöllner, en la ciudad de Reichenhall, describieron los conceptos básicos para reconstruir la membrana timpánica y los mecanismos de conducción de sonido de la cavidad timpánica; a partir de estas descripciones, la timpanoplastia tipo I o miringoplastia encontró su lugar en la otología contemporánea y se utilizan diversos materiales para este propósito, con diferentes resultados.

En sentido acústico, cualquier perforación timpánica se comporta de manera diferente, similar a un circuito eléctrico donde hay inductancia eléctrica y la cavidad del oído medio funciona como capacitancia. Una perforación timpánica pequeña actúa como un filtro de baja resistencia a frecuencias bajas, porque éstas, al llegar a la cavidad timpánica, disminuyen la fuerza de vibración de la misma; asimismo, perforaciones grandes tienen un efecto acústico en frecuencias altas. El efecto de una perforación timpánica no se limita al paso libre del sonido a la cavi-



dad timpánica, sino también a cambios en el acoplamiento oscilar; esto se debe a que una perforación timpánica no sólo debe evaluarse por su extensión, sino además por su localización. Las perforaciones timpánicas tienen mayor efecto en la audición cuando están en las regiones posteriores y superiores de la membrana timpánica, debido a que los mecanismos de soporte del martillo se ven alterados. Diferentes experimentos han demostrado que la pérdida de audición puede afectarse incluso 40 a 60 dB, a pesar de tener una cadena oscilar intacta, debido a las características de la perforación, a la acción del acoplamiento oscilar y al efecto de cancelación de la ventana redonda.

La perforación timpánica es un padecimiento frecuente en nuestro medio, sin importar su origen. A pesar de que la membrana timpánica tiene una capacidad muy alta de regeneración espontánea, de 79%, reportada por Kristensen, en el Hospital Central Sur de Petróleos Mexicanos, en los últimos cinco años se han reportado 512 pacientes con diagnóstico de perforación timpánica, de los que 281 se atendieron en quirófano y bajo anestesia general, lo que generó altos costos a la institución.

La frecuencia de la perforación timpánica se estima en 1 a 3% en la población general; la localización y el tamaño dependen de la cronicidad. La búsqueda del mejor abordaje y el éxito en este tipo de cirugía han producido las diferentes alternativas quirúrgicas que se disponen en la actualidad.

Se ha descrito que una de las fallas en la miringoplastia es la experiencia del cirujano, a pesar de los factores intrínsecos del paciente; sin embargo, Liu y colaboradores reportan la curva de aprendizaje de la miringoplastia sin encontrar diferencia significativa en cuanto al éxito de la misma entre las cirugías realizadas por residentes y los adscritos de su centro hospitalario, por lo

que suponemos que el éxito podría depender del tipo de injerto que se utilice.

El bioplástico alfa, omega-telequelico poli (epsilon-caprolactona) diol y hexameten diisocianato [PCLDEGHDI] es un poliuretano segmentado biodegradable, obtenido mediante una reacción enzimática única y que no tiene la toxicidad de los injertos de origen aromático. Asimismo, se ha demostrado, mediante una evaluación de supervivencia *in vitro*, con línea celular de neuroblastoma CHP-212, que este material puede esterilizarse sin perder sus capacidades físico-químico-biológicas mediante plasma, óxido de etileno y radiación de luz ultravioleta. En un ensayo piloto *in vitro*, utilizando HUVEC's (línea comercial de células endoteliales de vena obtenidas de cordón umbilical), se demostró que el alfa, omega-telequelico poli (epsilon-caprolactona) diol y hexameten diisocianato [PCLDEGHDI] promueve la adhesión celular y conserva una viabilidad celular alta (Figura 1).

Por lo anterior, planteamos la siguiente hipótesis: el alfa, omega-telequelico poli (epsilon-caprolactona) diol y hexameten diisocianato [PCLDEGHDI] puede actuar como injerto y promover la generación de un neotímpano funcional en un modelo animal de perforación timpánica.

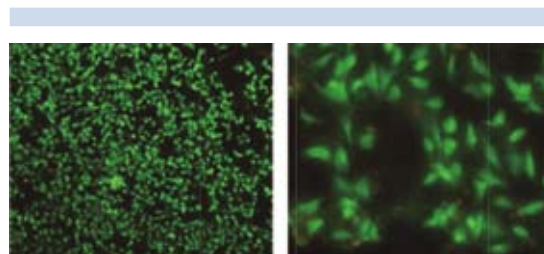


Figura 1. Evaluación de la supervivencia y la viabilidad celular (CHP-212 y HUVEC's) sobre el poliuretano mediante microscopia de fluorescencia. Cortesía: Dr. Martínez Richa/Dr. Perales.

MATERIAL Y MÉTODO

Estudio realizado en las instalaciones del bioterio de la Universidad Panamericana, debido a que cuenta con los lineamientos para una adecuada manutención de los sujetos de experimentación conforme a la Norma Oficial Mexicana y la Guía para el cuidado y uso de animales de laboratorio de Estados Unidos.

La población de estudio consistió en cobayos adultos de sexo masculino; cada sujeto de experimentación fue su propio control y se dividieron de la siguiente manera: Grupo 1 casos [poliuretano]: oído izquierdo de cobayos (n=26 oídos). Grupo 2 controles [fascia de músculo recto abdominal] oído derecho de cobayos (n=26 oídos).

Se utilizó el modelo de perforación timpánica descrito por Girón y su grupo. Todos los sujetos de experimentación se anestesiaron previo a cada procedimiento, de la siguiente manera: 0.05 mg de atropina vía subcutánea y una mezcla de clorhidrato de xilacina (0.5 mg/kg) con clorhidrato de ketamina (70 mg/kg) vía intramuscular (Figura 2).

Timpanoplastia tipo I en el oído experimental (izquierdo). Grupo 1

Bajo visión endoscópica 0° se corroboró la patencia de la perforación, se reavivaron los bordes con pick angulado a 90°, se procedió a llenar la caja timpánica con gelfoam impregnado en solución salina; posteriormente se colocó la lámina de alfa, omega-telequelico poli (epsilon-caprolactona) diol y hexameten diisocianato (PCLDEGHDI), previamente irrigada con solución PBS 1X por debajo del remanente de la membrana timpánica (técnica *underlay*), de tal manera que el gelfoam de la caja timpánica sirviera de soporte para el biomaterial en cuestión (33).

Se dio seguimiento con endoscopio rígido Karl Storz 2.7 mm 0° a los días 30 y 60. Al día 60, los sujetos de experimentación se sacrificaron mediante cámara de gas CO₂, de acuerdo con los lineamientos de la Norma Oficial Mexicana.

Después, mediante abordaje retroauricular y visión endoscópica, con cuchillo de Rosen de 1.4 mm se retiró un colgajo dermatimpánico total

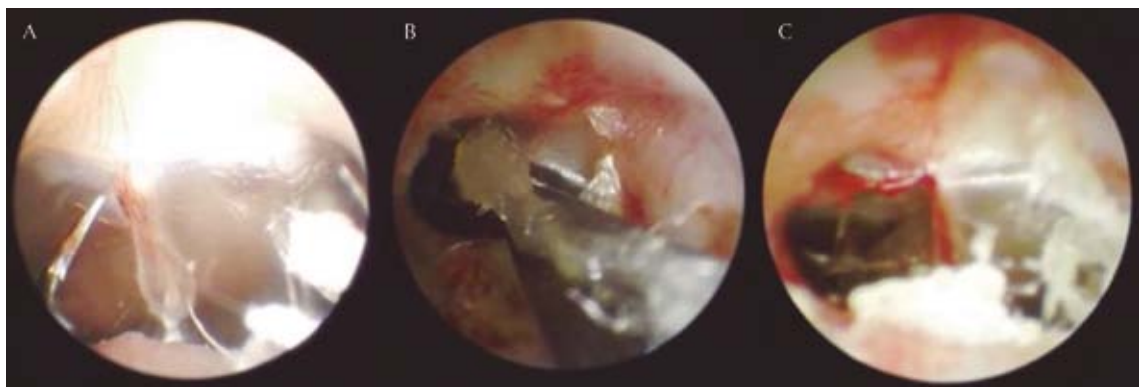

Figura 2. Modelo de perforación timpánica. **A.** Miringotomía. **B.** Aplicación de glutaraldehído al 2%. **C.** Se corrobora la patencia de la perforación.



que incluía el injerto y el remanente timpánico; la muestra se fijó en formol al 10% (Figura 3).

Timpanoplastia tipo I en el oído control (derecho). Grupo 2

Previo rasurado, asepsia y antisepsia de la región abdominal, se colocaron campos estériles, se realizó incisión abdominal en línea media de 1.5 cm, aproximadamente, se identificó la línea alba y se tomó injerto de fascia del músculo recto abdominal, mismo que se deshidrató. Bajo visión endoscópica se corroboró la patencia de la perforación previamente realizada, se reavivaron los bordes con pick curvo, se procedió a colocar la fascia obtenida del músculo abdominal de la siguiente manera: se llenó la caja timpánica con gelfoam impregnado en solución salina, posteriormente se colocó la fascia abdominal deshidratada por debajo del remanente de la membrana timpánica (técnica *underlay*), de tal manera que el gelfoam de la caja timpánica sirviera de soporte para el biomaterial en cuestión.

Se dio seguimiento con endoscopio rígido Karl Storz 2.7 mm 0° a los días 30 y 60. Al día 60, los sujetos de experimentación se sacrificaron

con cámara de gas. Después, mediante abordaje retroauricular y visión endoscópica, con cuchillo de Rosen de 1.4 mm se retiró un colgajo dermatimpánico total que incluía el injerto y el remanente timpánico; esta muestra se fijó en formol al 10% (Figura 4).

Para el análisis histológico, las piezas se incluyeron en bloques de parafina, se realizaron cortes con microtomo de rotación Leica RM 2125 a 10 micras; posteriormente se colocaron en laminillas y se procedió a su preparación con tinción de hematoxilina y eosina para su análisis histológico; previamente se obtuvo una membrana timpánica íntegra como control. Se analizó de manera subjetiva, asignando valores (una a cinco cruces) para el grosor, la celularidad, vascularidad y cantidad de colágeno por un patólogo (MLL) que permaneció ciego a la recolección de las muestras. Las microfotografías se analizaron con el programa ImageJ para sistema operativo Mac OS X 10.6 (Figura 5).

Análisis estadístico

Se realizó análisis descriptivo con medidas de tendencia central adecuadas para cada variable;

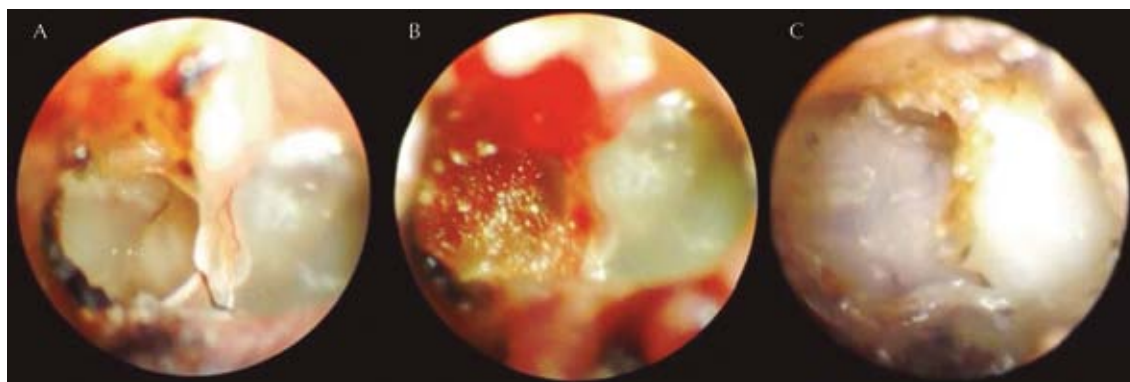


Figura 3. A. Perforación patente con su anillo fibroso. B. Posterior a reavivar los márgenes, se colocó gelfoam en la caja timpánica. C. Se aprecia el injerto plástico en posición.

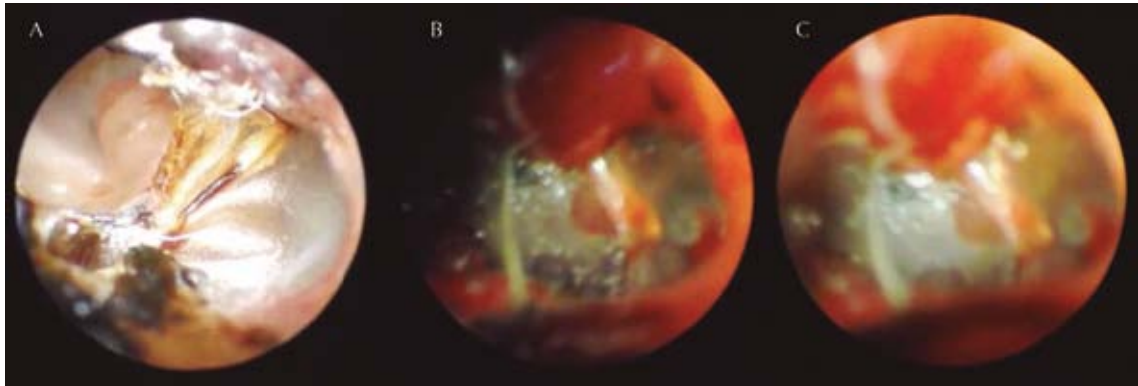


Figura 4. A. Perforación patente. B. Posterior a reavivar bordes se coloca gelfoam en caja timpánica. C. Injerto de fascia en posición.

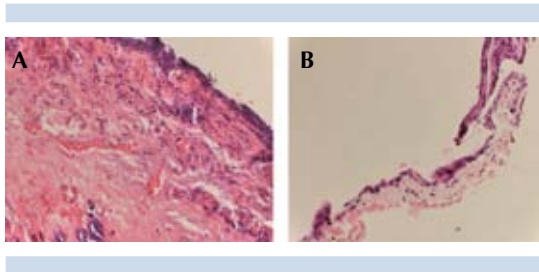


Figura 5. A. Discreta reacción inflamatoria (aumento). B. Se aprecia integridad de la membrana con el bioplástico.

se determinó normalidad mediante prueba de Kolmogorov Smirnov, por lo que se realizó estadística no paramétrica con prueba exacta de Fisher para el contraste de hipótesis y U de Mann-Whitney para la comparación de medias entre los tratamientos. Consideramos un valor $p < 0.05$ estadísticamente significativo. El análisis se realizó mediante el programa estadístico SPSS versión 20.0 para sistema operativo Mac OS X 10.6.

RESULTADOS

De los 26 sujetos de estudio, se eliminaron cuatro: un sujeto al que no se le realizó ningún procedimiento, murió de causa desconocida,

un sujeto tuvo condritis de los pabellones auriculares y estenosis bilateral total del conducto auditivo externo, acompañado de otorrea a los nueve días posteriores de la timpanoplastia, y dos sujetos tuvieron datos de escorbuto a los 17 días posteriores a la implantación de los injertos. Por tanto, se obtuvo 100% de patencia de la perforación timpánica en 22 sujetos de experimentación, mismos que tuvieron una adecuada evolución posterior a la timpanoplastia.

La prueba de la χ^2 con prueba exacta de Fisher mostró $p = 0.34$, con lo que determinamos que no hay diferencia estadística en la tasa de cierre entre ambos injertos (Figura 6).

El contraste de medias realizado mediante U de Mann-Whitney demostró los siguientes resultados en el análisis histológico, de acuerdo con la escala de Ozisik: los oídos con injerto tipo plástico tuvieron mayor concentrado de células inflamatorias, mayor grosor, mayor disposición de fibras de colágena densas y poca vascularidad (Figura 7).

DISCUSIÓN

Una de las principales limitantes de este estudio es su diseño como estudio piloto en un modelo

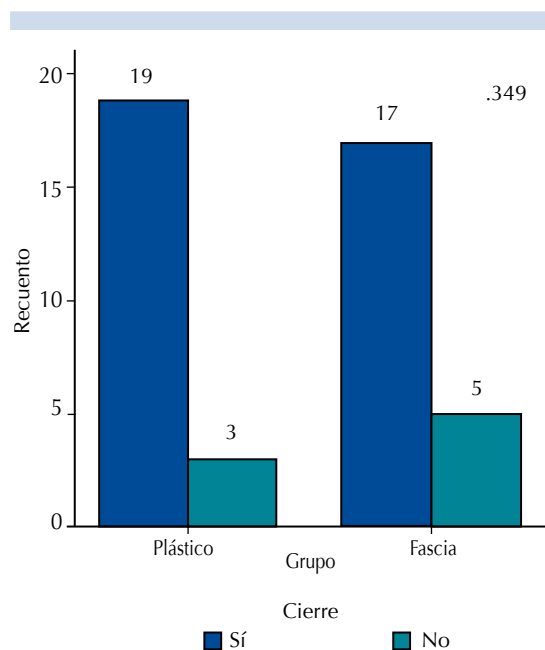


Figura 6. Representación gráfica de la tabla de contingencia usada. No existe diferencia estadísticamente significativa en la tasa de éxito (definido como cierre de la perforación) entre ambos grupos.

animal; sin embargo, demostramos la reproducibilidad del modelo y la posible utilidad del bioplástico como injerto timpánico mediante una adecuada significación estadística y biológica.

En la actualidad no existe un modelo animal de perforación timpánica crónica universal. De manera anecdótica, en la concepción de este trabajo se planeaba utilizar el conejo (*oryctagulus cuniculus*) como modelo animal; sin embargo, la anatomía asimétrica del oído medio y la tortuosidad del conducto auditivo externo lo hacen ser un mal modelo. En una búsqueda sistemática realizada por Tirado y colaboradores encontraron cuatro estudios publicados en los archivos de la Sociedad Mexicana de Otorrinolaringología; sin embargo, éstos se basan sólo en el estudio del oído interno del cobayo.

Asimismo, realizaron una búsqueda sistemática en Medline, entre 1968 y 1999, encontrando 15 artículos relacionados con el oído medio del cuyo, incluyendo la membrana timpánica, la trompa de Eustaquio y la cadena osicular. En estos estudios se describen abordajes extrameatales; sin embargo, con el advenimiento del endoscopio, demostramos que es posible un abordaje endomeático de la membrana timpánica y de la cadena osicular del cobayo para realizar estudios en este modelo.

A pesar de existir múltiples estudios acerca del uso de bioplástico en diferentes ramas de la medicina, existe poca evidencia del posible uso de éste en injertos timpánicos. Los poliuretanos son aptos para sustituir a la membrana timpánica debido a su elasticidad y sus propiedades vibratorias demostradas *in vitro*. Varios estudios han demostrado resultados desalentadores con el uso de bioplásticos; sin embargo, nuestro estudio demuestra un adecuado cierre de la perforación timpánica.

La timpanoplastia tipo I es un procedimiento relativamente frecuente en nuestro medio; no obstante, actualmente existen diversas técnicas quirúrgicas con diferentes resultados reportados, por lo que no sólo debemos poner atención en el tipo de cirugía, sino también en el tipo de injerto. Asimismo, demostramos que el cobayo es un modelo animal barato, factible y distribuido fácilmente en todo el mundo.

CONCLUSIONES

En este trabajo demostramos que el alfa, omega-telequelico poli (epsilon caprolactona) diol y hexameten di-isocianato (PCLDEGHDI) es un bioplástico que puede tener uso como injerto timpánico; obtuvimos un porcentaje de cierre similar al patrón de referencia (fascia) y no aparecieron complicaciones al seguimiento a corto plazo; asimismo, con el uso de este plástico, por

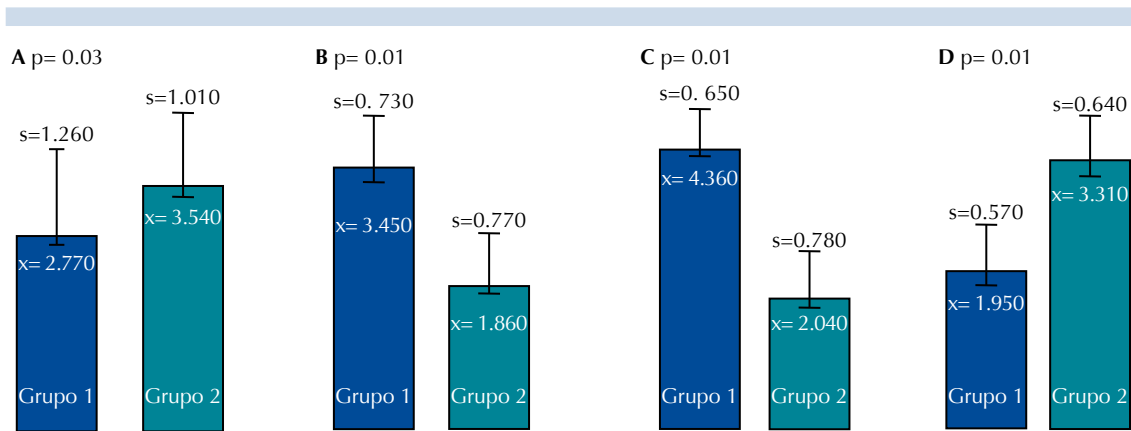


Figura 7. Diagrama “box plot”. Se observan en representación gráfica los resultados del análisis U de Mann-Whitney. En la representación **A** se observa que el grupo 1 muestra mayor número de células inflamatorias, en las representaciones **B** y **C** se observa que el grupo plástico muestra mayor grosor y depósitos de colágeno densos, respectivamente, en la representación **D** se observa que el injerto de fascia muestra mayor vascularidad.

no requerir un abordaje adicional para obtenerlo como injerto y por su posible aplicación con el endoscopio, podrían reducirse los costos hospitalarios al realizarse este procedimiento en el consultorio con anestesia local.

Proponemos las siguientes líneas de investigación, derivadas de nuestro estudio: evaluar de manera objetiva la posible ototoxicidad mediante emisiones otoacústicas, estudiar, mediante seguimiento timpanométrico, las propiedades biofísicas del injerto, comparar este material con otros biomateriales biológicos (xenoinjertos), aumentar el tamaño de la muestra para realizar comparaciones estadísticas más exactas, evaluar el comportamiento del injerto a largo plazo y valorar el costo-beneficio del posible uso de este material como injerto.

Mención especial

Expreso mi agradecimiento al Dr. MVZ Gerardo Arellín, quien donó a los sujetos de experimentación y los mantuvo en condiciones óptimas

durante el progreso de este estudio. A la Dra. María Lilia Loredó, quien realizó el análisis histológico y al personal administrativo de la Universidad Panamericana que contribuyó para la realización de este estudio.

BIBLIOGRAFÍA

- Schmitt H. Importance of sound pressure and umbral protection in transformation of sound and hearing. *Acta Otolaryngol (Stockh)* 1957;49:71.
- Møller AR. Hearing : anatomy, physiology, and disorders of the auditory system/A.R. 2nd ed. Amsterdam: Academic Press, Elsevier 2006;210.
- Vermette P, Marois Y, Guidoin R, et al. Biocompatibility of polyurethanes. *Biomedical applications of polyurethanes*. Eureka 2001;77-96.
- Feenstra L, Kohn FE, Feyen J. The concept of an artificial tympanic membrane. *Clin Otolaryngol Allied Sci* 1984;9:215-220.
- Gibb AG, Chang SK. Myringoplasty. *J Laryngol Otol* 1982;96:915-930.
- Wever EG, Lawrence M. *Physiological Acoustics*. Princeton: Princeton University Press, 1954;416-419.
- Lim DJ. Human tympanic membrane. An ultrastructural observation. *Acta Otolaryngol* 1970; 70:176-186.
- Portmann G, Portmann M. The surgery of the deafness. *Arch Otolaryngol* 1964;72:230-236.



9. Berthold E. About myringoplasty. *Wien Med Blätter* 1878;26:627-639.
10. Wullstein HL. Functional middle ear surgery with the aid of free graft.
11. O'Connor KN, Puria S. Middle-ear model parameters based on a population of human ears. *J Acoust Soc Am* 2008;123:197-211.
12. Griffiths MV. Biomaterials in reconstructive head and neck surgery. *Clin Otolaryngol Allied Sci* 1979;4:363-376.
13. West JL, Jun HW, Taite LJ. Peptide modified polyurethane compositions and associated methods 2006. Patente US 2006/0067909.
14. Perales A, Antonio Martínez Richa A. Tesis posdoctoral. Universidad de Guanajuato.
15. Kristensen S. Spontaneous healing of traumatic tympanic membrane perforations in man: a century of experience. *J Laryngol Otol* 1992;106:1037-1050.
16. Ma Y, Zhao H, Zhou X. Topical treatment with growth factors for tympanic membrane perforations: progress towards clinical application. *Acta Otolaryngol* 2002;122:586-599.
17. Liu CY, Yu EC, Shiao AS, Wang MC. Learning curve of tympanoplasty type I. *Auris Nasus Larynx* 2009;36:26-29.
18. Gladstone HB, Jackler RK, Varav K. Tympanic membrane wound healing. An overview. *Otolaryngol Clin North Am* 1995;28:913-932.
19. Kay DJ, Nelson M, Rosenfeld RM. Meta-analysis of tympanostomy tube sequelae. *Otolaryngol Head Neck Surg* 2001;124:374-380.
20. Martínez-Richa A. Comunicado personal. Profesor titular B. SNI II, Universidad de Guanajuato, México.
21. Gerard JM, Monnoye V, DEggouj N, Gersdorff M. A classical retro-auricular incision in cochlear implantation. *Mediterr J Otol* 2005;1:105-109.
22. Olmos Zúñiga R, González López R, Gaxiola M, Jasso R, et al. Empaquetamiento del oído medio con esponja de colágena polivinil pirrolidona. Estudio experimental en cobayos. *Rev Invest Clín* 2009;61:497-504.
23. Thabane L, et al. A tutorial on pilot studies: the what, why and how. *BMC Med Res Methodol* 2010;10:1.
24. Arch-Tirado E, Verduzco Mendoza A, Azuara Pliego E, Hernández-Orozco F, Collado Corona MA. Utilidad del cobayo como modelo de estudios audiológicos y propuesta de accesos quirúrgicos al oído y cuello. *Cir Ciruj* 2005;73:339-344.
25. Estados Unidos Mexicanos. AFIA. Especificaciones técnicas para la producción, cuidado y uso de animales de laboratorio de la Norma Oficial Mexicana NOM-062-ZOO.1999. *Diario Oficial de la Federación*, 6 de diciembre de 1999.
26. NIH USA. Guía para el cuidado y uso de los animales de laboratorio. Edición mexicana auspiciada por la Academia Nacional de Medicina. México, 2002.
27. Truy E, Disant F, Morgon A. Chronic tympanic membrane perforation: an animal model. *Am J Otol* 1995;16:222-225.
28. Amols CP, Jackler RK, Lustig LR. Repair of chronic tympanic membrane perforations using epidermal growth factor. *Otolaryngol Head Neck Surg* 1992;107:669-683.
29. Archundia EG, Zárate García RA, Vargas C, Sanchez E. A novel animal model for chronic tympanic membrane perforation. *Otolaryngol Head Neck Surg* 2013;149:232.
30. Yannas IV, Natural materials. In: Rather BD, Hoffman AS, Schoen FJ, Lemons JE, editors. *San Diego: Biomaterial science*, Academic Press, 1996;84-94.
31. Nimni ME, Cheung D, Strates B, Kodama M, Shiekh K. Chemically modified collagen: a natural biomaterial for tissue replacement. *J Biomed Mater Res* 1987;21:741-771.
32. Reunión de Investigación de la Facultad de Medicina de la Universidad Panamericana. México, DF, 26 de abril del 2013. 2º lugar en la categoría póster.
33. Glasscock ME. Tympanic membrane grafting with fascia: overlay vs undersurface technique. *Laryngoscope* 1973;83:754-770.
34. Kohn FE. Development of biodegradable polymers for application in myringoplasty. The Netherlands: Thesis, Technological University of Twente, 1984.