

Dra. Rocío Quiroz Moreno,¹
 Dra. Claudia Guadalupe Hernández Toledo,¹
 Dr. Jorge Estrada Oros,²
 Dr. Julio César Lagunas Torres,¹
 Dra. Marisol Martínez Solís¹

Ultrasonido triplex - poder vs gammagrafía en diagnóstico de rechazo agudo de riñón trasplantado

RESUMEN: El objetivo de este artículo es determinar la relación del US Triplex-poder y gammagrafía en diagnóstico de rechazo agudo del riñón trasplantado, es este un estudio observacional, prospectivo y transversal.

En un periodo del 16 de octubre de 2001 al 10 de febrero de 2003, se enviaron para realizar ultrasonido (US) a pacientes con trasplante renal entre los 7 a 90 días, del C.M.N. "Adolfo Ruiz Cortínez". Los resultados se compararon con sus gammagrafías. Los procedimientos estadísticos fueron el coeficiente de correlación de Spearman y Chi cuadrada. Se examinaron 25 pacientes por US y gammagrafía, 15 mujeres (60%) y 10 hombres (40%). Del total, cuatro (16%) con diagnóstico de rechazo agudo por US y dos (8%) por

gammagrafía. Hubo siete Gammagrafías alteradas (28%), dos (8%) con rechazo y cinco (20%) con necrosis tubular aguda (NTA), mientras que sólo seis ultrasonidos (24%) tuvieron alteraciones de perfusión. La correlación obtenida fue de moderada a buena. Las diferencias observadas entre el grado de perfusión sonográfica y presencia de alteraciones gammagráficas no fueron estadísticamente significativas ($\chi^2 = 0.10$, $p > 0.05$) para diagnóstico de rechazo agudo. La correlación entre el grado de perfusión sonográfica y presencia de gammagrama alterado fue excelente ($r_s = 0.98$) para rechazo agudo.

PALABRAS CLAVE: Trasplante renal, rechazo agudo, ultrasonido Triplex, ultrasonido Doppler de poder, gammagrafía.

¹ Del Departamento de Radiología e Imagen y del ²Departamento Clínico de Nefrología del C.M.N. No. 14 "Adolfo Ruiz Cortínez". Avenida Cuauhtémoc sin número, Col. Formando Hogar, 91700, Veracruz, Ver.
 Copias (copies) Dra. Rocío Quiroz Moreno

Introducción

El trasplante renal está considerado como el tratamiento de elección en los pacientes con insuficiencia renal crónica.¹

Los primeros trasplantes renales fueron de varios donadores animales a receptores humanos (heterotrasplantes o xerotrasplantes). Ninguno de esos riñones funcionó por mucho tiempo, ocasionando que todos los huéspedes humanos murieran en días.² Desde que se efectuó el primer trasplante renal exitoso, en 1953, se demostró que se trata de un procedimiento factible y reproducible.³

En México se calcula que la incidencia de nefropatía terminal es de aproximadamente 100 pacientes por millón de habitantes. Las tasas de supervivencia a los injertos a un año en la mayor parte de los centros de trasplante han mejorado de manera impresionante hasta llegar a 90% al año.^{3,4}

El éxito es multifactorial, donde el compromiso del médico e institución son factores primordiales.^{4,5} La incidencia y severidad de complicaciones técnicas siguientes al trasplante renal han disminuido después de los pasados 30 años. Las complicaciones resultantes de los contratiempos técnicos,

aunque infrecuentes, pueden causar insuficiencia renal, pérdida del injerto o muerte.⁶

El tipo más frecuente de rechazo en el trasplante renal es el agudo, que afecta a más de 40% de los pacientes.⁷

Las imágenes no invasivas como la ultrasonografía (US) en modo B, ecografía Doppler color y/o las imágenes con radionúclidos son de gran ayuda para diagnosticar las complicaciones y pueden dar información de la vascularización y viabilidad del trasplante en los inicios, el valor de las imágenes no invasivas para confirmar el diagnóstico de rechazo agudo es cuestionable.^{4,8}

Un número de clínicos consideran que las técnicas de imagen son muy importantes para valorar si el trasplante es viable y para el diagnóstico de complicaciones urológicas y/o vasculares.^{7,9}

El objetivo de este estudio fue determinar si existe relación entre el US Triplex y poder y la gammagrafía en el diagnóstico de rechazo agudo en el riñón trasplantado.

Las complicaciones del trasplante renal pueden dividirse en: urológicas o del tracto urinario, vasculares y médicas.^{7,8}

Las complicaciones médicas son el rechazo hiperagudo, rechazo acelerado, rechazo agudo, rechazo crónico, necrosis tubular aguda y nefropatía por ciclosporina.^{7,10}

El rechazo al trasplante renal se puede considerar como el conjunto de manifestaciones clínicas, funcionales, inmunológicas y anatómicas que presenta el receptor de un injerto renal como consecuencia de la agresión antigénica. La clasificación está basada en criterios clínicos pero no inmunológicos ni patológicos definitivos. El rechazo se clasifica en: hiperagudo, acelerado, agudo y crónico. El rechazo hiperagudo está caracterizado por cese de la función del injerto minutos a horas después de la revascularización, hasta 48 horas. Esta forma es mediada por la presencia de anticuerpos preformados contra antígenos del donador presentes en el endotelio.⁷

El rechazo hiperagudo no suele estudiarse con métodos de imagen porque el diagnóstico es evidente durante la cirugía.¹⁷

El rechazo acelerado está caracterizado por la respuesta que ocurre dentro del segundo al quinto día postrasplante.⁷

El rechazo agudo usualmente ocurre entre siete y 90 días posteriores al trasplante. Dos tipos de cambios histopatológicos están asociados. La apariencia más característica del rechazo celular es tubulitis, con infiltrado linfocitario debajo de la membrana basal y ataque de las células tubulares. Este patrón de rechazo es generalmente medio (Grado I de Banff) y responde a la terapia con esteroides. La segunda forma de rechazo agudo es una respuesta vascular, la cual puede presentarse como un espectro de adhesión linfocitaria extensa, con marcado daño endotelial, con proliferación endotelial celular con moderada a severa destrucción del lecho vascular y una predisposición a trombosis (Grados II y III de Banff). El resultado del rechazo agudo incontrolado es daño renal, oclusión vascular y necrosis.⁷

En varios rechazos pueden no mostrarse anomalías clínicas o bioquímicas y puede ser difícil realizar biopsia renal.¹⁹

Un número de pruebas inmunológicas han sido propuestas para la confirmación temprana del rechazo agudo, pero estas pruebas consumen mucho tiempo o tienen baja sensibilidad o especificidad.¹¹

Un número de clínicos consideran que las técnicas de imagen son muy importantes para valorar si el trasplante es viable y para el diagnóstico de complicaciones urológicas y/o vasculares, estas proporcionan mejor información que la obtenida por observación clínica cuidadosa para el diagnóstico de rechazo agudo.⁷

La biopsia renal es de gran ayuda no sólo para el diagnóstico correcto, también asesora el pronóstico y para establecer el tratamiento de rechazo agudo.¹²

El rechazo crónico se presenta cuando han transcurrido varios meses, la función del injerto pudo haber estado normal o haber estado cursando con episodios de rechazo reversible, existiendo dos tipos de presentación, crónico agudizado, que se manifiesta por incremento súbito de la creatinina en un paciente generalmente asintomático y una segunda, que consiste en la aparición de proteinuria que evoluciona a un síndrome nefrótico.¹²

Aunque los exámenes de US y medicina nuclear son las modalidades de imagen de elección en el trasplante renal, otros autores mencionan que pueden complementarse con estudios de TC helicoidal, RM, angiografía convencional, angiografía por TC, angiografía por RM y biopsia.^{7,26}

Estudios con series de radionúclidos tuvieron una sensibilidad de 80%, con un valor significativo en el diagnóstico y seguimiento de necrosis tubular aguda y rechazo celular agudo.²⁷

Material y métodos

Se realizó un estudio observacional, prospectivo y transversal de los pacientes con trasplante renal del Centro Médico Nacional "Adolfo Ruiz Cortines", de la Ciudad de Veracruz, que tuvieron de siete a 90 días de trasplantados, en un periodo comprendido del 16 de octubre de 2001 al 10 de febrero de 2003.

Se solicitó estudio sonográfico a pacientes en quienes se sospechó rechazo, a pacientes con sospecha de otra complicación, así como también a pacientes normales. Se efectuaron los estudios correspondientes, previa elaboración de un formato en el cual se anotaron datos generales del paciente, sin incluir diagnóstico. El médico radiólogo encargado realizó el estudio de ultrasonido a ciegas, sin conocer datos clínicos, de laboratorio o resultado de gammagrafía del paciente.

El servicio de Nefrología valoró a los pacientes que requirieron del estudio porque se sospechara rechazo agudo o porque estuvieron próximos a que se les realizara la gammagrafía renal con un tiempo de uno a tres días, máximo. Los pacientes firmaron el consentimiento informado acerca

del estudio y se procedió a realizar el examen, anotando todos los datos en la hoja de recolección de datos.

Con el paciente en decúbito supino previa colocación de gel acoplador inerte en la fosa ilíaca derecha o izquierda donde se encontrara el trasplante, se realizó estudio con un transductor convexo multifrecuencia, con un equipo Hewlett Packard modelo Image Point Hx, utilizándose los parámetros del programa predeterminado por la computadora del equipo y señalado como "renal".

Se localizó con precisión el riñón con escala de grises, rastreándose desde la sínfisis del pubis hasta el nivel de la incisión con cortes longitudinales, transversales, oblicuos y perpendiculares al eje del riñón trasplantado.

Se tomaron las medidas y los datos para modo B que indicaron normalidad, rechazo u otra complicación, posteriormente se valoró con Doppler color y de poder. Se tomó el IR de las arterias renales principales, una arteria interlobar superior, una arteria interlobar media y una arteria interlobar del polo inferior y posteriormente se aplicó el Doppler de poder, al final se realizó el reporte correspondiente en el expediente.

Se tomaron como datos positivos para rechazo agudo en modo B: riñón aumentado de tamaño, pérdida de la ecogenicidad de la corteza y/o médula, línea corticomedular mal definida, alteración de la relación corteza-médula, seno renal comprimido, engrosamiento del urotelio. En el US Triplex: Índice de resistencia (IR) mayor o igual a 0.9 en arteria renal principal o en interlobares. En el US Doppler color y de poder con hipoperfusión cortical, hipoperfusión en corteza-médula o con perfusión sólo en vasos centrales, que corresponden a los grados II, III y IV.^{4,7,10,14,27-35}

Posteriormente se analizaron los resultados obtenidos comparándolos con los resultados de la gammagrafía, diagnosticándose rechazo cuando hubo retraso o disminución de la perfusión del radionúclido y ausencia de captación del trazador.^{27,35}

Los procedimientos estadísticos que se aplicaron fueron el coeficiente de correlación de Spearman y Chi cuadrada.

Cuadro I. Alteraciones sonográficas en pacientes con rechazo agudo del riñón trasplantado

Modo B	Doppler triplex	Doppler de poder
Ecogenicidad de la corteza y médula disminuídas	Flujo mixto en la arteria renal con IR 0.3	Hipoperfusión de los 3 polos con flujo tipo IV
Relación corteza/médula anormal	IR de arteria renal de 0.9 o más	
Línea corticomedular mal definida	IR en arterias interlobares de 0.9	
Seno renal hipereicoico	Flujo ausente en	
Seno renal comprimido	arterias interlobares	

Resultados

Se examinaron por US y gammagrafía un total de 25 pacientes, de los cuales fueron 15 mujeres (60%) y 10 hombres (40%). Del total de trasplantes, seis fueron de cadáver (24%) y 19 de donadores vivos (76%). El procedimiento quirúrgico utilizado para el injerto fue anastomosis termino-lateral (T-L) venosa y arterial en siete pacientes (28%) y en ocho pacientes (72%) se realizó anastomosis termino-terminal (T-T) arterial y T-L venosa.

Del total de pacientes sólo en cuatro (16%) se realizó el diagnóstico de rechazo agudo por US Triplex y poder y en dos (8%) por gammagrafía, cuyos hallazgos se muestran en los cuadros I, II y III.

En total hubo siete gammagrafías alteradas (28%), dos (8%) con rechazo y cinco (20%) con NTA, mientras que sólo seis ultrasonidos (24%) resultaron con alteraciones de la perfusión: cuatro (16%) grado II y 2 (8%) grado III (Cuadro II) cuyas diferencias observadas no son estadísticamente significativas ($x^2 = 0.10$, $p > 0.05$), además de encontrar una correlación excelente ($r_s = 0.98$) entre el grado de perfusión ultrasonográfica y presencia de alteraciones gammagráficas. La correlación que se obtuvo entre los resultados del US Triplex y poder y de la gammagrafía en el diagnóstico de rechazo agudo en el riñón trasplantado fue de moderada a buena ($r_s = 0.5$).

Los 18 (72%) gammagramas y 19 (76%) ultrasonidos restantes fueron normales.

Otros hallazgos ultrasonográficos que se encontraron fueron: colecciones en cuatro pacientes (16%) y en seis pacientes (24%) líquido libre escaso en la cavidad abdominal.

La comparación entre los dos métodos mostró diferencias mínimas (Figura No. 1) en relación a la presencia o no de rechazo.

Cuadro II. Pacientes con trasplante renal n =25

Tipo de flujo en el US Doppler de poder	Resultado del gammagrama	Porcentaje %
I	18 Normales – 1 NTA	72 - 4
II	NTA	16
III	—	—
IV	2 Rechazo	8

Cuadro III. Pacientes con trasplante renal n = 25

	US n=25	Gammagrafia n=25
Rechazo agudo	2 - 8%	2 - 8%
NTA	2 - 8%	5 - 20%
Normal	21 - 84%	18 - 72%

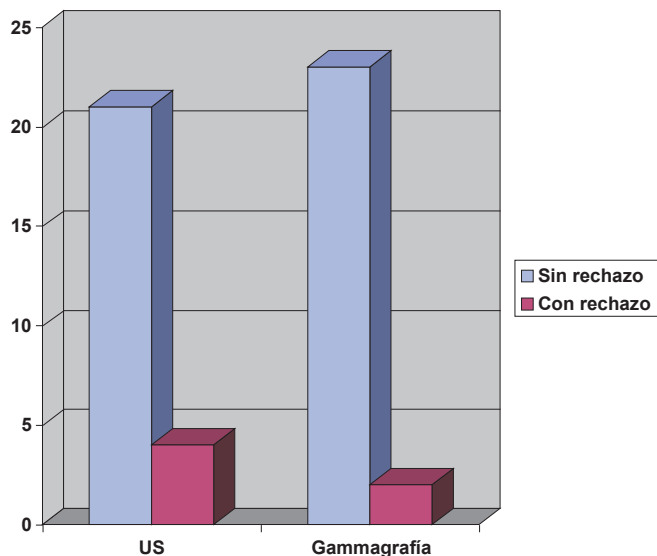


Figura 1. Pacientes estudiados de trasplante renal N = 25

Cuadro IV. Pacientes con trasplante renal n= 25

IR	Gammagrafia normal	Gammagrafia anormal
0.9 o más	1	2 NTA
0.7 a 0.8'	5	2 NTA
0.5 a 0.6	12	1 NTA

De los 18 pacientes (72%) con gammagrama normal sólo arrojando un IR de 0.9 o más (anormal), el resto mostró IR entre 0.5 a 0.8 (normales) (Cuadro IV).

Discusión

En múltiples estudios se ha utilizado el Doppler color midiendo el flujo sanguíneo de las arterias renales del riñón trasplantado, para valorar insuficiencia del injerto, resultando menor que en aquellos con buena función.^{30,31,36-43} En

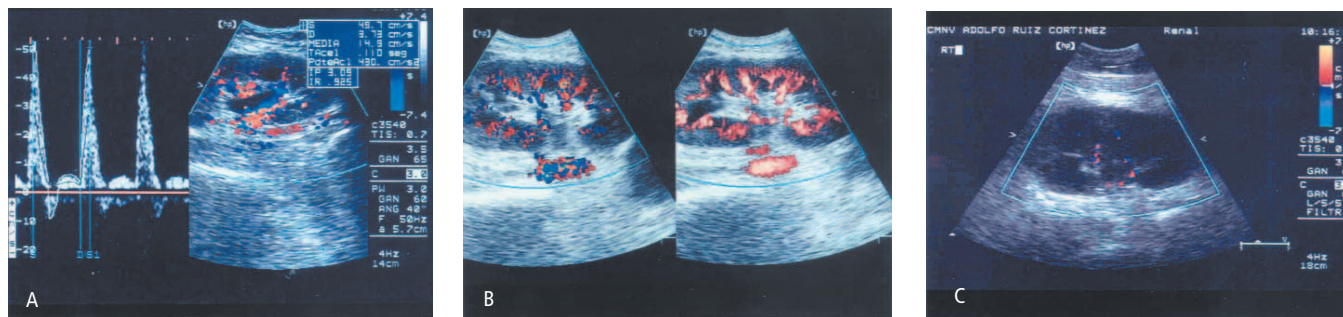
nuestro hospital se obtuvieron resultados similares, ya que el IR en pacientes con riñón trasplantado se incrementó en el rechazo agudo, lo cual concuerda con los resultados de otros autores.^{32,33}

Quarto di Palo y colaboradores midieron el índice de resistencia en tres áreas vasculares diferentes: prerrenal, interlobar y cortical.³² En las valoraciones sonográficas realizadas a nuestros pacientes se obtuvieron valores del IR en la arteria renal principal y en las arterias interlobares de los polos superior, medio e inferior.

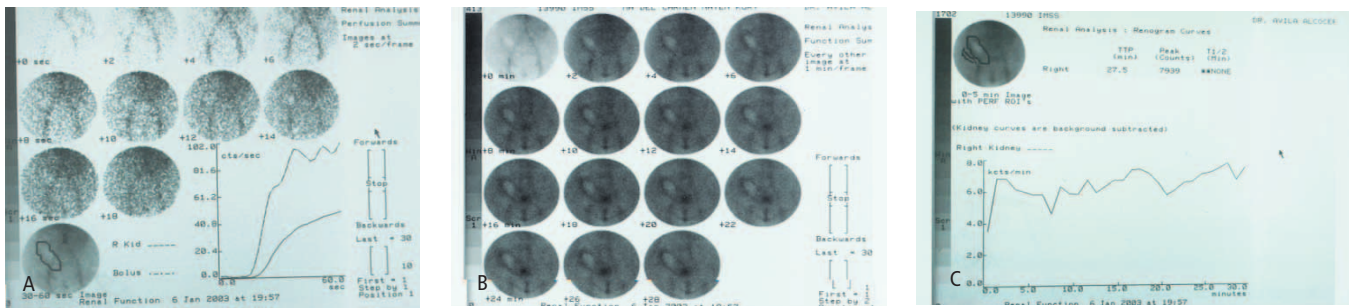
Las imágenes de hipoperfusión con ultrasonido Doppler de poder fueron altamente predictivas de rechazo agudo del riñón trasplantado en los estudios de Shidhu y colaboradores, donde se compararon los resultados de ultrasonido con biopsia.³³ A los pacientes que valoramos se les realizó gammagrafia y se correlacionaron los resultados con los hallazgos sonográficos de Doppler de poder y que fueron de hipoperfusión en el rechazo agudo (Figura No. 2).

Sin embargo, Chow y colaboradores obtuvieron las imágenes de Doppler de poder previas de 96 injertos renales secuenciales con rechazo y fueron graduados retrospectivamente para la vascularidad del parénquima de uno a cuatro: Uno, normal, flujo cortical uniforme; dos, media hipoperfusión cortical periférica; tres, podado vascular en la corteza y médula; y cuatro, sin flujo parenquimatoso visible, con flujo sólo en los vasos centrales. Los resultados de los grados del Doppler de poder y los índices de resistencia de estos casos fueron comparados con los resultados de las biopsias de los injertos. No hubo asociación estadísticamente significativa observada entre la vascularidad parenquimatoso graduada por imagen de Doppler de poder, índice de resistencia y la presencia de rechazo agudo del trasplante.³⁴

En nuestro estudio se tomó como referencia la perfusión normal como tipo uno, que corresponde al grado dos de los estudios previos, esto fue debido a los parámetros diferentes que maneja cada equipo. Al igual que en estudios previos no hubo asociación directa con el IR y la vascularidad del injerto, pero la hipoperfusión del riñón trasplantado se asoció con resultados alterados en la gammagrafia, obteniéndose como diagnósticos rechazo agudo y necrosis tubular aguda.



Figuras No. 2a, 2b y 2c. US de riñones trasplantados, a) Sonograma Doppler Triplex de trasplante normal, b) US Doppler color y de poder de injerto normal y c) US Doppler color de trasplante renal con rechazo agudo que muestra hipoperfusión.



Figuras No. 3a, 3b y 3c. Gammagrama renal de rechazo agudo con captación disminuída.

Está descrito en la literatura que los diagnósticos diferenciales por ultrasonido para los hallazgos encontrados en el rechazo agudo incluyen necrosis tubular aguda y trombosis de la arteria renal. Los hallazgos de imagen por radionúclidos de rechazo agudo están caracterizados por la disminución del flujo, (Figura No. 3) lo cual nos ayuda en el diagnóstico.³⁵

En varios estudios previos se realizan correlaciones sonográficas con biopsia³²⁻³⁴ y en otros correlación de gammagrafía con hallazgos histopatológicos,¹² para determinar si existe rechazo agudo del riñón trasplantado, obteniéndose algunos datos específicos por separado. En el estudio de Brown y colaboradores se evalúan el ultrasonido y la gammagrafía, reportándose los hallazgos considerados para diagnosticar rechazo agudo,³⁵ en nuestro estudio se obtuvieron resultados similares encontrándose que la correlación fue de moderada a buena.

Conclusión

La correlación obtenida entre los resultados del US Triplex y poder y de la gammagrafía, en el diagnóstico de rechazo agudo de riñón trasplantado fue de moderada a buena ($rs = 0.5$). Las diferencias observadas entre el grado de perfusión sonográfica y presencia de alteración gammagráfica no fueron estadísticamente significativas ($x^2 = 0.10$, $p > 0.05$) para el diagnóstico de rechazo agudo del riñón trasplanta-

do. La correlación entre el grado de perfusión sonográfica y presencia de gammagrama alterado fue excelente ($rs = 0.98$) para el diagnóstico de rechazo agudo en el riñón trasplantado.

Abstract

Objective: To determine the relationship between US Triplex/power Doppler and Radionuclide imaging (RI) in the diagnosis of acute renal transplant rejection. From October 2001 to February 2003, US were done to receptors after 7 to 90 days, at the C.M.N. "Adolfo Ruiz Cortines." Results were compared to RI. The statistics method was Spearman's Correlation coefficient and square chi. We examined 25 cases by US and RI, 15 women (60%) and 10 men (40%). Four (16%) patients with a diagnosis of acute renal transplant rejection by US, and two (8%) by RI. There were seven with altered radionuclide imaging (28%), two (8%) with acute rejection and five (20%) with acute tubular necrosis, from the same cases only six (24%) had perfusion deficits by US. The obtained correlation was from moderate to good. The observed differences between the degree of sonographic perfusion and presence of RI abnormalities were not statistically significant ($x^2 = 0.10$, $p > 0.05$) for acute rejection diagnosis. Correlation between the degree of sonographic perfusion and of RI imaging abnormalities was excellent ($rs = 0.98$) for acute renal transplant rejection.

Referencias

1. S. Pedrosa C, Casanova Gómez R. Diagnóstico por imagen. Tratado de Radiología Clínica. Edit. Mc Graw-Hill Interamericana 2000; 2: 974.
2. Federle MP. Milestones and future trends in solid organ transplantation. Radiologic Clinics of North America 1995; 33: 417- 434.
3. Oliver III JH. Clinical indications, recipient evaluation, surgical considerations, and the role of CT and MR in renal transplantation. Radiologic Clinics of North America 1995; 33: 435- 446.
4. Tublin ME, Dod III GD. Sonography of renal transplantation. Radiologic Clinics of North America. 1995; 33: 447-459.
5. Verges S, Lich H, Barton P. Renal transplant hemodynamics in children prospective analysis of colour coded versus pulsed Doppler sonography. Pediatr Radiol 1992; 22: 163-168.
6. Hricak H, Terrier F, Demas BE. Radiology 1986; 159: 435-441.
7. Barry DK, Ponticelli C. Principles and Practice of renal transplantation. Reprinted 2001.
8. Novartis Pharma A.G. CH- 4002. Basel, Switzerland Novartis Transplantation and Immunology.
9. Perrella RR, Duerinckx AJ, Tessler FN, et al. Evaluation of renal transplant dysfunction by duplex Doppler sonography: a prospective study and review of literature. Am J Kidney Dis 1990;15: 544 – 550.
10. Shah AN. Radionuclide imaging in organ transplantation. Radiologic Clinics of North America 1995; 33: 473- 496.

10. Rumack CM, Wilson SR, Charboneau JW. Diagnóstico por Ecografía. Tomo 1. Segunda edición. Editorial Marban. 1999.
11. Rush D, Grimm P, Jeffrey J, et al. Predicting rejection. 1999; 2: S31 – S35.
12. Colvin R B, Cohen AH, Saiontz C, et al. Evaluation of pathologic criteria for acute renal allograft rejection, reproducibility sensitivity and clinical correlation. J Am Soc Nephrol 1997; 8: 1930 - 1941.
13. Roberts JP, Ascher NL, Fryd DS, et al. Transplant renal artery stenosis. Transplantation 1989; 4: 580- 583.
14. Mittelstaedt CA. Ecografía General Editorial. Marban. 1998; 999 - 1029.
15. Brink JA. Technical aspects of helical (spiral) CT. Radiologic Clinics of North America, 1995; 33: 825- 841.
16. Rubin GD, Silverman SG. Helical (spiral) CT of the retroperitoneum. Radiologic Clinics of North America 1995; 33: 903- 932.
17. Sabastia C, Quiroga S, Boyé R, Cantarell C, Fernández-Planas M, Alvarez A. Helical CT in renal transplantation: normal findings and early and late complications. RadioGraphics 2001; 21: 1103-1117.
18. Thrasher JB, Temple DR, Spees EK. Extravesical versus Leadbetter-Politano ureteroneocystostomy: a comparison of urological complications in 320 renal transplants. Journal Urology 1990; 144: 1105-1109.
19. Shoskes DA, Hanbury D, Cranston D, Morris PJ. Urological Complications in 1,000 consecutive renal transplant recipients. Journal Urology 1995; 153: 18-21.
20. Grenier N, Douws C, Morel D, Ferrière JM, Le Guillou M, Potaux L, Broussin J. Detection of vascular complications in renal allograft with color Doppler flow imaging. Radiology 1991; 178: 217 – 223.
21. Hohnke C, Abendroth D, Schleibner S. Vascular complications in 1200 kidney transplantations. Transplant Proc 1987; 19: 3691- 3692.
22. Jordan ML, Cook GT, Cardell C J. Ten years of experience with vascular complications in renal transplantation. J Urology 1982; 128: 689-692.
23. Munda R, Alexander WJ, Miller S, et al. Renal allograft artery stenosis. Am J Surg 1977; 134: 400 – 403.
24. Palleschi J, Novick AC, Braun WE, et al. Vascular complications of renal transplantation. Urology 1980; 16: 61-67.
25. Orons OD, Zajko AB. Angiography and interventional aspects of the renal transplantation. Radiologic Clinics of North America 1995; 33: 461 – 471.
26. Reuther G, Wanjura D, Bauer H. Acute renal vein thrombosis in renal allograft: Detection with duplex Doppler US. Radiology 1989; 170: 557- 558.
27. Kim EE, Pjura G, Lowry P, Verani R, Sandler C, Flechner S, Kahan B. Cyclosporin-A Nephrotoxicity and Acute Cellular Rejection in Renal Transplant Recipients: correlation between Radionuclide and Histological Findings. Radiology 1986; 159: 443 – 446.
28. Lu M, Yin XY. Quantitative assessment of power Doppler mapping in the detection of renal allograft complications. Journal of Clinical Ultrasound 1999; 27: 319-323.
29. Kinnart P, Hall M, Janssen F. Ureteral stenosis after kidney transplantation. True incidence and long- term follow-up after surgical correction. Journal Urology 1985; 133: 17-20.
30. Turetschek K, Nasel C, Wunderbaldinger P, Diem K, Hittmair K, Mostbeck GH. Power Doppler versus color Doppler imaging in renal allograft evaluation. J Ultrasound Med 1996; 15: 517- 522.
31. Trillaud H, Merville P, Tran Le Linh P, Palussiere J, Potaux L, Grenier N. Colour Doppler sonography in early renal transplantation follow-up: resistive index measurements versus power Doppler sonography. Am J Roentgenol 1998; 171: 1611- 1615.
32. Quarto di Palo F, Rivolta R, Elli A, Castagnone D. Relevance of resistive index ultrasonographic measurement in renal transplantation. Nephron 1996; 73: 195-200.
33. Sidhu MK, Gambhir S, Jeffrey RB, Graham SF, Li CPK, Krieger RN, Alfrey JE, Scandling DJ. Power Doppler imaging of acute renal transplant rejection. Journal of Clinical Ultrasound 1999; 27:171- 175.
34. Chow L, Graham SF, Huang J, Li CPK. Power Doppler imaging and resistance index measurement in the evaluation of acute renal transplant rejection. Journal of Clinical Ultrasound 2001; 29: 483- 490.
35. Brown ED, Chen MYM, Wolfman NT, Ott DJ, Watson NE. Complications of renal transplantation: Evaluation with US and Radionuclide Imaging. RadioGraphics 2000; 20: 607 – 622.
36. Nagano T, Ikegami M, Akiyama T, Kurita T. Evaluation of blood flow in transplanted kidney by flow profile. Nippon Hinyokika Gakkai Zasshi 1999; 90: 470-474.
37. Martinoli C, Pretolesi F, Crespi G, Bianchi S, Gandolfo N, Valle M, Derchi LE. Power Doppler sonography: clinical applications. Eur J Radiol 1998; 27: S133-S140.
38. Preidler KW, Szolar DM, Uggowitz M, Stiskal M, Horina J. Technical note: comparison of color Doppler energy sonography with conventional color Doppler sonography in detection of flow signal in peripheral renal transplant vessels. Br J Radiol 1995; 68: 1103 - 1105.
39. Preidler KW, Riccabona M, Solar DM, Kammerhuber F, Sorantin E, Horina J. Detection of perfusion of kidney transplants. Comparison between color- coded and amplitude- coded Doppler ultrasound. Ultraschall Med 1996; 17: 243 - 246.
40. Hoyer PF, Schmid R, Wunsch L, Vester U. Color Doppler energy a new technique to study tissue perfusion in renal transplants. Pediatr Nephrol 1999; 13: 559 - 563.
41. Quarto di Palo F, Rivolta R, Elli A, Castagnone D. The web functioning renal graft evaluated by color Doppler flowmetry. Nephron 1995; 70: 314 - 318.
42. Zatura F, Utikalova A, Folprecht M, Jaros J, Bachleda P, Grossmanova T. Ultrasonographic examination in the follow-up of patients alters kidney transplantation. Rozhl Chir (Czech Republic) 1995; 74: 331-333.
43. Migaletto V, Gallus A, Picciau M, Canalis GC. Role of color flow mapping ultrasonography in kidney transplant monitoring. Arch Ital Urol Androl (Italy) 1996; 68: 183-190.