

Dr. Luis Raúl Ramos Durán,¹
 Dr. Roberto Richheimer Wohlmuth,
 Dr. Roque Ferreyro Irigoyen,
 Dr. Julián Sánchez Cortazar,
 MC. Rafael Favila Humara,
 Fis. Ángel Hernández Torres,
 T.R. Gerardo Reynoso Padilla,
 T.R. Susana Estrada López,
 T.R. Oscar Hugo Prieto Figueroa,
 Dra. Perla Salgado Lujambio

Aplicaciones cardiovasculares empleando sistema convencional de Resonancia Magnética

RESUMEN: En general existe un gran desconocimiento entre el personal médico sobre las ventajas del empleo de la Resonancia Magnética Cardiovascular (RMCV) en situaciones clínicas específicas. La finalidad de este trabajo es explicar en forma general la Imagenología Cardiovascular mediante el empleo de un equipo de Resonancia Magnética (RM) convencional, haciendo énfasis en los planos de corte, secuencias de pulso, gatillado electrocardiográfico y protocolos empleados.

Para ilustrar las aplicaciones de RMCV se utilizaron los estudios de 14 pacientes empleando un protocolo

estándar, se interpretaron en forma ciega por un radiólogo con entrenamiento en radiología cardiorádica. Los hallazgos se compararon con el diagnóstico expresado como final en el expediente clínico de los pacientes.

La RMCV es una alternativa segura y precisa para la evaluación morfológica y funcional del corazón y de los grandes vasos, su empleo debe generalizarse en centros hospitalarios que cuenten con el recurso.

PALABRAS CLAVE: Imagenología cardiovascular, Resonancia Magnética, Electrocardiograma

¹ Del American British Cowdray Medical Center I. A. P. Calle Sur 136 No 116 Col. Las Américas. Del. Alvaro Obregón, 01120 México, D.F.
 Copias (copies): Dr. Luis Raúl Ramos Durán
 lrabcm@yahoo.com.mx

Introducción

La RM del corazón y de los grandes vasos ha avanzado sustancialmente en los últimos 10 años y paulatinamente se convierte en una herramienta indispensable para la evaluación morfológica y funcional de esta región anatómica; conforme se disponga de más equipos de RM su utilización crecerá en forma exponencial. Debido a la actual demanda de tecnología que permita la obtención de información anatómica y funcional en forma rápida, segura, mínimamente invasiva y aceptable desde el punto de vista costo-beneficio, el futuro luce prometedor para la RM en el área cardiovascular. Sin embargo, aunque la literatura actual la cataloga como el estándar de oro para la valoración de patología pericárdica, tumores intracardiacos, de la patología del ventrículo derecho y en la evaluación posquirúrgica de las cardiopatías

congénitas;¹⁻³ la realidad es que en México sigue siendo un recurso subutilizado. Esto se debe en parte a la relativa carencia de equipos con capacidad para realizar estudios cardiovasculares, aunado al desconocimiento por el personal médico de referencia sobre las ventajas del empleo de este método en situaciones clínicas específicas y a la falta de personal, tanto técnico como médico, que posean entrenamiento formal en la realización e interpretación de los estudios. Todo lo anterior produce un rezago en el desarrollo y utilización de esta tecnología vanguardista.

La finalidad de este trabajo es explicar en forma general la Imagenología Cardiovascular mediante el empleo de un equipo de RM convencional, haciendo énfasis en los planos de corte, secuencias de pulso, gatillado electrocardiográfico y protocolos empleados.

Materiales y métodos

Para ilustrar las aplicaciones de la RMCV con sistemas convencionales se utilizaron los estudios de 14 pacientes, realizados durante el periodo julio 2002 – febrero 2003 en el servicio de RM del Hospital ABC, empleando un equipo General Electric 1.5 Tesla con plataforma Horizont LX 8.3, todos los pacientes cumplían los criterios de inclusión descritos en el Cuadro I y carecían de criterios de exclusión (Cuadro II). Las imágenes se obtuvieron utilizando un protocolo estándar (Cuadro III) y se interpretaron en forma ciega por un radiólogo con entrenamiento en radiología cardiotorácica utilizando un formato preestablecido. Los hallazgos se compararon con el diagnóstico expresado como final en el expediente clínico de los pacientes, el cual se obtuvo a través de la correlación clínica, quirúrgica, angiográfica o ecocardiográfica según el caso. (Cuadros I, II, III y Hoja de Resultados).

Discusión

Planeación de los cortes

Debido a la complejidad y variabilidad de la anatomía cardiovascular, los planos de corte más útiles para valorarla son aquellos paralelos o perpendiculares a los ejes cardiacos.⁴ (Figura No. 1). La persona que se encuentra planeando los cortes debe tener un conocimiento detallado de la anatomía, ya que no se utilizan marcadores anatómicos externos y deberá de ajustarse a las variaciones individuales o a las condicionadas por algún estado patológico, es por esto que durante la realización del estudio se requiere de la presencia de un médico experimentado que pueda realizar adaptaciones inesperadas al protocolo con base en el contexto clínico e imagenológico del paciente con la finalidad de obtener información útil para el clínico (Figura No. 1).

Selección de las secuencias de pulso

La selección de la secuencia de pulso y de los parámetros que se emplearán depende primordialmente del contexto clínico que se desee evaluar, ya que deben de considerarse las ventajas y limitaciones inherentes a la secuencia que se desea emplear.^{5,7} Por ejemplo: utilizando secuencias de pulso Spin Echo (SE) obtenemos una mejor valoración anatómica con alto contraste debido al empleo de pulsos de 90° y 180° a diferencia del pobre contraste obtenido con el pulso único de las secuencias eco de gradiente por lo que en general se emplean secuencias Spin Echo para caracterizar patología pericárdica y neoplásica.^{1,2,3}

Aspecto del *pool* sanguíneo

El aspecto del *pool* sanguíneo es uno de los factores para seleccionar un protocolo.

En una secuencia SE la señal depende del pulso refocalizador de 180°; la sangre circula tan rápido, en general, que en el momento de regresar la señal la sangre ya no se encuentra en el plano de corte original. Esto hace que en los

lugares por donde circula la sangre lo suficientemente rápido aparezcan negros, por lo cual a este tipo de secuencias se les conoce como “secuencias de sangre negra”⁵ (Figura No. 2). Estas secuencias se utilizan para delimitar los bordes endocárdicos y las masas intracardiacas del resto de las estructuras anatómicas, así como para evaluar la pared de las estructuras vasculares.

Por otro lado, en las secuencias Eco de Gradiente (GRE) se aplica sólo una excitación selectiva por corte después de la cual, la sangre en movimiento contribuye a la formación de la imagen originando entonces las secuencias denominadas “Secuencias de sangre blanca”.^{6,7} Estas secuencias son de utilidad en la valoración de estructuras vasculares, incluso aquellas con patrones de ramificación complejo. Otro parámetro que modifica el aspecto del flujo sanguíneo es el tiempo de eco (TE), en las secuencias GRE la señal depende del *gradient reversal*; sin el pulso de reenfoque utilizado en las secuencias SE los espines que entran al corte durante la adquisición producen un aumento de señal, lo cual permite distinguir estructuras vasculares de la vía aérea (Figura No. 3).

Resolución espacial y temporal

La resolución espacial de las principales estructuras cardiovasculares está dentro de los límites de la RM. Esta se encuentra determinada por el campo de exploración (FOV) y el número de pasos de codificación en fase. Utilizando los mismos parámetros en FOV y matriz, la resolución espacial es equiparable entre secuencias SE y GRE. Su principal diferencia es la resolución temporal, la cual permite valorar adecuadamente estructuras como el septum interauricular y es por esto que se emplean secuencias GRE para la evaluación dinámica de estas estructuras, ya que su resolución temporal es superior a la de las SE (Figura No. 4).

Gatillado electrocardiográfico

El factor más importante en la adquisición de imágenes diagnósticas en RMCV es el empleo de un adecuado sistema de gatillado electrocardiográfico,⁵ ya que si el sistema carece de consistencia o no tolera irregularidades en el ritmo cardiaco del paciente, el equipo de RM interrumpirá la secuencia, o en el mejor de los casos se obtendrán datos no interpretables e inútiles. El primer paso es obtener un trazo electrocardiográfico adecuado colocando electrodos compatibles con RM en el tórax, limpiando previamente la piel del paciente empleando alcohol o acetona, removiendo el exceso de vello y colocando gel para maximizar el contacto y la recepción del trazo.

Resolución temporal y tiempo de imagen

La evaluación funcional de la arquitectura interna de las cámaras cardiacas requiere de una adecuada resolución temporal, la cual depende del TR, de la frecuencia cardiaca, del número de pasos de codificación en fase y las fases de imagen cardiaca.^{5,6,7} El número de pasos de codificación en fase depende de la matriz y del número de segmentos. En nuestro protocolo una matriz con 128 pa-

Cuadro I.

Criterios de inclusión

Pacientes mayores de 2 años
Hemodinámicamente estables
Sospecha de entidad patológica con representación morfológica y/o funcional del sistema cardiovascular
Corroboración del diagnóstico mediante estudio angiográfico, ecocardiográfico o quirúrgico

Cuadro II.

Criterios de exclusión

Marcapasos o desfibrilador interno
Bombas de infusión interna
Colocación de Stent coronario (> 6 semanas)
Prótesis valvular Starr Edwards colocada antes de 1973
Implantes auditivos cocleares o mesencefálicos
Clips para aneurismas intracraneales

Cuadro III.

Protocolo de Adquisición RMCV

a) Secuencias SE DIR (Cortes axiales desde troncos supraaórticos hasta diafragma)

Se utiliza gatillado electrocardiográfico y apnea, utilizando un tiempo de recuperación (TR) igual al intervalo R-R. Con los siguientes parámetros:

1. TE de 30.5 milisegundos
2. Matriz de 256 x 256
3. FOV de 34 x 25 cm en adultos, 24 x 18 cm en niños
4. Número de excitaciones (NEX) de 1 en adultos y niños que toleran apnea, 2 en aquellos que no
5. Espesor de cortes de 8 mm con intervalo de 0 mm en adultos, 5 mm en niños

b) Secuencias GRE (Cortes en el eje corto, eje largo vertical y horizontal, tracto de salida ventricular y oblicuos en regiones de interés)

Se obtienen con gatillado electrocardiográfico, con un TR/TE de 9.4/5.1, Matriz de 256 x 128 – 256 el ángulo de inclinación (FA por su terminología en inglés Flip Angle) fluctúa entre 15-30°, el espesor de cortes, FOV y NEX se ajustan a la edad del paciente de igual forma que en las secuencias SE DIR, las secuencias en Cine GRE se emplean para valoración funcional y se obtienen con múltiples adquisiciones durante distintas etapas del ciclo cardiaco. Al final, las diferentes imágenes representando un grado distinto de contracción ventricular se despliegan en cine lo cual permite visualizar las cámaras cardiacas y el aparato valvular en movimiento, los parámetros empleados para las secuencias cine GRE son:

1. TR/TE de 9.4/5.1
2. Matriz de 256 x 128
3. FOV de 34 x 25 cm
4. Espesor de corte de 8 mm
5. NEX de 0.75
6. A de 15-30°
7. Al menos 20 fases de imagen por ciclo cardiaco

Los parámetros se ajustan en pacientes menores de 12 años de la siguiente manera:

FOV. 24 x 18
Espesor de corte 5 mm
NEX de 1

Se emplea adquisición segmentada del espacio K con un número específico de pasos codificadores de fase en cada fase de imagen por ciclo cardiaco para permitir el uso efectivo del tiempo de colección de información en fases y cortes múltiples

Es importante recordar que pequeñas variaciones en el FA pueden variar en forma significativa la intensidad del *pool* sanguíneo, pared miocárdica y el aspecto del flujo turbulento, así como el tiempo de adquisición de la secuencia; a mayor FA (mayor de 30°) se incrementa el brillo del *pool* sanguíneo, lo cual puede enmascarar el margen endocárdico disminuyendo la utilidad del estudio

c). Angio-resonancia magnética con Gadolinio. (Abarcando corazón y aorta torácica.)

Se emplea secuencia vascular 3D /TOF/FSPGR (GE) utilizando una bobina para cuerpo, después de la administración intravenosa de gadopentato de dimeglumina (Gadolinio DPTA) a una dosis de 188mg x kg de peso a través de un inyector automático a razón de 2.5 mL x segundo los parámetros empleados son:

1. TR/TE de 6.7/2.0
2. Matriz de 256 x 128
3. FOV de 36 x 36 cm
4. Espesor de corte de 2.8 mm, intervalo de 1.4.
5. NEX de 0.5

Resultados: Datos de los pacientes evaluados y correlación entre los diagnósticos de envío, el obtenido mediante RMCV y el diagnóstico final

Núm. de paciente	Edad	Sexo	Diagnóstico de envío	Diagnóstico de RMCV	Diagnóstico final
01	13	Masculino	Hipertrofia ventricular izquierda Recoartación aórtica severa	Hipertrofia ventricular izquierda Recoartación aórtica leve Hipoplasia severa del istmo aórtico	Hipertrofia ventricular izquierda Recoartación aórtica leve Hipoplasia severa del istmo aórtico Insuficiencia aórtica leve
02	14	Masculino	<i>Situs inversus</i>	<i>Situs inversus</i> atrial y visceral Discordancia aurículo ventricular y ventrículo arterial con transposición corregida de los grandes vasos	<i>Situs inversus</i> atrial y visceral Discordancia aurículo ventricular y Ventrículo arterial con transposición corregida de los grandes Vasos
03	11	Femenino	Comunicación interauricular de 0.5 mm	Sin alteraciones	Sin alteraciones
04	29	Masculino	Aneurisma aórtico torácico	Aneurisma aórtico torácico Insuficiencia aórtica severa	Aneurisma aórtico torácico Insuficiencia aórtica severa
05	45	Masculino	Insuficiencia aórtica moderada	Insuficiencia aórtica moderada	Insuficiencia aórtica moderada
06	72	Femenino	Tumor mediastinal	Estenosis de la rama izquierda de la arteria pulmonar con dilatación posestenótica	Estenosis de la rama izquierda de la arteria pulmonar con dilatación posestenótica
07	61	Femenino	Nódulo pulmonar	Aneurisma distal de la arteria pulmonar derecha	Aneurisma distal de la arteria pulmonar derecha
08	9	Masculino	Probable coartación aórtica	Coartación aórtica severa Hipertrofia concéntrica del ventrículo izquierdo	Coartación aórtica severa Hipertrofia concéntrica del ventrículo
09	22	Masculino	Probable coartación aórtica	Coartación aórtica severa Hipertrofia concéntrica del ventrículo izquierdo	Coartación aórtica severa Hipertrofia concéntrica del ventrículo izquierdo
10	11	Femenino	Probable coartación aórtica	Interrupción del arco aórtico posductal Hipertrofia concéntrica del ventrículo izquierdo	Interrupción del arco aórtico posductal Hipertrofia concéntrica del ventrículo izquierdo
11	02	Masculino	Transposición de grandes vasos Comunicación interventricular Fístula sistémico pulmonar izquierda	Transposición de grandes vasos Comunicación interventricular Fístula sistémico pulmonar izquierda permeable	Transposición de grandes vasos Comunicación interventricular Fístula sistémico pulmonar izquierda permeable Estenosis pulmonar
12	07	Femenino	Miocardopatía dilatada Arteritis de Takayasu vs Trombosis de aorta torácica	Miocardopatía dilatada Arteritis de Takayasu Estadio II con estenosis severa de la arteria renal derecha	Miocardopatía dilatada Arteritis de Takayasu Estadio II con estenosis severa de la arteria renal derecha
13	11	Femenino	Aneurisma aórtico poscorrección quirúrgica de coartación posductal	Pseudoaneurisma aórtico poscorrección quirúrgica de coartación posductal	Pseudoaneurisma aórtico poscorrección quirúrgica de coartación posductal
14	49	Femenino	Arteritis granulomatosa Aneurisma aórtico torácico	Aneurisma sacular subclavio izquierdo parcialmente trombosado Aneurisma aórtico torácico distal Aneurisma aórtico abdominal suprarrenal	Aneurisma sacular subclavio izquierdo parcialmente trombosado Aneurisma aórtico torácico distal Aneurisma aórtico abdominal suprarrenal

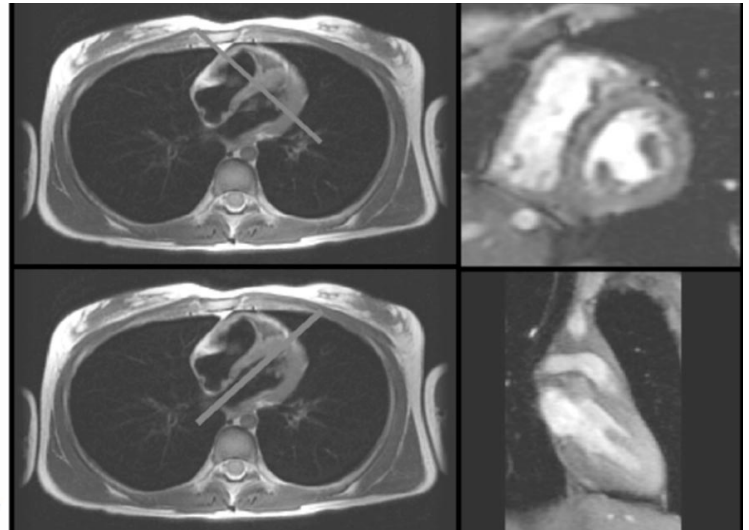
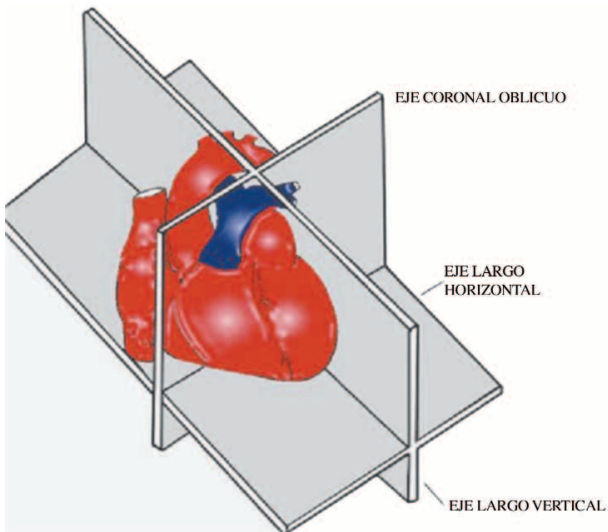


Figura No. 1. Esquema representativo de los ejes cardiacos (izquierda), los cortes empleados en RMCV se planean paralelos o perpendiculares a éstos, en el ejemplo (derecha) se demuestra la planeación de los cortes sobre las imágenes axiales DIR para obtener imágenes cine GRE en el eje corto (arriba) y en el eje largo vertical (abajo)

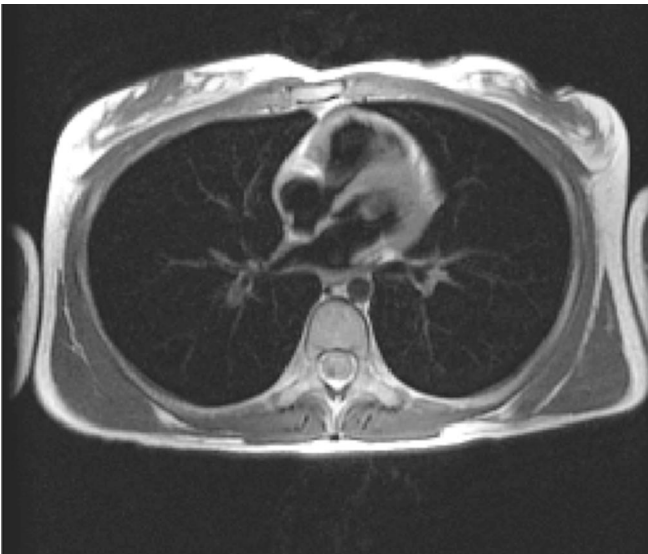

Figura No. 2. Imágenes Spin – Eco, Doble IR, esta secuencia permite valorar con gran detalle la superficie endocárdica así como la pared de las estructuras vasculares gracias al efecto de vacío sobre el *pool* sanguíneo, por su gran detalle anatómico, esta secuencia es idónea para la valoración de patología neoplásica pericárdica e intracardiaca

Los codificadores de fase y 20 fases por ciclo cardíaco resultan en un espacio-k segmentado que contiene seis pasos codificadores de fase.

La resolución temporal es igual a el TR multiplicado por el número de pasos codificadores de fase ($9.4 \text{ ms} \times 128$) = 1203 ms por cada fase de imagen, sin embargo la resolución temporal efectiva es igual a $\text{TR} \times \# \text{ Pasos Codificadores de imagen por segmento del espacio-k}$, es decir 9.4 ms

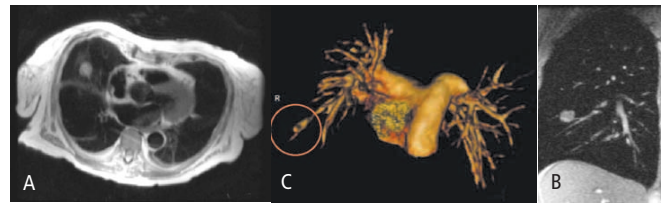


Figura No. 3. Imágenes Spin – Eco, Doble IR (A) de una paciente con sepsis y hemoptisis (paciente 07) que demuestra la presencia de una imagen nodular hiperintensa localizada en el lóbulo medio del pulmón derecho que en el estudio tomográfico (no mostrado) reforzaba intensamente con la administración de contraste IV, en la secuencia Cine GRE (B) se observa la dependencia de una estructura vascular y la presencia de flujo lento y turbulento caracterizado por la variación en la intensidad de señal durante las diferentes fases del ciclo cardíaco. El estudio de angiorrresonancia magnética (C) corrobora la presencia de una dilatación aneurismática de una de las ramas distales de la arteria pulmonar derecha, probablemente de origen séptico.

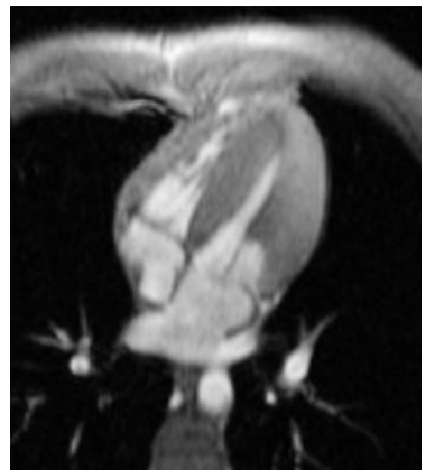

Figura No. 4. Secuencia Cine – GRE en el eje largo horizontal (A) y en el eje corto en el plano auricular (B) que permiten la evaluación dinámica con alta resolución del septum interauricular en una paciente de 12 años con sospecha ecocardiográfica de comunicación interauricular (paciente 3), la RMCV mostró una adecuada integridad del septum la cual se corroboró con estudios ecocardiográfico y angiográfico de seguimiento.

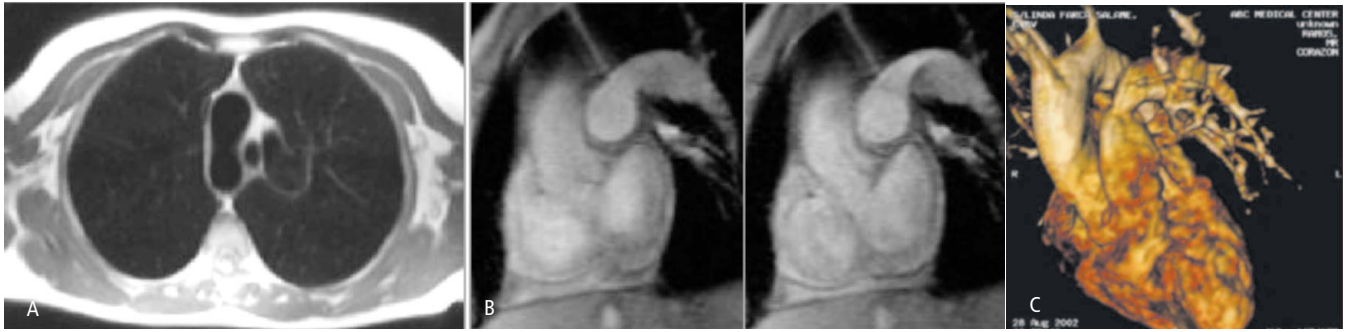


Figura No. 5. Mujer referida con el diagnóstico de tumoración hipervascular en mediastino (paciente 6). En los cortes axiales empleando secuencias DIR (A) se aprecia la "masa" hipointensa en relación a la presencia de flujo lo cual produce un "vacío de señal" en esta secuencia Spin Echo. Utilizando secuencias cine – GRE (B) se observa una estenosis focal de la rama izquierda de la arteria pulmonar que condiciona un incremento en la velocidad del flujo sanguíneo " fenómeno de "jet", caracterizado por un incremento focal en la intensidad de la sangre (flecha) que condiciona una dilatación postestenótica apreciada tridimensionalmente en las imágenes de angio-resonancia (C).

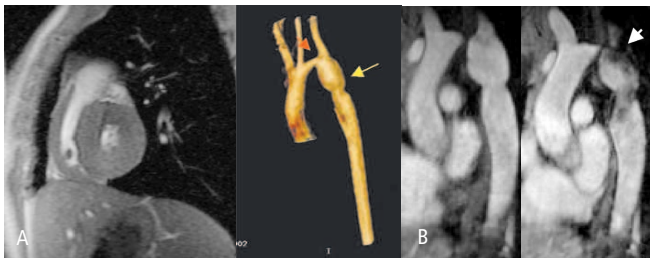


Figura No. 6. RMCV de un paciente con reparación de coartación aórtica cinco años previos al estudio (paciente 1) que presenta hipertrofia ventricular izquierda y sospecha clínica de recoartación, se emplearon secuencias DIR (A) para la planeación de los cortes en Cine GRE (B) que permitieron la valoración dinámica del ventrículo izquierdo en sus diferentes ejes, posteriormente el estudio de angio-resonancia permitió determinar la presencia de un istmo aórtico severamente hipoplásico (flecha roja) y una recoartación aórtica leve (flecha amarilla). Las imágenes en Cine GRE a nivel del arco aórtico demuestran el efecto de "Jet" distal al istmo hipoplásico (punta de flecha) indicando la severidad de la estenosis, el flujo turbulento se continúa a través del segmento recoartado en forma leve.

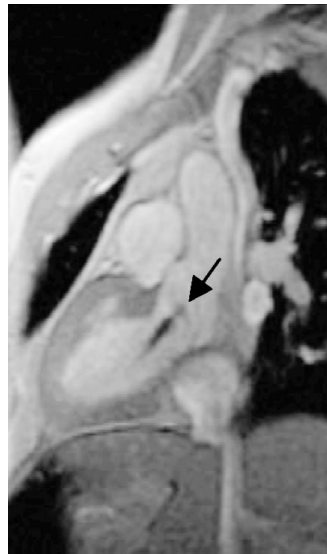

Figura No. 7. Empleo de Secuencia Cine – GRE en el tracto de salida del ventrículo izquierdo en un paciente con insuficiencia aórtica moderada (Paciente 5) apreciándose el flujo aórtico retrógrado durante la diástole (Flecha)

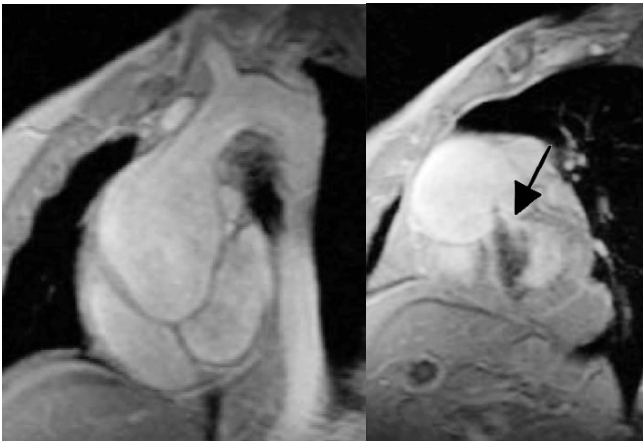


Figura No. 8. Empleo de secuencia cine – GRE en el tracto de salida del ventrículo izquierdo en un paciente con síndrome de Ehlers-Danlos (paciente 4) que presenta dilatación aneurismática de la porción ascendente del cayado aórtico condicionando insuficiencia aórtica severa apreciándose el flujo aórtico retrógrado durante la diástole (flecha).

$x 6 = 56.4$ ms que resulta ser el tiempo en el que la resolución temporal debe detener el movimiento cardiaco que es de 70 a 80 ms.

Uno de los problemas para la valoración cardiaca con RM está en relación a la frecuencia cardiaca ya que el TR se encuentra activado por el gatillado electrocardiográfico y por lo tanto es igual el intervalo R-R. Para las técnicas SE convencionales se requiere en paso codificador por cada corte por ciclo cardiaco. Una serie con una matriz de 256×256 requiere de 256 latidos para completarse. En un paciente con FC de 60 latidos por minuto se requiere de 4 min 16 seg para completar la secuencia (Figuras No. 5-15).

Conclusión

La RM es una alternativa no invasiva precisa y segura para la evaluación morfológica y funcional del corazón y de

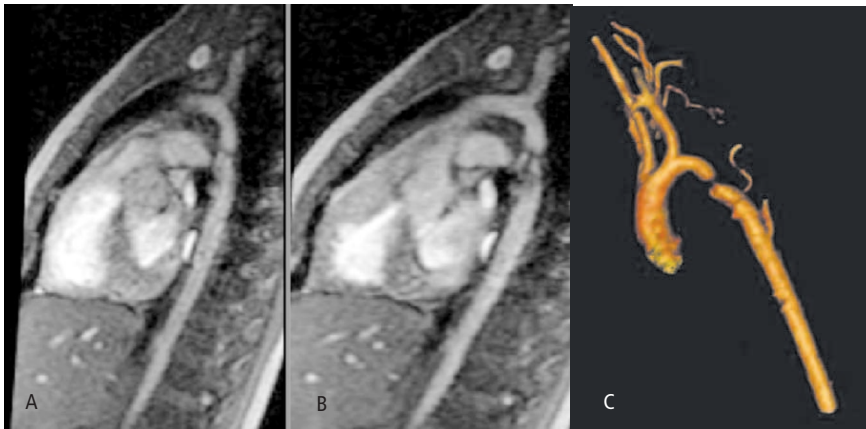


Figura No. 9. Empleo de secuencia cine – GRE (A) en plano oblicuo en un paciente con coartación aórtica postductal severa (paciente 8) que presenta efecto de "jet" sistólico (flecha). Las imágenes de angiorresonancia demuestran con detalle el sitio de la coartación y el patrón de circulación colateral.

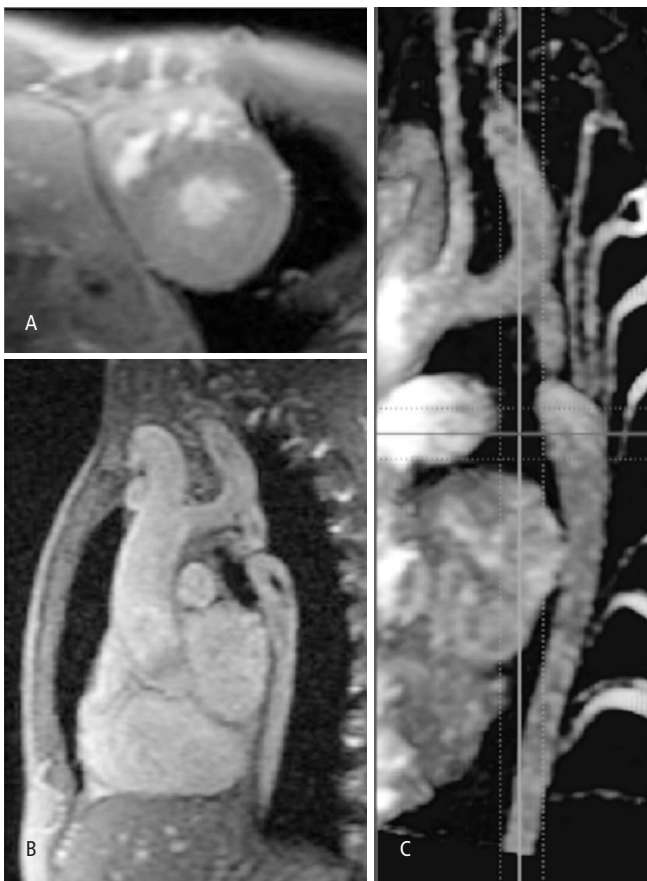


Figura No. 10. Empleo de secuencia cine – GRE en el eje corto del ventrículo izquierdo (A) en un paciente con coartación aórtica posductal severa (paciente 9) que presenta hipertrofia concéntrica del ventrículo izquierdo, los cortes oblicuos para cayado aórtico demuestran el sitio de coartación y el "jet sistólico". Las imágenes de angio-resonancia multiplanar demuestran el patrón de circulación colateral dependiente de ramos intercostales y raquimedulares (flecha).

los grandes vasos, su empleo debe generalizarse en centros hospitalarios que cuenten con el recurso, ya que permite en un solo paso obtener información sobre el marco anatómico de la circulación aórtica y pulmonar, así

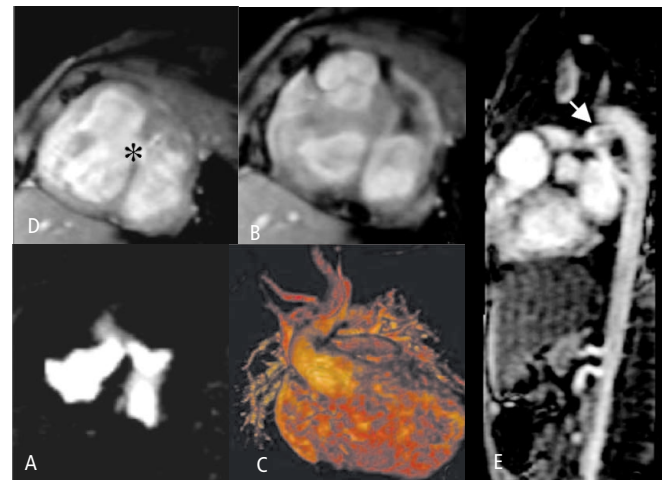


Figura No. 11. Imágenes de un paciente portador de cardiopatía congénita compleja (paciente 11) en el que se demuestra utilizando diversas secuencias en el eje corto (a) la presencia de un defecto en la porción membranosa del septum interventricular (asterisco) con paso de la sangre de derecha a izquierda. Se identifica la válvula aórtica y sus 3 valvas (b) originándose en el ventrículo derecho. El patrón de transposición es más evidente en las imágenes 3D de la angio-resonancia magnética (c). Empleando las imágenes de origen con reconstrucción multiplanar se evalúa el paso de contraste a través del injerto sistémico pulmonar izquierdo permeable (flecha).

como de la morfología y función de las cavidades cardiacas, conexiones atrioventriculares y ventrículo-arteriales. Aunque la casuística en nuestro trabajo no es significativa para normar conductas en las diferentes patologías cardiovasculares analizadas, es de importancia el resaltar el alto índice de concordancia entre los hallazgos reportados por la RMCV y el diagnóstico final de los pacientes estudiados. La realización de estudios posteriores empleando una mayor población y en patologías específicas persiste como un campo de investigación relativamente virgen en nuestro país.

Se debe enfatizar que se requiere de una estrecha cooperación entre el médico de referencia y el personal

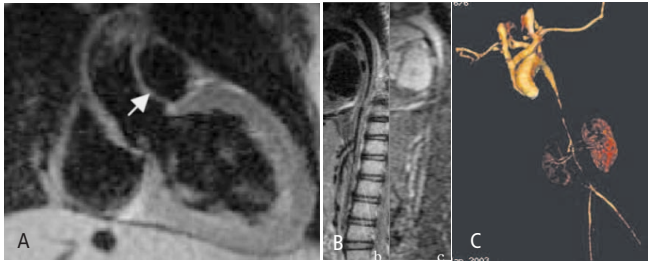


Figura No. 12. Imágenes de un paciente con arteritis de Takayasu y miocardiopatía dilatada (paciente 12) en el que se demostró (a) dilatación e hipertrofia de la pared del ventrículo izquierdo, obsérvese que el espesor de la aorta torácica ascendente es normal (flecha). (b) Las imágenes Spin Echo DIR de la aorta descendente demuestran un engrosamiento concéntrico de la pared a partir del segmento distal el cual se extiende en sentido caudal hasta ambas arterias ilíacas primitivas. (c) Mediante el empleo de secuencias cine- GRE se demuestra flujo en el interior de la aorta y ambas arterias mesentéricas. (d) Las imágenes de la angio-resonancia permiten una valoración panorámica del grado de extensión de la enfermedad demostrando además oclusión estimada en 95% a nivel de la arteria renal derecha.

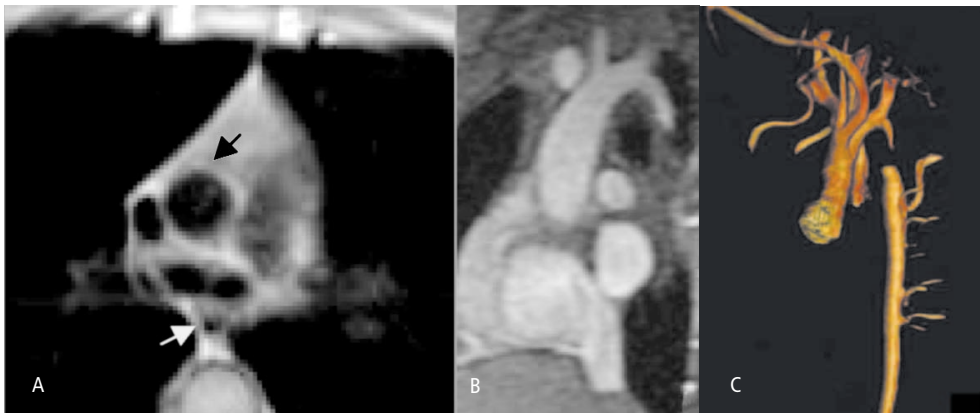


Figura No. 13. Imágenes de paciente con sospecha clínica de coartación aórtica (paciente 10) (a) Las imágenes axiales con Spin-Echo 2 IR demuestran la asimetría existente entre la porción ascendente y descendente del cayado aórtico (flechas). (b) En las imágenes oblicuas obtenidas con cine – GRE se identifica un patrón de adelgazamiento aórtico posductal que progresa hasta la interrupción de la señal. (c) Las imágenes de angio-resonancia confirman estos hallazgos demostrando la presencia de flujo en el segmento descendente distal a través de un extenso patrón de circulación colateral.

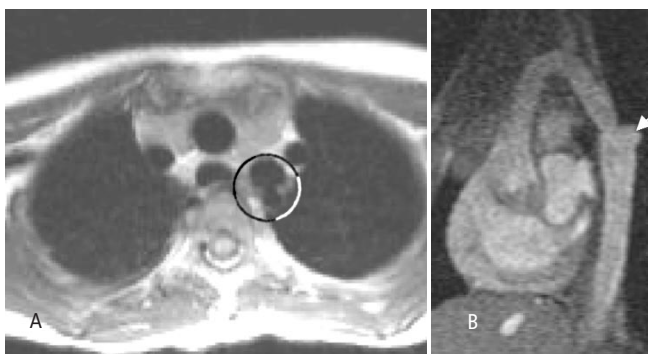


Figura No. 14. Paciente con sospecha clínica de aneurisma posterior a corrección quirúrgica de coartación aórtica (paciente 13) (a) Las imágenes axiales con Spin-Echo 2 IR demuestran discontinuidad de la pared aórtica posterior y la continuidad de la luz vascular con una imagen de aspecto diverticular (flecha amarilla). (b) En las imágenes oblicuas obtenidas con Cine – GRE se aprecia la situación posductal y el contenido hemático en el interior del pseudoaneurisma (flecha roja).

de RM para determinar el contexto clínico del paciente y así planear en forma satisfactoria el estudio; obteniendo en el menor tiempo posible la información requerida y

trascendental para la toma de decisiones terapéuticas. Con el advenimiento de nuevas técnicas aplicables en este método de imagen es factible actualmente obtener con certeza los parámetros de función ventricular, áreas y gradientes de estenosis vascular o valvular, perfusión miocárdica y viabilidad miocárdica;^{8,9} gracias al empleo de software y gradientes cada vez más desarrollados que implican un costo adicional al de un equipo para RM general, lo cual puede considerarse como una limitante en países como el nuestro con escaso desarrollo socioeconómico. Sin embargo, conforme la tecnología y la investigación avancen en el área biomédica la RM se transformará paulatinamente en el método de imagen más adecuado para la evaluación de la patología del sistema cardiovascular.

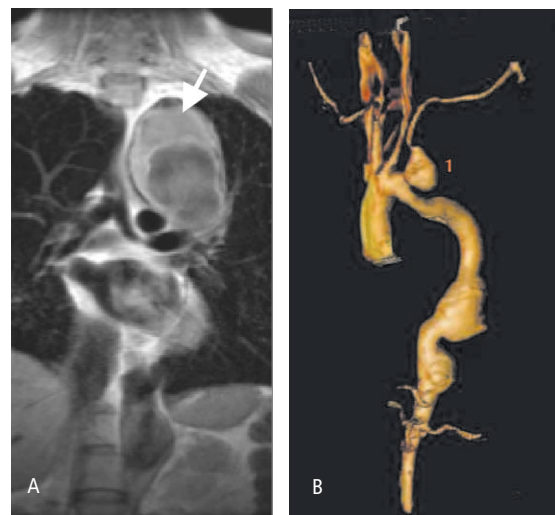


Figura No. 15. Paciente con diagnóstico de arteritis granulomatosa (paciente 14). (a) Las imágenes Spin- Echo 2 IR demuestran la presencia de tres dilataciones de tipo aneurismático involucrando al origen de la arteria subclavia izquierda, al segmento distal de aorta descendente y la porción suprarenal de la aorta abdominal. Obsérvese la diferenciación entre el componente permeable y el trombosado (flecha). (b) En las imágenes de angio-resonancia magnética se confirman la presencia de los aneurismas, sin que se observe el componente trombosado.

Abstract

In general there is a lack of knowledge among the medical community about the advantages of the use of cardiac magnetic resonance in specific clinical settings. This article focuses on explanation of general cardiovascular imaging employing a conventional MRI system. Emphasis is made on image plane, pulse sequences, electrocardiographic gating and employed protocols.

The studies of 14 patient were use to illustrate the CMRI applications, all performed using a standard protocol, and blind read by a radiologist. Findings were compared against the final diagnosis on clinical record.

CVMRI is an accurate and safe alternative for the morphologic and functional evaluation of the heart and the great vessels. Its use should increase in medical institutions with this resource.

Referencias

1. Martin DR, Merchant N, MacDonald C. MR imaging of cardiac masses: a review of current application and approach. *Appl Radiol* 2000; 10-20.
2. Masui T, Finck S, Higgins CB. Constrictive pericarditis and restrictive cardiomyopathy: evaluation with MR imaging. *Radiology* 1992; 182: 369-373.
3. Olson MC, Posniak HV, McDonald V. Computed tomography and magnetic resonance imaging of the pericardium. *Radiographics* 1989; 9: 633-649.
4. Higgins CB. Malcolm Hanson memorial lecture. MR of the heart: anatomy, physiology, and metabolism. *AJR Am J Roentgenol* 1988; 151: 239-248.
5. Haacke EM, Li D, Kaushikkar S. Cardiac MR imaging: principles and techniques. *Top Magn Reson Imaging* 1995; 7: 200-217.
6. Schwitter J, Sakuma H, Saeed M, Wendland MF, Higgins CB. Very fast cardiac imaging. *Magn Reson Imaging Clin N Am* 1996; 4: 419-432.
7. Slavin GS, Saranathan M. FIESTA-ET. High-resolution cardiac imaging using echo-planar steady-state free precession. *Magn Reson Med* 2002; 48: 934 - 941.
8. Lorenz CH, Walker ES, Morgan VL. Normal human right and left ventricular mass, systolic function, and gender differences by cine magnetic resonance imaging. *J Cardiovasc Magn Reson* 1999; 1: 7-21.
9. Kramer CM. Magnetic resonance imaging to identify the high-risk plaque *Am J Cardiol* 2002; 90: 15L - 17L.