

Dra. Veronique Barois Boullard,¹
Dr. Salomón Cohen Mussali,
Dr. Alberto Barrón Vargas,
Dr. Miguel E. Stoopan

El rol del ultrasonido en la obliteración endovascular con laser de la vena safena mayor para el tratamiento de la insuficiencia venosa

RESUMEN

Objetivo: El propósito de este trabajo es demostrar la utilidad del Ultrasonido para seleccionar los pacientes con insuficiencia venosa de miembros inferiores y su rol para guiar el procedimiento transoperatorio de obliteración con laser y para el seguimiento post-operatorio.

Material y métodos: Seleccionamos 37 pacientes en los que demostramos reflujo grado III y en quienes se realizaron 39 procedimientos de obliteración con laser.

Resultados: La guía con Ultrasonido en el quirófano permitió realizar la obliteración de la vena safena mayor con éxito en 39/39 (100%), de los pacientes. El seguimiento se ha hecho entre una semana y 14 meses después del procedimiento mostrando la obliteración en 38/39 (97.4 %).

Conclusiones: El ultrasonido tiene un rol preponderante en el diagnóstico, la guía trans-operatoria y el seguimiento de los pacientes con insuficiencia venosa de los miembros pélvicos.

PALABRAS CLAVES

Venas, insuficiencia venosa, safena, ultrasonido, laser.

ABSTRACT

Objective: The purpose of this study is to demonstrate the utility of Ultrasound to select patients with lower extremity venous insufficiency and its role in guidance of the trans-operative procedure of laser obliteration and for post-surgery follow-up.

Material and methods: We selected 37 patients in whom we demonstrated

continúa en la pág. 176

¹De los Departamentos de Imagenología y Cirugía Vascular de la Clínica Lomas Altas. Paseo de la Reforma No. 2608, Col. Lomas Altas, 11950, México, D.F. Copias (**Copies**): Dra. Veronique Barois Boullard.
Email: vbarois@clinicalomas.com.mx

Introducción

La insuficiencia venosa primaria de los miembros pélvicos, consecuencia del reflujo de la vena safena mayor, es un problema serio y progresivo que produce molestias, fatiga, edema y dolor que pueden llegar a ser incapacitantes; se acompaña además de cambios estéticos importantes al asociarse con varicosidades, cambios en la coloración de la piel y en grados mas avanzados con la presencia de ulceraciones, que son difíciles de curar.¹

El tratamiento depende de dos premisas hemodinámicas: La primera es la eliminación del punto más importante del reflujo y la segunda es la eliminación del segmento venoso incompetente. La ligadura quirúrgica y el "Stripping" de la vena safena mayor desde la ingle hasta la rodilla han demostrado ser el método de elección para un tratamiento exitoso. Sin embargo, se asocia a algunas complicaciones que incluyen el riesgo asociado con la anestesia, complicaciones directas de la cirugía como infecciones y parestesias. La recu-

viene de la pág. 175

grade III reflux and in whom 39 laser obliteration procedures were performed.

Results: Ultrasound guidance in the operating room allowed the obliteration of the greater saphenous vein with a success rate in 39/39 (100%) of the patients. Follow-up has been carried out between one week

and 14 months after the procedure showing obliteration in 38/39 (97.4 %).

Conclusions: Ultrasound plays a preponderant role in the diagnosis, trans-operative guidance and follow-up of patients with venous insufficiency of the lower extremities.

Keywords: veins, venous insufficiency, saphenous, ultrasound, laser.

peración es larga y el costo es elevado porque requiere de hospitalización del paciente.²

En años recientes se han explorado alternativas menos invasivas al tratamiento de la incompetencia de la vena safena mayor. Para evitar la cirugía, algunos angiólogos han usado la escleroterapia de la vena guiada por ultrasonido, con buenos resultados.³ Otra de las técnicas nuevas que se han desarrollado es el tratamiento endovenoso con ondas de radiofrecuencia o con laser, guiado por ultrasonido (US), que libera energía dentro de la luz del vaso para producir daño directo en el endotelio y la pared vascular con la subsecuente fibrosis.^{4,5} Es un procedimiento ambulatorio, bien tolerado por los pacientes y sujeto a menos complicaciones que la cirugía convencional. El objetivo de este trabajo es demostrar el rol del ultrasonido para la evaluación de los pacientes candidatos a ser sometidos a obliteración endovascular con laser, la importancia de la guía ultrasonográfica durante el procedimiento y su utilidad para el control postoperatorio.

Material y métodos

Selección de los pacientes: El estudio se realizó en forma prospectiva desde noviembre del 2002 hasta mayo del 2004. Los pacientes fueron seleccionados por el cirujano vascular en base a la exploración clínica y fueron referidos al Departamento de Imagenología para un estudio ultrasonográfico con Doppler color y Doppler duplex para evaluar la presencia de reflujo venoso a nivel de la unión safenofemoral. Los exámenes se realizaron utilizando equipos de ultrasonido con transductores de alta frecuencia de 5 y 7.5 MHz, con Doppler (NOTEBOOK, Logiq 900 y Logiq 500. GEMS Milwaukee, Wisconsin, USA).

Con el paciente en decúbito dorsal se identificaron en la ingle la vena femoral común y la unión safenofemoral en cortes transversales (signo del "Mickey mouse") (Figura 1) y posteriormente las venas poplíteas para evaluar la permeabilidad y compresibilidad. El reflujo se evaluó en posición supina y de pie al nivel de la unión safenofemoral y de la vena poplíteas durante el reposo, las maniobras de Valsalva y

la compresión distal de la pantorrilla (Figuras No. 2 a, b).⁶ El reflujo grado III se diagnosticó cuando existió reflujo por más de cuatro segundos durante las maniobras de Valsalva o al ejercer compresión de la pantorrilla en posición de pie y observar como el flujo se regresa por incompetencia valvular al momento de la descompresión (Figura No. 3).⁷

Procedimiento: La obliteración endovascular se realizó en 37 pacientes seleccionados en base a la presencia de reflujo grado III en el estudio preoperatorio. 24 fueron mujeres y 13 hombres, en 14 se hizo del lado izquierdo en 17 en el derecho y en cuatro pacientes se realizó bilateralmente sumando un total de 39 procedimientos. En uno de los pacientes se efectuó también obliteración de la vena safena menor.

En el quirófano y antes de iniciar el procedimiento se documentaron los hallazgos físicos y la apariencia de las varices. Con una luz localizadora ("vein ligh") y en posición de pie se marcaron las venas varicosas (Figura No. 4).

Con el paciente sedado se introdujo la fibra laser a través de un catéter que se colocó bajo guía ultrasonográfica y mediante punción directa de la vena safena a nivel de la rodi-

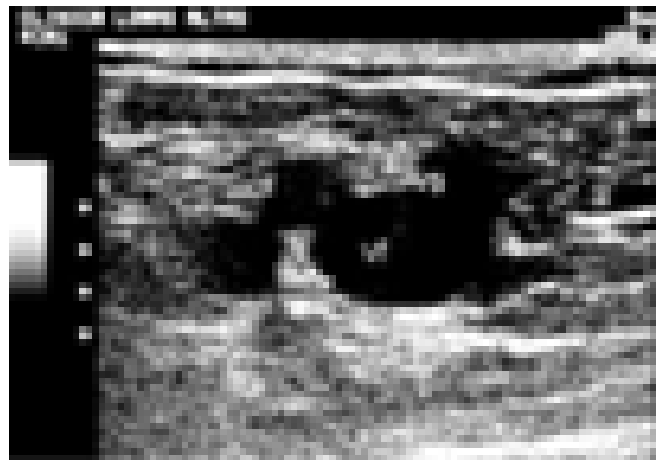

Figura No. 1. Imagen del "Mickey mouse": Unión safenofemoral en cortes transversales formada por la vena femoral (vf), la desembocadura de la vena safena mayor (vs) y la arteria femoral (af).

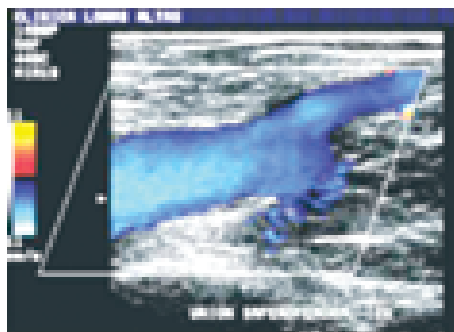


Figura No. 2a. Imagen con Doppler color que muestra la unión safeno-femoral en reposo con flujo normal, anterógrado.

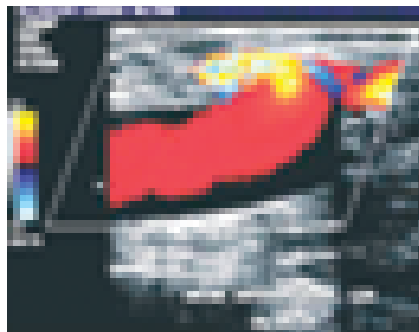


Figura No. 2b. Durante las maniobras de Valsalva se observa cambio de la coloración por reversión en la dirección del flujo.




Figura No. 3. Estudio preoperatorio en el que se identifican cambios en la coloración por reversión, turbulencia y variaciones en la velocidad del flujo a las maniobras de Valsalva por insuficiencia valvular.

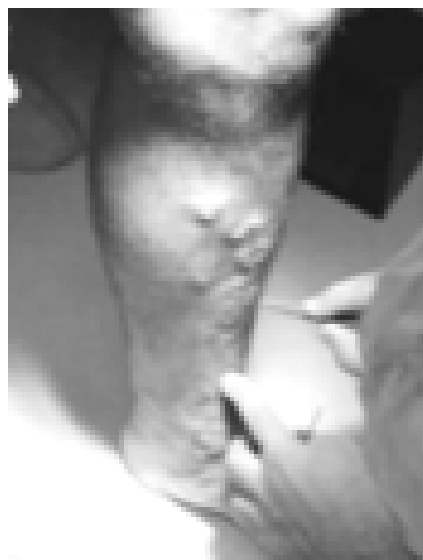

Figura No. 4. Marcaje de las varices con un plumón en el quirófano, al inicio del procedimiento, con el paciente en posición de pie.

lla (Figura No. 5a).^{8,9} En dos pacientes se realizó miniflebectomía después de localizar la vena con ultrasonido. A través del catéter se insertó dentro de la vena safena mayor, una guía metálica cubierta por una camisa, la cual se colocó bajo control ultrasonográfico, aproximadamente a dos centímetros por debajo de la unión femoral (Figuras No. 5b, 5c).

Se introdujo una fibra laser a través de la camisa, colocando la punta a un centímetro por fuera del catéter, identificando el extremo de la fibra por medio del ultrasonido y al ver directamente la luz del laser a través de la piel (Figuras No. 6a, 6b, 6c y No. 7).¹⁰

A continuación se aplicó anestesia local tumescente a todo lo largo del espacio perivenoso con solución salina, xilocaína y efedrina (Figura No. 8a, 8b).

La aplicación del laser se realizó con un equipo Dornier Laser, diodo D 940NM. La energía por laser se aplicó en forma endovenosa 1 a 2 cm. por debajo de la unión safenofemoral y en todo el trayecto de la vena safena mayor a la vez que se deslizó suavemente la fibra hacia fuera cada 5 a 10 mm/seg., mandando un promedio 80 pulsos de energía y aplicando presión manual para aponer las paredes venosas alrededor de la punta de la fibra laser (Figura No. 9a, 9b).

Después del procedimiento se realizó una nueva observación con ultrasonido, de la unión safenofemoral para comprobar la permeabilidad de la vena femoral y observar la vena safena (Figura No. 10).

El procedimiento se complementó con microflebectomía de las venas varicosas, previamente marcadas (Figura No. 11).

Finalmente, se colocó un vendaje compresivo y los pacientes fueron dados de alta en forma ambulatoria después de un periodo corto de observación.

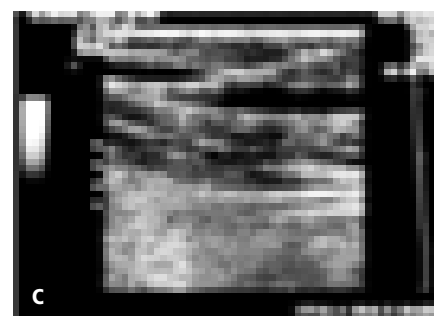
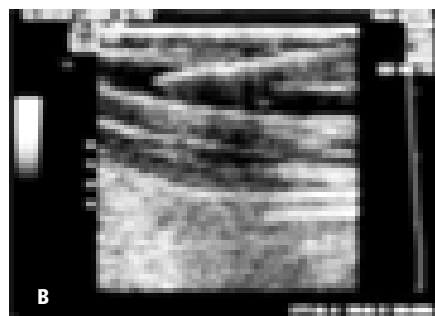
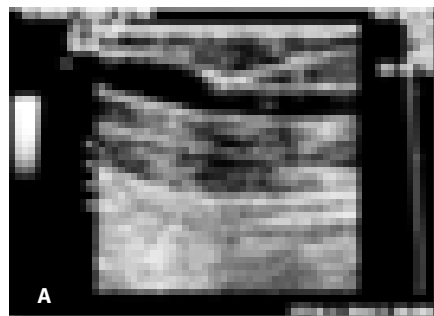
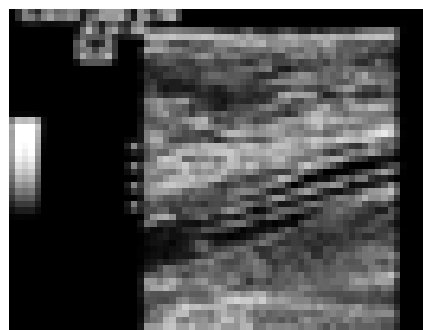
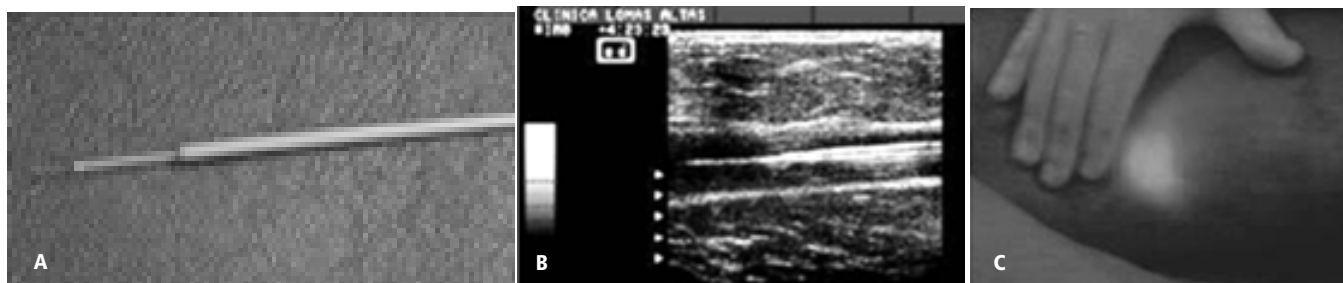


Figura No. 5a, b, c. Punción de la vena e introducción de la guía vascular bajo control ultrasonográfico: nótese la punta de la aguja en contacto con la pared venosa (a), su posición intravenosa (b) y la introducción de la guía vascular a través de la aguja (c).



Resultados

El acceso percutáneo y la colocación de la fibra laser en forma endovenosa fue exitosa en todos los pacientes (100%). El procedimiento fue bien tolerado por los pacientes con la anestesia local y sedación ligera. En todos la obstrucción de la vena safena se logró, excepto en uno en el que se obliteró una vena accesoria perforante.

No hubo complicaciones mayores después del procedimiento. En todos los pacientes se observaron equimosis que se resolvieron espontáneamente en aproximadamen-

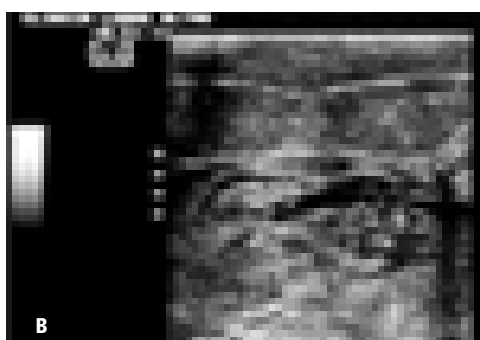


Figura No. 8a, b. Infiltración de anestesia tumescente en el espacio perivenoso. Se inyectan 500-600 ml de solución salina con xilocaina (a). La imagen de US permite observar el tejido blando aumentado de tamaño con áreas ecolúcidas que corresponden a la solución infiltrada. La vena no es visible debido al colapso de las paredes (b).





Figura No. 9a, b. A la izquierda mostramos la fibra laser cuyo extremo brilla al ser activado (a). En la pantalla de la máquina laser se consigna el número de pulsaciones (promedio de 80), el intervalo y duración (cada 1.2. seg, con duración de 1.2 seg) y la energía laser utilizada (10 a 12 J) durante el procedimiento, que dura menos de dos minutos.

En cada paciente se obtuvieron un promedio de tres controles ultrasonográficos posteriores, el primero una semana después del procedimiento y los otros en diferentes intervalos que variaron de tres a 14 meses (Figuras No. 12a, 12b).

te dos semanas, excepto en uno en el que se formó un hematoma de mayor tamaño.

Excepto en un paciente en el que se escleroso una vena accesoria pero con resolución de los síntomas, todos los seg-

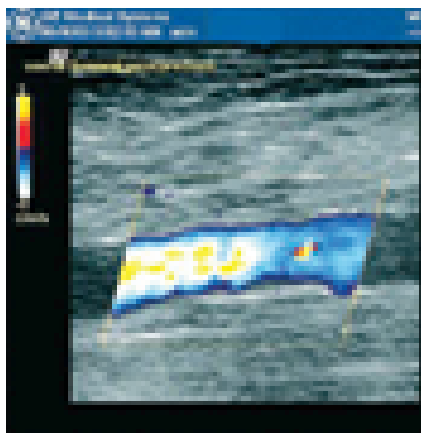


Figura No. 10. Después del procedimiento se comprueba la permeabilidad de la vena femoral común.

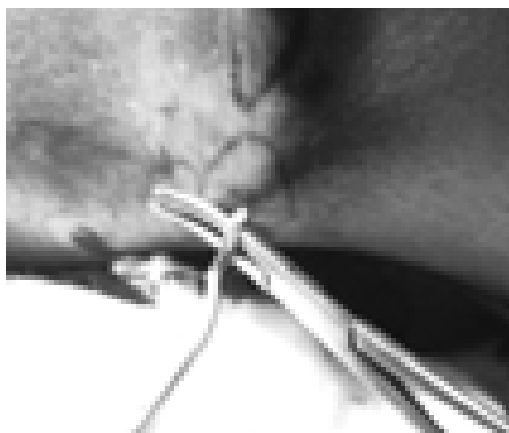


Figura No. 11. Microflebotomía de los vasos varicosos marcados al inicio del procedimiento.




Figura No. 12a. Estudio preoperatorio donde se observa reflujo importante en posición de pie y con maniobras de Valsalva.

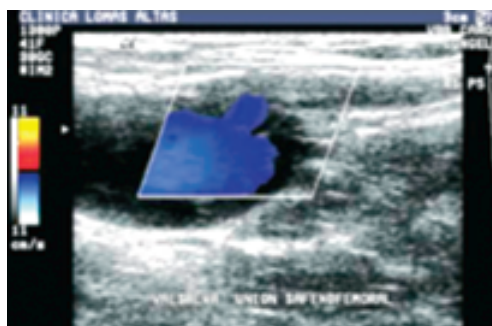


Figura No. 12b. Un año después del procedimiento existe obliteración total de la vena safena mayor y flujo anterógrado en la vena femoral común.

mentos tratados estaban obliterados, sin detección de flujo al examen ultrasonográfico efectuado con Doppler color efectuado una semana después del procedimiento y en los diferentes intervalos de hasta 14 meses (97.4%) (Figuras No. 13a, 13b, 13c, 13d). Todos los pacientes que se sometieron a este tratamiento estuvieron satisfechos con los resultados (Figura No. 14a, 14b), los cuales concuerdan con los que se ha publicado en la literatura.¹¹⁻¹⁴

Conclusiones

Las alternativas de los tratamientos menos invasivos buscan reducir el riesgo, la morbilidad y el costo, obteniendo resultados aceptables a corto y largo plazo.

La escleroterapia con laser guiada por ultrasonido es un método útil que tiene pocas complicaciones y produce resultados cosméticos buenos a corto plazo. Los resultados a largo plazo deberán evaluarse.

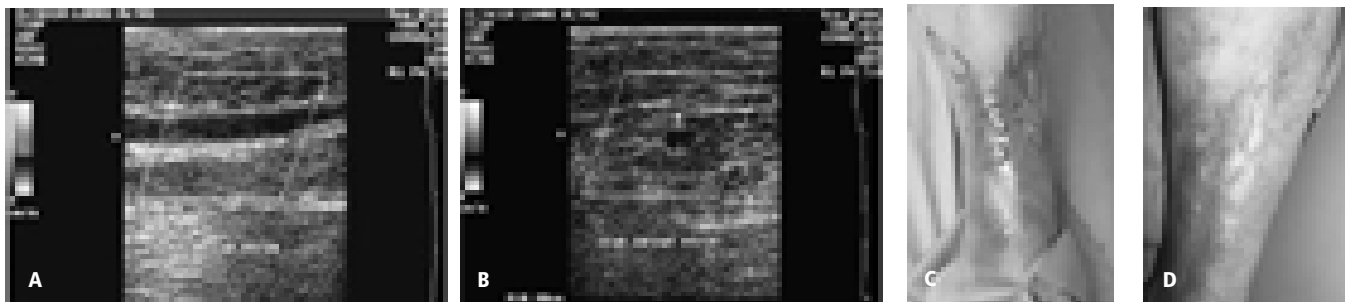


Figura No. 13a, b, c, d. Dos meses después del tratamiento endovascular se observa la vena safena delgada y sin evidencia de señal Doppler color en los cortes sagital (a) y transverso (b). En este paciente se observa resolución de una úlcera venosa que había persistido por dos años a pesar de diversos tratamientos (c) y que cicatrizó por completo. (d)

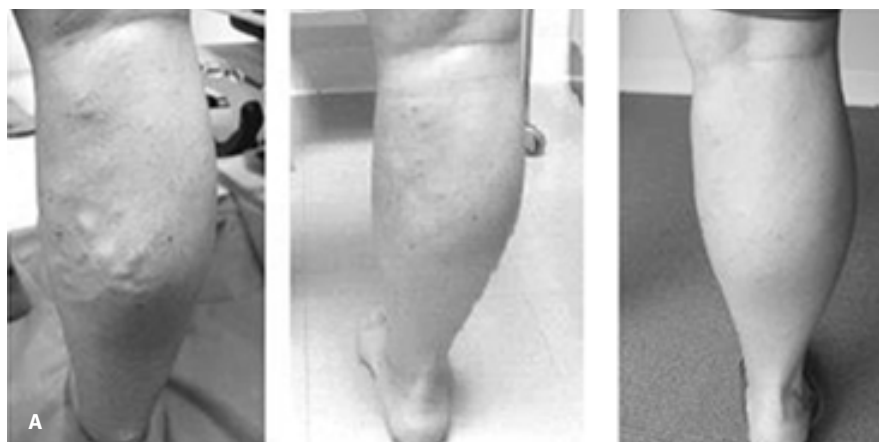


Figura No. 14a. Preoperatorio

1 semana

14 meses

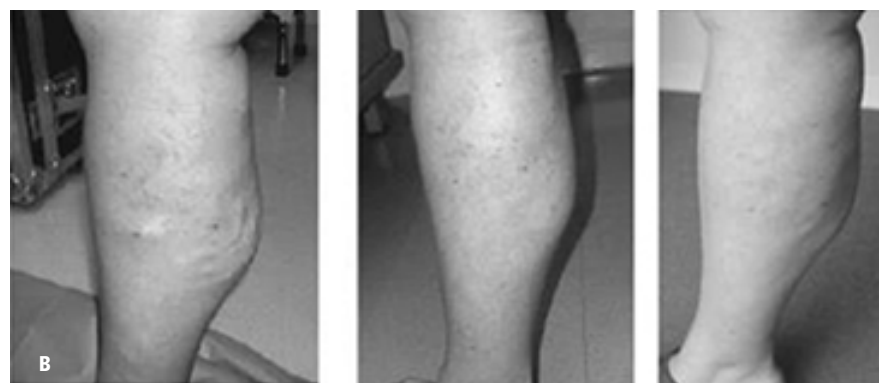


Figura No. 14b. Preoperatorio

1 semana

14 meses

El ultrasonografista tiene un rol preponderante en el diagnóstico inicial para evaluar la insuficiencia venosa y seleccionar

la paciente, rol que se extiende a la guía transoperatoria del procedimiento y al control posterior del mismo.

Referencias

- Kaplan RM, Criqui MH, Denenberg O, Bergan J, Fronck A. Quality of life in patients with chronic venous disease: San Diego population study. *J Vasc Surg* 2003; 37:1047-1053.
- Bergan JJ, Kumins NH, Owens EL, Sparks SR. Surgical and endovascular treatment of lower extremity venous insufficiency. *Vasc Interv Radiol* 2002; 13:563-568.
- Min RJ, Navarro L. Transcatheter duplex ultrasound-guided sclerotherapy for treatment of greater saphenous reflux: preliminary report. *Dermatol Surg* 2000; 26:411-414.
- Merchant RF, Desalma RG, Kabnick LS. Endovascular obliteration of saphenous reflux: a multicenter study. *J Vasc Surg* 2002; 35:1190-1196.
- Proebstle TM, Lehr HA, Kargl A, Espinola-Klein C, Rother W, Bethge S, Knop J. Endovenous treatment of the greater saphenous vein with a 940-nm diode laser: Thrombotic occlusion after endoluminal thermal damage by laser-generated steam bubbles. *J Vasc Surg* 2002; 35: 729- 736.
- Merchant RF, DePalma RG, S. Kabnick LS. Endovascular obliteration of saphenous reflux: A multicenter study. *J Vasc Surg* 2002; 35:1190-1196.
- Van der Heijden FH, Bruyninckx CM. Preoperative color-coded duplex scanning in varicose vein the lower extremity. *Eur J Surg* 1993 Jun-Jul; 59 (6-7): 329-233.
- Pichot O, Sessa C, Bosson JL. Duplex imaging analysis of the long saphenous vein reflux: for strategy of endovenous obliteration treatment. *Int Angiol* 2002; 21:333-336.
- Navarro L, Min RJ, Bone C. Endovenous laser: a new minimally invasive method of treatment for varicose veins-preliminary observations using an 810 nm diode laser. *Dermatol Surg* 2001; 27: 117-122.
- Pichot O, Sessa C, Chandler JG, Nuta M, Perrin M. Role of duplex imaging in endovenous obliteration for primary venous insufficiency. *J Endovasc Ther* 2000; 7:451-459.
- Weiss RA, Weiss MA. Controlled radiofrequency endovenous occlusion using a radiofrequency catheter under duplex guidance to eliminate saphenous varicose vein reflux: a 2-year follow-up. *Dermatol Surg* 2002; 28: 38-42.
- Min RJ, Khilnani N, Zimmet SE. Endovenous laser treatment of saphenous vein reflux: long-Term results. *J Vasc Interv Radiol* 2003; 14: 991-996.
- Min RJ, Zimmet SE, Isaacs MN, Forrestal MD. Endovenous laser treatment of the incompetent greater saphenous vein. *J Vasc Interv Radiol* 2001; 12:1167-1171.
- Proebstle TM, Gul D, Kargl A, Knop J. Endovenous laser treatment of the lesser saphenous vein with an 940-nm diode laser: early results. *Dermatol Surg* 2003; 29:357-361.