



## Siameses toracópagos: reporte de caso

Arteaga-Yañez JH<sup>1</sup>, Sánchez-Montaña M<sup>1</sup>, Negreros-Osuna JP<sup>1</sup>, Morales-Sánchez FF<sup>2</sup>

### Resumen

Los gemelos siameses o unidos son una alteración rara del desarrollo intrauterino resultado de una falla en la separación correcta de gemelos monocigotos, la cual se manifiesta con diferentes grados y variantes de fusión de órganos internos y estructuras superficiales. Es preciso hacer un diagnóstico temprano para evaluar la probabilidad de supervivencia de los productos y dar una adecuada orientación a los padres. Los estudios de imagen como la ecografía prenatal, pero más actualmente la resonancia magnética, por su mayor caracterización de estructuras anatómicas, han tomado un papel importante en el protocolo para el tratamiento adecuado de esta alteración.

**PALABRAS CLAVE:** siamés, toracópago.

Anales de Radiología México 2016 Jul;15(3):244-247.

## Conjoined thoracopagus twins: a case report.

Arteaga-Yañez JH<sup>1</sup>, Sánchez-Montaña M<sup>1</sup>, Negreros-Osuna JP<sup>1</sup>, Morales-Sánchez FF<sup>2</sup>

### Abstract

Conjoined or Siamese twins are a rare alteration of intrauterine development resulting from a failure in proper separation of monozygotic twins, which manifests with varying degrees and variants of fusion of internal organs and superficial structures. Early diagnosis is essential to assess the likelihood of survival of the embryos and provide suitable orientation to the parents. Image studies like prenatal echogram, but more recently magnetic resonance, on account of its superior characterization of anatomical structures, have acquired an important role in the protocol for proper treatment of this alteration.

**KEYWORDS:** conjoined; thoracopagus

<sup>1</sup>Residente de Radiología.

<sup>2</sup>Médico adscrito al servicio de UNIMA.  
Hospital Civil de Culiacán. Av. Álvaro Obregón 1422,  
Tierra Blanca, 80030, Culiacán Rosales, Sinaloa.

**Recibido:** 7 de julio 2016

**Aceptado:** 12 de julio 2016

### Correspondencia

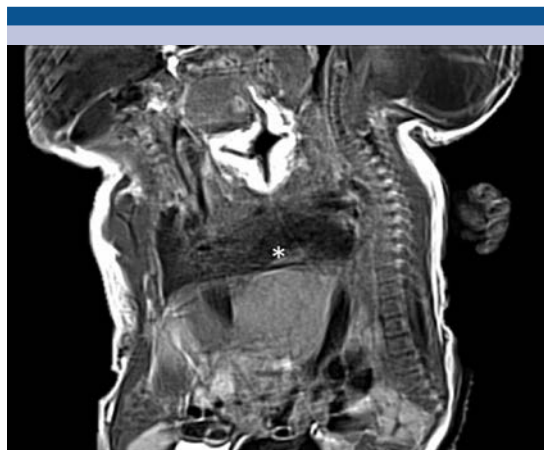Jesús Heriberto Arteaga Yañez  
jharteaga65@gmail.com

### Este artículo debe citarse como

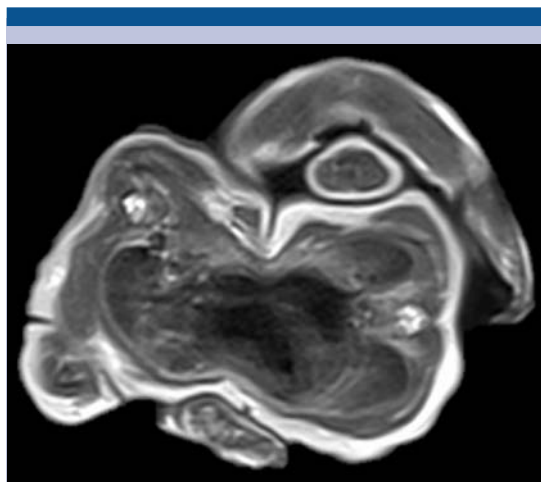
Arteaga-Yañez JH, Sánchez-Montaña M, Negreros-Osuna JP, Morales-Sánchez FF. Siameses toracópagos: reporte de caso. Anales de Radiología México 2016;15(3):244-247.

## CASO

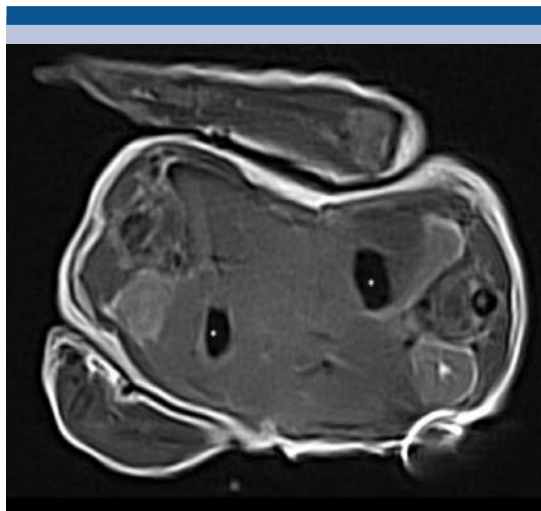
Paciente de 28 años de edad con tres gestaciones y dos partos, con antecedente de epilepsia tratada con carbamazepina, acudió con embarazo de 36 Semanas de gestación sin control prenatal. Se practicó ultrasonido previo en el cual se identificó embarazo gemelar de 34 semanas de gestación, paso a cesárea por oligohidramnios severo. Se obtuvieron productos masculinos unidos por el tórax (**Figura 1**). Se efectuó resonancia magnética para evaluar estructuras observándose lo siguiente: gemelos unidos a nivel toracoabdominal, desde esternón hasta S2, aproximadamente, cavidad cardiaca única que origina grandes vasos de manera individual sin identificarse cavidades auriculares o ventriculares (**Figura 2**). A nivel abdominal existe glándula hepática compartida, así como comunicación entre las asas de intestino delgado (**Figura 3**). El gemelo 2 presentaba dilatación del sistema ventricular cerebral, principalmente colpocefalia y fosa posterior pequeña (**Figuras 4 y 5**), en la columna vertebral se observó escoliosis de convexidad derecha y mielomeningocele a nivel de L5-S1 con médula anclada (**Figura 6**).



**Figura 1.** Imagen sagital en secuencia T1 BLADE: siameses unidos a nivel de tórax, el asterisco señala cavidad cardiaca única y glándula hepática compartida.



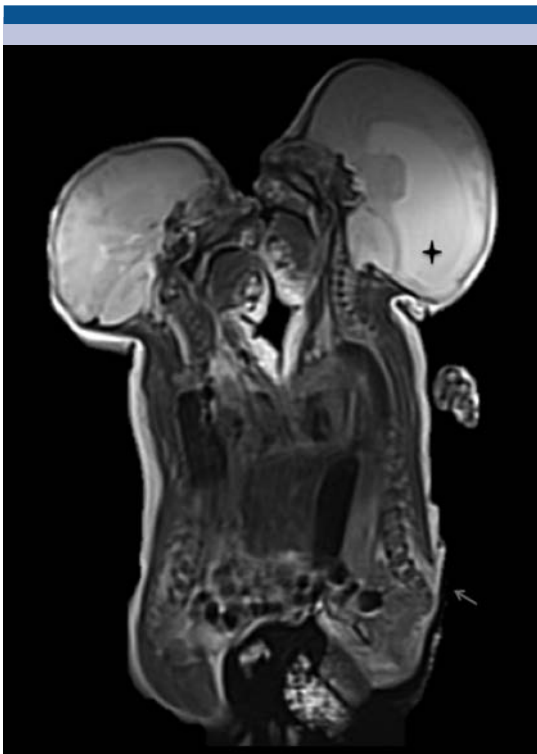**Figura 2.** Imagen axial T2 HASTE: cavidad cardiaca única compartida, sin lograse definir como tales aurículas o ventrículos.



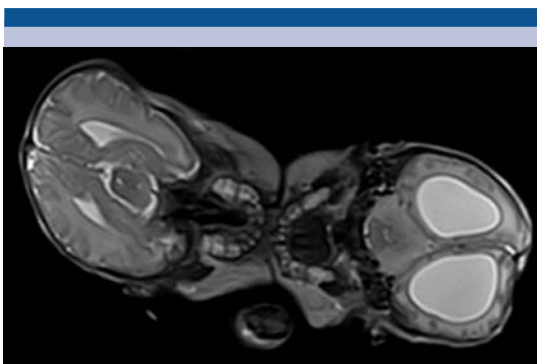
**Figura 3.** Axial T1 BLADE a nivel abdominal: glándula hepática única. Los asteriscos señalan cámaras gástricas; se observan parcialmente riñones con características normales.

## DISCUSIÓN

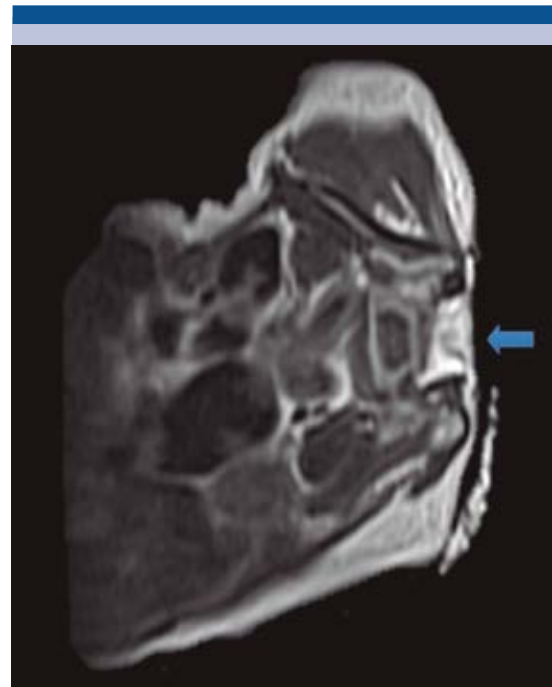
Generalmente es aceptado que los siameses son resultado de la falla en la separación de los



**Figura 4.** Sagital T2 TSE señalado por el marcador negro en gemelo 2: dilatación del sistema ventricular principalmente a nivel de astas occipitales y apuntando con la flecha se observa defecto de mielomeningocele. A nivel abdominal se observa comunicación de asas de intestino delgado.



**Figura 5.** T2 HASTE axial: dilatación ventricular del gemelo 2. Gemelo 1 con sistema ventricular con morfología conservada.



**Figura 6.** Axial T2 TSE enfocada en gemelo 2: la flecha evidencia el defecto en el cierre de elementos posteriores del sacro con comunicación hacia el tejido celular subcutáneo.

gemelos monocigotos. Esta característica ocurre cuando dos individuos idénticos están unidos por alguna parte anatómica y comparten uno o más órganos.<sup>1</sup> La incidencia es de 1 en 50 000 a 1 en 100 000 nacidos vivos, sólo 18% sobrevive y aproximadamente 35% de los nacidos vivos muere en las primeras 24 horas.<sup>2</sup>

La clasificación de los gemelos siameses fue propuesta por Spencer y sus colaboradores para estandarizar la nomenclatura de la descripción anatómica de los diferentes tipos de unión (se usa el sitio de unión más prominente). La clasificación de Spencer está dividida en tres grandes grupos; gemelos con uniones ventral, dorsal o lateral (Cuadro 1).

**Cuadro 1.** Terminología para la descripción anatómica de los siameses<sup>1</sup>

Unión ventral	Unión dorsal	Unión lateral
Cefalopagus	Pygopagus	Parapagus
Toracopagus	Raquipagus	
Onfalopagus	Craneopagus	
Isquiopagus		

El diagnóstico prenatal es difícil clínicamente, pero extremadamente importante. En el diagnóstico prenatal de gemelos unidos por lo general se sugiere la ecografía prenatal, que tiene la ventaja de ofrecer un diagnóstico seguro, preciso y un método fiable de detección de anomalías fetales del crecimiento y sus estructuras anatómicas.<sup>3,4</sup> Sin embargo, debido a las limitantes que se presentan con la ecografía, se han buscado otras alternativas y se tiene como la mejor a la resonancia magnética en la que se exploran de mejor manera las estructuras anatómicas, además de ser una forma segura.<sup>5</sup> La resonancia ofrece un contraste de tejidos superior y una mayor clínica para aportar información durante el tercer trimestre del embarazo, cuando el feto es más grande y con menos movimiento.<sup>6</sup> Dado que posee superior diferenciación del tejido, mayor campo de visión y no tiene efecto biológico adverso conocido sobre el feto, es probable que la resonancia magnética obtenga un papel más importante en el diagnóstico prenatal fetal de anomalías en el futuro, especialmente cuando los hallazgos ecográficos del feto sean ambiguos o inciertos.<sup>7</sup>

El diagnóstico temprano de los gemelos unidos es importante para la determinación anticipada del tratamiento posnatal, así como para las probabilidades de supervivencia y calidad de vida del producto; con lo que con un adecuado asesoramiento a los padres ayudara a tomar la mejor decisión.

## REFERENCIAS

1. Spencer R. Anatomic description of conjoined twins: A plea for standardized terminology. *Journal of Pediatric Surgery* 31(7):941-4.
2. Tannuri ACA, Batatinha JAP, Velhote MCP, Tannuri U. Conjoined twins – twenty years' experience at a reference center in Brazil. *Clinics*. 2013;68(3):371-7.
3. Goldberg Y, Ben-Shlomo I, Weiner E, Shalev E. First trimester diagnosis of conjoined twins in a triplet pregnancy after IVF and ICSI: case report. *Human reproduction (Oxford, England)*. 2000;15(6):1413-5.
4. Sherer DM, Dalloul M, Kheyman M, Zigalo A, Nader I, Sokolovski M, et al. Transvaginal Color Doppler Imaging Diagnosis of Thoracopagus Conjoined Twins at 7 Weeks' Gestation. *Journal of Ultrasound in Medicine*. 2006;25(11):1485-7.
5. Singh Y, Kathpalia S, Bal H, Arif N. Early prenatal diagnosis in a case of conjoined twin with Craniopagus and Thoracopagus. *Medical Journal, Armed Forces India*. 2012;68(4):381-2.
6. Spielmann AL, Freed KS, Spritzer CE. MRI of conjoined twins illustrating advances in fetal imaging. *Journal of computer assisted tomography*. 2001;25(1):88-90.
7. Usta IM, Awwad JT. A false positive diagnosis of conjoined twins in a triplet pregnancy: pitfalls of first trimester ultrasonographic prenatal diagnosis. *Prenatal diagnosis*. 2000;20(2):169-70.