

Schwannoma nasal

Josefina A. Morales del Ángel¹, Natalia Montemayor Peña¹, Baltazar González-Andrade²,
José Luis Treviño-González², Rolando de la Garza Giacomán²

RESUMEN

Los schwannomas de cabeza y cuello constituyen entre el 30 y el 45% de los schwannomas extracraneales. Los localizados en la cavidad nasal constituyen el 4% de la cabeza y cuello. Lo más común es que se presenten en el complejo nasoesomoidal, seguido de seno maxilar, esfenoidal y frontal. Clínicamente se presentan con obstrucción nasal unilateral, dolor, localizado y epistaxis. Existe predilección por el sexo masculino. El diagnóstico se realiza histopatológicamente; sin embargo, puede sospecharse por hallazgos en tomografía computada o resonancia magnética. El tratamiento es la resección quirúrgica completa.

Palabras clave: schwannoma, tumor de cavidad nasal, tumores benignos de senos paranasales.

Nasal schwannoma

ABSTRACT

The head and neck schwannomas constitute between 30 and 45% of extracranial schwannomas. Those located in the nasal cavity are the 4% of head and neck. Most commonly arising in the nasoesomoidal complex, followed by maxillary, sphenoid and frontal sinus. Clinically present with unilateral nasal obstruction, pain, localized and epistaxis. There is a predilection for males. The diagnosis is made histopathologically; however, it may be suspected by findings on CT or MRI. The treatment is complete surgical resection.

Key words: schwannoma, tumor of nasal cavity, paranasal sinus tumors benign.

El schwannoma es un tumor que se origina en células de Schwann, de los cuales entre el 25 al 45% se originan en cabeza y cuello. Es un tumor poco frecuente en la nariz y senos paranasales; constituye sólo el 4% de los mismos; se origina en los nervios autonómicos. La mayor incidencia se reporta entre la segunda y quinta década de la vida.

La sintomatología depende del sitio de origen e incluye síntomas obstructivos, anosmia, rinorrea, epistaxis o cefalea. Los hallazgos físicos más comunes incluyen tumoración de aspecto polipode, de consistencia gelatinosa o quística, que puede mostrar degeneración sin características distintivas.

El schwannoma se clasifica de acuerdo a la clasificación de Antoni:

- *Antoni A:* áreas con células agrupadas y alineadas

hipercelulares

- *Antoni B:* áreas degenerativas con escasa celularidad, células no organizadas

Se relaciona a positividad de proteína S 100, que es un marcador neuroectodérmico con alta inmunorreactividad, en este tipo de tumores a diferencia de

Recibido: 15 noviembre 2013. Aceptado: 4 diciembre 2013.

¹Residentes del Servicio de Otorrinolaringología y Cirugía de Cabeza y Cuello. ²Médicos adscritos al Servicio de Otorrinolaringología y Cirugía de Cabeza y Cuello del Hospital Universitario Dr. José Eleuterio González de Monterrey, NL. Correspondencia: Josefina A. Morales del Ángel. Servicio de Otorrinolaringología y Cirugía de Cabeza y Cuello del Hospital Universitario Dr. José Eleuterio González de Monterrey, NL. E-mail: chepina.morales.delangel@gmail.com

nasoangiofibromas, sarcomas o hemangioperiocitomas.

Son tumores radorresistentes, por lo que el tratamiento de elección es la resección total. Se han descrito varios abordajes quirúrgicos, tanto endoscópicos como rinotomía lateral, Caldwell-Luc y maxilectomía medial. En tumores con extensión intracraneal, se realizan resecciones craneonasales.

Se ha reportado en la literatura, una tasa de malignización de hasta el 10%.

Caso clínico: se describe el caso de una paciente femenina de 30 años de edad, originaria del estado de San Luis Potosí, (México) con antecedente de hipertensión arterial en tratamiento con propranolol, diagnosticada un año previo a su presentación. Refería haber iniciado su padecimiento 2 años previos con obstrucción nasal izquierda lentamente progresiva, que se acompañaba de descarga retrorinal, cefalea frontal, halitosis y rinorrea turbia unilateral. Acudió a otra institución donde en marzo 2011, se realizó cirugía de senos paranasales no especificada con reporte histopatológico en esa ocasión de poliposis nasal. Al no presentar mejoría clínica, se ordena nuevo estudio de imagen, se refiere a este servicio. A su llegada, se realiza rinoscopia anterior donde se observa tumoración de aspecto polipoideo, de coloración rosa pálido, en área IV, que obstruía parcialmente la fosa nasal izquierda.

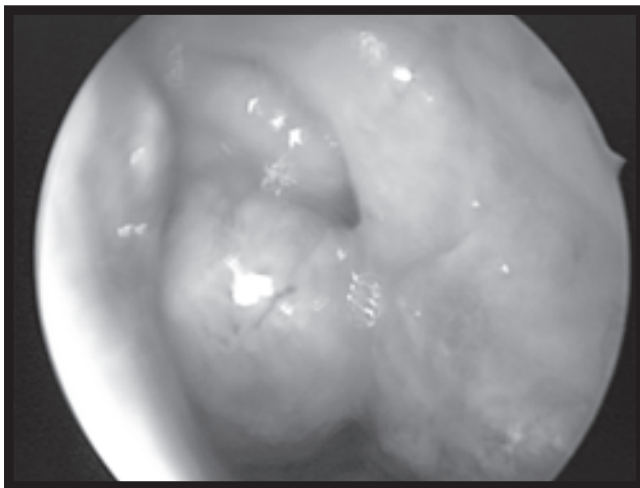


Figura 1. Rinoscopia anterior.

Se realiza biopsia incisional con anestesia local con reporte histopatológico de schwannoma nasal, se programa para resección quirúrgica endoscópica, la cual se realiza sin complicaciones. Reporte definitivo de pieza quirúrgica: tumor derivado de la vaina de mielina de las células de Schwann.

A 18 meses del procedimiento quirúrgico, la paciente se encuentra con adecuada evolución clínica, asintomática y sin recurrencia de la tumoración.

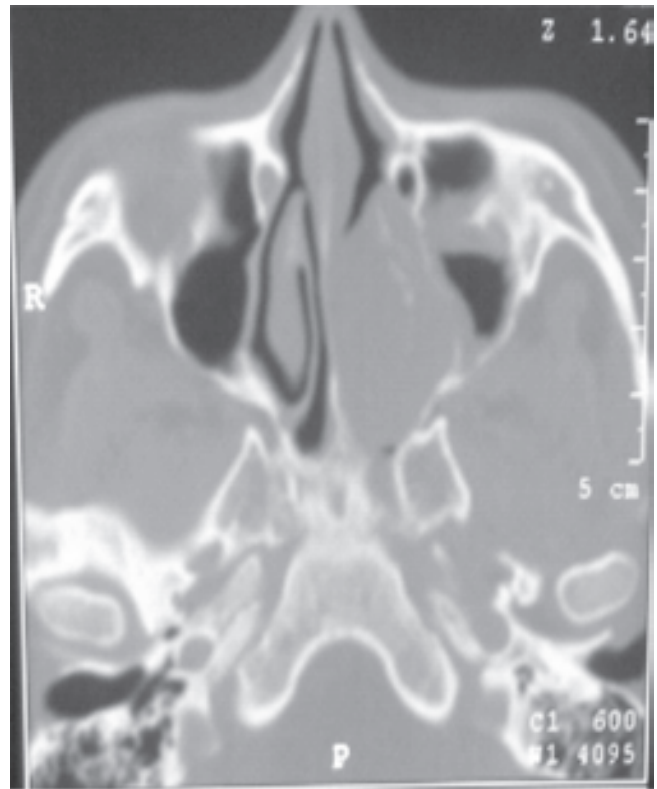


Figura 2. Corte axial de tomografía computada donde se observa densidad de tejidos blandos que involucra fosa nasal izquierda y remodela la pared medial del maxilar izquierdo.

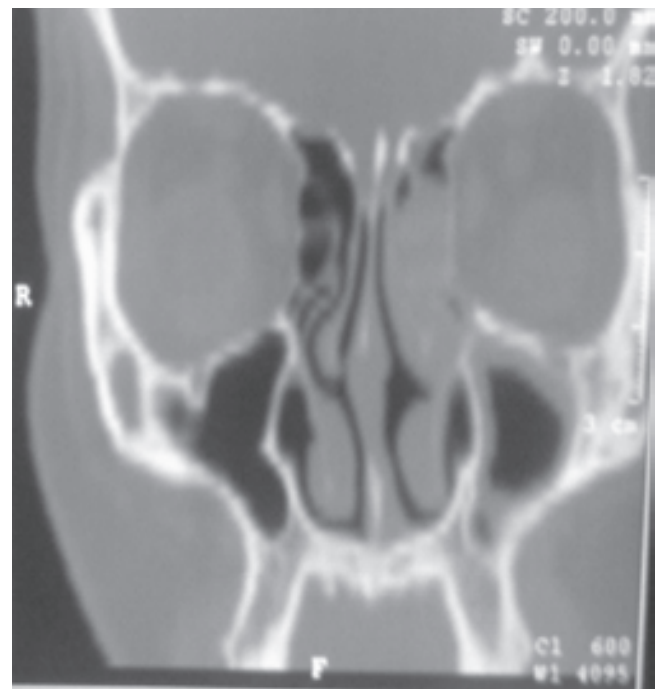

Figura 3. Corte coronal de tomografía computada donde se observa ocupación por densidad de tejidos blandos parcial de fosa nasal izquierda en contacto con lámina papirácea ipsilateral y engrosamiento del maxilar.

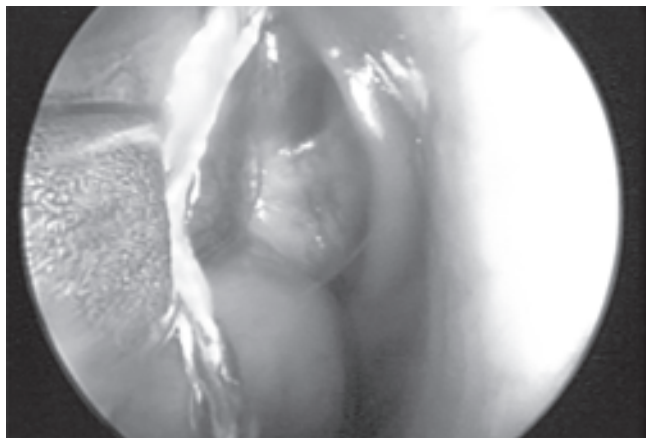


Figura 4. Transoperatorio.

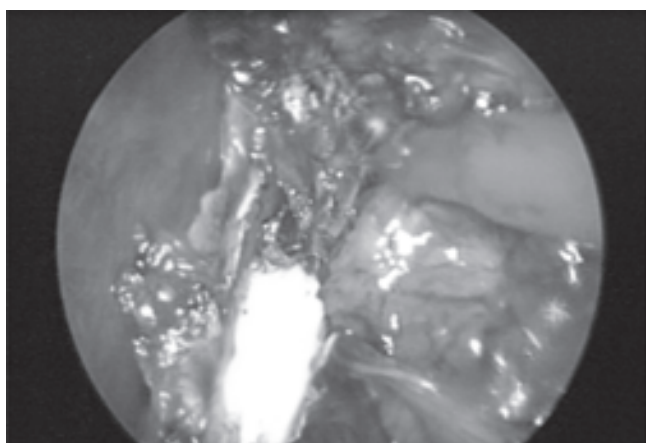


Figura 5. Transoperatorio.

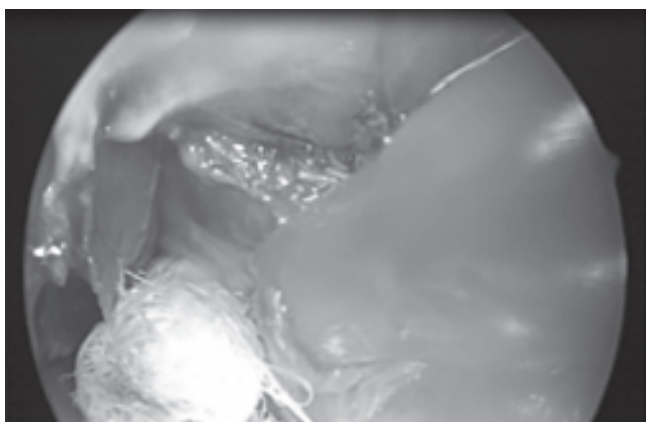


Figura 6. Transoperatorio.

DISCUSIÓN

En la literatura se ha reportado que el lugar más frecuente de presentación de estos tumores es en cabeza y cuello; en el espacio parafaríngeo, nariz y senos para-nasales sólo se involucran en el 4% de estos tumo-

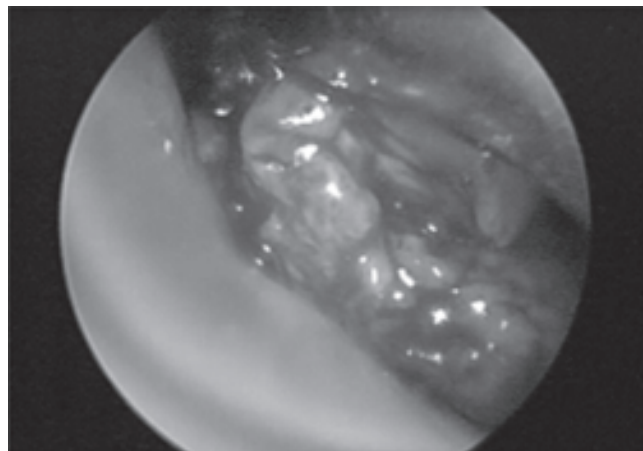


Figura 6. Transoperatorio.

res.

Los schwannomas de nariz y senos paranasales son una entidad clínica no frecuente, que debe sospecharse en pacientes en edad adulta con síntomas obstructivos nasales unilaterales y tumoraciones en fosas nasales.

Es importante realizar el diagnóstico temprano y diferencial dependiendo de la localización en cabeza y cuello que incluye linfadenopatías metastásicas, neoplasias de tejidos blandos, leiomioma, fibromas, lipomas, paragangliomas, aneurismas de la carótida, quistes braquiales, angioma y otros tumores neurogénicos.

Es importante realizar estudios de imagen previos a biopsias o procedimientos quirúrgicos ya que son tumores que pueden estar muy vascularizados, así como para determinar el tamaño y extensión de la tumoración.

BIBLIOGRAFÍA CONSULTADA

1. Persaud, RA, Hajioff, D, Chevetton EB. Intranasal schwannoma in a young woman. *Int J Clin Pract* 2004;58(4):426-8.
2. Hegazy, HM, Snyderman, CH, Fan CY. Neurilemmomas of the paranasal sinuses. *Am J Otolaryngol* 2001;may-jun; 22(3):215-8.
3. Sánchez BR, Fernández O María, Esparza R Alejandro, Dibildox M Javier. Schwannoma del tabique nasal: comunicación de un caso. *An Orl Mex* 2007; 52.
4. Endoscopic treatment of benign tumors of the nose and paranasal sinuses. *Otolaryng Head Neck Surgery* 2004; 131:80.
5. Jacopo Galli A, Micaela Imperiali A, Italo Cantore A, Luigi Corina A, Luigi M. Larocca B. Atypical sinonasal Schwannomas: a difficult diagnostic Challenger. *Auris Nasus Larynx* 2009;36:482-86.
6. AS Rifat Mannan, Singh, Manoj Kumar, Bahadur Sudhir, Hatimota Pradeep, Sharma Mehar Chand. Solitary malignant schwannoma of the nasal cavity and paranasal sinuses: report of two rare cases. *Ear Nose & Throat J*.