

Endoscopia cerebral diagnóstica. Estudio de 20 casos

Dr. Óscar Humberto Jiménez-Vázquez*

Resumen

Introducción: la endoscopia cerebral se utiliza actualmente en un gran número de padecimientos, entre los cuales pueden mencionarse algunas formas de hidrocefalia, disfunción valvular y otras enfermedades neuroquirúrgicas, en especial cuando los estudios de imagen no demuestran claramente la etiología. El propósito de este estudio es comparar las imágenes endoscópicas y tomográficas preoperatorias, para determinar su valor bajo diferentes condiciones patológicas cerebrales.

Método: desde 1994 hasta el 2000, se practicaron 22 endoscopías en 20 pacientes con hidrocefalia hipertensiva, alteración de la válvula de líquido cefalorraquídeo, quistes y hematomas intracraneanos, fístulas de líquido cefalorraquídeo y otras enfermedades neuroquirúrgicas, así como para observar referencias anatómicas durante diferentes procedimientos neuroquirúrgicos abiertos.

Resultados: se encontró estrecha correlación entre las imágenes por tomografía y con el endoscopio en nueve procedimientos (40.91%). En cinco endoscopías los hallazgos no se habían demostrado tomográficamente (22.73%) y en ocho procedimientos endoscópicos (36.36%) las observaciones que se encontraron fueron completamente diferentes a las imágenes de la TACC. En otros dos casos, la endoscopia se utilizó como medio de exploración durante una craneotomía.

El presente estudio demostró que la observación endoscópica del cerebro en casos de hidrocefalia, disfunción valvular y otros padecimientos es de gran utilidad, tanto para confirmar como para descartar lesiones diagnosticadas en el periodo preoperatorio. También demostró ser un instrumento de gran valor en la exploración del campo operatorio durante las intervenciones neuroquirúrgicas abiertas.

Palabras clave: neuroendoscopia, cirugía de invasión mínima, hidrocefalia, alteración valvular.

Summary

Introduction: Brain endoscopy at present is used predominantly in certain cases of hydrocephalus, shunt dysfunction, and other neurosurgical diseases, especially when image studies fail to clearly reveal the aetiology. The purpose of this study was to compare endoscopic and preoperative tomographic images, and to determine the role of endoscopic under different pathological conditions.

Method: From 1994 to 2000, we performed 22 endoscopies in 20 patients with different neurosurgical diseases such as hypertensive hydrocephalus, cerebrospinal fluid shunt dysfunction (CSFSD), intracranial cysts and hematomas, and cerebrospinal fluid (CSF) fistulas, as well as observing anatomical references during different open neurosurgical procedures.

Results: We observed a direct correlation between endoscopic and tomographic images in nine procedures (40.91%). In five endoscopic procedures, the results were not demonstrated tomographically (22.73%), and in eight endoscopies (36.36%) the observations were completely different from CT scan images. In one case, endoscopy was very useful to observe the extension of the callosotomy as treatment for epilepsy, and in another two cases, to identify intraventricular structures in the transcallosal approach for third ventricle tumour resection. In a case of CSF fistula, exploration was successful with the use of the endoscopy.

The present study demonstrated that endoscopic observation of the brain in cases of hydrocephalus, shunt dysfunction, and other diseases is very useful not only to confirm but also to rule out probable lesions diagnosed in the preoperative period. Endoscopy also demonstrated to be a valuable tool in operative field exploration during open neurosurgical procedures.

Key words: Neuroendoscopy, Minimally invasive surgery, Hydrocephalus, Shunt dysfunction.

* Departamento de Neurocirugía. Hospital General "Dr. Miguel Silva". Participante en el Premio Nacional de Cirugía "Dr. Francisco Montes de Oca".

Solicitud de sobretiros:

Dr. Óscar Humberto Jiménez-Vázquez
Departamento de Neurocirugía. Hospital General
"Dr. Miguel Silva" Isidro Huarte Esquina Samuel Ramos
CP 58000, Morelia, Michoacán
Teléfono: (4) 3 12 01 02. Fax (4) 3 12 76 17
E-mail: biblio@prodigy.net.mx

Recibido para publicación: 06-03-2001.

Aceptado para publicación: 17-05-2001.

Introducción

La endoscopia del sistema nervioso central es un procedimiento diagnóstico y terapéutico que comenzó a utilizarse desde 1904 con el fin de explorar el sistema ventricular y tratar algunos casos de hidrocefalia. Inicialmente se practicaba con encefaloscopios rígidos de diseño muy primitivo, lo cual se asoció a una alta tasa de complicaciones y provocó su abandono. Pocos decenios después hubo un resurgimiento enfocado principalmente a la práctica de ventriculostomías para casos selectos de hidrocefalia, así como método

diagnóstico y terapéutico en lesiones intraventriculares, como los quistes coloides del tercer ventrículo^(1,2).

Actualmente se usan dos tipos de endoscopios que se consideran indispensables, cada uno con indicaciones precisas: 1) los endoscopios rígidos, con gran definición óptica, grosor variable y varios canales de trabajo y/o aspiración-irrigación son más apropiados para la resección de lesiones, y 2) los fibroscopios o endoscopios flexibles, que hacen posible una mejor exploración de los diferentes espacios del sistema nervioso central^(1,3).

Entre las indicaciones de la endoscopia cerebral están: 1) resección de lesiones intraventriculares, como tumores, cisticercos, etc., 2) drenaje de colecciones y colocación de catéteres en los ventrículos o en otras cavidades, como son quistes, hematomas, abscesos, etc., 3) exploración y asistencia de intervenciones neuroquirúrgicas abiertas, 4) exploración y tratamiento de algunos casos de hidrocefalia y alteración del sistema derivativo de líquido cefalorraquídeo (LCR), 5) diagnóstico y tratamiento de otras entidades patológicas, especialmente si la etiología no se demuestra claramente con los estudios de imagen (Tomografía Computada o Resonancia Magnética) o cuando hay discrepancia entre los diagnósticos clínicos e imagenológicos^(4,5).

El objetivo del presente estudio es comparar las imágenes preoperatorias de la Tomografía Computada (TAC) o Resonancia Magnética (RM) de cráneo, con aquéllas obtenidas durante la endoscopia, para determinar el valor de este procedimiento en diferentes aspectos de la práctica neuroquirúrgica.

Material y método

Desde febrero de 1994 hasta julio de 2000 se practicaron 22 endoscopías a 20 pacientes en el Hospital General "Dr. Miguel Silva" de la Secretaría de Salud en Morelia, Michoacán. El diagnóstico se hizo en forma clínica y con estudios de imagen, como la Tomografía Computada (TAC) o Resonancia Magnética (RM) de cráneo. Se utilizó un endoscopio rígido de 2 mm de diámetro exterior (Carl Storz GmbH & Co. Mittelstrasse 8, Tuttlingen, Germany).

La endoscopia se realizó con técnica estéril, bajo anestesia general, a través de un trépano coronal localizado en el punto de Kocher en 17 casos. En otro caso se utilizó la región parietal posterior y en otros dos casos se utilizó uno de los trépanos de la craneotomía. En todas las intervenciones la visualización endoscópica precedió a los procedimientos adicionales.

Resultados

Los diagnósticos clínicos más frecuentes fueron: cráneo hipertensivo por hidrocefalia de etiología multifactorial asociado o no a otros síndromes, excluyendo alteración valvular (13 casos); cráneo hipertensivo por disfunción valvular

Cuadro I.

Diagnóstico clínico	Número de casos
Cráneo hipertensivo con o sin otros síndromes, sin alteración valvular	13
Cráneo hipertensivo con alteración valvular	5
Cráneo hipertensivo por tumor sin hidrocefalia	1
Demencia con o sin otros síndromes	5
Hemiparesia postraumática	1
Fístula de LCR	1
Convulsiones con o sin otros síndromes	2

(cinco casos); síndrome demencial con o sin otros síndromes (cinco casos); hemiparesia traumática (un caso); fístula de LCR (un caso), cráneo hipertensivo por tumor cerebral sin hidrocefalia (un caso) y convulsiones con o sin otros síndromes (dos casos). (Cuadro I).

Las características de los casos intervenidos quirúrgicamente con el uso de la endoscopia pueden apreciarse en el cuadro II. Se incluyeron siete pacientes del sexo femenino y 13 del sexo masculino. La edad osciló entre 17 y 60 años de edad con un promedio de 32.65. Dos pacientes se sometieron a dos procedimientos endoscópicos en diferentes tiempos quirúrgicos, según los requerimientos de cada caso.

Se observó discrepancia entre los hallazgos endoscópicos con respecto a los estudios de imagen en ocho procedimientos (36.36%), en los cuales se descartó la presencia de algunas lesiones sospechadas con estudios de imagen. Dichas lesiones son: ependimitis (dos casos), infiltración neoplásica (dos pacientes), quiste intraventricular (un caso), septos en un hematoma (un caso), calcificaciones intraventriculares (un caso) y compresión neoplásica ventricular (un caso).

En cinco endoscopías (22.73%) las lesiones encontradas no pudieron observarse claramente con los estudios de imagen. Éstas correspondieron a tres casos de alteración valvular, uno de ellos por fibrosis posoperatoria extensa, otro caso por adherencia del catéter ventricular al plexo coroideo y el tercero con dicho catéter adherido al septo interventricular. Así mismo, se observó un caso de un tabique longitudinal en tercer ventrículo en continuidad con el septo interventricular y en otro paciente se encontró la pared endimaria con calcificaciones múltiples.

En nueve procedimientos (40.91%), el diagnóstico preoperatorio coincidió totalmente con la imagen endoscópica. Estos casos correspondieron a una comunicación parcial entre un quiste porencefálico y el ventrículo lateral, dos con hidrocefalia sin otras lesiones aparentes, tres casos de deformación o invasión de tumores al sistema ventricular, otro caso de un meningioma intracerebral con quistes no confluentes de LCR

Cuadro II. Características de los casos sometidos a endoscopia.

Caso	Edad	Sexo	Dx. clínico	Diagnóstico tomográfico	Diagnóstico endoscópico
1	30	M	DV	Hidrocefalia global	Adherencia de catéter a plexo coroideo
2	19	M	SCH	Hidrocefalia supratentorial por ependimitis	Ventriculomegalia SIN ependimitis
3	17	M	SCH	Hidrocefalia supratentorial por ependimitis, septos y quistes ventriculares	Ventriculomegalia SIN ependimitis, septos o quistes
4	43	M	SCH, demencia	Calcificaciones parenquimatosas e hidrocefalia global	Ventriculomegalia SIN calcificaciones
5	26	F	SCH, DV*	Tumor talámico con infiltración a 3er ventrículo. Hidrocefalia	Compresión ventricular SIN infiltración neoplásica. Catéter en septo interventricular*
6	26	F	SCH	Hidrocefalia supratentorial por compresión del 3er ventrículo por tumor talámico	Invasión neoplásica a 3er ventrículo. Ventriculomegalia
7	39	M	SCH	Hidrocefalia global por aracnoiditis basal cisticercosa	Calcificaciones ependimarias múltiples. Ventriculomegalia
8	30	M	SCH	Quiste ventricular izquierdo	Ventrículo septado SIN lesión quística
9	42	F	Fístula de LCR DV	Neumocéfalo con hidrocefalia	Ventriculomegalia y neumocéfalo
10	34	M	SCH	Hidrocefalia supratentorial por tumor cerebeloso que invade 3er ventrículo	Ventriculomegalia SIN invasión a 3er ventrículo
11	57	M	SCH, demencia	Hidrocefalia supratentorial	Ventriculomegalia
12	18	F	Convulsiones, demencia	Atrofia cortical leve	Determinación extensión callosotomía
13	28	M	SCH	Hidrocefalia global	Ventriculomegalia
14	31	F	SCH	Hidrocefalia global	Septo 3er ventrículo y ventriculomegalia
15	29	M	SCH, demencia	Quiste porencefálico e hidrocefalia supratentorial	Quiste con comunicación parcial al sistema ventricular dilatado
16	32	F	Convulsiones	Tumor parietal quístico septado	Tumor parietal con quistes independientes
17	17	M	DV	Hidrocefalia supratentorial con dos catéteres ventriculares	Engrosamiento del piso del 3er ventrículo por fibrosis de un catéter. Adherencia a plexo coroideo y oclusión del segundo catéter
18	21	M	SCH	Hidrocefalia por tumor talámico	Ventriculomegalia. Callosostomía asistida*
19	54	F	SCH, demencia	Tumor occipital con deformación ventricular e hidrocefalia	Deformación extrínseca del 3er ventrículo. Ventriculomegalia
20	60	M	SCH, hemiparesia	Hematoma subdural subagudo septado	Hematoma subdural subagudo NO septado

* Diagnóstico y hallazgos de la segunda endoscopia.

SCH: Síndrome de cráneo hipertensivo. DV: Disfunción valvular. LCR: Líquido cefalorraquídeo.

en la periferia y otro caso de neumocéfalo con hidrocefalia. En la exploración del sistema ventricular previo a la resección de un tumor talámico no hubo hallazgos fuera de los esperados en el periodo preoperatorio (Figura 1).

Discusión

Como una modalidad de cirugía de invasión mínima, la endoscopia tiene la ventaja de que se realiza en un espacio muy reducido, a través de una lesión cerebral pequeña y esca-

so desplazamiento del tejido, lo cual se traduce en un riesgo mínimo para producir secuelas neurológicas permanentes⁽⁶⁾.

La indicación más frecuente de la endoscopia cerebral está relacionada con la hidrocefalia o la alteración del sistema de derivación de LCR, que incluye la colocación adecuada de catéteres, la revisión del sistema ventricular, e incluso la práctica de ventriculostomías (perforación del piso o pared anterior del tercer ventrículo). Éste último procedimiento se practica en casos seleccionados de hidrocefalia por obstrucción en la mitad posterior del tercer ventrículo, o bien, es-

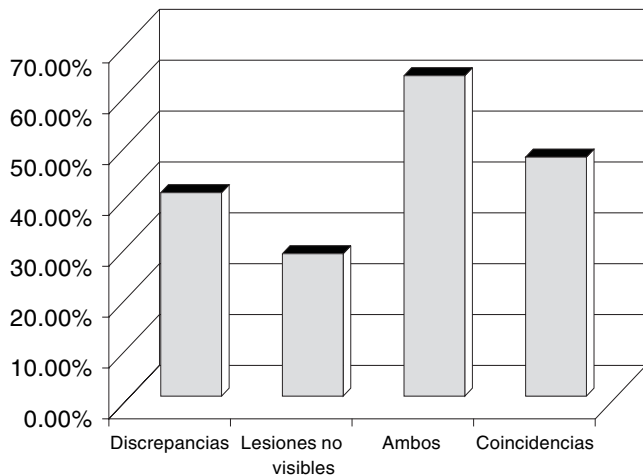


Figura 1.

estructuras caudales a éste⁽⁷⁻¹¹⁾. Nuestra experiencia es similar a la descrita anteriormente, porque en 85% de nuestros pacientes la indicación para realizar este procedimiento fue hidrocefalia o alteraciones asociadas con su tratamiento.

Es importante señalar que en 59.09% de nuestros casos, los hallazgos endoscópicos no pudieron ser determinados en forma clara y precisa mediante los estudios de imagen. Algunos de estos cambios incluyeron: adherencias de catéter ventricular al plexo coroideo y al tabique interventricular; la intensidad del fenómeno inflamatorio o tejido cicatrizal localizado al revestimiento ependimario o a los plexos coroides, lo cual se relaciona a la imposibilidad de identificar adecuadamente las estructuras anatómicas del tercer ventrículo. Otros cambios observados fueron la presencia y extensión de zonas de hemorragia aguda asociada a la ruptura focal del revestimiento ependimario que acompañan a la dilatación ventricular severa, etc.

Como se ilustra en la figura 1, en todos estos casos, la observación endoscópica fue determinante en la decisión de realizar modificaciones a la conducta quirúrgica, algunas de las cuales fueron: 1) La instalación de un sistema cerrado de derivación de líquido cefalorraquídeo, habiéndose descartado la presencia de cisticercos vivos dentro del ventrículo (Caso 3) o de infiltración neoplásica (Casos 5 y 10). 2) La decisión de no realizar ventriculostomía en el piso del tercer ventrículo en virtud del hallazgo de inflamación extensa, con puntos anatómicos de referencia enmascarados, como sucedió en el Caso 17. 3) La colocación precisa en cuanto a sitio y profundidad del catéter para derivar el líquido cefalorraquídeo, (Caso 15). 4) La determinación en el número de trépanos para evacuar un hematoma en base a la ausencia de septos, en el Caso 20. 5) La decisión de no practicar la resección o toma de muestras del tumor que no se encontró invadiendo el tercer ventrículo (Caso 5), etc.

En la alteración valvular, la imagen endoscópica permitió modificar durante el transoperatorio el procedimiento planeado, con reducción del tiempo quirúrgico y evitar al paciente riesgos innecesarios que pudieron generarse por procedimientos repetitivos. En los casos uno y diecisiete, la presencia de adherencias del catéter ventricular al plexo coroideo fue detectada y liberada antes de ser exteriorizado para su revisión, lo que evitó las complicaciones relacionadas a su exposición.

La sospecha sobre la presencia de quistes o compartimentos intraventriculares por ependimitis justificó la revisión del sistema de derivación de LCR en los casos dos, tres, cuatro, siete y ocho.

Bergsneider y cols.^(12,13), entre otros, han utilizado el endoscopio para remover quistes de cisticercos vivos intraventriculares, así como para tratar algunas de sus complicaciones asociadas. Estos autores consideran que éstas son claras indicaciones para la endoscopia.

Recientemente Perneczky y Fries^(14,15) han utilizado este procedimiento como auxiliar en la exploración del campo operatorio en intervenciones neuroquirúrgicas extensas. En nuestros casos cinco y dieciocho se utilizó el endoscopio como paso inicial al abordaje transcallosos para la resección de un tumor talámico, con el fin de identificar estructuras anatómicas intraventriculares. Con semejante indicación, y aún cuando no se encontró en la literatura antecedente alguno para tal fin, se utilizó la imagen endoscópica para delimitar la extensión de la callosotomía en un paciente con crisis convulsivas refractarias a tratamiento farmacológico.

La experiencia en el manejo del endoscopio hará posible el incremento en sus indicaciones, las cuales probablemente incluirán algunos procedimientos que en la actualidad son abiertos. De esta forma podrá reducirse significativamente la morbilidad y la mortalidad que se asocia a un tiempo operatorio prolongado y a una hemorragia transoperatoria abundante. Así mismo, acortará la permanencia intrahospitalaria del paciente, lo que podrá traducirse en una importante reducción de costos.

Agradecimientos

A la Dra. Norma Nagore Robles por su cooperación entusiasta en la redacción de este documento.

Referencias

1. Bauer BL, Hellwig D. Intracranial and intraspinal endoscopy. In: Schmidek HH, Sweet WH, editors. Operative neurosurgical techniques. Philadelphia PA, USA: Saunders 1995: 695-714.
2. Decq P, Le Guerinel C, Brugières P, Djindjian M, Silva D, Kéavel Y, Melon E, Nguyen JP. Endoscopic management of colloid cysts. Neurosurgery 1998; 42: 1288-1296.
3. Dorward NL, Alberti O, Zhao J, Dijkstra A, Buurman J, Palmer JD, Hawkes D, Thomas DGT. Interactive image-guided neuroendoscopy: development and early clinical experience. Minim Invasive Neurosurg 1998; 41: 31-34.

4. Gaab MR, Schroeder HWS. Neuroendoscopic approach to intraventricular lesions. *J Neurosurgery* 1998; 88: 496-505.
5. Canady AI, Sood S, Ham SD. Surgical management of hydrocephalus in children. In: Schmidek HH, Sweet WH, editors. *Operative neurosurgical techniques*. Philadelphia, PA; USA: Saunders 1995:1231-1243.
6. Gaab MR, Schroeder HWS. Neuroendoskopie und endoskopische Neurochirurgie. *Nervenarzt* 1997; 68: 459-465.
7. Jones RFC, Stening WA, Brydon M. Endoscopic third ventriculotomy. *Neurosurgery* 1990; 26: 86-92.
8. Kelly PJ. Stereotactic third ventriculostomy in patients with nontumoral adolescent/adult onset aqueductal stenosis and symptomatic hydrocephalus. *J Neurosurgery* 1991; 75: 865-873.
9. Tisell M, Almström O, Stephensen H, Tullberg M, Wikkelsö C. How effective is endoscopic third ventriculostomy in treating adult hydrocephalus caused by primary aqueductal stenosis?. *Neurosurgery* 2000; 46: 104-111.
10. Cinalli G, Salazar C, Mallucci C, Zanoni Zada J, Zerah M, Sainte-Rose C. The role of endoscopic third ventriculostomy in the management of shunt malfunction. *Neurosurgery* 1998; 43: 1323-1329.
11. Fukuoka T, Vorster SJ, Luciano MG. Risk factors for failure of endoscopic third ventriculostomy for obstructive hydrocephalus. *Neurosurgery* 2000; 46: 1100-1111.
12. Bergsneider M. Endoscopic removal of cysticercal cysts within the fourth ventricle. *J Neurosurgery* 1999; 91: 340-345.
13. Bergsneider M, Holly LT, Lee JH, King WA, Frazee JG. Endoscopic management of cysticercal cysts within the lateral and third ventricles. *J Neurosurgery* 2000; 92: 1423.
14. Perneczky A, Fries G. Endoscope-assisted brain surgery: part 1-evolution, basic concept, and current technique. *Neurosurgery* 1998; 42: 219-225.
15. Fries G, Perneczky A. Endoscope-assisted brain surgery: part 2-analysis of 380 procedures. *Neurosurgery* 1998; 42: 226-232.