

Cirugía y Cirujanos

Volumen **72**
Volume

Número **2**
Number

Marzo-Abril **2004**
March-April

Artículo:

Colocación de sondas nasointestinales para alimentación, guiadas con un trazo electrocardiográfico, en pacientes críticos

Derechos reservados, Copyright © 2004:
Academia Mexicana de Cirugía

Otras secciones de
este sitio:

- 👉 [Índice de este número](#)
- 👉 [Más revistas](#)
- 👉 [Búsqueda](#)

*Others sections in
this web site:*

- 👉 [Contents of this number](#)
- 👉 [More journals](#)
- 👉 [Search](#)



[Medigraphic.com](http://www.Medigraphic.com)

Colocación de sondas nasointerales para alimentación, guiadas con un trazo electrocardiográfico, en pacientes críticos

Dr. Armando Díaz-Rodríguez,* Dr. Juan Esponda-Prado,** Acad. Dr. Luis Ize-Lamache***

Resumen

Introducción: la alimentación por vía nasointeral es el método preferido para administrar una dieta al enfermo en estado crítico. La infusión de la dieta en el duodeno, en lugar del estómago, se considera más segura para evitar una broncoaspiración. Para colocar la punta de la sonda en el duodeno es posible realizar maniobras externas ayudadas por la guía de la sonda, utilizar fluoroscopia o un endoscopio. El paso espontáneo de la punta al duodeno, aún con la aplicación de procinéticos, se logra en menos de 30% de los casos.

Objetivo: valorar la utilidad del registro electrocardiográfico para la colocación de una sonda nasointeral en los pacientes en estado crítico candidatos a alimentación enteral temprana.

Material y métodos: de enero de 2001 a enero de 2002, en la Unidad de Cuidados Intensivos del Hospital Ángeles del Pedregal, a pacientes en estado crítico candidatos a alimentación enteral temprana, se les colocó una sonda nasointeral mediante la ayuda de un trazo electrocardiográfico, con el propósito de dejar la punta de la misma en el duodeno. Durante el tránsito de la sonda por el esófago se observó en la pantalla un QRS positivo; al entrar al estómago el trazo se volvió isoelectrico y al pasar el píloro el QRS se volvió negativo. Al terminar el procedimiento se realizó una radiografía para corroborar que la punta de la sonda se encontrara en el duodeno.

Resultados: el método se utilizó en 100 pacientes críticos consecutivos. La punta de la sonda se colocó en el duodeno en 95 de ellos.

Conclusiones: el trazo electrocardiográfico es un método seguro que permite colocar la punta de la sonda nasointeral en el duodeno o yeyuno proximal en la mayoría de los casos.

Palabras clave: sondas nasointerales, alimentación enteral temprana, paciente crítico, trazo electrocardiográfico.

Summary

Introduction: Nasointeral feeding is the preferred method to feed critically ill patients. Infusion of diet into duodenum instead of stomach is considered safer to avoid pulmonary aspiration. To place the tip of the tube inside duodenum, one can perform external maneuvers, aided by the tube's guidance, or use fluoroscopy and/or endoscopy. Spontaneous passage of the tip of the tube into duodenum, even with administration of pro-kinetic drugs, is achieved in < 30% of cases.

Objective: Assessing helpfulness of electrocardiographic tracing in placement of a nasoduodenal tube in critically ill patients amenable to early enteral feeding.

Material and methods: From January, 2001 through January, 2002 at the Intensive Care Unit of Hospital Angeles del Pedregal (Mexico City), a nasointeral tube was placed in all critically ill patients who were candidate for early enteral feeding, intending to leave the tip inside duodenum with the aid of ECG tracing. During passage of the tube through esophagus, the screen showed positive QRS; on entering stomach, trace became isoelectric and after crossing pylorus, QRS trace turned definitely negative. Once the procedure was over, an X-ray was taken to confirm that the tip of the tube was inside duodenum.

Results: This method was used in 100 consecutive patients. The tip of the tube reached duodenum in 95 of 100 patients.

Conclusions: Placement of nasoduodenal tube with the aid of electrocardiographic tracing is a safe method that makes possible the tip of the tube to reach duodenum, or proximal jejunum in the majority of cases.

Key words: Nasointeral tubes, Early enteral feeding, Critically ill patient, Electrocardiographic tracing.

* Servicio de Medicina Crítica, Hospital del Carmen, Guadalajara, Jalisco.

** Jefe del Servicio de Medicina Crítica, Hospital Ángeles del Pedregal.

*** Académico Emérito, Hospital Ángeles del Pedregal.

Solicitud de sobretiros:

Acad. Dr. Luis Ize-Lamache.

Camino a Santa Teresa 1055, despacho 209

Col. Héroes de Padierna, 10700 México D.F.

Tel.: 5568 4050, E-mail: luivize@prodigy.net.mx

Recibido para publicación: 19-11-2003.

Aceptado para publicación: 19-02-2004.

Introducción

La alimentación enteral por sonda es el método preferido para administrar una dieta al enfermo crítico. Esta ruta preserva las funciones de la mucosa intestinal y probablemente reduce el riesgo de infección al estimular en el tracto gastrointestinal la respuesta inmune y conservar los mecanismos de defensa de la mucosa⁽¹⁾.

La mayor desventaja de la nutrición enteral en el paciente crítico es la gran frecuencia de gastroparesia o falta de

movimiento del estómago, que puede favorecer la regurgitación del contenido gástrico o vómito y una consecuente aspiración pulmonar⁽²⁾.

Uno de los beneficios de este tipo de nutrición es poder administrar al día un aporte adecuado de calorías y proteínas, con lo que se incrementan las concentraciones de prealbúmina y disminuye la frecuencia de neumonía⁽³⁾.

La administración de nutrientes por un tubo nasointestinal es un método ampliamente usado como alternativa a la nutrición endovenosa^(4,5) y un componente importante de la atención intensiva a pacientes que se recuperan de enfermedades severas⁽²⁾.

Existen algunas circunstancias que hacen imposible alimentar al paciente por vía enteral: vómito incoercible, obstrucción total del esófago, perforación de víscera, peritonitis generalizada, o bien, obstrucción intestinal⁽⁶⁾; en tal caso, es necesario recurrir a la vía endovenosa. En la mayoría de los casos si la dieta se infunde en el yeyuno para evitar el íleo gástrico, aun en pequeñas cantidades que tienen como propósito conservar las funciones de la mucosa intestinal, es posible utilizar la vía nasointestinal.

Se ha demostrado que en el paciente crítico el inicio de la infusión de la dieta en las primeras horas ofrece mayor protección a la mucosa, de ahí la importancia de contar con una vía temprana⁽²⁾. Se han ideado diferentes métodos para facilitar el paso de la punta de la sonda al duodeno: la manipulación externa de la misma con la ayuda de la guía metálica, la aplicación de procinéticos (metoclopramida, eritromicina), la colocación en la punta de la sonda de fragmentos metálicos para aumentar su peso o facilitar su movilización con la ayuda de imanes externos, la visualización con fluoroscopia de la sonda para guiarla hacia el duodeno, el uso de sondas que tienen en su punta un medidor del pH para que el cambio de registro de ácido a alcalino indique el paso al duodeno, o el uso de un endoscopio que con la ayuda de una pinza en el canal de trabajo permita llevar la sonda hasta el duodeno⁽³⁾.

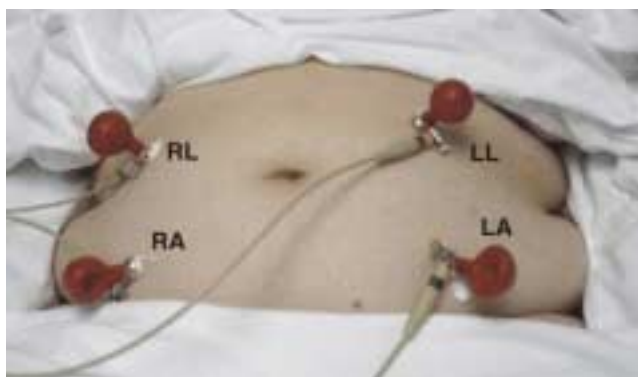


Figura 1. Colocación de las derivaciones RL, RA, LL y LA.

Sin embargo, el paso espontáneo de la punta de la sonda del estómago al duodeno, incluso con procinéticos, cambios de posición, movilización de la guía, y peso en la punta, sólo se logra en menos de 30% de los casos después de 24 horas⁽⁴⁾. Los otros métodos: imanes, registro de pH, fluoroscopia, o endoscopia permiten alcanzar el duodeno en un porcentaje mucho más alto, pero tienen dos inconvenientes importantes: el costo y la necesidad de llevar al paciente a otro departamento, con el riesgo que esto significa para un paciente crítico.

Es por ello que la colocación de una sonda nasointestinal con la ayuda de un registro electrocardiográfico en la cabecera del paciente, es un método atractivo por su alta disponibilidad y bajo costo⁽¹⁾. Este método se basa en la teoría del dipolo, y consiste en colocar por delante del dipolo un electrodo explorador que registra las fuerzas electromotrices originadas en el proceso de despolarización donde se observa por lo general una deflexión positiva. Si se pone el electrodo explorador del lado opuesto, de manera que va alejándose al dipolo, se registrará una deflexión negativa. Al situarlo en una posición intermedia, la deflexión será primero positiva, ya que el dipolo se acerca hasta llegar abajo del electrodo; luego es negativa, al alejarse, obteniendo en esta forma una deflexión isodifásica⁽⁷⁾.

Material y métodos

A todo paciente de la Unidad de Cuidados Intensivos del Hospital Ángeles del Pedregal, candidato a alimentación enteral temprana, se le colocó una sonda nasointestinal con la ayuda del registro electrocardiográfico en la cabecera de la cama. La sonda nasointestinal fue de marca comercial "Kangaroo" calibre 7.5 french, con punta de tungsteno y guía metálica con una longitud de 43 centímetros.

Las derivaciones del electrocardiograma se colocaron en la pared anterior del abdomen del paciente en la siguiente forma: derivaciones RA y LA sobre las líneas medioclavi-

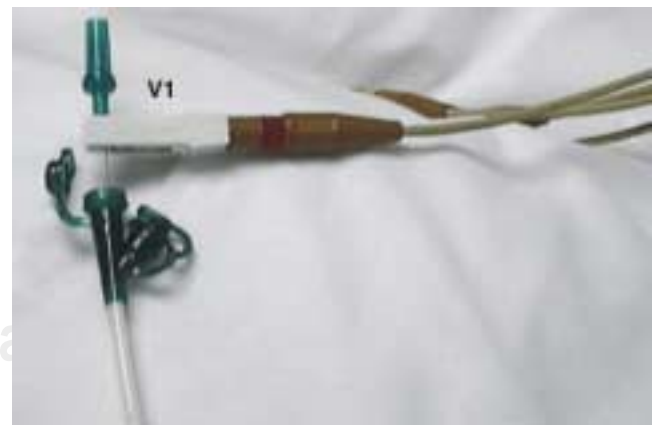

Figura 2. Derivación V1 conectada con pinza de cocodrilo a la guía metálica de la sonda.

culares derecha e izquierda, a 5 cm por debajo de la cicatriz umbilical; y las derivaciones RL y LL en las mismas líneas medioclaviculares derecha e izquierda pero a 5 cm por arriba de la cicatriz umbilical, como se observa en la figura 1.

Se lubricó el interior de la sonda nasointeral con una solución de bicarbonato de sodio o con solución salina, y se volvió a introducir la guía metálica en su interior, dejando un centímetro de la misma fuera de la sonda para colocar en este sitio con una pinza de cocodrilo el electrodo de la derivación V1, como se muestra en la figura 2. El trazo se observó, durante la colocación de la sonda, en la pantalla del electrocardiógrafo en la derivación V1.

Se apreciaron los siguientes trazos:

- Durante el paso de la sonda por el esófago se visualizó un QRS positivo (Figura 3).
- En el estómago el QRS se volvió isoelectrico (Figura 4).
- Al pasar al duodeno el QRS fue francamente negativo (Figura 5).

Cuando se consideró terminado el procedimiento, con un aparato de rayos X portátil se procedió a la toma de una placa de abdomen, con infusión simultánea de 20 ml de medio de contraste hidrosoluble en la luz de la sonda, para observar dónde se encontraba la punta de la misma.

Resultados

De enero de 2001 a enero de 2002 se incluyeron en el estudio 100 pacientes, de los cuales 57 fueron del sexo mas-

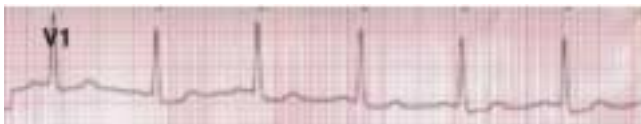

Figura 3. Punta de la sonda en el esófago.

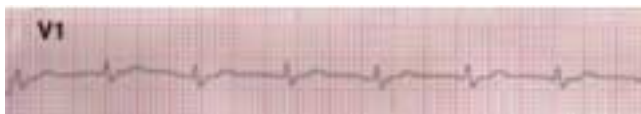

Figura 4. Punta de la sonda en la cavidad gástrica.

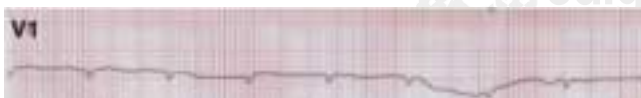


Figura 5. Punta de la sonda en el duodeno.

culino y 43 del femenino (Figura 6), con una edad media de 60, moda de 78, rango de 15 a 93 años, y desviación estándar de 18.97. Los diagnósticos fueron: neumonía en 15, revascularización miocárdica en 13, politrauma en 12, hemorragias subaracnoideas en 10, eventos vasculares cerebrales en 8, y otros diagnósticos en los 42 restantes (Cuadro I).

El tiempo promedio para la instalación de la sonda nasointeral fue de 10 minutos, con mínimo de 3 y máximo de 40 minutos. El número de intentos fue de uno en 83 pacientes (83%), y de dos en 12 pacientes (12%), con una media de 1 en 95 pacientes.

En cinco casos la sonda no pasó al duodeno y fue necesario colocarla con endoscopia, con un tiempo promedio de una hora para lograr su instalación; en tres pacientes durante la endoscopia se observó gastromegalia.

Las sondas nasointerales permanecieron en su sitio un mínimo de 3 días y un máximo de 22. En 2% de los casos hubo oclusión de las sondas y en 5% retiro accidental de la misma, por lo que se recolocaron con el mismo procedimiento.

Con este método, en 85% de los casos no se presentaron complicaciones; en dos pacientes se observó epistaxis de fácil control, en uno vómito y en siete casos dolor en la nariz en el momento de la instalación (Figura 7).

En los 95 casos en que se logró pasar el píloro, la punta de la sonda se observó con la ayuda de las radiografías de abdomen en las siguientes porciones del duodeno: en dos pacientes en la primera porción, en 49 en la segunda porción, en 37 en la tercera y en siete en la cuarta. En cinco casos la punta de la sonda no pasó del estómago.

Si se compara el trazo electrocardiográfico negativo con la radiografía para corroborar la adecuada posición de la punta de la sonda, se obtiene una sensibilidad, según la tabla de valores esperados, de 0.96, con una especificidad de 0.04, un valor predictivo positivo de 95% y un valor predictivo negativo de 5%.

Discusión

Con la ayuda del trazo electrocardiográfico, en 95% de los pacientes críticos logramos colocar la punta de la sonda

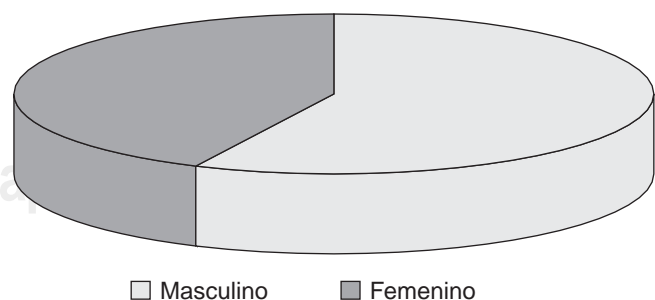
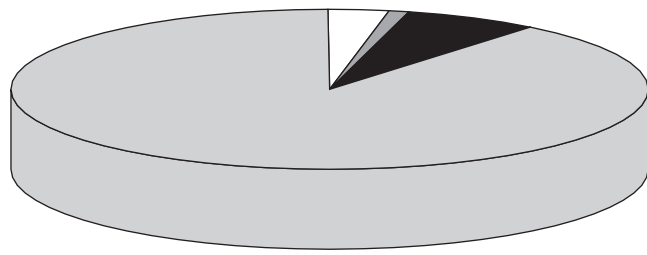


Figura 6. Distribución de los pacientes según su sexo.

Cuadro I. Diagnósticos de los 100 pacientes en estado crítico

Neumonía	15
Insuficiencia respiratoria	6
Crisis convulsivas	2
Porfiria	1
Craneotomía	5
SIRPA	2
EPOC	4
Choque cardiogénico	1
Pericarditis	1
Recambio valvular	1
Meningitis	1
Pancreatitis	3
Tromboembolia pulmonar	1
Laparotomía exploradora	7
Infarto agudo del miocardio	1
Insuficiencia renal aguda	6
Poli-traumatismo	12
Revascularización	13
Hemorragia subaracnoidea	10
Evento vascular cerebral	8

SIRPA = Síndrome de insuficiencia respiratoria progresiva del adulto
EPOC = Enfermedad pulmonar oclusiva crónica



□ Epistaxis ■ Vómito ■ Dolor ■ S/complicaciones

Figura 7. Complicaciones con la colocación de la sonda nasoenteral.

por delante del píloro. En la publicación de Keidan y colaboradores⁽¹⁾ el éxito fue de 75%, al utilizar las derivaciones DII y DIII y colocar la derivación VI en la guía previamente lubricada con bicarbonato de sodio. En el presente trabajo se administró, además, metoclopramida y se colocó a los pacientes en decúbito lateral derecho.

En nuestro estudio realizamos pequeñas modificaciones a la técnica original de Keidan: colocamos las derivaciones

RL y LL en la parte superior del abdomen, y en la parte inferior las RA y LA; fijamos la derivación VI a la guía metálica de la sonda y no se dio ninguna posición al paciente ni se administraron medicamentos. Con estas modificaciones observamos un aumento de 4% en la especificidad y una sensibilidad de 96%.

Las complicaciones observadas con la colocación de las cien sondas fueron: presentación de epistaxis en dos pacientes, vómito en uno, dolor nasal en siete, y en cinco casos (5%) no se pudo pasar el píloro. En tres de estos cinco casos se observó gastromegalia en la endoscopia realizada para pasar la sonda al duodeno, lo que contribuyó a la falla del procedimiento.

Conclusiones

- El método propuesto para la instalación de una sonda nasoenteral con la ayuda de un trazo electrocardiográfico, puede optimar recursos y tiempo en la unidad de cuidados intensivos.
- Las complicaciones fueron mínimas.
- El tiempo de instalación fue corto.
- El éxito en la colocación de la sonda nasoenteral fue de 95%.
- El personal médico o de enfermería puede realizar la instalación al familiarizarse con los trazos del electrocardiograma.

Referencias

1. Keidan L, Gallagher J, James T. Electrocardiogram-guided placement of enteral feeding tubes. *Crit Care Med* 2000;28:2631-2633.
2. Hernández S, Rosas C, Marín J, et al. Bedside sonographic-guided versus blind feeding tube placement in critically ill patients. *Crit Care Med* 1996;24:1690-1694.
3. Welch SK, Waits M, et al. Comparison of four bedside indicators used to predict duodenal feeding tube placement with radiography. *J PEN* 1994;18:525-530.
4. Zaloga GP, et al. Bedside method for placing small bowel feeding tube in critically ill patients. A prospective study. *Chest* 1991;100:1643-1646.
5. Gutiérrez ED, Balfe DM. Fluoroscopically guided nasogastric feeding tube placement: result of a 1-year study. *Radiology* 1991;178:759-762.
6. Shoemaker WC, Ayres SM, Grenvik A, et al. Tratado de medicina crítica y terapia intensiva. 3ª. ed. Buenos Aires, Argentina: Panamericana; 1998. pp. 1131-1133.
7. Giovani B, Pascual G. Electrocardiografía razonada. 2ª ed. México: El Manual Moderno; 1995. pp. 10-11.