

Cirugía y Cirujanos

Volumen **72**
Volume

Número **3**
Number

Mayo-Junio **2004**
May-June

Artículo:




Necrosis intestinal *in utero* por gastroquisis

Derechos reservados, Copyright © 2004:
Academia Mexicana de Cirugía

**Otras secciones de
este sitio:**

-  **Índice de este número**
-  **Más revistas**
-  **Búsqueda**

***Others sections in
this web site:***

-  ***Contents of this number***
-  ***More journals***
-  ***Search***



Medigraphic.com

Necrosis intestinal in utero por gastrosquisis

Acad. Dr. Carlos Baeza-Herrera,* Dr. Héctor Sanjuan-Fabián,**
 Dra. Alejandra I Ortiz-Zúñiga,** Dr. Luis Manuel García-Cabello,***
 Dr. Heladio M Nájera-Garduño,**** Dr. Héctor F Sánchez-Martínez*****

Resumen

Introducción: la necrosis del intestino delgado por bloqueo mecánico del aporte sanguíneo debido a una gastrosquisis ocluida *in utero*, es un evento raro.

Casos clínicos: dos recién nacidos que tuvieron necrosis intestinal extraabdominal y atresia yeyunal intraabdominal causadas con seguridad por el mismo fenómeno isquémico. En uno de ellos, además, se asoció aganglionosis probablemente adquirida. Ambos tuvieron un curso clínico similar al referido en la literatura.

Conclusiones: se trata de una asociación descrita en muy pocas ocasiones. El pronóstico de esta infrecuente entidad es muy malo.

Palabras clave: gastrosquisis, atresia, aganglionsis, síndrome de intestino corto, obstrucción intestinal.

Summary

Introduction: Strangulation of the intestine as the result of compression of its blood supply in a tightly closed gastroschisis defect is a very rare occurrence.

Clinical cases: We present the cases of two newborn patients who had extra-abdominal infarcted bowel and intra-abdominal jejunal atresia due to vascular compression for gastroschisis defect. One was associated with colonic, probably acquired aganglionosis. Both had similar clinical courses.

Conclusions: This association is very uncommon. Prognosis of this complex is very poor.

Key words: Gastroschisis, Atresia, Aganglionosis, Short bowel syndrome, Intestinal obstruction.

Introducción

Ha sido plenamente demostrado, tanto en el laboratorio como en la práctica clínica cotidiana^(1,2), que la atresia yeyuno-ileal es consecuencia de un accidente vascular *in utero*, consistente en la interrupción del suministro de sangre de alguna de las ramas de la arteria mesentérica superior. Esa isquemia por lo general se debe a volvulus, invaginación intestinal o enfermedad meconial⁽³⁾.

Por otro lado, la gastrosquisis es un defecto paraumbilical que aparece durante la fase extracelómica de desarrollo y coincide con la rotación intestinal. El mecanismo íntimo no ha sido establecido todavía, pero es probable que se deba a trombosis de los vasos onfalo-mesentéricos. A diferencia del onfalocele, en la gastrosquisis el orificio es pequeño, se ubica a la derecha del cordón umbilical y siempre está expuesto el intestino medio⁽⁴⁾.

La presencia simultánea de atresia yeyunal, protrusión, exposición y necrosis de un segmento de intestino delgado y grueso sin un defecto paraumbilical y aparente acortamiento del intestino proximal a la atresia, constituye un complejo extraordinariamente poco frecuente, toda vez que hasta el año 2001 eran quince⁽⁵⁾ los casos referidos en la literatura. Por lo anterior, el propósito de este estudio es analizar y hacer destacar las similitudes encontradas en dos neonatos, así como referir los primeros casos que se conocen en nuestro país.

* Académico titular, Academia Mexicana de Cirugía. Profesor titular del Curso de Cirugía, UNAM. Jefe del Departamento de Cirugía, Hospital Pediátrico Moctezuma.

** Residente de Cirugía, Hospital Pediátrico Moctezuma.

*** Cirujano pediatra y profesor ayudante, Hospital Pediátrico Moctezuma.

**** Profesor adjunto de Cirugía, Hospital Pediátrico Moctezuma.

***** Jefe del Departamento de Patología, Hospital Pediátrico Moctezuma.

Solicitud de sobretiros:

Dr. Carlos Baeza-Herrera, Oriente 158 número 189, Col. Moctezuma, Segunda Sección, 15500 México, D. F.
 Tels.: 5571 4057 y 5571 1737

Recibido para publicación: 10-12-2003.

Aceptado para publicación: 29-03-2004.

Casos clínicos

Caso 1

Recién nacida de 35.3 semanas de gestación, con Apgar 7-8, peso de 1,900 g, perímetro cefálico de 31 cm y períme-

tro torácico de 30 cm. En la exploración física se encontró la exposición de un fragmento de tejido que se presumió era intestino. Estaba edematoso, de difícil manipulación, ligeramente enrollado y de color negro por la necrosis (Figura 1); protruía a través de un defecto paraumbilical derecho de menos 2 mm de diámetro. Se solicitaron los exámenes de laboratorio y gabinete correspondientes; las imágenes radiológicas revelaron dilatación de intestino delgado y opacidad pélvica (Figura 2). Por lo anterior, la paciente fue intervenida quirúrgicamente.

Como dato relevante se encontró ausencia de defecto en la pared por donde con dificultad pasaba un cordón fibroso. Dentro de la cavidad se observó interrupción de la continuidad intestinal, seguida de separación del otro extremo obliterado por un defecto mesentérico en forma de V (atresia tipo IIIa) y brevedad intestinal. Se procedió a efectuar yeyuno-colonanastomosis término-lateral con desproporción de segmentos de 8:1. El intestino residual total fue de 40 cm. La evolución fue desfavorable ya que la paciente cursó con sepsis por *Enterobacter cloacae* y tuvo que ser nuevamente intervenida.

En esa segunda ocasión se encontró dilatación proximal con permeabilidad de la anastomosis, motivo por el cual se efectuó una operación de Heineke-Mikulicz, sin resultados favorables.

La siguiente operación, nueva enterostomía, se efectuó debido a que no había movimientos intestinales adecuados, por lo que en los siguientes días hubo pérdida importante de líquidos que condujo a desnutrición grave, lo que obligó a la restauración temprana de la permeabilidad y obtención de biopsias. Aunque la anastomosis cicatrizó en forma adecuada, la

reacción fue “síndrome de asa ciega”. La evolución ulterior se caracterizó por dilatación abdominal permanente, ausencia de evacuaciones y la aparición de trastornos diversos. El colon por enema constató la ausencia de obstrucción e imagen que sugería aganglionesis colónica (Figura 3). El estudio histo-

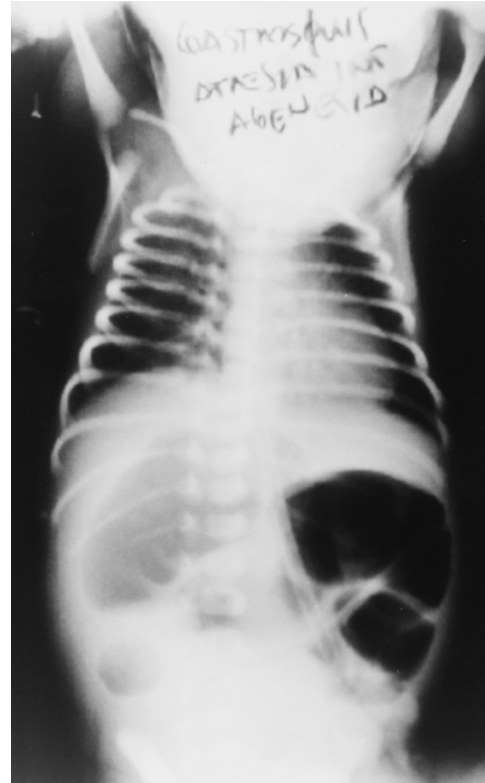


Figura 2. Estudio radiológico simple de abdomen en posición horizontal que muestra dilatación intestinal y opacidad pélvica.

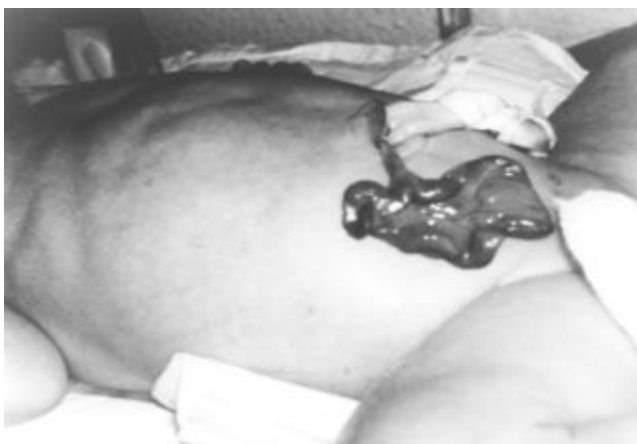

Figura 1. Nótese cómo se inserta la estructura a la derecha del cordón umbilical. Es visible el mesenterio y la pared intestinal, así como la ausencia de un defecto real en la pared anterior del abdomen.

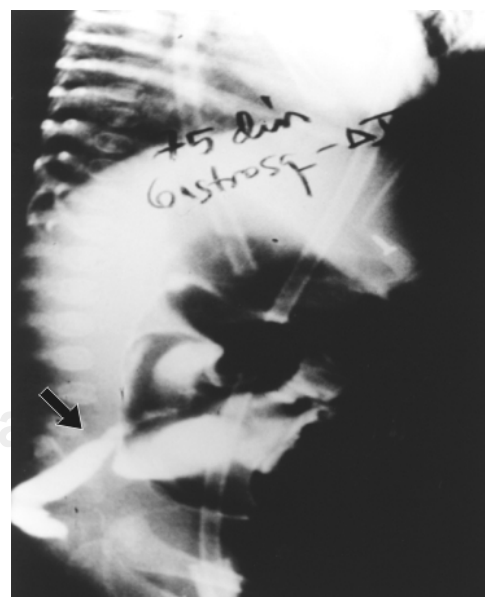

Figura 3. Colon por enema que muestra permeabilidad del intestino, pero con un segmento estrecho (flecha) que sugiere enfermedad de Hirschsprung y que conocemos como “zona de transición”.

lógico reveló ausencia de células ganglionares, con lo que se confirmó aganglionosis (Figura 4). Finalmente la niña falleció.

Caso 2

Recién nacido que ingresó a las pocas horas procedente de un hospital del Estado de México. Era producto de primera gesta, embarazo armónico y parto sin complicaciones; calificado con Apgar 8-8 y peso de 2,700 g. En el momento del nacimiento se encontró distensión abdominal y una estructura oscura compatible con segmento intestinal (Figura 5) adherida a la pared abdominal a través de una banda fibrosa y al lado derecho del cordón umbilical. El estudio radiológico indicó signos de bloqueo intestinal.

Por sospecha de atresia intestinal, el paciente fue llevado a sala de operaciones en donde a través de laparotomía exploradora se ratificó ausencia de defecto de la pared abdominal, atresia yeyunal tipo IIIa, ausencia de válvula ileocecal, apéndice y mitad del colon transversal y presencia de intestino proximal de 20 cm. Se efectuó anastomosis yeyunocolónica, sin que se lograra funcionamiento adecuado. El estudio histológico indicó intestino delgado y grueso en el espécimen enviado, aunque histológicamente era normal. La evolución en los siguientes días fue desfavorable ya que nunca hubo movimientos efectivos de vaciamiento del intestino. El paciente falleció debido a sepsis por germen no identificado.

Discusión

La historia de la *asociación* –gastrosquisis ocluida *in utero*, exposición, necrosis y momificación de un segmento de intestino delgado, atresia intestinal intraabdominal, así como

presencia de un síndrome manifiesto de intestino corto–, de acuerdo con su concepción original, es relativamente nueva, no más de 45 años. No se tenía idea de su existencia cuando se empezaron a describir los primeros casos de gastrosquisis típica en la literatura, y mucho menos que probablemente obedecía a un mismo mecanismo etiopatogénico. El primer reporte alusivo al tema apareció en 1957, no obstante que ese documento⁽⁶⁾ niega la presencia de atresia intestinal. El segundo, publicado en 1970⁽⁷⁾, es idéntico a los que fueron apareciendo en los años siguientes.

La *asociación*, como se está conociendo, establece la ausencia de un defecto paraumbilical derecho, atresia yeyunoileal, exposición, necrosis y momificación de un segmento, generalmente íleon terminal y colon derecho, y acortamiento real de la superficie de absorción, combinación que estuvo presente en la mitad de los casos referidos en la literatura.

En relación con el primer componente, es decir, la ausencia de defecto de la pared abdominal, los hallazgos *in utero* y operatorios parecen indicar que en etapas tempranas del desarrollo embrionario el intestino no alcanza a retornar a la cavidad celómica y subsecuentemente sufre trastorno vascular, probablemente debido a volvulus de intestino medio. La hipótesis propone que sin intestino viable que mantenga la abertura correspondiente a la gastrosquisis, la pared abdominal se ocluye espontáneamente y el intestino que no alcanzó a retornar, más que absorberse se necrosa y por efecto del líquido amniótico se momifica⁽⁸⁾.

Respecto a la atresia, sin duda alguna se debe al mismo fenómeno, sin embargo, todos los casos en que se ha integrado el complejo se ha encontrado similitud en los hallazgos operatorios, lo que traduce que durante la fase extracelómica, la isquemia por compresión que se ejerció fue preponderantemente sobre vasos principales⁽⁹⁾, toda vez que

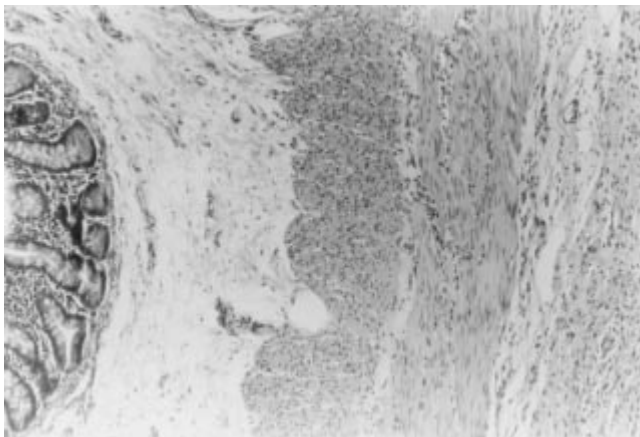


Figura 4. Biopsia de colon obtenida en el primer caso. La imagen histológica muestra ausencia de células ganglionares.

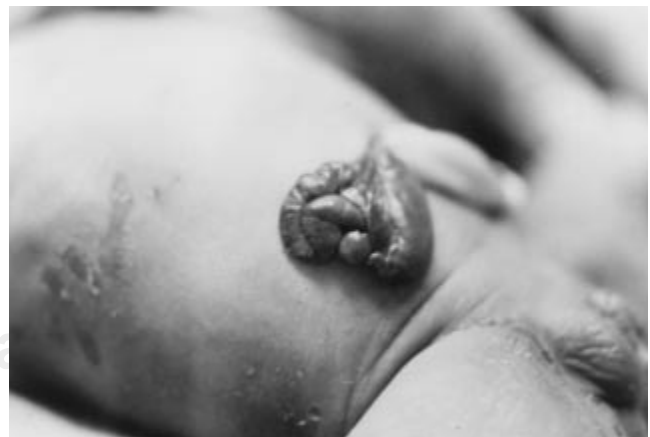

Figura 5. Imagen muy similar a la mostrada en la figura 1, tanto en lo referente a la extensión, como en el aspecto y coloración.

los daños consecutivos fueron mucho más extensos que los ocasionados por una isquemia que sólo se traduce en atresia ileoyeyunal ordinaria.

Los hallazgos operatorios referidos por nosotros y los descritos en la literatura^(6-8,10,11) han mostrado de manera constante la presencia intraperitoneal de un pequeño segmento de yeyuno muy dilatado, 15 a 45 cm de longitud, y colon izquierdo, lo que significa que en el intestino fuera de la cavidad hay parte del yeyuno, todo el íleon, el apéndice cecal y el colon derecho.

Dado que estamos ante un complejo producto de un efecto único, no es de extrañar que en los casos relatados en la literatura no se hayan encontrado otras anomalías del desarrollo asociadas. Sin embargo, en el caso en que se asoció aganglioneosis, vale quizá como hipótesis que debido a la crisis de isquemia extensa a la que es sometido el intestino en desarrollo, la migración de las células ganglionares que deben inervar el intestino posterior se suspende y secundariamente aparece la aganglioneosis. En uno de los casos de aganglioneosis "adquirida" reportados en la literatura⁽¹²⁾ se describe cómo después de una enfermedad isquémica grave, un niño sufrió aganglioneosis del intestino distal como secuela de la isquemia; la resolución se llevó a cabo mediante intervención quirúrgica.

Como reflexión final es conveniente indicar que los neonatos con *asociación*, conforme a lo observado en los pocos casos referidos en la literatura, cursan con una gran cantidad de problemas, algunos inherentes a las dificultades técnicas que el cirujano encuentra al decidir la conducta quirúrgica, pero en particular después de ella, independientemente de la manera como se haya corregido la atresia. Una vez efectuada

la enterostomía o la entero-entero-anastomosis, el síndrome de intestino corto se hace manifiesto, hay infección grave y después síndrome colestásico irreversible por la combinación de esos factores o por la influencia de alguno de ellos en particular. La mayoría de los neonatos referidos ha fallecido.

Referencias

1. Louw JH, Barnard CN. Congenital intestinal atresia: observations on its origin. *Lancet* 1955;2:1065-1067.
2. Vassy LE, Boles TE. Iatrogenic ileal atresia secondary to clamping of an occult omphalocele. *J Pediatr Surg* 1975;10:797-800.
3. Baeza CH. Patología quirúrgica neonatal. México: Masson-Salvat; 1995. p. 115.
4. Langer JC. Gastroschisis and omphalocele. *Semin Pediatr Surg* 1996;5:124-128.
5. Davenport M, Haugen S, Greenough A, Nicolaidis K. Closed gastroschisis: antenatal and postnatal features. *J Pediatr Surg* 2001;36:1834-1837.
6. Kiesewetter WB. Gastroschisis: report of a case. *Arch Surg* 1957;75:28-30.
7. Grosfeld LJ, Clatworthy WH. Intrauterine midgut strangulation in a gastroschisis. *Surgery* 1970;67:519-521.
8. Hertzberg AL, Gauderer WL. Paraumbilical intestinal remnant, closed abdominal wall, and midgut loss in a neonate. *J Pediatr Surg* 1996;31:862-863.
9. Sadler TW. Embriología médica de Langman. Buenos Aires, Argentina: Panamericana; 2002. pp. 280-283.
10. Bathia MA, Musemeche AC, Crino PJ. Gastroschisis complicated by midgut atresia and closure of the defect *in utero*. *J Pediatr Surg* 1996;31:1288-1289.
11. McMahon JM, Kuller AJ, Chescheir CN. Prenatal ultrasonographic findings associated with short bowel syndrome in two fetuses with gastroschisis. *Obstet Gynecol* 1996;88:676-678.
12. Touloukian JR, Duncan R. Acquired aganglionic megacolon in a premature infant: report a case. *Pediatrics* 1975;56:459-462.

