

Cirugía y Cirujanos

Volumen **73**
Volume

Número **4**
Number

Julio-Agosto **2005**
July-August

Artículo:

Estudio histopatológico de la pieza de laringectomía frontolateral. Puntos de interés clínico

Derechos reservados, Copyright © 2005:
Academia Mexicana de Cirugía

Otras secciones de
este sitio:

- 👉 [Índice de este número](#)
- 👉 [Más revistas](#)
- 👉 [Búsqueda](#)

*Others sections in
this web site:*

- 👉 [Contents of this number](#)
- 👉 [More journals](#)
- 👉 [Search](#)



[Medigraphic.com](http://www.Medigraphic.com)

Estudio histopatológico de la pieza de laringectomía frontolateral. Puntos de interés clínico

Dra. Alejandra Mantilla-Morales,* Acad. Dr. José Francisco Gallegos-Hernández,**
Dr. Axel Posada-Sibaja*

Resumen

La laringectomía frontolateral es un procedimiento quirúrgico que permite la remoción de una cuerda vocal, la comisura anterior, un tercio de la cuerda vocal contralateral y la quilla del cartilago tiroideos. Está indicada en pacientes con carcinoma de localización glótica T1-a y T1-b, con factores pronósticos adversos y selectos. El éxito depende de la adecuada escisión del tumor, y para evaluar ésta se requiere conocer los puntos de interés clínico en el estudio histológico de la pieza. El objetivo es describir los puntos de interés clínico en la evaluación histológica de la pieza de laringectomía frontolateral y reportar la técnica realizada en el Departamento de Patología del Hospital de Oncología, Centro Médico Nacional Siglo XXI. De acuerdo a los sitios que sabemos críticos en la técnica quirúrgica y de importancia para la recurrencia local del tumor, reportamos la técnica de estudio histológico seguida en las piezas de laringectomía frontolateral. Los puntos a evaluar en la pieza de laringectomía frontolateral son el tercio anterior de la cuerda sana, el espacio paraglótico y el ligamento cricovocal; la técnica de estudio patológico aquí reportada permite evaluar satisfactoriamente estos puntos de riesgo. La escisión microscópica del tumor no es suficiente, se requiere de un análisis histológico satisfactorio que permita evaluar los sitios críticos en los que puede quedar residual tumoral que se traduzca en mayor posibilidad de recurrencia tumoral para el paciente. La comunicación entre patólogos y cirujanos es imprescindible para el éxito de la laringectomía frontolateral.

Palabras clave: cáncer, laringe, cirugía conservadora, laringectomía frontolateral.

Summary

Frontolateral laryngectomy is a surgical procedure that allows removal of a vocal cord, anterior commissure, one third of the healthy vocal cord and the thyroid cartilage keel. It is indicated in patients with T1a and T1b glottic-located carcinomas with adverse prognosis factors and selected T2 cases. The success relies on appropriate tumor excision. In order to make an assessment, we need to know the critical topics of clinic interest in the histopathologic study of the specimen. The objective is to analyze which are the significant factors to histologically assess in frontolateral laryngectomy and to report the histological study technique conducted at the Oncology Hospital of the National Medical Center of the Mexican Social Security Institute. According to the critical sites in the surgical technique and significant for local tumor recurrence, we report the histological study technique followed for the frontolateral laryngectomy specimens. The factors to assess in the frontolateral laryngectomy specimen are the anterior third part of the healthy cord, the paraglottic space and the crico-vocal ligament. The pathologic study technique reported herein allows us to satisfactorily assess these risk factors. Macroscopic tumor excision is not sufficient, and a satisfactory histological analysis is required that will allow us to assess the critical sites where there may be residual tumor. These may translate into a higher possibility of tumor recurrence for the patient. Communication between pathologists and surgeons is essential to achieve success in this procedure.

Key words: cancer, larynx, conservative surgery, frontolateral laryngectomy.

* Departamento de Anatomía Patológica.

** Departamento de Tumores de Cabeza y Cuello.

Hospital de Oncología, Centro Médico Nacional Siglo XXI, IMSS.

Solicitud de sobretiros:

Acad. Dr. J. Francisco Gallegos-Hernández,
Departamento de Tumores de Cabeza y Cuello,
Hospital de Oncología, Centro Médico Nacional Siglo XXI,
Av. Cuauhtémoc 330, Col. Doctores,
06725 México, D. F.
E-mail: gal61@prodigy.net.mx

Recibido para publicación: 07-06-2004

Aceptado para publicación: 03-11-2004

Introducción

En los pacientes con carcinoma epidermoide de laringe limitado a la región glótica existen factores pronóstico que tienen impacto en el control de la enfermedad e indican el tipo de tratamiento que el paciente debe recibir (radioterapia o cirugía).

Estos factores son la movilidad cordal, la infiltración de la comisura anterior, el tipo macroscópico del tumor (exofítico *versus* ulceroinfiltrante) y la profundidad de la invasión tumoral en la cuerda vocal (invasión al espacio paraglótico). Los pacientes con tumores infiltrantes de la comisura anterior, ulceroinfiltrantes y con invasión del espacio paraglótico, tienen mayor posibili-

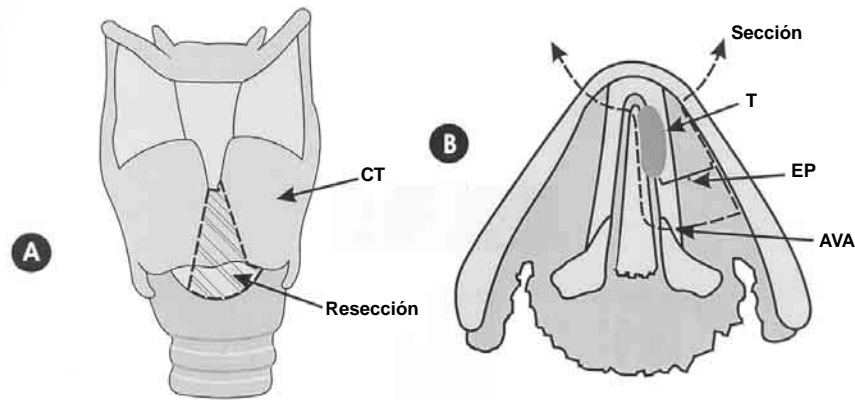


Figura 1. A) Sitio de sección de la quilla del cartílago tiroides. CT = cartílago tiroides, línea punteada = sitio de sección incluyendo la membrana cricotiroidea. B) Corte transversal que muestra el sitio de sección de la laringectomía frontolateral (línea punteada). T = tumor, EP = espacio paraglótico, AVA = articulación vocal-aritenoidea (límite posterior de sección).

dad de recurrencia si son tratados con radiación, incluso cuando se trata de tumores en etapas I o II (T1 o T2).¹

En pacientes con factores pronósticos adversos aún en etapas iniciales, es recomendable que el tratamiento inicial sea quirúrgico, con el objeto de disminuir la tasa de recurrencia local; la técnica quirúrgica que permite el adecuado control tumoral y preserva la función laríngea es la laringectomía frontolateral.

Descrita inicialmente en 1957 por Leroux-Robert,² la laringectomía frontolateral consiste en la remoción de la quilla del cartílago tiroides (figura 1), del tercio anterior de la cuerda vocal sana, de la comisura anterior y de la totalidad de la cuerda vocal neoplásica hasta la inserción cordoaritenoidea; el plano profundo de disección es el espacio paraglótico en su vecindad con el pericondrio interno del cartílago tiroides.

El éxito de esta cirugía depende de la resección completa del tumor, de la presencia de márgenes negativos y del grado del tumor.³ Para evaluar satisfactoriamente estos factores se requiere un adecuado estudio histopatológico.

El objetivo del presente artículo es mostrar una técnica de fijación y corte histológico para la evaluación de la pieza de laringectomía frontolateral, con énfasis en los puntos clínicos necesarios que permiten conocer el pronóstico de los pacientes.

Descripción de la técnica

Después de resecado, el espécimen debe ser enviado a estudio patológico con un esquema que muestre la quilla del cartílago tiroides y las estructuras resecadas; debe señalarse el sitio del tumor y los márgenes quirúrgicos, lo cual permite un mejor análisis de la pieza.

Manejo de la pieza

Es recomendable tomar fotografía del espécimen, anotar cómo ha sido referido e identificar las estructuras enviadas.

Dado que la recurrencia en pacientes sometidos a laringectomía frontolateral está determinada por el compromiso de los bordes quirúrgicos con la neoplasia, es de suma importancia iden-

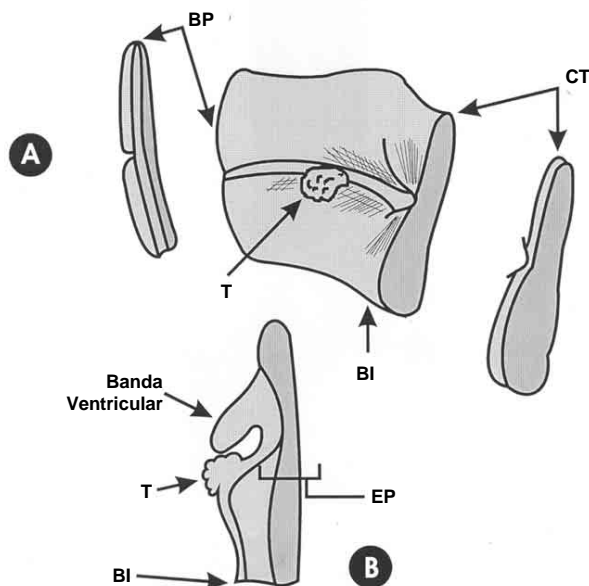


Figura 2. A) BP = borde posterior, CT = cartílago tiroides, BI = borde quirúrgico inferior (subglotis), T = tumor. B) EP = espacio paraglótico, BI = borde quirúrgico inferior (subglotis, membrana cricotiroidea).

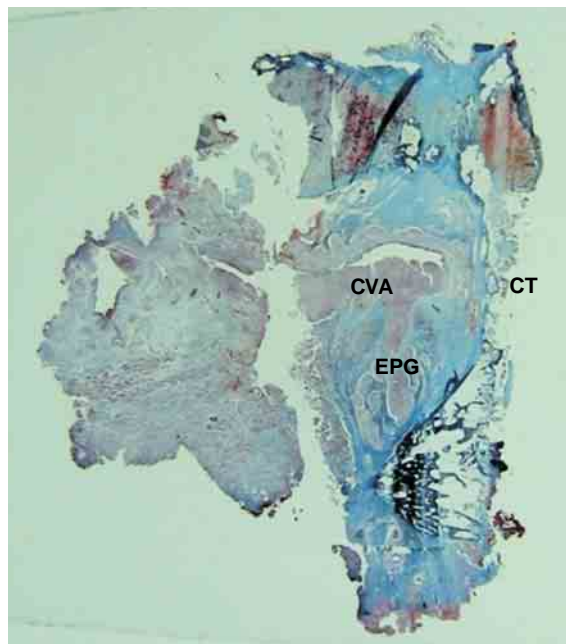


Figura 3. Montaje de corte histológico con tinción de Masson de pieza obtenida por laringectomía frontolateral. CT = cartílago tiroideo, CVA = cuerda vocal afectada, EPG = espacio paraglótico.

tificarlos en fresco y marcarlos con tinta. Los bordes quirúrgicos superior e inferior se cortan en rasurado para ser incluidos por separado.

El espécimen se fija en formol a 10 % por 24 horas. El estudio histopatológico de la pieza de laringectomía frontolateral se puede realizar adecuadamente con cortes axiales, ya que éstos permiten evaluar la comisura anterior, el cartílago tiroideo, el espacio paraglótico y la diseminación de la neoplasia a partir de estas estructuras.^{4,5}

Los cortes axiales de 4 mm se pueden realizar con cuchillo, aunque si es necesario puede utilizarse una segueta; las rebandas deben ser fotografiadas para tener una correlación con los cortes histológicos (figura 2).

Los cortes son descalcificados (ácido fórmico) por 24 horas, lavados y colocados en carbonato de litio. Se procesan para ser incluidos en parafina, cortados a 5 micras y teñidos con hematoxilina y eosina.

En los cortes histológicos de este material podremos observar el cartílago tiroideo, la comisura anterior, la cuerda vocal con neoplasia, la cuerda no afectada y el espacio paraglótico (figura 3).

Por separado se evaluarán los cortes histológicos de los bordes superior e inferior para determinar si existe o no neoplasia en éstos. La descripción macroscópica del espécimen producto de la laringectomía frontolateral deberá incluir:

- El tamaño del espécimen y de las estructuras enviadas.
- Lado afectado y localización de la neoplasia en relación con

la cuerda afectada (tercio anterior, medio, posterior).

- Tamaño de la neoplasia, profundidad de invasión, si existe o no compromiso macroscópico a comisura anterior, cartílago o bordes quirúrgicos.
- Distancia de la neoplasia con los bordes quirúrgicos.

De acuerdo con lo recomendado por ADASP,⁶ el informe histopatológico debe especificar la siguiente información:

1. Especimen enviado.
2. Tipo de procedimiento realizado.
3. Localización de la neoplasia.
4. Tipo histológico.
5. Grado histológico.
6. Tamaño y extensión de la neoplasia, infiltración a comisura anterior, cartílago, espacio paraglótico, invasión vascular o neural.
7. Distancia del tumor en relación con los bordes quirúrgicos.
8. Presencia o no de displasia o carcinoma *in situ* en mucosa adyacente al tumor.

Se considera margen positivo cuando existen células neoplásicas en el borde quirúrgico.

Discusión

La laringectomía frontolateral es una alternativa a la laringectomía total, puede realizarse como tratamiento primario del cáncer glótico o como terapia de rescate en pacientes que presentan recurrencia tumoral local posterior al tratamiento con radiaciones ionizantes.

El procedimiento está indicado en los tumores ulceroinfiltrantes de los dos tercios anteriores de la cuerda vocal, limitados al piso glótico, que llegan a la comisura anterior o pasan superficialmente por ella pero sin invadirla en profundidad y con movilidad cordoaritenoidea normal.^{7,8}

En pacientes que hayan recibido radioterapia como tratamiento inicial, las indicaciones son similares: el tumor debe estar confinado a la glotis y la movilidad cordoaritenoidea debe ser normal.

El control neoplásico con esta técnica es similar a la laringectomía total, siempre y cuando los límites quirúrgicos sean negativos, por lo que es necesario conocer los puntos de importancia a estudiar en la pieza de laringectomía frontolateral.

En los pacientes en quienes durante el transoperatorio se encuentre el tumor con invasión a estructuras extragloticas (fondo de ventrículo, subglotis o pie de la epiglotis), el procedimiento debe convertirse en laringectomía total; así mismo, si la evaluación final de la pieza muestra límites infiltrados por neoplasia, debe reintervenirse el paciente y efectuarle un procedimiento conservador más extenso (laringectomía subtotal) o laringectomía total con objeto de evitar recurrencia local, reportada hasta en 26 % de estos casos.⁹

Los límites quirúrgicos de importancia a evaluar en la pieza con interés para el cirujano son:⁶

1. El tercio anterior de la cuerda sana.
2. Infiltración en el espesor de la comisura anterior y lisis cartilaginosa.
3. El espacio paraglótico.
4. La inserción del ligamento cricotiroides (cuerda vocal) al proceso vocal del aritenoides.

La técnica de estudio histológico aquí presentada permite la evaluación satisfactoria de los límites quirúrgicos de la pieza de laringectomía frontolateral.

El presente artículo aporta sugerencias de manejo de la pieza quirúrgica de laringectomía frontolateral para obtener la información necesaria que permita la adecuada evaluación del espécimen.

Referencias

1. Thompson LDR, Wenig BM, Heffner DK, et al. Exophytic and papillary squamous cell carcinomas of the larynx: a clinico-pathological series of 104 cases. *Otolaryngol Head Neck Surg* 1999;120:718-724.
2. Leroux-Robert J. La chirurgie conservatrice par laryngo-fissure ou laryngectomie partielle dans les cancers du larynx. *Ann Chir Cervicofac* 1957;74:40-74.
3. Soo KC, Shah JP, Gopinath KS, et al. Analysis of prognostic variables and results after supraglottic partial laryngectomy. *Am J Surg* 1988; 156:301-305.
4. Buckley JG, MacLennan K. Cancer spread in the larynx: a pathologic basis for conservation surgery. *Head Neck* 2000;22:265-274.
5. Michaels L, Gregor RT. Examination of the larynx in the histopathology laboratory. *J Clin Pathol* 1980;33:705-710.
6. Gnepp DR, Barnes L, Crissman J, Zarbo R. Recommendations for the reporting of larynx specimens containing laryngeal neoplasms. *Am J Clin Pathol* 1998;110:137-139.
7. Laccourreye H. Les indications de la chirurgie partielle dans le cancers epitheliaux du larynx et du pharyngo-larynx. *J Francaise d'ORL* 1977; 2:26-28.
8. Laccourreye O, Winstein G, Brasnu D, et al. Vertical partial laryngectomy: a critical analysis of local recurrence. *Ann Otol Rhinol Laryngol* 1991;100:68-70.
9. Thawley SE. Surgical therapy of the larynx. In: Thawley SE, Panje WR, Batsakis JG, Lindberg RD, editors. *Surgical anatomy*. 2nd ed. Philadelphia: WB Saunders; 1999. pp. 979-1009.

