

# Procedimientos quirúrgicos en 156 casos de derrame pleural. Resultados inmediatos

Raúl Cicero-Sabido, Rafael F. Páramo-Arroyo, Francisco Pascual Navarro-Reynoso, Lorenzo Pimentel-Ugarte

## Resumen

**Introducción:** el derrame pleural es una entidad clínica frecuente, su estudio y manejo son importantes para resolverlo. El objetivo fue evaluar los resultados inmediatos de los procedimientos diagnósticos y terapéuticos en casos consecutivos de derrame pleural.

**Material y métodos:** durante un periodo de 12 meses, de 787 pacientes hospitalizados, 156 (19.8 %) presentaron derrame pleural. También se evaluaron 22 casos de neumotórax considerados como derrame gaseoso y 10 con empiema crónico.

**Resultados y discusión:** en 23 casos no neoplásicos, la toracentesis diagnóstica y evacuadora resolvió el derrame. El drenaje con sonda intrapleural conectada a sello de agua se practicó en 133: en 109 (81.9 %) se resolvió el derrame y en 24 se practicaron otros procedimientos. En este grupo el derrame fue neoplásico en 35 y no neoplásico en 98, incluidos 36 iatrogénicos; 22 casos de neumotórax se consideraron como derrame gaseoso y fueron tratados con sonda intrapleural; 10 casos de empiema crónico fueron estudiados como secuelas de derrames, no fueron resueltos con los procedimientos mencionados. Hubo diferencia significativa entre derrames neoplásicos y no neoplásicos ( $p = 0.001$ ), y entre casos manejados con procedimientos de invasión mínima y sonda intrapleural ( $p = 0.001$ ), por comparación de proporciones. Se comenta la utilidad de la pleurodesis y la toracoscopia en el tratamiento del derrame. En casos crónicos la toracostomía en ventana y mioplastia consecutiva tienen indicación precisa.

**Conclusiones:** el diagnóstico y tratamiento oportunos del derrame pleural son importantes. La colocación de sonda pleural resuelve la mayoría de los casos (89.9 %). El neumotórax debe ser igualmente manejado. El empiema crónico requiere toracostomía en ventana y mioplastia. Las maniobras descuidadas o inadecuadas provocan derrames de naturaleza iatrogénica.

**Palabras clave:** derrame pleural, neumotórax, empiema, toracoscopia, sonda pleural, toracostomía en ventana, mioplastia.

## Summary

**Background:** Pleural effusion is a common clinical entity. Proper diagnosis and management are important for successful treatment. We undertook this study to evaluate immediate results of the procedures used in a group of cases with pleural effusion.

**Methods:** Of 2589 patients at first consultation, 787 were hospitalized, 156 had pleural effusion. Diagnostic and therapeutic procedures used were evaluated.

**Results:** With thoracentesis and evacuation of liquid, 23 nonneoplastic cases had resolution. Chest tube drainage with water seal was performed in 133 patients. This procedure suppressed the effusion in 109 patients, but in 24 patients another approach was necessary. In this group there were 35 neoplastic and 96 nonmalignant cases, the latter 36 were provoked by iatrogenic management. Twenty two cases of pneumothorax considered as gaseous effusion and 10 cases of chronic empyema sequelae of pleural effusions were also studied. Proportion comparison demonstrated significant differences between neoplastic and nonneoplastic effusions ( $p = 0.001$ ) and in cases managed with minimally invasive procedures and chest tube drainage ( $p = 0.001$ ). The performance of pleurodesis and thoracoscopy is discussed. In chronic cases, indications of open window thoracostomy and myoplasty are elucidated.

**Conclusions:** In pleural effusion, opportune diagnosis and proper management are essential. Drainage tube can solve the majority of cases. Pneumothorax must be treated in the same way. In chronic empyema, open window thoracostomy and myoplasty are indicated. Careless patient management and poor treatment lead to iatrogenic complications.

**Key words:** pleural effusion, pneumothorax, empyema, thoracentesis, pleural tube, open window thoracostomy, myoplasty.

Servicio de Neumología y Cirugía de Tórax "Alejandro Celis", Hospital General de México, Facultad de Medicina, Universidad Nacional Autónoma de México.

Solicitud de sobretiros:

Raúl Cicero-Sabido,

Servicio de Neumología y Cirugía de Tórax, Hospital General de México, Apartado postal 7-933, 06702 México, D. F.  
Tel.: 5004 3857, 2789 2000, extensión 1383. E-mail: rc1neumo@servidor.unam.mx

Recibido para publicación: 13-02-2006

Aceptado para publicación: 22-05-2006

## Introducción

La pleura es una serosa que cubre la cavidad hemitorácica; la pleura parietal se dispone en la pared torácica, el diafragma y el mediastino, se refleja en el hilio pulmonar y cubre el pulmón completamente; con el nombre de pleura visceral, en cada lóbulo se refleja en las cisuras interlobares.<sup>1-3</sup> Normalmente la pleura visceral y la parietal están en contacto y siguen los movimientos del ciclo respiratorio. El líquido intrapleural actúa como lubricante permitiendo su deslizamiento.<sup>4</sup> La pleura es asiento frecuente de una patología que refleja enfermedades pulmonares y de otros órganos, además de tener una patología propia.<sup>5</sup>

Aunque el derrame pleural es una entidad clínica importante, los intentos de diagnóstico etiológico y tratamiento frecuentemente son mal conducidos. Los análisis clínico y patológico cuidadosos permiten establecer el diagnóstico etiológico del derrame pleural y planear su tratamiento.

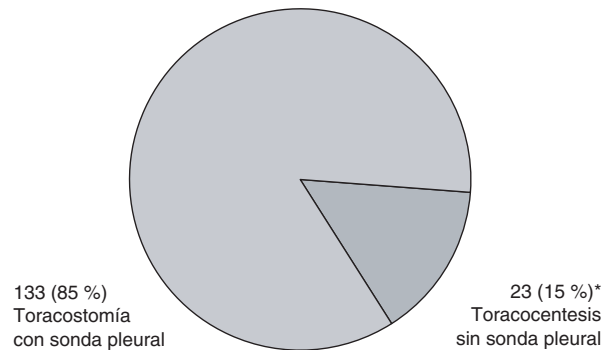
El objetivo de este reporte fue analizar los procedimientos quirúrgicos empleados en el estudio y tratamiento en un grupo de pacientes con derrame pleural tratados en un lapso de 12 meses. Se realizó en una unidad de especialidad en neumología y cirugía de tórax de un hospital de concentración de tercer nivel, con enseñanza e investigación de especialidades.

## Material y métodos

Análisis observacional longitudinal prospectivo de casos consecutivos de derrame pleural que ingresaron a la Unidad de Neumología y Cirugía de Tórax, en el lapso de julio de 2002 a julio de 2003. Se seleccionaron únicamente pacientes con derrame pleural diagnosticado por imagenología, radiografías de tórax anteroposterior y lateral, tomografía computarizada (en

### Casos sin sonda vs. casos con sonda $p < 0.001$

\* 23 casos tuvieron derrame no neoplásico: 17 paraneumónico, 2 tuberculosos y 4 empiema posneumónico. Además de estos casos se estudiaron 22 de neumotórax y 10 de empiema crónico



**Figura 1.** Toracostomía y toracocentesis en 156 casos de derrame pleural.

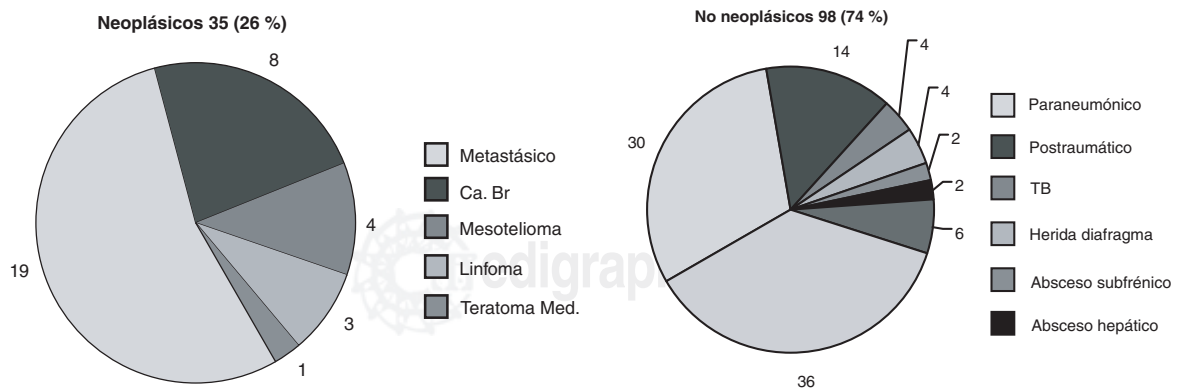
casos dudosos) y toracocentesis, que comprobó la presencia de líquido pleural. Los casos de neumotórax fueron valorados como derrame gaseoso y los de empiema crónico, como complicación tardía del derrame. Se excluyeron los pacientes con derrame y cardiopatía o patología neumológica en quienes no se pudo comprobar presencia de líquido pleural. Todos los pacientes otorgaron por escrito su consentimiento para ser sometidos a los procedimientos diagnósticos y terapéuticos necesarios para el tratamiento, reservándose el derecho de rehusarlos en cualquier momento.

El estudio se catalogó como de manejo clínico terapéutico con procedimientos aceptados en las especialidades de neumología y cirugía toracopulmonar, sin fases experimentales farmacológicas o de nueva metodología.

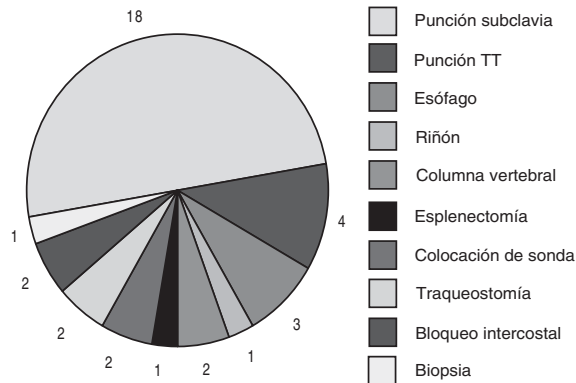
Para cada caso se realizó historia clínica, estudios rutinarios de laboratorio, biometría hemática, perfil de química sanguínea

### Casos neoplásicos vs. no neoplásicos $p < 0.001$

De los 35 derrames neoplásicos, se practicó pleurodesis en 22, en los 13 restantes no fue posible hacerla, por negativa del paciente en 4, por insuficiencia respiratoria severa en 3, por fallecimiento en 2 y en 4 por alta voluntaria



**Figura 2.** Etiología del derrame pleural drenado con sonda de drenaje pleural (n = 133/156).



**Figura 3.** Derrame pleural secundario a maniobras iatrogénicas (n = 36/133).

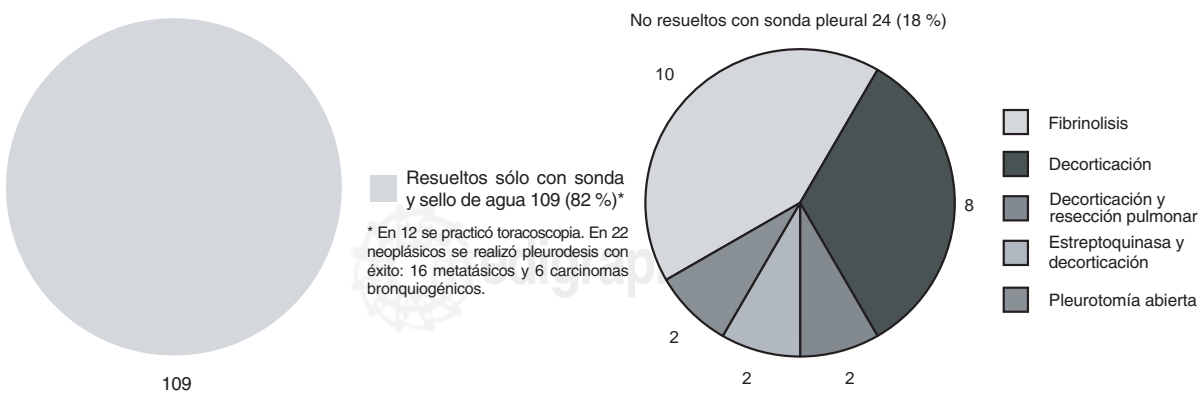
y general de orina, con especial atención en las pruebas preoperatorias de coagulación, tiempos de protrombina y tromboplastina y coagulación. En todos se practicó toracentesis para extraer el líquido y se enviaron alícuotas de éste para estudios bacteriológico, citoquímico y citopatológico. Se registró evolución previa, diagnósticos de ingreso y definitivo, procedimientos empleados y resultados. Se realizó comparación de proporciones por intervalos de confianza para la distribución binomial a 99 %.

## Resultados

De 2,589 pacientes atendidos de primera vez entre julio de 2002 y julio de 2003, 787 ingresaron a hospitalización, de éstos se encontraron 156 (19.8 %) con derrame pleural: 64 mujeres y 92 hombres, con edad promedio de 42 años, rango de 12 a 82 años. Adicionalmente se estudiaron 10 de pacientes con empiema

crónico considerado como secuela del derrame, todos hombres con edad promedio de 36 años, rango de 18 a 52 años; así como 22 pacientes con neumotórax considerado como derrame gaseoso, 20 hombres y dos mujeres, con edad promedio de 22 años, rango de 17 a 32 años.

De los 156 derrames pleurales, 23 (15 %) se resolvieron sólo con punción evacuadora, ninguno fue neoplásico, y 133 (85 %) requirieron sonda pleural conectada a sello de agua, con diferencia significativa en cuanto al procedimiento  $p = 0.001$  (figura 1); de éstos, 35 fueron neoplásicos, 29 comprobados por citología y seis por biopsia, y 98 fueron no malignos, con diferencia significativa entre los dos grupos ( $p = 0.001$ ). En 36 pacientes el derrame pleural se atribuyó a diversas iatrogenias (figuras 2 y 3). De los 133 con sonda pleural, 109 se resolvieron, incluidos 12 casos en los que se practicó toracoscopia y se dejó una sonda hasta la resolución del derrame. De los 35 derrames pleurales neoplásicos, 22 fueron sujetos a pleurodesis colocando una sonda hasta drenar completamente el líquido y posteriormente instilando una sustancia esclerosante (bleomicina [Bleolem®] en seis, iodopovidona [Isodine®] en seis y talco en 10), con éxito en todos; en los restantes 13 no se realizó pleurodesis por causas diversas. En 24 casos en los que la sonda no suprimió el derrame se requirieron otros procedimientos como fibrinolisis, decorticación pulmonar, resección pulmonar o pleurotomía abierta (figura 4). De los 22 casos con neumotórax, siete fueron espontáneos y 15 secundarios a diversos procedimientos (figura 5). En 53 (39 %) de 133 pacientes se presentó dolor en el sitio de la herida, enfisema subcutáneo discreto e infección local, secundarios a la colocación de la sonda. De los 10 pacientes con empiema crónico la toracostomía en ventana seguida de mioplastia tuvo éxito en nueve, con un tiempo de evolución de seis meses (cuadro I).<sup>6,7</sup> Las indicaciones de la toracoscopia se resumen en el cuadro II. No se registraron fallecimientos atribuibles a la colocación de la sonda pleural.



**Figura 4.** Resultados de la toracostomía con sonda de drenaje pleural (n = 133/156).

**Cuadro I.** Resultados de la toracostomía en ventana con mioplastia en empiema crónico (n = 10)

Patología inicial	Tiempo de evolución	Resultado
1. Hemotórax traumático coagulado, hematoma	6 meses	Bueno
2. Hemotórax traumático, fracaso de decorticación	8 meses	Bueno
3. Empiema iatrogénico, drenaje inadecuado	8 meses	Bueno
4. Empiema iatrogénico, drenaje inadecuado	8 meses	Malo, persistencia
5. Empiema paraneumónico, fracaso fibrinolisis	10 meses	Bueno
6. Hemotórax infectado, drenaje inadecuado	7 meses	Bueno
7. Empiema iatrogénico, fístula br. pleural, drenaje inadecuado	7 meses	Bueno
8. Empiema crónico, absceso pulmonar, drenaje inadecuado	9 meses	Bueno
9. Empiema crónico, bronquiectasias, drenaje inadecuado	11 meses	Bueno
10. Empiema iatrogénico	8 meses	Bueno

En el caso 4, con una gran cavidad, se practicó inicialmente toracostomía en ventana y posteriormente mioplastia, y se colocó una prótesis oclusiva que se retiró posteriormente por infección. En un inicio, los casos 3, 4, 7 y 10 tuvieron derrames serofibrinosos infectados por procedimientos sépticos.

## Discusión

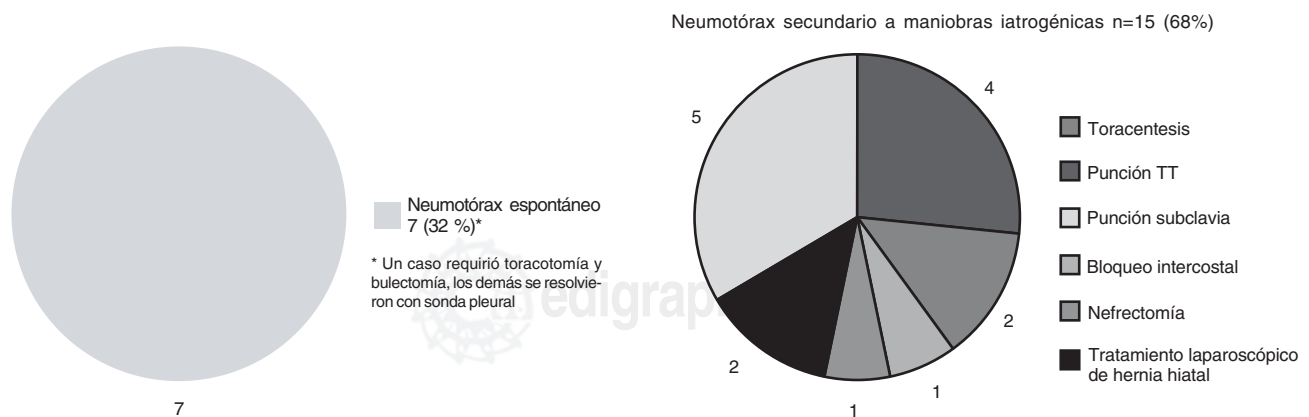
En la literatura revisada no se encontraron cifras precisas acerca de la frecuencia del derrame pleural en México. En Estados Unidos se registran 1,375,000 casos cada año. En la Unidad de Neumología del Hospital General de México, el derrame pleural considerado globalmente ocupa el sexto lugar como causa de consulta, lo que traduce su importancia clínica.

El derrame pleural tiene muy diversos orígenes. Light cita más de 70 causas bien identificadas,<sup>2,6-10</sup> pero incluso con biopsia abierta en algunos casos no es posible determinar la etiología.<sup>11</sup> Entre los motivos más frecuentes se encuentra la cardiopatía con insuficiencia cardíaca, excluida de este estudio, y los derrames paraneumónico y neoplásico. De hecho, cualquier infección o tumor puede ser causa de derrame pleural; los más comunes son el carcinoma de pulmón y el de mama.<sup>12</sup>

Una vez establecida la existencia de derrame por clínica e imagenología, los procedimientos indicados son inicialmente de invasión mínima.<sup>13-15</sup> De hecho, todo derrame debe ser

puncionado cuidadosamente,<sup>16</sup> en ocasiones bajo control de tomografía computarizada o ultrasonido, y la mayoría puede hacerse con éxito determinando la localización en las radiografía posteroanterior y lateral de tórax, o mediante fluoroscopia. Si es necesario debe drenarse el derrame, independientemente de su naturaleza trasudada o exudada. La sola punción evacuadora sólo resuelve el derrame en un corto número de casos no neoplásicos. Los resultados indican que la mayoría requiere sonda para drenaje. Un gran derrame produce insuficiencia respiratoria y su extracción debe hacerse de inmediato, de preferencia con este método.

El tratamiento de la causa que produjo el derrame es la base para resolverlo definitivamente.<sup>17</sup> La mayoría de los empiemas se debe a infección pleural consecutiva a neumonía, pero con frecuencia un derrame no infeccioso puede contaminarse por mala ejecución de los procedimientos y una técnica no estéril durante la punción o el drenaje del líquido pleural, hecho corroborado en este estudio, donde los derrames causados por maniobras inadecuadas registraron la cifra de 36/98 (37 %) entre



**Figura 5.** Etiología del neumotórax tratado con sonda de drenaje pleural (n = 22).

**Cuadro II.** Indicaciones de toracoscopia en derrame pleural

1. Biopsia para diagnóstico de procesos pleurales infecciosos (Tb) y procesos pleurales malignos primarios y metastáticos negativos a biopsia cerrada
2. Pleurodesis
  - En derrame pleural maligno
  - Conjunta con resección de bulas
  - Neumotórax de repetición
3. Hemotórax coagulado o loculado\*
6. Empiema coagulado o loculado\*
7. Empiema agudo. Intervención precoz. Discutible porque el drenaje con sonda intrapleural resuelve más de 85 % de los casos.

\* En estos casos el empleo de fibrinolíticos puede dar buenos resultados si se indica con oportunidad.

los no neoplásicos.<sup>4</sup> Una cirugía esofágica mal realizada, frecuentemente endoscópica, se complica con empiema,<sup>18</sup> como se observó en tres casos; en ocasiones puede coincidir con mediastinitis.<sup>19</sup> La infección casi siempre es tardía en hemotórax traumático y neumotórax, a diferencia del empiema primario, donde es aguda. Los microorganismos pueden ser múltiples y no siempre es posible aislar los patógenos causales.<sup>20-22</sup>

Por lo general, el hemotórax es postraumático (en nuestra muestra 14 casos), pero en 18 de nuestros casos fue consecutivo a punción de vena suclavía mal ejecutada, cifra relativamente elevada. En algunos casos la biopsia por punción transtorácica puede ocasionar herida del pulmón y hemotórax.

El empiema debe drenarse con sonda conectada a un sello de agua hasta agotar la extracción del pus e instituir simultáneamente una terapéutica antimicrobiana apropiada. La sonda debe retirarse cuando ya no hay drenaje de líquido, la negligencia en su retiro puede ocasionar una infección secundaria que dificulte la cicatrización de la herida.<sup>23</sup> En algunos casos el empiema o el hemotórax persisten por organización de coágulos, o bien, la cavidad se tabica; la experiencia encontrada con la aplicación intrapleural de estreptoquinasa 250 000 U en 100 mL de solución salina, registra éxito en más de 50 % de los casos.<sup>24-27</sup> La tabicación puede ser debridada por toracoscopia en algunos pacientes. Si el derrame persiste están indicados procedimientos de cirugía mayor como pleurectomía, decorticación pulmonar, leuoneumonectomía<sup>4,17,28,29</sup> y, en casos crónicos, toracostomía en ventana y la mioplastia.<sup>30,31</sup> En los casos de neumotórax la colocación de una sonda en el espacio pleural conectada a succión con sello de agua logra la reexpansión del pulmón y evita la infección intrapleural. La toracoscopia puede resolver una bula rota, sin embargo, ciertos casos ameritan toracotomía para reseca la lesión pulmonar. La pleurodesis evita la recidiva pero no siempre se practica; la misma indicación es válida para los derrames neoplásicos.<sup>32-35</sup>

Cuando se forma una bolsa pleural, la decorticación para liberar el pulmón es el método clásico indicado. El empiema crónico es secuela de un derrame pleural mal manejado. La toracostomía en ventana y la mioplastia con movilización de un colgajo muscular del dorsal ancho, el pectoral mayor, el trapecio o el recto anterior del abdomen para ocluir la cavidad residual, tienen éxito en su tratamiento; la experiencia fue buena en los casos observados. Cuando el empiema persiste, por lo general por inadecuado drenaje debido a que las sondas han sido colocadas en un sitio equivocado, frecuentemente no se valora la posibilidad de decorticación o se practica de modo incompleto lesionando el pulmón y queda una fuga aérea que se convierte en fístula broncopleural crónica, que puede ser múltiple. En ocasiones el pulmón está lesionado y no es reexpandible y el drenaje pleural se deja largo tiempo sin que la cavidad se resuelva (7.4 meses en promedio). En estos casos está indicada la práctica de una toracostomía en ventana hasta que la cavidad pleural se esterilice y existan indicios de granulación, seguida de una mioplastia. En esta serie se presentan los casos operados en un lapso relativamente corto, se señala que el empiema ocurrió en cuatro casos que inicialmente no eran infecciosos (casos 3, 4, 7 y 10 del cuadro I).

En el derrame pleural por mesotelioma maligno, la posibilidad de tratamiento quirúrgico era remota por lo avanzado del padecimiento; sólo se practicó pleurectomía parietal para aliviar el dolor y en ninguno de los casos existía la posibilidad de pleuroneumonectomía con reconstrucción diafragmática.<sup>28</sup> El neumotórax es uno de los eventos que se manejan con mucha frecuencia de manera equivocada por colocación inapropiada de las sondas y por la frecuente infección secundaria de la cavidad pleural. En el neumotórax recurrente o persistente, la exploración toracoscópica está indicada para controlar la fuga de aire y practicar pleurodesis.<sup>36,37</sup> En derrames neoplásicos recurrentes la aplicación de bleomicina, iodopovidona o talco es útil,<sup>9</sup> aunque se han empleado otras sustancias. La técnica es simple pero debe ser estrictamente vigilada para que la pleurodesis tenga éxito; la adecuada colocación de las sondas es fundamental, sin embargo, algunos casos requieren pleurectomía.

## Conclusiones

El diagnóstico y tratamiento de los derrames pleurales debe intentarse lo más pronto posible, inicialmente con procedimientos de invasión mínima, toracentesis, toracostomía con sonda intrapleural y toracoscopia; estos procedimientos ejecutados tempranamente resolvieron más de 80 % de los casos. El empleo de fibrinolíticos, como la estreptoquinasa, puede tener éxito en derrames coagulados o tabicados. La toracoscopia es útil para el diagnóstico de algunos casos de tabicamiento, y en neumotórax para la resección de bulas

subpleurales. En derrames neoplásicos o recidivantes la pleurodesis ocupa un importante lugar para lograr la sínfisis pleural y resolver el derrame. La decorticación es una técnica clásica indicada cuando se forma una bolsa pleural que encarcela el pulmón. En empiema crónico, la toracotomía en ventana con mioplastia resuelve la mayoría de los casos. Todos los procedimientos mencionados deben ser oportunos y ejecutados con una técnica cuidadosa y precisa para evitar una complicación infecciosa o la cronicidad del proceso. Un número importante de hemotórax, empiemas y neumotórax es ocasionado por prácticas equivocadas o descuidadas.

## Referencias

- Chrétien J, Bignon J, Hirsch A. *The Pleura in Health and Disease*. New York: Marcel Dekker;1985.
- Light RW. *Pleural Diseases*, 4<sup>th</sup> ed. Philadelphia: Lippincott Williams & Wilkins;2002.
- Farzan S. *A Concise Handbook of Respiratory Diseases*, 4<sup>th</sup> ed. Stamford, CT: Appleton & Lange;1997.
- Kaiser LR, Kron IL, Spray ThL. *Mastery of Cardiothoracic Surgery*. Philadelphia: Lippincott-Raven;1998. p. 92.
- Hasleton PS. Pleural disease. In: *Spencer's Pathology of the Lung*. International Edition. New York: McGraw-Hill;1996.
- Cicero SR, Casillas SC. Lo esencial en patología pleural. *Clínicas de Hospital General de México*. México: Piensa; 2003. En prensa.
- Loddenkemper R. *European Respiratory Monograph. Pleural Diseases*;2002.
- Barter T. The evaluation of pleural effusion. *Chest* 1994;106:1209-1214.
- Light RW. Pleural effusion. *N Engl J Med* 2002;346:1971-1977.
- Badrinath J. Is the pleural fluid a transudate or exudate? A revisit of the diagnostic criteria. *Thorax* 2001;56:867-870.
- Light RW. Update: management of the difficult to diagnose pleural effusion. *Clin Pulm Med* 2003;10:39-46.
- Assi Z, Caruso JL, Herndon J, Patz EF Jr. Cytologically proved malignant pleural effusions. Distribution of transudates and exudates. *Chest* 1998;113:1302-1304.
- Laws D. BTS guidelines for the insertion of a chest drain. *Thorax* 2003;58(Suppl II):ii53-ii59.
- Simmers TA. Minimally invasive treatment of thoracic empyema. *J Thorac Cardiovasc Surg* 1999;47:77-81.
- François-Xavier B. Diagnostic value of medical thoracoscopy in pleural disease: a 6-year retrospective study. *Chest* 2002;121:1667-1683.
- Diacon A. Accuracy of pleural puncture sites: a prospective comparison of clinical examination with ultrasound. *Chest* 2003;123:436-441.
- Colice G, Curtis A, Deslauriers J, Heffner J, Light R, Littenberg B, et al. Medical and surgical treatment of parapneumonic effusions: an evidence-based guideline. *Chest* 2000;118:1158-1171.
- Carreño RJ, Cicero SR. Esophageal fistulae: results of conservative treatment. *Int Surg* 1995;80:251-255.
- Pérez RA, Cueto RG, De la Escosura G, Cicero SR. Mediastinitis necrosante descendente. Resultados del tratamiento médico-quirúrgico en 17 casos. *Gac Med Mex* 2003;139:199-204.
- Heffner JE. Infection of the pleural space. *Clin Chest Med* 1999;20:607-612.
- Davies C, et al. BTS Guidelines for the management of pleural infection. *Thorax* 2003;58(Suppl II):ii18-ii28.
- Cohen, M, Shan S. Resolution of pleural effusions. *Chest* 2001;119:1547-1562.
- Huang H-Ch, Chang H-V, Chen Ch-W, Lee Ch, et al. Predictive factors for outcome of tube thoracostomy in complicated parapneumonic effusion empyema. *Chest* 1999;115:751-756.
- Chen LE, Langer JC, Dillon PA, Foglia RP, Huddleston CB, Mendeloff EN, et al. Management of late-stage parapneumonic empyema. *J Pediatr Surg* 2002;37:371-374.
- Jerjes-Sánchez C, Ramírez-Rivera A, Elizalde JJ, et al. Intrapleural fibrinolysis with streptokinase as an adjunctive treatment in hemothorax and empyema. A multicenter trial. *Chest* 1996;109:1514-1519.
- Simpson G, Roomes D, Heron M. Effects of streptokinase and deoxyribonuclease on viscosity of human surgical and empyema pus. *Chest* 2000;117:1728-1733.
- Laisaar T, Pullerits T. Effect of intrapleural streptokinase administration on antistreptokinase antibody level in patients with loculated pleural effusions. *Chest* 2003;123:432-435.
- Katariya K, Thurer RJ. Surgical management of empyema. *Clin Chest Med* 1998;19:395-406.
- Butchard EG, Ashcroft T, Barnsley WC, et al. The role of surgery in malignant mesothelioma of the pleura. *Semin Oncol* 1981;8:321-328.
- Cicero R, Del Vecchio C, Kuthy-Porter J, Carreño J. Open window thoracostomy and plastic surgery with muscle flaps in the treatment of chronic empyema. *Chest* 1986;89:374-377.
- Del Vecchio C, Cicero R, Alejandro A. Colgajos musculares intratorácicos. Diez años de experiencia. *Cir Plastica Iberolatinoamer* 1995;21:247-251.
- Walker-Bernard P, Vaughan LM, Sahn SA. Chemical pleurodesis for malignant pleural effusions. *Ann Intern Med* 1994;120:56-64.
- Antunes G, Neville E, Duffy J, Ali N, Pleural Diseases Group, et al. BTS Guidelines for the management of malignant pleural effusions. *Thorax* 2003;58(Suppl II):ii29-ii38.
- Olivares-Torres CA, Laniado-Laborín R, Chávez-García C, León-Gastelum C, Reyes-Escamilla A, Light RW. Iodopovidone pleurodesis for recurrent pleural effusions. *Chest* 2002;122:581-583.
- Mares D, Mathur PN. Medical thoracoscopic talc pleurodesis for chylothorax due to lymphoma: a case series. *Chest* 1998;114:731-735.
- Colt HG. Thoracoscopy. Window to the pleural space. *Chest* 1999;116:409-415.
- Pérez RA, Fuentes MR, Cicero SR. Cirugía de pleura. En: *Simposios de la Academia Mexicana de Cirugía*. México: Hurtado AH; 2000.

