

Hipertensión arterial pulmonar tromboembólica crónica

Mateo Porres-Aguilar,*

Javier Eduardo Anaya-Ayala,** Mateo Porres-Muñoz,*** Francisco Bracamontes****

Resumen

La hipertensión arterial pulmonar tromboembólica crónica se presenta en una minoría de pacientes que han sufrido un episodio tromboembólico agudo previo. Sin embargo, su incidencia ha venido en aumento, considerándose hoy en día como una entidad no tan poco frecuente. En los últimos años ha existido un gran avance en el conocimiento de la fisiopatología, el abordaje diagnóstico, así como en las alternativas terapéuticas que pueden ser ofrecidas a los pacientes no candidatos a tromboendarterectomía pulmonar, tratamiento definitivo y curativo en este subtipo de hipertensión arterial pulmonar. Esta revisión se enfoca al abordaje diagnóstico y tratamiento farmacológico actual en pacientes no candidatos a cirugía.

Palabras clave: Hipertensión arterial pulmonar tromboembólica crónica.

Summary

Chronic thromboembolic pulmonary hypertension occurs in very few patients who have had history of a previous acute thromboembolic episode. However, its incidence has increased in recent years, actually not being so rare at all. Advances have been made in the pathophysiology, diagnostic approach and therapeutic alternatives as well what can be offered to those patients who are not suitable candidates for pulmonary thromboendarterectomy, which is definitive, curative and the treatment of choice in this subtype of pulmonary arterial hypertension. This review focuses on the diagnostic approach and novel pharmacological therapies in patients who are not candidates for surgery.

Key words: Chronic thromboembolic pulmonary hypertension.

Introducción

La hipertensión arterial pulmonar tromboembólica crónica (HAPTC) es resultado de la resolución incompleta de un episodio tromboembólico agudo. Como consecuencia, se tiene la organización de dichos coágulos en el lecho vascular y una recanalización incompleta de los mismos.¹ Actualmente se sabe que es una las principales causas de hipertensión pulmonar.

La tromboembolia venosa representa una causa importante de morbilidad y mortalidad en el mundo occidental; se estima que cada año acontecen alrededor de 600 mil episodios de tromboembolia pulmonar, cobrando la vida de aproximadamente 50 mil a 100 mil individuos.² La HAPTC fue considerada por mucho tiempo una entidad muy rara; sin embargo, durante los últimos tres años se ha venido diagnosticando con mayor frecuencia, con notable incremento en su incidencia.

La tromboendarterectomía pulmonar, el tratamiento quirúrgico de elección para esta enfermedad, se ha llevado a cabo con éxito y actualmente con muy bajo riesgo de morbilidad y mortalidad. Dentro de la evolución posoperatoria, cabe destacar que ha sido notoria la mejoría clínica, hemodinámica, funcional y la sobrevida a largo plazo.³

Epidemiología

Durante mucho tiempo se estimó que la incidencia de la HAPTC en Estados Unidos era aproximadamente de 0.1 a 0.5 %, ¹ sin embargo, un estudio prospectivo reciente en 223 pacientes demostró una incidencia acumulada de 3.8 %. Sobre esto se concluyó que el antecedente de tromboembolia pulmonar es un factor de riesgo mayor para el desarrollo de HAPTC.^{4,5} Otros factores de riesgo involucrados fueron antecedente de tromboembo-

* Residente de primer año de Medicina Interna, Texas Tech University Health Sciences Center, El Paso, Texas, USA.

** Universidad Autónoma de Tamaulipas, Facultad de Medicina de Tampico, Tamaulipas, México.

*** Servicio de Medicina Interna y Geriátrica. Beneficencia Española de Tampico, Tamaulipas, México.

**** Departamento de Cirugía. Jefe de la División de Cirugía Cardioráquica y Vascular, McAllen Medical Center, McAllen, Texas, USA.

Solicitud de sobretiros:

Mateo Porres-Aguilar,
México 203, Col. Guadalupe,
89120 Tampico, Tamaulipas, México.
E-mail: maticloti@hotmail.com

Recibido para publicación: 22-03-2006

Aceptado para publicación: 13-07-2006

lia pulmonar idiopática, severidad del defecto de perfusión en la gammagrafía ventilatoria/perfusoria pulmonar al momento del diagnóstico de la tromboembolia pulmonar, así como presentación a edad temprana.⁴

Historia natural y fisiopatología

La historia natural de los episodios tromboembólicos agudos en sus fases tardías aún no ha sido estudiada de manera completa. Si tomamos en cuenta únicamente datos basados en el seguimiento clínico de los pacientes, se observa que la resolución completa de los coágulos ocurre en la mayoría de los casos. Sobre esto, en diversas series con un número reducido de pacientes, los estudios angiográficos han demostrado que la resolución parcial del coágulo es aparente a partir del día 21 después del evento agudo.⁶ Al momento de la evaluación gammagráfica en pacientes con tromboembolia pulmonar aguda, también se encontró que en 15 a 25 % existió resolución parcial que se definió como defecto perfusorio persistente después de varios meses posteriores al episodio agudo;⁷ sin embargo, hay que tomar en cuenta que los estudios actuales subestiman el grado de obstrucción anatómica en comparación con los hallazgos angiográficos y hemodinámicos.

Todavía no ha sido bien dilucidado y existe un marcado contraste entre el seguimiento adecuado de la tromboembolia venosa aguda y la progresión crónica que puede tener dicha entidad en sus fases tardías, resultando en HAPTC.^{8,9}

Durante la última década se ha incrementado la predisposición a eventos trombóticos, tanto de enfermedades adquiridas como hereditarias, entre las que se encuentran la deficiencia de la proteína C, S y antitrombina III, mutaciones del factor V de Leyden y del gen G20210A de la protrombina, el anticoagulante lúpico y los anticuerpos antifosfolípidos, así como alteraciones de los factores VIII de la coagulación y la hiperhomocistinemia.⁹ A pesar de las investigaciones llevadas a cabo con el objeto de encontrar algún tipo de alteración en la cascada de coagulación, no se han encontrado trastornos específicos en pacientes con HAPTC, únicamente cabe destacar la presencia de anticuerpos anticardiolipina en aproximadamente 10 a 20 % de dichos pacientes.¹⁰ Por otra parte, se han encontrado deficiencias hereditarias de proteína C, S y antitrombina III en 5 % de los subgrupos de pacientes con esta condición.¹¹

Un estudio retrospectivo sobre el curso clínico de la HAPTC reveló la existencia de un periodo de "luna de miel" que puede durar meses o años antes de las manifestaciones floridas del cuadro clínico. Durante este periodo existe incremento en las resistencias vasculares pulmonares, así como en la presión arterial pulmonar media (PAPm), ocurriendo a su vez cambios anatómicos importantes en el ventrículo derecho.^{12,13} Todavía no ha quedado bien esclarecido cuáles son los factores fisiopatológicos agravantes que hacen que exista hipertensión arterial pulmonar

(HAP) progresiva durante este periodo de luna de miel.¹² En algunos pacientes, dicha progresión hemodinámica suele atribuirse a las recurrencias tromboembólicas que pueden suceder a lo largo de dicho periodo, así como también a una trombosis *in situ*. Estudios histopatológicos han demostrado evidencia de cambios arteriopáticos hipertensivos a nivel arteriolar en pacientes con HAPTC, similares a los descritos en diversas formas de HAP, como la idiopática y la asociada con cardiopatía congénita.¹³ Dichas hipótesis han estado sustentadas en los siguientes aspectos:¹ la progresión hemodinámica típicamente ocurre ante la ausencia de eventos tromboembólicos recurrentes o ante la trombosis *in situ*;² existe correlación pobre entre la severidad de la obstrucción angiográfica y la severidad de la HAP, sugiriendo que pudiera existir algún componente que pueda incrementar las resistencias vasculares pulmonares en sitios distales a la obstrucción, así como en áreas en las cuales no existe obstrucción.¹³

Además, cabe destacar que se han realizado análisis sobre los probables desequilibrios de los factores que contrarregulan los procesos pro trombóticos en la cascada de coagulación. Algunos han encontrado concentraciones elevadas del inhibidor del factor activador del plasminógeno tipo I, que ocasiona una atmósfera fibrinolítica deficiente en la circulación pulmonar;^{14,15} sin embargo, otros estudios han encontrado niveles normales o bajos de dicho factor activador.¹⁴ También se piensa que puede existir algún grado de disfunción en el endotelio vascular pulmonar. Por otro lado, se ha descrito que algunos padecimientos precipitan cierto grado de HAP, entre ellos la esplenectomía, la hemoglobinopatía (enfermedad de las células falciformes), la talasemia, la esferocitosis, así como la presencia de anticuerpos antifosfolípidos.¹⁵

La sobrevida, tanto a corto como a largo plazo, se ve afectada de manera importante por la intervención adecuada o por el retraso importante en la detección de la HAPTC.¹²⁻¹⁶ A largo plazo, la sobrevida es muy pobre en pacientes no tratados y se ha correlacionado positivamente con el grado de HAP al momento en que los pacientes se les diagnostica HAPTC.¹² Reidel y colaboradores¹⁷ demostraron la probabilidad de sobrevida a 10 años en pacientes con HAPTC y su correlación hemodinámica: ante PAPm de 31 a 40 mm Hg al momento del diagnóstico, fue de 50 %; si la PAPm fue de 41 a 50 mm Hg, disminuyó a 20 %; ante PAPm superior a 50 mm Hg, disminuyó a 5 %.

Manifestaciones clínicas y diagnóstico

Al igual que en otras formas de HAP, la presentación inicial tiene como síntoma pivote la disnea de esfuerzo, con disminución en las actividades físicas del quehacer diario. A pesar de la tolerancia de la disnea en cada paciente, la base fisiopatológica de esto radica en disminución del gasto cardiaco, aumento progresivo de las resistencias vasculares pulmonares y PAPm, así como

también en el incremento de las demandas ventilatorias a nivel alveolar y el incremento en el espacio muerto. Algunos pacientes pueden experimentar episodios o accesos de tos no productiva, que se exacerban especialmente al esfuerzo físico. La hemoptisis puede llegar a presentarse de manera muy rara; dicho evento se explica por ruptura de un vaso sanguíneo bronquial colateral.^{12,16} El dolor torácico atípico se asocia muy frecuentemente con un origen pleurítico, el cual tiene su base fisiopatológica en un proceso isquémico y necrótico en la periferia del pulmón afectado.¹² Conforme evoluciona la HAPTC, el dolor torácico aumenta de intensidad y frecuencia, la disnea llega a ser progresiva y puede manifestarse ante cualquier esfuerzo físico por menor que sea éste e incluso disnea al reposo; puede ocurrir presíncope o síncope como resultado de una HAP severa y un gasto cardíaco bajo, producto de una insuficiencia ventricular derecha importante, con cambios anatómicos importantes.

La inespecificidad de los síntomas durante el curso clínico de la HAPTC contribuye al retraso importante en la detección y el diagnóstico (periodo de luna de miel). Algunos reportes indican que el retraso entre la aparición de los síntomas cardiopulmonares y el diagnóstico definitivo puede prolongarse de dos a tres años.^{12,16,18}

Respecto a los hallazgos de la exploración física, éstos son más marcados durante los estadios avanzados de la enfermedad, sin embargo, aún ante una HAP severa, el paciente se puede encontrar con mínimos hallazgos e incluso una exploración completamente normal.

Los hallazgos centrales sugestivos de HAP en sus estadios más avanzados son el levantamiento sistólico del ventrículo derecho al momento de palpar el área donde se localiza el foco pulmonar, la acentuación del componente pulmonar del segundo ruido al momento de la auscultación del área cardíaca, la presencia de desdoblamiento constante del segundo ruido en su componente pulmonar y no modificable con maniobras respiratorias, la presencia de galope S-4, la presencia de un soplo de Graham-Steel, caracterizado por un componente protomesosistólico suave, rudo y áspero cuyo epicentro se encuentra en el foco pulmonar y se explica fisiopatológicamente por dilatación del anillo de la válvula pulmonar y la dilatación importante del tronco de la pulmonar; finalmente, se puede encontrar un soplo de regurgitación tricuspídea importante que se explica por la dilatación de las cavidades derechas.

Dentro de los hallazgos periféricos sugestivos de disfunción ventricular derecha severa encontramos distensión venosa yugular, aumento de la onda "v" venosa, hepatomegalia que sugiere congestión hepática, ascitis, así como edema de miembros inferiores. Dentro de la exploración de miembros inferiores es importante buscar intencionadamente hallazgos que sugieran trombosis venosa profunda crónica, como la coloración ocre en área pretibial, venas varicosas, así como edema de miembros inferiores que puede ser doloroso a la palpación. Cabe mencionar que durante la auscultación de los campos pulmonares, hasta

en 30 % de los pacientes con HAPTC se han encontrado soplos pulmonares, consecuencia del flujo turbulento en su trayecto por lechos vasculares pulmonares ocluidos parcialmente por la reorganización y recanalización trombótica.¹⁹

Los estudios de laboratorio de rutina pueden detectar disfunción orgánica secundaria a insuficiencia ventricular derecha en estadios avanzados de la enfermedad. La hipoxemia crónica trae como consecuencia eritrocitosis importante en la citometría hemática; el nitrógeno ureico, la creatinina y el ácido úrico séricos pueden estar elevados como resultado del bajo gasto cardíaco y la reducción en el flujo renal efectivo; la congestión hepática puede traer como resultado una elevación significativa en las transaminasas hepáticas. La trombocitopenia y el tiempo parcial de tromboplastina activado prolongado ante la ausencia de un esquema de anticoagulación con heparina, puede hacer sospechar al clínico la posibilidad de que exista anticoagulante lúpico.

Las pruebas de función respiratoria que se llevan a cabo de manera protocolizada en todo paciente con disnea en estudio, resultan de mayor utilidad ante la sospecha de enfermedad pulmonar parenquimatosa coexistente. En pacientes con HAPTC sin antecedente de neumopatía crónica, la espirometría no es relevante, aunque los volúmenes pulmonares puedan mostrar un patrón restrictivo muy leve hasta en 20 % de los casos. Dicho fenómeno se explica por el proceso de fibrosis y regeneración parenquimatosa ante algún episodio isquémico o necrótico del parénquima pulmonar previo.²⁰

Gasométricamente, los pacientes pueden presentar capacidad de difusión del dióxido de carbono ligeramente disminuida. La presión parcial de oxígeno puede encontrarse sin alteraciones aunque el paciente curse con HAP severa; sin embargo, ante el esfuerzo y la actividad física, muchos de los pacientes con HAPTC pueden experimentar desaturaciones importantes en el contenido de oxígeno arterial, así como descensos importantes en la presión parcial de oxígeno.^{12,21}

La telerradiografía del tórax puede ser normal, sin embargo, conforme la HAP se torna más severa se puede observar crecimiento de cavidades derechas, así como abombamiento o dilatación en la emergencia de las arterias pulmonares, éste último se puede confundir con adenopatía hilar. Cabe destacar que el abombamiento de las arterias pulmonares en la HAPTC suele ser un crecimiento asimétrico, comparativamente hablando. También se puede presentar zonas de hipovascularidad en diversos segmentos broncopulmonares.^{12,22} En pacientes con disfunción ventricular derecha severa y avanzada se pueden observar derrames pleurales, dato indirecto de aumento sostenido en la presión auricular derecha, una sobrecarga de volumen importante, así como ascitis que puede ser clínicamente evidente.

El ecocardiograma transtorácico puede estimar de manera aproximada la presión arterial pulmonar sistólica. Dentro de los hallazgos ecocardiográficos cabe destacar crecimiento de las cavidades derechas, aplanamiento del septum interventricular, así como la existencia de movimiento paradójico del mismo.²³ El

ecocardiograma transtorácico permite descartar alguna alteración en las demás estructuras cardíacas que pueda ser causa principal de HAP importante.

La gammagrafía pulmonar ventilatoria/perfusoria desempeña un papel central en la determinación del origen tromboembólico, debido a que puede arrojar datos importantes ante la sospecha de HAPTC, como la presencia de defectos tanto a nivel central como segmentarios, en contraste con los pacientes con HAP idiopática, en los cuales el gammagrama muestra una imagen moteada en su fase perfusoria.²⁴ Cabe hacer énfasis en que el grado de obstrucción vascular mostrado en el gammagrama se correlaciona de manera pobre con la obstrucción vascular pulmonar que se muestra en los hallazgos angiográficos, hemodinámicos así como transoperatorios.²⁵ Otra desventaja del gammagrama es que no todos los defectos perfusorios que se muestran son específicos de HAPTC; la compresión extrínseca de los vasos pulmonares proximales, como en la mediastinitis fibrosante, la adenopatía mediastinal extensa, los tumores vasculares pulmonares primarios, así como la enfermedad venooclusiva pulmonar y la arteritis pulmonar, son algunas enfermedades que deben considerarse como diagnósticos diferenciales ante el patrón gammagráfico mencionado.²⁶

El uso de la tomografía computarizada helicoidal de alta resolución en la evaluación de la vasculatura arterial pulmonar en pacientes con HAPTC no está del todo bien definido. Los hallazgos tomográficos que con mayor frecuencia se presentan en la HAPTC son patrón de perfusión en mosaico en el parénquima pulmonar y dilatación de la vasculatura pulmonar a nivel central, acompañada de variación en el tamaño de los vasos segmentarios pulmonares, hipodensidades periféricas pulmonares que sugieren zonas infartadas, y circulación colateral mediastinal; con material de contraste inyectable se puede observar zonas en las que existen trombos reorganizados y recanalizados, los cuales se distinguen por un patrón de irregularidad en el contorno del lecho vascular pulmonar, así como una organización trombótica, ya sea de manera excéntrica o concéntrica.²⁷ Dicha apariencia puede ser distinguida con exactitud en comparación con un émbolo en la circulación pulmonar ante un episodio agudo. A su vez, la calidad de las imágenes tomográficas permite obtener una evaluación adecuada del parénquima pulmonar en pacientes en quienes se sospecha enfermedades concomitantes como neumopatía obstructiva crónica o neumopatía intersticial difusa, así como patología mediastinal que pudiera estar contribuyendo a la obstrucción de las arterias pulmonares.

Cabe mencionar que de manera crónica el émbolo alojado en el lecho vascular pulmonar puede organizarse quedando endotelizado, de tal forma que al momento de la evaluación tomográfica pase desapercibido. Cabe destacar que han existido reportes que describen la presencia de trombos alojados en la vasculatura central pulmonar en la HAP idiopática.²⁸ En conclusión, a pesar de proporcionar cierta información valiosa, la tomografía computarizada de alta resolución del tórax en la evaluación del pa-

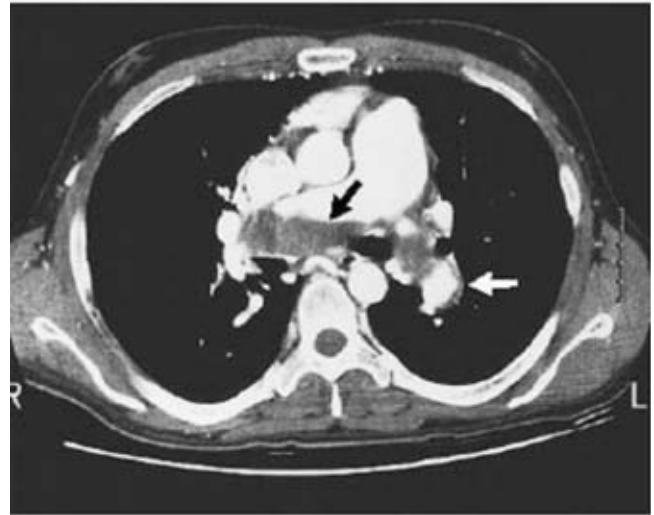


Figura 1. Tomografía computarizada helicoidal contrastada, en la cual se observa un trombo parcialmente organizado en ambas arterias pulmonares centrales (flecha negra), así como engrosamiento asimétrico evidente en la arteria lobar izquierda descendente (flecha blanca). Imagen reimpressa con permiso de Fedullo PF, Auger WR, Kerr KM, Rubin LJ. Chronic thromboembolic pulmonary hypertension. *N Engl J Med* 2001;345:1467.

ciente con HAP no debe considerarse el único estudio conforme al cual se deba tomar decisiones terapéuticas (figura 1).

En todo paciente con sospecha de HAPTC, el cateterismo cardíaco de cavidades derechas y la angiografía pulmonar desempeñan un papel primordial, no solamente en la evaluación diagnóstica sino también para la toma de decisiones terapéuticas, siendo el estándar de oro para determinar la localización anatómica de la obstrucción, pudiendo determinar la accesibilidad quirúrgica.

El cateterismo cardíaco de cavidades derechas tiene como objeto la medición exacta de la PAPm, establecer el gasto cardíaco calculado por medio del método de termodilución, establecer o documentar algún cambio hemodinámico en la PAPm cuando el paciente se somete a cierto tipo de ejercicio en el caso en que durante el reposo haya PAPm discretamente elevada y una discrepancia entre la severidad de los síntomas del paciente y los parámetros hemodinámicos, estando el paciente en reposo, o, en su caso, la severidad de la obstrucción. Las mediciones de la saturación de oxígeno en la desembocadura de las cavas, aurícula derecha, ventrículo derecho y tronco de la arteria pulmonar, permiten establecer la presencia de algún cortocircuito inadvertido durante el estudio ecocardiográfico. Se puede llevar a cabo también evaluación de la perfusión miocárdica por medio de coronariografía y cateterismo de cavidades izquierdas, pudiendo establecer el riesgo de enfermedad arterial coronaria y determinar el riesgo preoperatorio adecuado en pacientes candidatos a tromboendarterectomía pulmonar.

A pesar de las preocupaciones respecto a la seguridad de llevar a cabo una angiografía pulmonar en pacientes con HAP, con el monitoreo hemodinámico, de oxigenación y con algunas modificaciones a la técnica clásica, la angiografía pulmonar se considera un procedimiento de alta seguridad aun en pacientes con HAP severa.²⁹ Las imágenes biplanares permiten las proyecciones laterales, que tienen la ventaja de mostrar con mayor detalle anatómico la vasculatura arterial pulmonar en comparación con las proyecciones anteroposteriores, donde hay cierto traslape de estructuras y pobre nitidez en las imágenes adquiridas. La organización y maduración del trombo trae como consecuencia una retracción del vaso y recanalización parcial, obteniéndose cualesquiera de los siguientes patrones angiográficos sugestivos de HAPTC:³⁰

1. Defectos abombados o en forma de saco.
2. Bandas o redes dentro de los vasos pulmonares.
3. Irregularidades en el contorno de las arterias pulmonares.
4. Estrechamiento abrupto de los grandes vasos pulmonares.
5. Obstrucción del tronco de la pulmonar, rama izquierda o derecha, arterias lobares e incluso segmentarias del lecho vascular pulmonar, que se ven en el sitio de su origen de manera frecuente.

Cabe mencionar que estos parámetros angiográficos no son únicos de la HAPTC, ya que existen otras enfermedades que pueden mostrarlos, como la arteritis pulmonar y la obstrucción total del lecho vascular proximal; en las arterias pulmonares centrales puede presentarse también en algunos tumores vasculares pulmonares primarios (sarcomas) o en la compresión extrínseca de alguna masa mediastinal. Hay que considerar que en 95 % de los casos la HAPTC se presenta en forma bilateral, por lo que en las presentaciones unilaterales siempre hay que considerar los diagnósticos diferenciales ya señalados.

A pesar del papel central de la angiografía pulmonar en el diagnóstico de la HAPTC, existen algunos subgrupos de pacientes en quienes aun con los resultados angiográficos queda todavía la duda diagnóstica. Aproximadamente 20 a 25 % de los pacientes con HAPTC se les tiene que efectuar angioscopia pulmonar. En la Universidad de California en San Diego se tiene la casuística más importante de estudios angioscópicos con la intención de establecer la accesibilidad quirúrgica en la HAPTC.^{12,31} En la figura 2 se propone un algoritmo para el diagnóstico adecuado de la HAPTC.

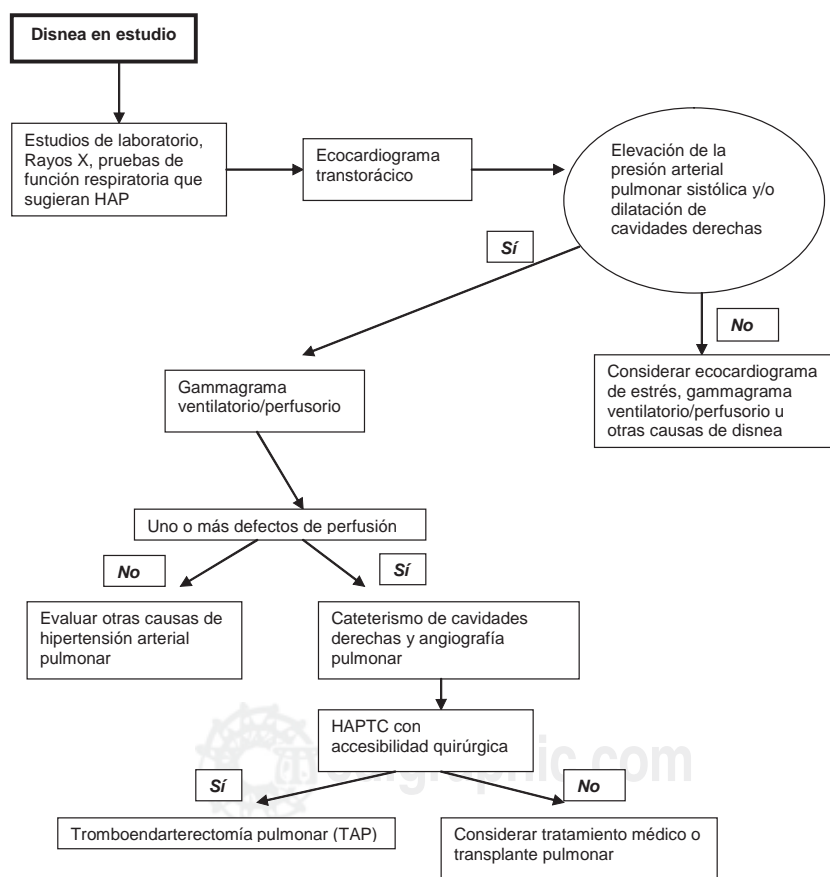


Figura 2. Algoritmo clínico para la evaluación diagnóstica de HAPTC.

Manejo farmacológico en HAPTC

Aun cuando en la última década han existido avances en el tratamiento farmacológico de diversas formas de HAP, sobre todo en las formas idiopáticas,³²⁻³⁴ en el subgrupo de pacientes con HAPTC todavía hay mucho por explorar. Existen algunos estudios en forma de reporte de casos, ensayos clínicos pilotos en pacientes cuyo criterio de inclusión pivote es que porten HAPTC distal, inadecuada para el abordaje quirúrgico. También se han efectuado algunos informes preliminares de pacientes sometidos a tratamiento vasodilatador pulmonar selectivo previo a tromboendarterectomía pulmonar.

En un estudio piloto se analizaron los resultados preliminares en 16 pacientes con HAPTC distal, administrándoles beraprost, un análogo de prostaciclina (PGI-2), vía oral, durante un periodo de tres meses; se observó incremento en la capacidad de ejercicio, así como en el consumo pico de oxígeno y mejoría en la capacidad ventilatoria. Sin embargo, dicho análisis contaba con limitaciones: no fue controlado con placebo y solamente se incluyeron pacientes con formas leves y moderadas de HAP.³⁵ Posteriormente, el mismo grupo de investigadores llevó a cabo un estudio comparativo retrospectivo en 46 pacientes con HAPTC distal, con dos brazos en el estudio, demostrando mejoría hemodinámica en el grupo al que se le administró beraprost, principalmente en las resistencias vasculares pulmonares ($p < 0.05$), así como disminución significativa en las PAPm ($p < 0.05$); por otra parte, en un seguimiento a largo plazo (uno, tres y cinco años) se observó que en el grupo con beraprost hubo mortalidad por causas cardiopulmonares mucho menor que en el grupo convencional. La conclusión fue que en pacientes con HAPTC distal, la administración del beraprost mejora la hemodinámica y la sobrevida a largo plazo.³⁶ Otra investigación evaluó los efectos de un análogo de prostaciclina de administración intravenosa en pacientes que iban a ser sometidos a tromboendarterectomía pulmonar: se estudió a 12 pacientes con HAPTC severa, a quienes se les administró epoprostenol por dos meses, observándose disminución en las resistencias vasculares pulmonares hasta en 28 % previo a ser sometidos a cirugía ($p < 0.001$), así como descenso significativo en los niveles del péptido natriurético cerebral ($p < 0.05$). Al momento de llevar a cabo la tromboendarterectomía pulmonar, se presentó disminución adicional de dichos parámetros hemodinámicos así como del péptido natriurético cerebral, en comparación con los parámetros preoperatorios ($p < 0.05$).³⁷ Las observaciones de Nagaya son interesantes y dan pie a la elaboración de ensayos clínicos controlados para un estudio más profundo de la HAPTC operable y severa, con prostanoides como puente dentro del tratamiento farmacológico previo a la tromboendarterectomía pulmonar con el objeto de establecer un acción sinérgica al procedimiento quirúrgico, con mejoría en la mortalidad y los parámetros hemodinámicos.

Por otro lado, se desprenden interrogantes que podrían responder dichos ensayos clínicos controlados: ¿Realmente la so-

brevida de los pacientes aumentó por la administración del epoprostenol o por la tromboendarterectomía pulmonar como tal? ¿Qué pacientes con HAPTC se pueden considerar los mejores candidatos para recibir prostanoides como puente previo a la tromboendarterectomía pulmonar? ¿Cuál es el tiempo óptimo de tratamiento con prostanoides previo a la tromboendarterectomía pulmonar?³⁸ El grupo de la Universidad de California en San Diego encabezado por Rubin y colaboradores,³⁹ llevó a cabo un estudio retrospectivo en nueve pacientes a quienes por varios meses se les administró epoprostenol previo a la intervención quirúrgica, teniendo como resultados que en seis hubo estabilización de la sintomatología clínica, que se tradujo en mejoría de la disnea en tres en cuanto a la tolerancia al ejercicio y la clase funcional; en lo referente a los parámetros hemodinámicos, en esos seis pacientes se tuvo reducción de las resistencias vasculares pulmonares hasta en 34 %, así como disminución importante de la presión auricular derecha media (PADm); por otro lado, en tres pacientes se reportó deterioro clínico y hemodinámico importante durante los nueve meses que duró el tratamiento con epoprostenol. Finalmente, se concluyó que pacientes selectos con variantes complicadas de HAPTC pueden beneficiarse de la terapia preoperatoria con epoprostenol.

Debido a que no se han realizado estudios controlados con prostanoides inhalados como el iloprost, Kramm y colaboradores⁴⁰ efectuaron una investigación abierta piloto observacional, con 10 pacientes a quienes se les administró iloprost tanto pretromboendarterectomía como posterior a ella; no se observó cambio antes de la tromboendarterectomía pulmonar, sin embargo, después del procedimiento hubo mejoría hemodinámica significativa, con reducción en las resistencias vasculares pulmonares, la PAPm, y aumento en el índice cardíaco.

A 12 pacientes con HAPTC distal que presentaban deterioro clínico importante, Ghofrani y colaboradores⁴¹ administraron 50 mg de sildenafil, tres veces al día durante 6.5 meses. Dicho estudio mostró mejoría en los parámetros hemodinámicos y clínicos, que se tradujo en aumento de manera significativa en los metros adicionales en la caminata de seis minutos, reflejado en aumento promedio de 54 metros, así como disminución importante de la PAPm, las resistencias vasculares pulmonares y la presión venosa central. Concluyeron que a pesar de tratarse de un estudio sin un grupo control, el tratamiento a largo plazo con el inhibidor selectivo de fosfodiesterasa tipo 5, sildenafil, fue eficaz y seguro, resaltando la necesidad de un ensayo clínico multicéntrico controlado, al igual que en la mayoría de los estudios pilotos mencionados.

Es importante mencionar los análisis realizados con el fin de explorar la terapia farmacológica combinada sinérgica, sobre todo en pacientes con HAP idiopática.^{42,43} Recientemente fueron publicados dos estudios con el uso de bosentan, un inhibidor dual de receptores a endotelina tipo 1, en pacientes con HAPTC distal inoperable. El primero de ellos, encabezado por Bonderman, de la Universidad de Viena en Austria,⁴⁴ investigó la eficacia y

seguridad del bosentan en 16 pacientes con HAPTC periférica durante un periodo de seis meses; tuvo como resultados mejoría significativa en la caminata de seis minutos ($p < 0.01$), traducida a mejoría en la tolerancia al ejercicio y en la clase funcional, así como disminución significativa del pro péptido natriurético cerebral ($p < 0.01$), que puede traducir de alguna manera mejoría en la función ventricular derecha, sin reportar eventos adversos importantes. El segundo, estudio piloto en la Universidad de Hannover en Alemania, incluyó a pacientes con las mismas características que la investigación austriaca; incluyó a 19 pacientes y tuvo como resultados posteriores a tres meses de tratamiento con bosentan, mejoría significativa en los parámetros hemodinámicos y en los niveles del pro péptido natriurético cerebral, así como mejor tolerancia al ejercicio al igual. Ambos concluyeron la importancia y el papel que desempeña el bosentan como alternativa terapéutica en HAPTC distal.⁴⁵

Conclusiones

Con base en estudios epidemiológicos recientes, con la cualidad de ser más rigurosos y meticulosos, se ha encontrado que la HAPTC no se trata de una entidad tan poco frecuente. Dentro del ámbito fisiopatológico se cuenta con diversos estudios que sugieren un importante papel en la progresión de la historia natural de dicha entidad, los cuales tienen como meta u objetivo final tener implicaciones terapéuticas que puedan alterar el curso clínico de la enfermedad, además del desarrollo de fármacos que puedan bloquear o antagonizar sustancias vasoactivas y proliferativas. Actualmente, la HAPTC engloba a un subgrupo de pacientes a quienes se les ofrece tratamiento curativo, siendo la tromboendarterectomía pulmonar el adecuado en candidatos indiscutibles a cirugía. Estamos convencidos de que un entendimiento más profundo de la enfermedad traerá consigo nuevos caminos en los próximos años, mediante el desarrollo de ensayos clínicos aleatorios y multicéntricos cuyos resultados aportaran el conocimiento necesario para ofrecer un espectro mayor de alternativas terapéuticas a los pacientes no candidatos a tromboendarterectomía pulmonar.

Referencias

- Moser KM, Auger WR, Fedullo PF. Chronic major-vessel thromboembolic pulmonary hypertension. *Circulation* 1990;81:1735-1743.
- Dalen JE, Alpert JS. Natural history of pulmonary embolism. *Prog Cardiovasc Dis* 1975;17:259-270.
- Moser KM, Daily PO, Peterson KL, et al. Thromboendarterectomy for chronic, major-vessel thromboembolic pulmonary hypertension: immediate and long-term results in 42 patients. *Ann Intern Med* 1987;107:560-565.
- Pengo V, Lensing AW, Prins MH, Marchiori A, Davidson BL, Tiozzo F, et al. Incidence of chronic thromboembolic pulmonary hypertension after pulmonary embolism. *N Engl J Med* 2004;350:2257-2264.
- Pengo V, Prandoni P. From acute pulmonary embolism to chronic thromboembolic pulmonary hypertension. *Ital Heart J* 2005;5:830-833.
- Dalen JE, Banas JS Jr, Brooks HL, Evans GI, Paraskos JA, Dexter L. Resolution rate of acute pulmonary embolism in man: an angiographic study. *N Engl J Med* 1969;280:1194-1199.
- Tow DE, Wagner HN Jr. Recovery from pulmonary arterial blood flow in patients with pulmonary embolism. *N Engl J Med* 1967;1053-1059.
- Fedullo PF, Rubin LJ, Kerr KM, Auger WR, Channick RN. The natural history of acute and chronic thromboembolic disease: the search for the missing link. *Eur Respir J* 2000;15:435-437.
- Fedullo PF, Auger WR, Channick RN, Kerr KM, Rubin LJ. Chronic thromboembolic pulmonary hypertension. *Clin Chest Med* 2001;22:561-581.
- Wolf M, Boyer-Neumann C, Parent F, Eschwege V, Jaillet H, Meyer D, et al. Thrombotic risk factors for pulmonary hypertension. *Eur Respir J* 2000;15:395-399.
- Moser KM, Auger WR, Fedullo PF, et al. Chronic thromboembolic pulmonary hypertension: clinical picture and surgical treatment. *Eur Respir J* 1992;5:334-342.
- Auger WR, Kerr KM, Kim NH, Ben-Yehuda O, Knowlton KU, Fedullo PF. Chronic thromboembolic pulmonary hypertension. *Cardiol Clin* 2004;22:453-466.
- Moser KM, Bloor CM. Pulmonary vascular lesions occurring in patients with chronic major thromboembolic pulmonary hypertension. *Chest* 1993;103:685-692.
- Herve P, Humbert M, Sitbon O, et al. Pathobiology of pulmonary hypertension. The role of platelets and thrombosis. *Clin Chest Med* 2001;22:451-458.
- Dartevelle P, Fadel E, Mussot S, Chapelier A, Herve P, de Perrot M, et al. Chronic thromboembolic pulmonary hypertension. *Eur Respir J* 2004;23:637-648.
- Fedullo PF, Auger WR, Kerr KM, Rubin LJ. Chronic thromboembolic pulmonary hypertension. *N Engl J Med* 2001;345:1465-1472.
- Reidel M, Stanek V, Widimsky J, Prerovsky I. Longterm follow up of patients with chronic pulmonary thromboembolism. Late prognosis and evolution of hemodynamic and respiratory data. *Chest* 1982;81:151-158.
- Fedullo PF, Auger WR, Kerr KM, Kim NH. Chronic thromboembolic pulmonary hypertension. *Semin Resp Crit Care Med* 2003;24:273-285.
- Auger WR, Moser KM. Pulmonary flow murmurs: a distinctive physical sign found in chronic pulmonary thromboembolic disease. *Clin Res* 1989;37:145A.
- Morris TA, Auger WR, Ysrael MZ, Olson LK, Channick RN, Fedullo PF, et al. Parenchymal scarring is associated with restrictive spirometric defects in patients with chronic thromboembolic pulmonary hypertension. *Chest* 1996;110:399-403.
- Kapitan KS, Buchbinder M, Wagner PD, Moser KM. Mechanisms of hypoxemia in chronic thromboembolic pulmonary hypertension. *Am Rev Respir Dis* 1989;139:1149-1154.
- Woodruff WW III, Hoeck BE, Chitwood WR Jr, Lyerly HK, Sabiston DC Jr, Chen JT. Radiographic findings in pulmonary hypertension from unresolved embolism. *AJR Am J Roentgenol* 1985;144:681-686.
- Menzel T, Wagner S, Kramm T, Mohr-Kahaly S, Mayer E, Braeuningner S, et al. Pathophysiology of impaired right and left ventricular function in chronic thromboembolic pulmonary hypertension: changes after pulmonary thromboendarterectomy. *Chest* 2000;118:897-903.
- Rich S, Pietra GG, Kieras K, Hart K, Brundage BH. Primary pulmonary hypertension: radiographic and scintigraphic patterns of histologic subtypes. *Ann Intern Med* 1986;105:499-502.
- Ryan KL, Fedullo PF, Davis GB, Vasquez TE, Moser KM. Perfusion scan findings understate the severity of angiographic and hemodynamic compromise in chronic thromboembolic pulmonary hypertension. *Chest* 1988;93:1180-1185.
- Palevski HI, Cone L, Alavi A. A case of false-positive high probability ventilation-perfusion lung scan due to tuberculous adenopathy with a discussion of other causes of false-positive high probability ventilation-perfusion lung scans. *J Nucl Med* 1991;32:512-517.

27. King MA, Ysreal M, Bergin CJ. Chronic thromboembolic pulmonary hypertension: CT findings. *AJR Am J Roentgenol* 1998;170:955-960.
28. Moser KM, Fedullo PF, Finkbeiner WE, Golden J. Do patients with primary pulmonary hypertension develop extensive central thrombi? *Circulation* 1995;91:741-745.
29. Pitton MB, Dubeer C, Mayer E, Thelen M. Hemodynamic effects of non-ionic contrast bolus injection and oxygen inhalation during pulmonary angiography in patients with chronic thromboembolic pulmonary hypertension. *Circulation* 1996;94:2485-2491.
30. Auger WR, Fedullo PF, Moser KM, Buchbinder M, Peterson KL. Chronic major-vessel thromboembolic pulmonary hypertension: appearance at angiography. *Radiology* 1992;182:393-398.
31. Sompradeekul S, Fedullo PF, Kerr KM, Channick RN, Auger WR. The role of pulmonary angiography in the preoperative assessment of patients with chronic thromboembolic pulmonary hypertension (CTPH). *Am J Respir Crit Care Med* 1999;159:A456.
32. Humbert M, Sitbon O, Simonneau G. Treatment of pulmonary arterial hypertension. *N Engl J Med* 2004;351:1425-1436.
33. Pulido T. ¿Qué es lo nuevo en el tratamiento de la hipertensión arterial pulmonar? *Arch Cardiol Mex* 2003;Suppl 1:S121-S124.
34. Porres M, Porres M. Progresos en el tratamiento farmacológico de la hipertensión arterial pulmonar. *Med Int Mex* 2004;20:208-220.
35. Nagaya N, Shimizu Y, Satoh T, Oya H, Uematsu M, Kyotani S, et al. Oral beraprost sodium improves exercise capacity and ventilatory efficiency in patients with primary or thromboembolic pulmonary hypertension. *Heart* 2002;87:340-345.
36. Ono F, Nagaya N, Okumura H, Shimizu Y, Kyotani S, Nakanishi N, et al. Effect of orally active prostacyclin analogue on survival in patients with chronic thromboembolic pulmonary hypertension without major-vessel obstruction. *Chest* 2003;123:1583-1588.
37. Nagaya N, Sasaki N, Ando M, Ogino H, Sakamaki F, Kyotani S, et al. Prostacyclin therapy before pulmonary thromboendarterectomy in patients with chronic thromboembolic pulmonary hypertension. *Chest* 2003;123:338-343.
38. Kerr KM, Rubin LJ. Epoprostenol therapy as a bridge to pulmonary thromboendarterectomy for chronic thromboembolic pulmonary hypertension. *Chest* 2003;123:319-320.
39. Bresser P, Fedullo PF, Auger WR, Channick RN, Robbins IM, Kerr KM, et al. Continuous intravenous epoprostenol for chronic thromboembolic pulmonary hypertension. *Eur Respir J* 2004;23:595-600.
40. Kramm T, Eberle B, Krummenauer F, Guth S, Oelert H, Mayer E. Inhaled iloprost in patients with chronic thromboembolic pulmonary hypertension: effects before and after pulmonary thromboendarterectomy. *Ann Thorac Surg* 2003;76:711-718.
41. Ghofrani HA, Schermuly RT, Rose F, Wiedermann R, Kohstall MG, Olschewski H et al. Sildenafil for long-term treatment of nonoperable chronic thromboembolic pulmonary hypertension. *Am J Respir Crit Care Med* 2003;167:1139-1141.
42. Pulido T, Porres M, Miranda E, Bautista E, Santos E, Rojas G, et al. Dipyridamol as adjuvant therapy in patients with pulmonary arterial hypertension (PAH). *Eur Respir J* 2005;26:S562.
43. Humbert M, Barst RJ, Robbins IM, Channick R, Galie N, Boonstra A, et al. Combination with bosentan with epoprostenol in patients with pulmonary arterial hypertension: BREATHE-2 study. *Eur Respir J* 2004;24:353-359.
44. Bonderman D, Nowotny R, Skoro-Sajer N, Jakowitsch J, Adlbrecht C, Klepetko W, et al. Bosentan therapy for inoperable chronic thromboembolic pulmonary hypertension. *Chest* 2005;128:2599-2603.
45. Hoepfer M, Kramm T, Wilkens H, Schulze C, Schafers HJ, Welte T, et al. Bosentan therapy for inoperable chronic thromboembolic pulmonary hypertension. *Chest* 2005;128:2363-2367.

