

## Doble engrapado en cirugía colorrectal

Eduardo Villanueva-Sáenz,\* Ernesto Sierra-Montenegro,\*\* Moisés Rojas-Illanes,\*\*  
Juan Pablo Peña-Ruiz Esparza,\*\* Paulino Martínez Hernández-Magro,\*\* Luis Enrique Bolaños-Badillo\*\*\*

### Resumen

**Introducción:** La cirugía colorrectal ha evolucionado de manera importante en los últimos 35 años. La engrapadora circular y la técnica de doble engrapado han favorecido la realización de anastomosis rectales más bajas con disminución en el índice de dehiscencia anastomótica. El objetivo de esta investigación es conocer los resultados y complicaciones de la aplicación del doble engrapado en patología rectosigmoidea, en el Servicio de Cirugía de Colon y Recto del Hospital de Especialidades, Centro Médico Nacional Siglo XXI, y en el Hospital Ángeles del Pedregal.

**Material y métodos:** Se revisaron los expedientes clínicos de pacientes sometidos a cirugía rectosigmoidea por los autores, utilizando la técnica de doble engrapado, en el periodo entre mayo de 1995 y diciembre de 2005.

**Resultados:** De 142 pacientes, 55 correspondieron a resecciones por cáncer rectosigmoideo. La edad promedio fue de 60.1 años, con predominio del sexo masculino (52.05 %); el dispositivo mayormente utilizado fue CDH 33 (J & J), la distancia promedio de la anastomosis baja extendida fue 3.21 cm, baja 7.8 cm y alta 13.7 cm del margen anal, la tasa de fuga anastomótica fue de 3.52 %.

**Conclusiones:** La técnica doble engrapado en patología rectosigmoidea es segura y facilita la realización de anastomosis bajas y bajas extendidas. En anastomosis bajas extendidas con factores de riesgo asociado se recomienda la realización de una ileostomía en asa de protección.

**Palabras clave:** Anastomosis, doble engrapado, fuga anastomótica.

### Summary

**Background:** Colorectal surgery has evolved significantly during the last 35 years. The circular stapler and the double stapler techniques have favored the development of very low rectal anastomoses with reduction in the index of anastomotic leakage. The objective is to evaluate the functional results and the complication rate of this surgical technique in the Department of Colorectal Surgery at the *Hospital de Especialidades, Centro Médico Nacional Siglo XXI* and at the *Hospital Ángeles del Pedregal* in Mexico City.

**Methods:** Clinical records of patients who underwent surgery performed by the authors were reviewed, using the double stapler technique during the period from May 1995 to December 2005.

**Results:** The study included 142 patients, 55 of whom had rectosigmoid cancer resections. Average age was 60.1 years (male predominance 52.05%). Circular stapler most frequently used was CDH 33 (J & J). Average distance between the anal margin and the anastomoses for extended low anastomoses was 3.21 cm (low 7.8 cm and high 13.7 cm) and the rate of anastomoses leak was 3.52%.

**Conclusions:** Double stapler technique used to treat rectosigmoid pathology is safe, secure and assures intestinal continuity in low anterior as well extended low anterior resections with primary anastomoses. In those patients with associated risk factors and low extended low anterior resection with primary anastomoses, we recommend performing a protective stoma (ileostomy).

**Key words:** Anastomoses, double stapler, anastomotic leak.

## Introducción

La cirugía colorrectal ha evolucionado de manera muy importante en los últimos 35 años. La introducción de las engrapadoras quirúrgicas (sutura mecánica) en el año de 1975 (en Rusia), principalmente para realizar anastomosis bajas en la pelvis, han tenido un impacto positivo. La engrapadora circular ha permitido a los cirujanos realizar anastomosis más seguras en el tercio medio e inferior del recto,<sup>1</sup> sin incrementar el índice de fuga ni la recurrencia anastomótica en resecciones por cáncer de recto,<sup>2</sup> disminuyendo el tiempo quirúrgico al compararse con las anastomosis manuales y mejorando la calidad de vida ante la posibilidad de preservar esfínteres, principalmente en cáncer y enfermedad inflamatoria intestinal.<sup>3</sup>

\* Departamento de Cirugía de Colon y Recto, Hospital de Especialidades, Centro Médico Nacional Siglo XXI. Hospital Ángeles del Pedregal, México, D. F.

\*\* Departamento de Cirugía de Colon y Recto, Hospital de Especialidades, Centro Médico Nacional Siglo XXI, México, D. F.

\*\*\* Hospital Ángeles del Pedregal, México, D. F.

### Solicitud de sobretiros:

Eduardo Villanueva-Sáenz,  
Camino a Santa Teresa 1055-676, Torre de Especialidades Quirúrgicas,  
Col. Héroes de Padierna, Deleg. Magdalena Contreras,  
10700 México, D. F.  
Tels.: (55) 5652 7070, 5135 0067.  
E mail: dredvilla@prodigy.net.mx

Recibido para publicación: 15-01-2007

Aceptado para publicación: 26-06-2007

Otras ventajas asociadas a la sutura mecánica son mayor diámetro de la anastomosis, menor involucro y tensión del tejido e inversión del borde anastomótico, lo que disminuye las complicaciones sobre todo la dehiscencia al favorecer el proceso de cicatrización.<sup>4-7</sup>

Actualmente se conoce mejor la mecánica del grapado comprobando que los tejidos que quedan alrededor de la anastomosis realizada tienen mejor irrigación ya que las grapas presentan una configuración en "B" permitiendo mejor distribución de la sangre a través de los tejidos anastomosados, evitando así la isquemia, disminuyendo el riesgo de dehiscencia.<sup>1,4</sup>

El principal factor asociado con las complicaciones y muerte posterior a una resección anterior baja de recto es la dehiscencia anastomótica. La contaminación pélvica secundaria a fuga puede provocar infección del sitio quirúrgico, absceso pélvico, peritonitis, estenosis de anastomosis, creación de estoma permanente e incluso la muerte.<sup>8-10</sup>

Fielding realizó una revisión del resultado de 23 centros del Reino Unido, encontrando una incidencia de fuga anastomótica mayor a 20 %, demostrando que la elaboración de un estoma de protección no disminuye su incidencia.<sup>8-10</sup>

En 1979, Goligher<sup>9,10</sup> logró disminuir la incidencia de fuga anastomótica mediante engrapadoras circulares, sin embargo, ésta continuó siendo elevada (13 %).

La técnica de doble engrapado fue descrita por Nance en 1979<sup>9,11</sup> al realizar una gastroduodeno-anastomosis. En 1983, con esta técnica Cohen<sup>9,12</sup> disminuyó de manera significativa la incidencia de fuga anastomótica en procedimientos de resección anterior baja. Knight y Griffen<sup>9,13</sup> informan un índice de fuga anastomótica clínica de 0 a 4 %, aunque en grupos pequeños de pacientes. El primer reporte de sutura mecánica en México se realizó en 1992 por Torres Valadéz en el Hospital Central Militar con 82 pacientes sometidos a resección anterior y anterior baja con buenos resultados.<sup>14</sup>

Esta técnica se ha generalizado en la actualidad, habiendo pocos estudios que evalúen su uso. Varma<sup>9,15</sup> informa su experiencia en una serie de 30 pacientes, con una incidencia de fuga anastomótica de 7 %. En 1991, Moritz<sup>9,16</sup> comparó el uso del simple y doble engrapado en anastomosis rectales, indicando una tasa de fuga anastomótica de 8.6 % y 2.8 %, respectivamente. Baran, en 1992,<sup>9,17</sup> realizó una revisión de 104 procedimientos de doble engrapado, encontrando una incidencia de fuga anastomótica clínica de 2.8 %.

En México no se cuenta con estudios donde se ponga de manifiesto los resultados con el uso de esta técnica, por lo que realizamos una revisión de nuestros resultados en un lapso de 10 años.<sup>9</sup>

## Material y métodos

Estudio descriptivo, retrospectivo, en el que se revisaron los expedientes clínicos de los pacientes sometidos a cirugía por los auto-

res con la técnica de doble engrapado, en el Servicio de Cirugía de Colon y Recto del Hospital de Especialidades, Centro Médico Nacional Siglo XXI, y en el Hospital Ángeles del Pedregal, Distrito Federal, México, entre mayo de 1995 y diciembre de 2005, analizando los siguientes datos: edad, sexo, tiempo de cirugía, hemorragia transoperatoria, nivel de anastomosis en relación con el margen anal, complicaciones posoperatorias, dispositivos utilizados, estenosis de anastomosis e indicación quirúrgica.

### Descripción de la técnica

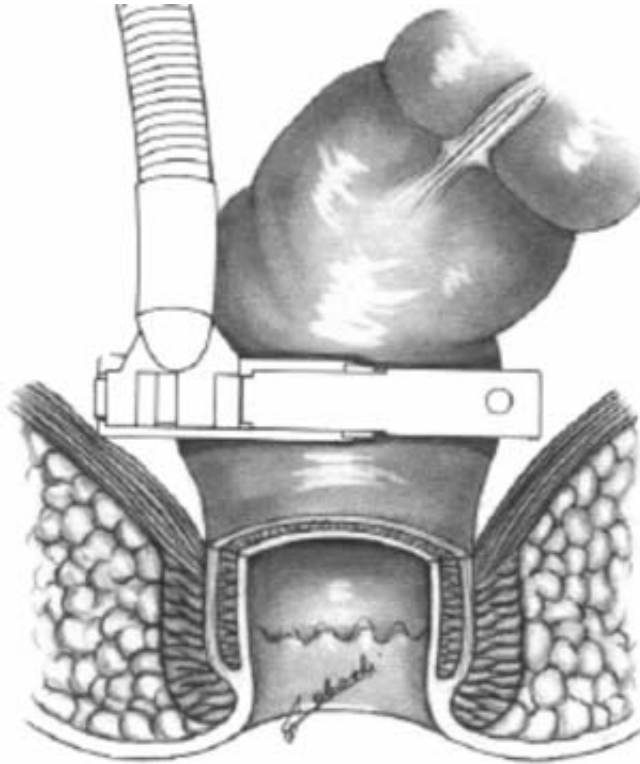
Para entender de manera adecuada la técnica de doble engrapado realizaremos una descripción breve de los instrumentos de sutura mecánica (engrapadoras) que se utilizan en este procedimiento.

La engrapadora circular curva (CDH Ethicon J & J) tiene cuatro diámetros (CDH 25, 27, 29 y 33 mm), cuenta con doble anillo de grapas y una cuchilla circular incorporada en el cartucho, lo que produce el grapeo circular y corte de bordes intestinales con inversión de éstos al momento de realizar la anastomosis.

Las engrapadoras lineales (TL Ethicon J & J) aplican dos hileras de grapas de titanio para aproximar los tejidos internos, con longitud de 30,60 y 90 mm, requiriendo la sección intestinal distal a la línea de grapas; actualmente se cuenta con un nuevo dispositivo (Contour, Ethicon J & J) que tiene dos hileras de grapas dobles y una cuchilla que corta entre ambas, con diseño curvo, largo de 30 mm pero una longitud de grapeo de 45 mm (por diseño curvo), lo que permite un mejor acceso al hueco pélvico permitiendo resecciones más bajas, facilitando el procedimiento al no tener que realizar el corte intestinal de manera manual y evitando contaminación al quedar las bocas distal y proximal cerradas.

El paciente se coloca en posición de Lloyd-Davies a fin de tener acceso a la cavidad abdominal (cirujano) y periné (ayudante) de manera simultánea. Después de realizar una correcta disección del recto extraperitoenal y la grasa perirrectal (mal llamada mesorrecto), a nivel del hueco pélvico se realiza la sección rectal utilizando una engrapadora lineal, que dependiendo de las características de la pelvis y altura de la anastomosis, puede ser de 30 o 60 mm, sugiriendo utilizar el dispositivo Contour<sup>18</sup> (figura 1).

El borde circunferencial proximal colónico o intestinal a anastomosar se libera completamente de grasa pericólica a una distancia de 1.0 a 1.5 cm, se realiza una jareta con prolene 2-0 con una distancia de 4 a 5 mm de su borde, se introduce el yunque extraíble en el muñón proximal del colon anudando la jareta, posteriormente se introduce la engrapadora circular (CDH 29 o 33) a través del ano, lubricándola con jalea hidrosoluble, en posición cerrada y con el mango hacia arriba. El instrumento se avanza en el remanente rectal hasta llegar a la línea de grapas previamente colocada, teniendo precaución de no romper esta línea. Se abre el trocar integrado de la engrapadora (ayudante), obteniéndolo a través de la línea de grapas

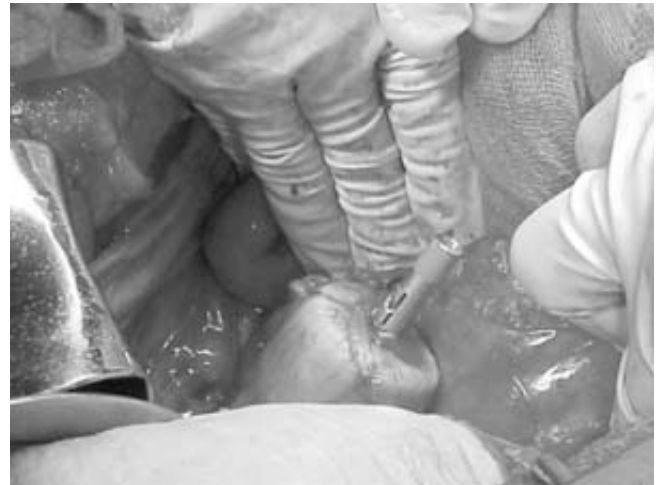

**Figura 1.** Proctectomía o resección del segmento distal de colon mediante el uso de engrapadora.

ayudado con una pinza de ángulo por el cirujano, una vez perforado el recto se articula el yunque con el trocar integrado de la engrapadora<sup>12,18</sup> (figura 2).

Una vez articulado el yunque al trocar de la engrapadora circular, se cierra esta última girando el botón de ajuste en dirección de las manecillas del reloj afrontando los extremos; el cirujano debe asegurarse que al cierre del dispositivo éste se encuentre libre de mesenterio, vagina, vejiga o cualquier otra estructura extraña; una vez que se cierra por completo el dispositivo y el señalador se muestra dentro de la zona de control de compresión tisular (verde), se dispara la engrapadora realizando la anastomosis término-terminal con doble engrapado<sup>18</sup> (figura 3).

Una vez realizado el disparo se abre el dispositivo dos y media vueltas (sentido contrario a las manecillas del reloj) y con movimientos semicirculares gentiles se extrae por completo, inmediatamente se revisan los dos rodetes de tejido intestinal residual proximal y distal ("donas") verificando su integridad. Por último se realiza una prueba neumática, la cual consiste en la colocación de un clamp Glassman en la porción proximal de la anastomosis, llenándose a continuación la cavidad pélvica con solución fisiológica insuflando aire a través del ano por medio de un rectosigmoidoscopio o colonoscopio, a fin de verificar la permeabilidad de la anastomosis, así como identificando sitios de fuga al ejercer pre-



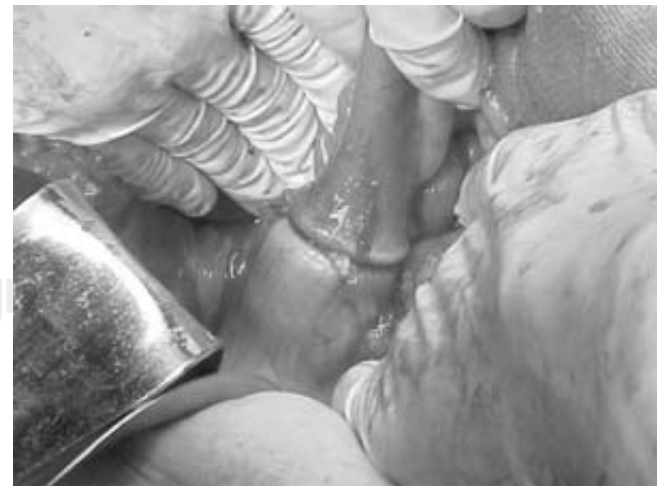**Figura 2.** Introducción del cabezal de engrapadora circular por ano.

sión neumática. De haber fuga se deben reparar mediante puntos invaginantes con seda 3-0 (aguja RB-1) y repetir la prueba.<sup>18,19</sup>

## Resultados

Se revisaron 142 expedientes de pacientes que se sometieron a cirugía rectosigmoidea y en quienes se usó la técnica de doble engrapado. La edad promedio fue de 60.1 años (mínima 28 y máxima 82 años). El sexo correspondió a 76 masculinos y 70 femeninos.

Cincuenta y cinco casos (37.6 %) fueron intervenidos por cáncer rectosigmoideo, 33 por enfermedad diverticular complicada (22.6 %), 20 casos de colitis ulcerosa crónica inespecí-



**Figura 3.** Doble engrapado terminado.

fica (13.69 %), 18 (12.32 %) de cierre de colostomía (16 enfermedad diverticular y dos de cáncer de tercio medio de recto), nueve de prolapso rectal completo (6.16 %), anastomosis ileorrectal por inercia colónica en dos (1.36 %), y un caso respectivamente de fístula rectovaginal, trauma rectal, úlcera rectal solitaria, poliposis colónica múltiple y vólvulo de sigmoides (0.68 %).

El nivel de la anastomosis se dividió en tres grupos: baja extendida (de 0 a 5 cm) en 47 casos, con una distancia promedio de 3.21 cm del margen anal; baja (6 a 10 cm) en 41, con un promedio de 7.8 cm del margen anal; alta (10 a 14 cm) en 58 y distancia promedio de 13.7 cm.

En cuanto al tiempo quirúrgico, el promedio por cirugía fue de 265 minutos, con un mínimo de 106 minutos y un máximo de 472 minutos. La hemorragia transoperatoria fue de 429 ml, con un mínimo de 100 ml y un máximo de 1,750 ml.

El calibre de engrapadora más utilizado fue de 33 mm en 79 casos (55.6 %), 31 mm en 25 (17.6 %), 29 mm en 31 (21.8 %), 28 mm en cuatro (2.8 %) y 34 mm en tres (2.1 %).

Las complicaciones posquirúrgicas fueron: infección del sitio quirúrgico (8.5 %), oclusión intestinal (7.9 %), requiriendo un paciente lisis de adherencias, 4.8 % presentó sepsis intraabdominal, relacionándose ésta a fuga anastomótica en cinco (3.52 %). Dichas fugas se presentaron en anastomosis bajas y altas, ya que a todas las anastomosis clasificadas como bajas extendidas se les realizó ileostomía en asa de protección.

Tres pacientes presentaron hemorragia en línea de sutura (anastomosis), que se manejó de manera conservadora, requiriendo un paciente de transfusión de dos paquetes globulares.

Un paciente presentó impotencia secundaria a lesión nerviosa de plexo sacro (prolapso rectal).

Dentro de las complicaciones tardías tuvimos nueve casos de estenosis de la anastomosis (6.3 %), de las cuales cuatro se manejaron con dilatación hidroneumática, dos bajas extendidas con dilatadores de Heagar y dos requirieron remodelación quirúrgica por falla en el manejo endoscópico; una más se manejó con dieta rica en fibra por ser asintomática.

En esta serie no tuvimos fallas en los dispositivos de grapeo; en un caso se tuvo que obtener el yunque extraíble con un rectosigmoidoscopia ya que se abrió demasiado el dispositivo al momento de su extracción, quedando éste por arriba de la anastomosis.

## Discusión

La técnica de doble engrapado mejora el abordaje del recto extraperitoneal al facilitar la realización de una anastomosis en el hueco pélvico (tercio medio e inferior del recto o a nivel del ano), siempre y cuando se respeten los planos anatómicos al momento de realizar la disección de la fascia endopélvica.

La serie más grande hasta el momento fue publicada por Laxamana y colaboradores en 1995<sup>9,19,20</sup> con un número de 148 pa-

**Cuadro I.** Índice de fuga anastomótica

Año	Autor	Pacientes	%
1986	Cohen	79	8.0
1990	Varma	28	7.0
1991	Moritz	35	4.0
1992	Baran	104	3.5
1993	Redmond	111	3.0
1995	Laxamana	148	7.6
1995-2005	Villanueva	142	3.52

cientes, siendo la más corta la publicada por Varma en 1990 con 28 casos. Ambos autores utilizaron la técnica en pacientes con neoplasia rectosigmoidea.<sup>9,15</sup>

El principal parámetro a evaluar con esta técnica es la incidencia de fuga anastomótica, la cual ha disminuido de manera importante con la correcta aplicación de la técnica, teniendo reportes iniciales de 15 %; en esta serie se tuvo un índice de fuga de 3.52 %, resultado similar a los informados actualmente en la literatura<sup>9,15,20</sup> (cuadro I).

Otro aspecto importante es la estenosis de la anastomosis, definiéndose como la imposibilidad de pasar a través de la anastomosis un sigmoidoscopia de 19 mm de diámetro, la cual se ha reportado entre 4.2 y 20 % de los casos.<sup>18</sup> En nuestro estudio tuvimos una frecuencia de 6.3 % (nueve pacientes), requiriendo remodelación quirúrgica dos pacientes (1.4 %). Pensamos que dicho resultado se debe a que no realizamos una limpieza excesiva del mesenterio adyacente a la anastomosis (más de 1.5 cm distales al borde), así como a la realización de anastomosis colorrectales con dispositivo CDH 33 y anastomosis ileoanales, coloanales e ileorrectales con dispositivos CDH 29 en la mayoría de los casos.

La complicación más temida es la fuga anastomótica, debiendo tomar en cuenta los siguientes factores de riesgo a fin de prevenirla: anastomosis baja extendida (tercio inferior de recto), inadecuado aporte sanguíneo y tensión en línea de sutura (asociada a falta de movilización de ángulo esplénico), radioterapia preoperatoria, Hinchey IIB, III, IV, uso de esteroides por tiempo prolongado antes de la cirugía, edad, condiciones nutricionales del paciente, estado de choque pre o transoperatorio, falla hepática, intoxicación etílica y hábito tabáquico.<sup>9,20-22</sup>

Ante estos factores de riesgo será necesario valorar la realización de una ileostomía en asa de protección.<sup>22</sup>

Además, existen factores inherentes a la técnica en sí de doble engrapado,<sup>9,18</sup> como desconocimiento del manejo del instrumento, lesión de la mucosa y muscular causada por el yunque al realizar la introducción y extracción de la engrapadora o al activar el trocar integrado de ésta y falla en el mecanismo de sutura o corte de la engrapadora siendo esta última poco frecuente. Un punto que hay que tener en consideración es la formación de las

llamadas "orejas de perro", que se ubican en los extremos de la línea de sutura lineal una vez que se ha realizado el doble engrapado.<sup>9,23</sup> En estudios experimentales realizados en perros se comprobó, después de la aplicación de determinadas presiones intraluminales, que dicho sitio puede ser un punto de debilidad de la anastomosis;<sup>2,23</sup> por ello sugerimos realizar una invaginación de éstas con seda 3-0 cuando es posible, o tratar de involucrar una de ellas con la engrapadora circular. Otro sitio de riesgo de la anastomosis en la cara posterior de ésta, sin embargo, no recomendamos el reforzamiento con puntos de seda de manera habitual de la línea de grapas, sobre todo si se tiene una prueba neumática negativa.<sup>14</sup>

El resto de complicaciones son las habituales en los procedimientos relacionados con cualquier cirugía. En esta serie, de los pacientes que presentaron oclusión intestinal (7.9 %) sólo uno requirió de reintervención; de los cinco casos de fuga anastomótica, tres se presentaron en pacientes operados por cáncer de tercio medio del recto, en quienes la dehiscencia se corroboró por radiología. En todos fue necesario dismantelar la anastomosis y realizar estoma terminal.

Aun cuando en la literatura mundial se refiere que en la enfermedad diverticular del colon no es necesaria la resección rectal, en un tercio de nuestros pacientes se llevó a cabo resección del tercio superior y en algunos casos del tercio medio, principalmente por estenosis y fibrosis de la pared rectal, lo que favoreció el uso de esta técnica en dicha patología.

## Conclusiones

La técnica de doble engrapado en patología rectosigmoidea es segura y facilita la realización de anastomosis bajas y bajas extendidas, a cirujanos con adecuado entrenamiento en hueco pélvico y familiarizados con la sutura mecánica.

En algunos casos de enfermedad diverticular se requiere resección de tercio superior e incluso tercio medio del recto.

En anastomosis clasificadas como bajas extendidas y en las bajas con factores de riesgo asociado (condiciones del paciente o técnica de grapeo) se debe realizar ileostomía en asas de protección. Sugerimos anastomosis colorrectales con el dispositivo CDH 33 y anastomosis ileoanal, coloanal e ileorrectal, con CDH 29 a fin de tratar de evitar la estenosis.

La estenosis de anastomosis es una complicación que se puede disminuir evitando realizar una limpieza del mesenterio más allá de 1.5 cm del margen a anastomosar.

La contaminación del hueco pélvico es mínima, debido a que se realiza anastomosis cerrada.

Nuestros resultados son similares a lo reportado en la literatura.

## Referencias

1. Mazier WP. Surgery of the Colon, Rectum, and Anus. Philadelphia: W.B. Saunders; pp. 78-811.
2. Luke M, Kirkegaard P, Lendorf A, et al. Pelvic recurrence rate after abdominoperineal resection and low anterior resection for rectal cancer before and after introduction of the stapling technique. *World J Surg* 1983;7:616-619.
3. Frigell A, Ottander M, Stenbeck H, et al. Quality of life of patients treated with abdominoperineal resection or anterior resection for rectal carcinoma. *Ann Chir Gynecol* 1990;79:26-30.
4. Chassin JL, Rifkind KM, Turner JW. Errors and pitfalls in stapling gastrointestinal tract anastomoses. *Surg Clin North Am* 1984;64:431-447.
5. Hansen O, Schwenk W, Hucke HP, Stock W. Colorectal stapled anastomoses. Experiences and results. *Dis Colon Rectum* 1996;39:30-36.
6. Heald RJ, Leicester RJ. The low stapled anastomosis. *Br J Surg* 1981;68:333-337.
7. Ravitch. Diverse stapled anastomosis in rectal resection. *Surg Clin North Am* 1984;64:531-541.
8. Fielding LP. Covering stoma for elective anterior resection of the rectum: an outmoded operation? *Am J Surg* 1984;147:524-530.
9. Rojas-Illanes MF. Uso de la técnica de doble engrapado en cirugía colorrectal. Tesis de postgrado, Facultad de Medicina. UNAM, México, D. F 2004.
10. Goligher JC, Lee PW, Macfie J, Simpkins KC, Lintott DJ. Experience with the Russian model 249 suture gun for anastomosis of the rectum. *Surg Gynecol Obstet* 1979;118:517-524.
11. Nance FC. New techniques of gastrointestinal anastomoses with the EEA stapler. *Ann Surg* 1979;189:587-598.
12. Cohen Z, Myers E, Langer B, Taylor B, Railton RH, Jameson C. Double stapling technique for low anterior resection. *Dis Colon Rectum* 1983;26:231-235.
13. Knight CD, Griffen FD. An improved technique for low anterior resection of the rectum using the EEA stapler. *Surgery* 1980;86:710-714.
14. Torres-Valadez F, Decanini-Terán C, Belmonte MC, et al. Aparatos de sutura mecánica. Historia, desarrollo y experiencia en el Hospital Central Militar. *Rev Gastroenterol Mex* 1992;57:132-135.
15. Varma JS, Cahn ACW, Li MKW, Li AKC. Low anterior resection of the rectum using a double stapling technique. *Br J Surg* 1990;77:888-890.
16. Moritz E, Achleitner D, Holbling N, Miller K, Speil T, Weber F. Single vs. double stapling technique in colorectal surgery. *Dis Colon Rectum* 1991;34:495-497.
17. Baran JJ, Goldstein SD, Resnik AM. The double stapling technique in colorectal anastomoses: a critical review. *Am Surg* 1992;58:270-272.
18. Kyzer S, Gordon PH. Experience with the use of the circular stapler in rectal surgery. *Dis Colon Rectum* 1992;35:696-705.
19. Sánchez-Medina R, Suárez-Moreno R, Aguilar-Soto O, et al. Anastomosis manual versus anastomosis mecánica en cirugía colorrectal. *Cir Ciruj* 2003;71:39-44.
20. Laxamana A, Solomon MJ, Cohen Z, et al. Long-term results of anterior resection using the double-stapling technique. *Dis Colon Rectum* 1995;38:1246-1250.
21. Avervach A. Anastomotic leak after double-stapled low colorectal resection. *Dis Colon Rectum* 1996;39:7.
22. Soeters PB, de Zoete JPJGM, Dejong CHC, et al. Colorectal surgery and anastomotic leakage. *Dig Surg* 2002;19:150-155.
23. Rudi M, Roumen H. "Dog ear" formation after double stapled low anterior resection as a risk factor for anastomotic disruption. *Dis Colon Rectum* 2000;43:4.