

## Fístula gastropleural. Informe de un caso

Miguel Gómez-Arciniega,\* Karla Elena Domínguez-Meléndez,\*  
Claudia Ximena Millán-Matta\*\*

### Resumen

**Objetivo:** Describir un caso de fístula gastropleural atendido en un hospital de segundo nivel de atención.

**Caso clínico:** Hombre de 30 años de edad con herida toracoabdominal izquierda por proyectil de arma de fuego. Por laparotomía exploradora se encontró lesión en cara anterior del fondo gástrico, la cual fue cerrada en forma primaria. Al tercer día del posoperatorio se diagnosticó derrame pleural: por el tubo de toracostomía drenaba material de aspecto turbio no fétido. A las 24 horas persistía imagen de derrame pleural y el gasto por el tubo de toracostomía tenía restos de alimento. Durante toracotomía de limpieza se observó en el diafragma un orificio de 3 cm de diámetro con protusión de mucosa gástrica, la cual fue resecada y se cerró orificio en diafragma. El paciente evolucionó favorablemente en el posoperatorio y fue egresado al séptimo día con adecuada expansión pulmonar, fisioterapia pulmonar ambulatoria y control por consulta externa.

**Conclusiones:** La fístula gastropleural es una complicación rara que puede desarrollarse por perforación de hernia paraesofágica, *bypass* gástrico y otras condiciones; en nuestro paciente fue secundaria a trauma penetrante. Se realizó el diagnóstico en forma transoperatoria, sin embargo, existió sospecha previa, lo cual condicionó diagnóstico y tratamiento oportunos que concluyeron en la adecuada evolución del paciente.

**Palabras clave:** Fístula gastropleural, derrame pleural, lesión por arma de fuego.

### Summary

**Objective:** We report the case of a patient with a gastropleural fistula and its treatment in a second-level general hospital.

**Clinical case:** The patient is a 30-year-old male with a left thoraco-abdominal gun injury. We performed exploratory laparotomy, finding an injury in the anterior side of the gastric fundus, which necessitated primary closure. During the third postoperative day, we diagnosed pleural effusion. We inserted a thoracostomy tube, obtaining turbid but not fetid material. After 24 h, pleural effusion was still present, and we observed particles of food through the thoracostomy tube. We performed clearing thoracotomy and observed in the diaphragm a hole of ~3 cm in diameter with protrusion of gastric mucosa. We performed exploratory laparotomy with resection of this area and closure with a linear stapler and closure of the diaphragm hole. The patient's postoperative evolution was favorable and, at the seventh postoperative day, the patient was discharged with good pulmonary expansion.

**Conclusions:** Gastropleural fistula is a rare complication that may develop with many conditions. In the case of our patient, it was secondary to a gun injury. Diagnosis was made during surgery but based on suspicious preoperative symptoms. This led to timely diagnosis and treatment, resulting in a favorable evolution for the patient.

**Key words:** Gastropleural fistula, pleural effusion, gun injury.

## Introducción

Las fístulas gastropleurales son un hallazgo infrecuente; en una revisión de 1998 se habían reportado menos de 10 casos en los últimos 30 años. La mayoría de los escasos casos se trata de adultos y el origen también en su mayoría es cirugía pulmonar, trauma o neoplasias.

\* Servicio de Cirugía General, Hospital General de México, México, D. F.  
\*\* Hospital Universitario del Valle, Cali, Colombia.

*Solicitud de sobretiros:* Miguel Gómez-Arciniega, Amacuzac 448, Col. Ampliación Sinatel, 09479 México, D. F.  
Tel.: (55) 5672 7443. E-mail: ocsey8@hotmail.com; ocsey@yahoo.com


*Recibido para publicación:* 02-04-2007  
*Aceptado para publicación:* 14-06-2007

Después de resección pulmonar, en adultos se ha observado perforación de hernias paraesofágicas, perforación de úlceras gástricas y cirugía de *bypass* gástrico.

Una de las causas más frecuentes de la fístula gastropleural es el trauma toracoabdominal, generalmente de tipo penetrante, el cual condiciona el desarrollo de la fístula por el paso de una porción gástrica a través de un defecto diafragmático y la posterior perforación intratorácica de dicha porción de estómago.

Se ha descrito también como complicación rara a partir de la perforación gástrica a través de una hernia diafragmática o hiatal, o secundaria a la erosión de una úlcera gástrica crónica o a un absceso subfrénico.

Debido a la corrosiva acción del ácido gástrico y la debilidad nutricional asociada a la fístula gastropleural, el diagnóstico y el tratamiento quirúrgico temprano son necesarios para obtener resultados satisfactorios.



**Figura 1.** Orificio fistuloso en la cavidad pleural y prolapsos de la mucosa gástrica.

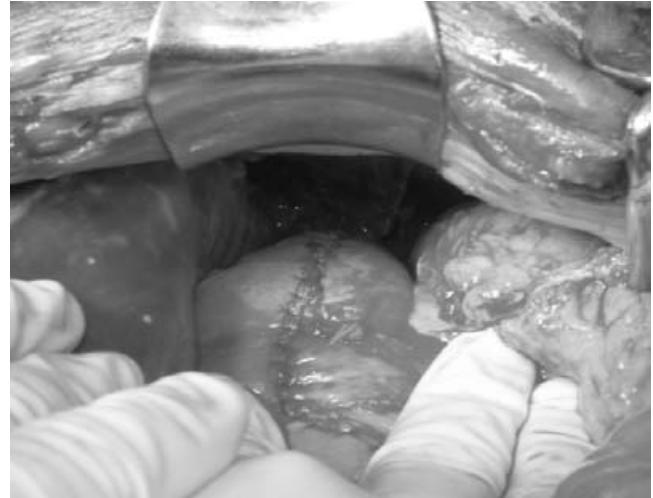Presentamos el caso de una fístula gastropleural resultado de trauma toracoabdominal por proyectil de arma de fuego.

### Caso clínico

Hombre de 30 años de edad quien ingresó al Hospital General de México con herida toracoabdominal izquierda por proyectil de arma de fuego, con orificio de entrada a la altura del sexto espacio intercostal línea axilar posterior y orificio de salida en región epigástrica. Los signos vitales del paciente al ingreso hospitalario fueron: tensión arterial de 100/70 mm Hg, frecuencia respiratoria de 23 por minuto, frecuencia cardiaca de 105 por minuto y temperatura axilar de 36.5 °C. Se realizó laparotomía exploradora en la cual se encontró lesión de 1 cm de diámetro en cara anterior del fondo gástrico, la cual fue cerrada en forma primaria. Se completó la revisión de la cavidad abdominal sin evidencia de otras lesiones.

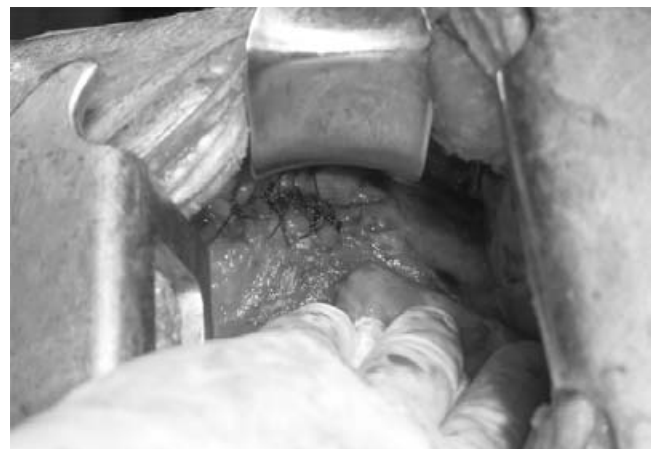El paciente continuó su vigilancia posoperatoria y al tercer día refirió dolor de tipo pleurítico y dificultad respiratoria, debido a lo cual se obtuvo radiografía de tórax en la cual se observó imagen sugestiva de derrame pleural, de 50 % del campo pulmonar, por lo que se colocó tubo de toracostomía por el cual drenó material de aspecto turbio no fétido. En la radiografía de control a las 24 horas posterior a la colocación del tubo de toracostomía, continuaba la imagen de derrame pleural de aproximadamente 25 % del campo pulmonar, y el gasto por el tubo de toracostomía mostraba restos de alimento.

Ante la sospecha de una fístula gastropleural, se realizó una prueba con azul de metileno, sin observar salida de este material por el tubo de toracostomía, sin embargo, ante evidencia de que el paciente continuaba con gastos con características de restos de alimento por el tubo de toracostomía, se decidió realizar tora-



**Figura 2.** Resección de estómago y cierre con engrapadora.

cotomía de limpieza, en la cual se encontró abundante material de aspecto gástrico con restos de alimento. A la limpieza de la cavidad torácica se observó en el diafragma un orificio de aproximadamente 3 cm de diámetro, con protusión de mucosa gástrica (figura 1), por lo que se decidió laparotomía exploradora mediante la cual se apreció una porción del fondo gástrico abocado a través de un defecto en diafragma de aproximadamente 3 cm. Se realizó resección de esta porción gástrica y cierre con engrapadora lineal en un solo plano (figura 2), cierre del orificio en diafragma con puntos simples con polipropileno del 1, en la cavidad torácica con puntos simples con polipropileno del 1 (figura 3) y se colocaron dos tubos de toracostomía. El paciente evolucionó favorablemente en el posoperatorio, siendo extubado a las 24 horas y con expansión pulmonar de 95 % a las 48 horas; el primer tubo de toracostomía se retiró al tercer día de posope-



**Figura 3.** Cierre del orificio fistuloso con polipropileno del 1 en cavidad pleural.

ratorio y el segundo al cuarto día, ambos con gastos menores a 50 ml/día.

Al séptimo día de posoperatorio, el paciente fue egresado con adecuada expansión pulmonar, fisioterapia pulmonar ambulatoria y control por consulta externa.

## Discusión

El desarrollo de la fístula gastropleural es una entidad rara. Los primeros informes fueron de Hudson, quien revisó 25 casos en 1943, 21 de los cuales ocurrieron antes de 1900, y la mayoría con diagnóstico *post mortem*; todos se debieron a erosión diafragmática de un absceso subfrénico por una úlcera péptica perforada.<sup>1,2</sup>

Por su parte, Markowitz y Herter<sup>3</sup> notaron que la fístula gastropleural se desarrollaba a partir de diferentes condiciones como perforación de una porción intratorácica de estómago en una hernia hiatal, trauma, perforación de una porción de estómago intratorácico debido a una hernia diafragmática, formación de un absceso intraabdominal subfrénico que erosiona el diafragma favoreciendo la formación de la fístula, y la perforación de una úlcera gástrica con la consecuente fístula gastropleural. Solo se ha señalado un caso en un recién nacido debido a un empiema por *Candida tropicalis*.<sup>4</sup>

Los pacientes con frecuencia presentan disnea y dolor torácico debido a neumotórax.<sup>5</sup> La presencia de bilis o restos de alimento a través de un tubo de toracostomía orienta al diagnóstico de fístula gastropleural. Un trago de medio hidrosoluble puede mostrar la fístula, así como la tomografía computarizada y el ultrasonido pueden demostrar la presencia de una colección.<sup>6</sup>

El manejo siempre debe ser quirúrgico y consistir en laparotomía para reseca la porción de estómago donde se encuentra la fístula, cierre por vía abdominal del defecto diafragmático, toracotomía de limpieza con decorticación y cierre de orificio diafragmático vía torácica, siempre con la colocación de un tubo de toracostomía para evitar nuevas colecciones y favorecer la expansión pulmonar.<sup>5,6</sup>

La extensión transdiafragmática de la infección ocurre siempre a través de una perforación diafragmática. El diagnóstico por lo general se realiza mediante radiología con medio de contraste, una endoscopia alta y el examen del fluido pleural. Para mejores resultados quirúrgicos se recomiendan ambos procedimientos, laparotomía y toracotomía, dependiendo de los factores, etiología y sitio de la fístula.<sup>7,8</sup>

Existen informes de manejo no quirúrgico de estas fístulas con buenos resultados, sin embargo, los autores de esos artículos reco-

miendan siempre el manejo quirúrgico de este tipo de patología.<sup>9</sup>

En el caso descrito, la fístula se debió a trauma penetrante que favoreció el prolapso de una porción de estómago a través de un defecto diafragmático, el cual condicionó que dicha porción se perforara con la posterior formación de la fístula; el diagnóstico se realizó mediante la sospecha por el tipo de gasto a través del tubo de toracostomía y se realizó el tratamiento con abordaje tanto por laparotomía y toracotomía. Inicialmente no se identificó el defecto diafragmático que condicionó el desarrollo de la fístula, sin embargo, se realizó protocolo diagnóstico y terapéutico estandarizado obteniendo buenos resultados, por lo que en este tipo de patología recomendamos el abordaje tanto por laparotomía y toracotomía, con resección de la porción gástrica afectada y su cierre primario, así como el cierre del defecto diafragmático, orificio fistuloso y toracotomía de limpieza.

## Conclusiones

Las fístulas gastropleurales son patologías raras cuyo diagnóstico puede confirmarse con múltiples estudios paraclínicos. El tratamiento siempre debe ser quirúrgico mediante el abordaje tanto por laparotomía como toracotomía. El pronóstico de los pacientes dependerá del diagnóstico temprano y manejo adecuado y oportuno.

## Referencias

1. Afifi HY, Feins RH. Gastropleural fistula. *Am Coll Chest Physicians* 1998;114(suppl):414S-415S.
2. Darbari A, Tandon S, Singh GP. Gastropleural fistula: rare entity with unusual etiology. *Ann Thorac Med* 2007;2:64-65.
3. Markowitz AM, Herter FP. Gastro-pleural fistula as a complication of esophageal hiatal hernia. *Ann Surg* 1960;152:129-134.
4. Arun S, Lodha R, Sharma R, Agarwala S, Kabra SK. Gastropleural fistula as a complication of empyema thoracis. *Indian J Pediatr* 2007;74:301-303.
5. Jeng-Jie T, Kwok-Hung L, Gin-Ho L, Jui-Hung H, King-Tong M. Gastropleural fistula caused by incarcerated diaphragmatic herniation of the stomach. *Gastrointest Endosc* 2001;53:382-384.
6. Schwab R, Jarvik JG. Tension pneumothorax secondary to a gastropleural fistula in a traumatic diaphragmatic hernia. *Chest* 1991;99:247-249.
7. Mehran A, Ukleja A, Szomstein S, Rosenthal R. Laparoscopic partial gastrectomy for the treatment of gastropleural fistula. *J Soc Laparoendosc Surg* 2005;9:213-215.
8. Biswas IH, Raghavan C, Sevcik L. Gastropleural fistula: an unusual cause of intractable postoperative nausea and vomiting. *Anesth Analg* 1996;3:186-188.
9. Karakan Ö, Savas S, Ackay S, Türk E, Harman A. Gastropleural fistula as a delayed complication of blunt abdominal trauma: spontaneous closure of the lesion. [Available at <http://www.ispub.com/ostia/index.php?xmlFilePath=journals/ijge/vol2n2/gastro.xml>]