

Adhesivo tisular 2-octil cianoacrilato en el cierre de enterotomía comparado con sutura manual tradicional en dos capas. Modelo en perros

Oscar Escalante-Piña, * Gabriela García-Nieto, ** Alma Rocío Hernández-Jasso, ** Liliana Reyes-Castellanos, ** Mariana Flores-Aragón, *** José María Rivera-Cruz[&]

Resumen

Objetivo: Saber si el adhesivo tisular 2-octil cianoacrilato da mejores resultados en el cierre de enterotomía en comparación con la sutura manual tradicional en dos capas.

Material y métodos: Estudio comparativo experimental en 10 perros. A cada uno se le realizó dos enterotomías: a una se le aplicó adhesivo tisular 2-octil cianoacrilato y a la otra, sutura en dos capas con seda y catgut crómico. Se analizaron ocho variables.

Resultados: El tiempo de cierre y el número de macrófagos fueron menores con el adhesivo tisular, encontrando diferencia estadísticamente significativa. En las otras seis variables estudiadas (adherencias, dehiscencia, peritonitis, diámetro luminal del intestino, fibrosis y tipo de inflamación) no hubo diferencias.

Conclusiones: En este modelo, el adhesivo tisular 2-octil cianoacrilato fue igual de seguro que la sutura tradicional en dos capas con catgut crómico y seda para cierre de una enterotomía de intestino delgado.

Palabras clave: Enterotomía, intestino delgado, cianoacrilato.

Summary

Objective: We undertook this study to evaluate 2-octyl cyanoacrylate glue and suture for wound closure in the small bowel.

Methods: This was a comparative and experimental study. Male and female domestic dogs ($n = 10$) underwent a 2.0-cm small bowel closure of two wounds. All of these had closure with 2-octyl cyanoacrylate in the first wound. The controls (second wound in the same dog) were closed with suture. Four weeks later the wounds were observed to evaluate the repair.

Results: Wound closure time and macrophage count were lower with the 2-octyl cyanoacrylate glue than in the suture group.

Conclusions: 2-Octyl cyanoacrylate glue has the strength to seal a small bowel wound. The inflammatory response to the glue is lower than that of the suture at 4 weeks. These properties may make it a suitable material for replacing suture in a small bowel wound.

Key words: Wound, small bowel, cyanoacrylate.

Introducción

La sutura manual en dos capas es la técnica más empleada para el cierre de una enterotomía. Deseamos saber si el adhesivo tisular 2-octil cianoacrilato da mejores resultados en el cierre de una

enterotomía en el intestino delgado, en comparación con la sutura manual tradicional en dos capas, por lo que creamos un modelo en perros.

Encontramos varios estudios publicados sobre cierre de enterotomía con distintos adhesivos cianoacrilicos,¹⁻⁸ pero no en torno a 2-octil cianoacrilato (Dermabond®, Ethicon, Inc., Johnson & Johnson), que comercialmente se consigue con más facilidad en México y es el de cadena más larga disponible en el mercado, motivos por los que decidimos usar específicamente este producto.

Material y métodos

Estudio experimental, longitudinal, prospectivo, comparativo, de causa-efecto, realizado de acuerdo con un muestreo por conveniencia en 10 perros adultos vivos, de uno y otro sexo, raza híbrida, peso entre 12 y 25 kg, edad de dos a cinco años, de aspecto saludable y sometidos a desparasitación y vacunación. A cada uno se le realizó dos enterotomías en el intestino delgado. Para el cierre, a una enterotomía se le aplicó el adhesivo tisular 2-octil

* Jefe del Departamento de Anatomía Humana y Laboratorio de Adiestramiento e Investigación Quirúrgica, Escuela Médico Militar, México, D. F.

** Alumno del quinto año de la Licenciatura de Médico Cirujano, Escuela Médico Militar, México, D. F.

*** Jefe del Departamento de Patología, Hospital Central Militar, México D. F.

[&] Laboratorio de Adiestramiento e Investigación Quirúrgica, Escuela Médico Militar, México D. F.

Este estudio se realizó en el Laboratorio de Adiestramiento e Investigación Quirúrgica de la Escuela Médico Militar, Lomas de Sotelo, México, D. F.

Solicitud de sobretiros:

Oscar Escalante-Piña. Blvd. Manuel Ávila Camacho y Cerrada de Palomas s/n, Col. Lomas de Sotelo, Del. Miguel Hidalgo, 11650 México, D. F.

Tel.: (55) 5540 7728, extensión 170.

E-mail: coep67@hotmail.com; oescalantep@prodigy.net.mx

Recibido para publicación: 06-03-2008

Aceptado para publicación: 27-10-2008

cianoacrilato y a la otra, una sutura en dos capas con seda y catgut crómico. Cada sujeto fungió como control propio.

El adhesivo utilizado en este trabajo (Dermabond®, Ethicon, Inc., Johnson & Johnson, fórmula monomérica 2-octil cianoacrilato y colorante D&C violeta #2) fue adquirido por los autores con recursos propios, por medio de un representante de la compañía en México. Las suturas, fármacos, material de curación, soluciones y alimentos fueron adquiridos por los autores con recursos propios en diversos comercios establecidos.

Todos los procedimientos se realizaron de acuerdo con los lineamientos descritos en la *NOM-062-ZOO-1999, especificaciones técnicas para la producción, cuidado y uso de los animales de laboratorio*. Se solicitó y se obtuvo autorización del Comité Interno para el Cuidado y Uso de Animales de Laboratorio, dependiente del Comité de Ética de la Escuela Médico Militar, para realizar este estudio.

Se diseñó un grupo de 10 perros. A cada uno se les efectuó dos enterotomías en el intestino delgado, de 2 cm de longitud cada una, en el borde antimesentérico y longitudinales al intestino (figura 1).

La primera enterotomía se efectuó 15 cm distales al sitio anatómico correspondiente al ligamento de Treitz. Para su cierre se unió manualmente los extremos del corte intestinal de manera transversal a la longitud de la enterotomía y se aplicó el 2-octil cianoacrilato sobre los dos bordes de la serosa, manteniendo la unión manual durante cuatro minutos. Se revisó la línea de cierre y se comprobó su impermeabilidad y la permeabilidad de la luz intestinal.

La segunda enterotomía se realizó 50 cm proximales al sitio anatómico correspondiente a la válvula ileocecal. Se cerró transversal a la longitud de la enterotomía en dos planos: mucosa con surjete anclado de catgut crómico 3-0 y serosa con puntos de Lembert de seda 3-0. Se revisó la línea de sutura y se comprobó su impermeabilidad y la permeabilidad de la luz intestinal (figura 2).

Todos los animales fueron sometidos a ayuno durante ocho horas preoperatorias y 17 horas posoperatorias. Luego se les dio dieta consistente en croquetas comerciales con un aporte calórico de 70 a 75 kcal/kg/día, reblandecidas en agua. Si no mostraban datos de obstrucción intestinal, distensión o vómito, luego

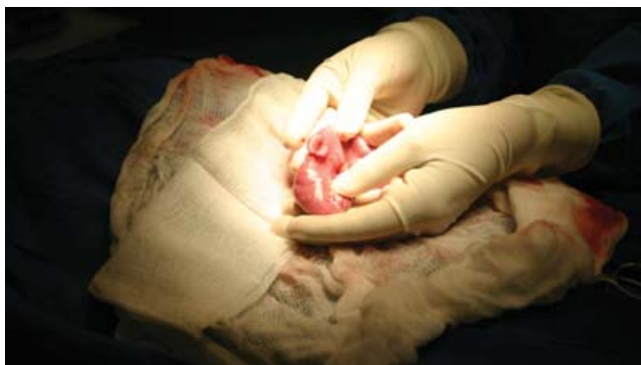

Figura 1. Enterotomía en el intestino delgado.

de 24 horas posoperatorias se les alimentaba con las mismas croquetas pero secas.

A todos se les administró el analgésico meglumine de flumixin, 1 mg por kg de peso por vía intramuscular cada 24 horas durante los primeros tres días posoperatorios; amoxicilina, 22 mg por kg de peso por vía intramuscular cada 12 horas durante los primeros cinco días posoperatorios; y nitrofurazona crema a 2 % en el sitio del cierre de la piel durante los primeros 10 días posoperatorios.

Todos los perros fueron revisados diariamente durante los primeros 30 días posoperatorios, en busca de signos de infección peritoneal y de la herida; se les midió diariamente temperatura rectal, frecuencia cardíaca y frecuencia respiratoria. Se realizó un registro diario de los datos y hallazgos.

Luego de 30 días se sometió a cada perro a laparotomía exploradora bajo anestesia general y resección de los sitios de las enterotomías, con 2 cm de margen proximal y distal. Después de la segunda intervención quirúrgica, los perros fueron sometidos a eutanasia mediante sobredosis de anestesia.

Las piezas obtenidas fueron examinadas macroscópicamente para medir el diámetro de la luz intestinal y después fueron fijadas en formol a 10 % durante 24 horas, luego de lo cual se obtuvieron cortes histológicos de 3 mm de grosor transversales a la línea de sutura o de adhesión. En el Laboratorio de Histopatología del Hospital Central Militar dichos cortes fueron procesados para realizar las tinciones de hematoxilina y eosina y de Masson. Dos patólogos de ese Laboratorio revisaron las laminillas con un microscopio óptico.

Se analizaron las siguientes ocho variables:

- *Tiempo de cierre* (en minutos): desde el momento del contacto del 2-octil cianoacrilato con la serosa o desde el momento de la penetración de la aguja para la colocación del primer punto de referencia, hasta la comprobación de la impermeabilidad del cierre.
- *Adherencias*: se utilizó la clasificación de Evans, de 0 a 3.⁹
- *Dehiscencia* (del cierre de la enterotomía): presente o ausente.
- *Infección peritoneal*: presente o ausente.

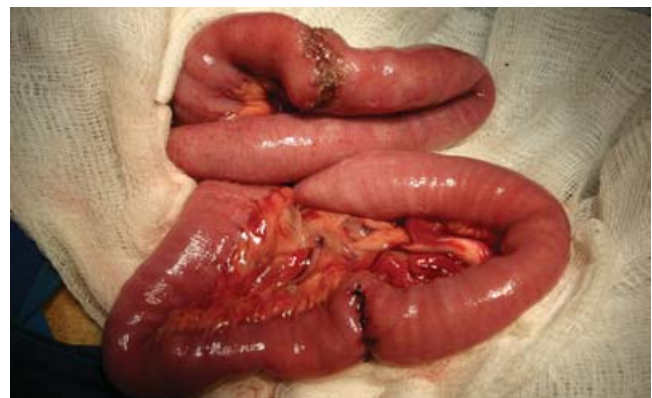

Figura 2. Reparación de las dos enterotomías.

- *Diámetro luminal del intestino* (en milímetros): se realizó con microscopia focal con aumento 40x.
- *Fibrosis* (en milímetros): se cuantificó la extensión del área ocupada por tejido colágeno, se realizó con microscopia óptica con aumento 40x.
- *Inflamación* (en milímetros): medición del área del infiltrado inflamatorio, realizada mediante microscopia focal con aumento 40x.
- *Tipo de inflamación*: conteo de las células inflamatorias (polimorfonucleares, macrófagos, linfocitos y células plasmáticas) y de vasos de neoformación; se valoró con microscopia óptica, observando cinco campos de 100x.

Se compararon los resultados obtenidos y los hallazgos en las anastomosis intestinales con el 2-octil cianoacrilato y con el material de sutura, para identificar diferencias estadísticamente significativas entre los promedios en dichos grupos.

Para el análisis de las variables cualitativas discretas (tiempo de cierre, fibrosis, inflamación [extensión] y tipo de inflamación

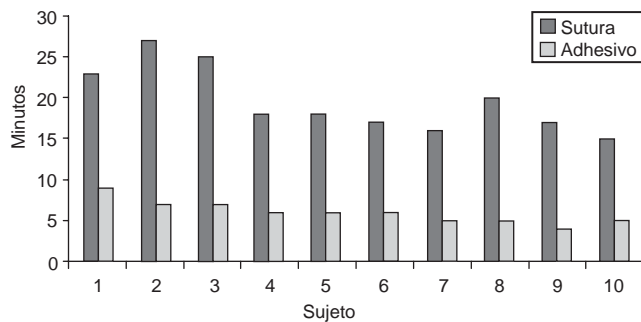


Figura 3. Tiempo para el cierre de la enterotomía con aplicación de 2-octil cianoacrilato y con sutura en dos capas. Fuente: cuadro I.

[cantidad de células inflamatorias]), se utilizó t de Student para dos muestras, suponiendo varianzas desiguales, con el programa Microsoft Excel.

Para el análisis de la variable cualitativa ordinal (adherencias) y de las nominales (dehiscencia e infección peritoneal), se utilizó el programa EPIDAT (distribuido por la Organización Mundial de la Salud), analizando los datos con la prueba de z para comparación de proporciones con muestras independientes.

Resultados

En las instalaciones del Laboratorio de Adiestramiento e Investigación quirúrgica de la Escuela Médico Militar se realizó la técnica quirúrgica descrita en la sección de Material y métodos. Los 10 perros sobrevivieron 30 días. Se registraron los datos obtenidos (cuadro I).

La media del tiempo de cierre del intestino delgado fue de seis minutos con el adhesivo y de 19 minutos con 30 segundos con la sutura. Al analizar los datos para averiguar si existía diferencia estadísticamente significativa, se obtuvo un valor de $t = 2.200$ ($p < 0.05$), por lo que el tiempo de cierre con el adhesivo fue menor y existió diferencia estadísticamente significativa al compararlo con el cierre con la sutura (figura 3).

Hubo formación de adherencias con ambas técnicas, con predominio de adherencias grado 2 según la escala de Evans (figura 4). Se comparó la proporción de cada grado de adherencia entre ambas técnicas, sin encontrar diferencia estadísticamente significativa, resultando $z = 0.000$ (IC 95 %, $p = 1.000$) para las adherencias grado 0, y $z = 0.000$ (IC 95 %, $p = 1.000$) para las grado 2. No se hizo la comparación para las adherencias grado 1 y 3, puesto que presentaron los mismos valores.

Cuadro I. Registro de variables

Sujeto	Tiempo quirúrgico (minutos)		Adherencias (grados 0-3)		Dehiscencia (Sí/No)		Infección peritoneal (Sí/No)		Diámetro luminal (mm)		Fibrosis (mm ²)		Inflamación (mm)	
	S	A	S	A	S	A	S	A	S	A	S	A	S	A
	1	23	9	0	0	No	No	No	No	7	9	3	0	17
2	27	7	3	3	No	No	No	No	9	6	7	43	7	40
3	25	7	2	2	No	No	No	No	6	8	6	0	33	38
4	18	6	2	2	No	No	No	No	11	11	0	12	34	20
5	18	6	2	2	No	No	No	No	6	11	8	7	34	19
6	17	6	2	2	No	No	No	No	6	12	7	9	7	33
7	16	5	2	2	No	No	No	No	11	12	15	8	35	8
8	20	5	2	2	No	No	No	No	8	7	2	3	12	17
9	17	4	0	2	No	No	No	No	6	9	31	35	25	44
10	15	5	2	2	No	No	No	No	10	11	9	13	21	13

S = sutura; A = adhesivo; Fuente: hoja de recolección de datos por sujeto.

No se encontró dehiscencia ni infección peritoneal. El diámetro luminal en los cierres con sutura fue de 6 mm a 11 mm, con media de 8.1 mm; con adhesivo fue de 6 mm a 12 mm, con media de 9.6 mm. La *t* de Student no mostró diferencia estadísticamente significativa ($t = 2.119$, $p = 0.156$). La media de la extensión de la fibrosis en los cierres con sutura fue de 8.8 mm; con adhesivo fue de 13 mm. La *t* de Student no mostró diferencia estadísticamente significativa ($t = 2.13$, $p = 0.447$). La extensión de la inflamación en los cierres con sutura fue de 7 a 35 mm de longitud, con media de 22.5 mm; con adhesivo fue de 8 a 44 mm de longitud, con media de 27.4 mm. La *t* de Student no mostró diferencia estadísticamente significativa ($t = 2.100$, $p = 0.388$).

Para valorar el tipo de inflamación se analizaron cinco tipos de células inflamatorias, las cuales se registraron individualmente:

- *Polimorfonucleares*: la media en los cierres con sutura fue de 44.7 células por campo; con adhesivo fue de 53.2 células por campo. La *t* de Student no mostró diferencia estadísticamente significativa ($t = 2.200$, $p = 0.542$).
- *Macrófagos*: la media en los cierres con sutura fue de 21.2 células por campo; con adhesivo fue de 13.1 células por campo. Al comparar ambas técnicas se encontró diferencia estadísticamente significativa ($t = 2.131$, $p = 0.000$), con un menor recuento de macrófagos con el adhesivo (figura 5).
- *Linfocitos*: la media en el cierre con sutura fue de 1.7 células por campo; con adhesivo fue de 4 células por campo. La *t* de Student no mostró diferencia estadísticamente significativa ($t = 2.306$, $p = 0.228$).
- *Células plasmáticas*: la media en el cierre con sutura fue de 0.2 células por campo; con adhesivo fue de 0.4 células por campo. La *t* de Student no mostró diferencia estadísticamente significativa ($t = 2.119$, $p = 0.346$).
- *Vasos de neoformación*: la media en ambas técnicas fue de 1.9 vasos por campo. La *t* de Student no mostró diferencia estadísticamente significativa ($t = 2.109$, $p = 1$).

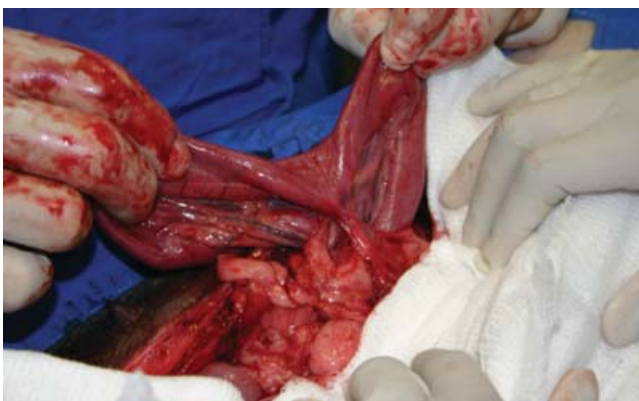

Figura 4. Adherencias entre el sitio de la reparación de una enterotomía y el epilón.

Discusión

El intestino es el órgano que con mayor frecuencia es lesionado en el trauma penetrante de la cavidad abdominal; el segmento delgado ocupa el primer lugar en este tipo de lesiones y el tercero en trauma cerrado.¹⁰

La sutura en dos capas es la técnica más empleada para el cierre de una enterotomía. El cierre en doble capa consiste en que la primera puede ser suturada con patrón de Connell o de Cushing invertido, el cual invierte la mucosa y la submucosa; y la segunda capa puede ser suturada con patrón de Lembert o continuo simple, el cual asegura la seromuscular.¹¹ Realizar esta técnica implica especialización y capacitación, y se requiere mucho tiempo para efectuarla. En la cirugía de control de daños se puede usar engrapadora lineal o circular, aunque la última no es de uso común en ese tipo de cirugía,¹² ya que no se busca una reconstrucción anatómica.

El cierre de una enterotomía de intestino delgado por lo general se realiza como una urgencia y pueden presentarse varias complicaciones.¹³ Las suturas permiten un cierre meticuloso, pero pueden inducir reactividad tisular y entonces es necesario extraerlas.

Los adhesivos tisulares (o pegamentos) son agentes tópicos que se unen a la capa superficial de un tejido, manteniendo unidos los bordes de un corte hasta que se produce la cicatrización.¹⁴ Ofrecen ventajas sobre las suturas, ya que no deben retirarse y al usarlos no existe riesgo de lesión por picadura (en otros tejidos del paciente o en el cirujano y sus ayudantes).

Los cianoacrilatos (metil-, etil-, butil- y octil-) son un grupo de adhesivos no biológicos o sintéticos, que al ponerse en contacto con una superficie y mediante una reacción exotérmica, forman una cubierta resistente.¹⁵

Los primeros cianoacrilatos fueron sintetizados en 1949 por Coover y colaboradores, quienes describieron sus propiedades adhesivas y sugirieron su posible uso como adhesivos quirúrgicos. El primer reporte como adhesivo tisular de uso clínico fue publicado 10 años después. A principio de 1960 se investigaron varias apli-

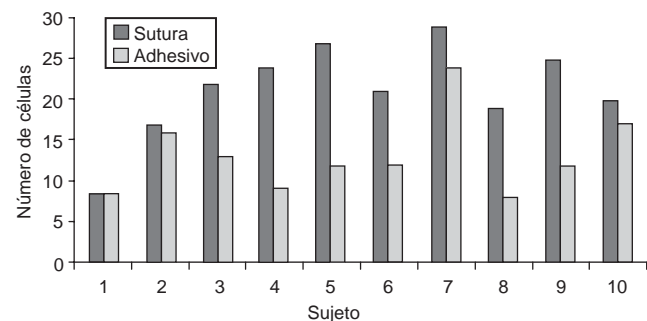


Figura 5. Medias de la cuantificación del número de macrófagos en cinco campos diferentes en la zona aledaña al lugar donde se realizó el cierre de la enterotomía con 2-octil cianoacrilato y con sutura en dos capas. Fuente: cuadro I.

caciones quirúrgicas de estos adhesivos. Se utilizaron médicamente por vez primera en 1963 en procedimientos oftalmológicos.¹⁶

Los derivados de cadena larga (butil- e isobutil-) son menos histotóxicos que los de cadena corta (metil- y etil-). Su degradación acuosa produce cianoacetato y formaldehído, responsables de una respuesta inflamatoria aguda.^{16,17} Debido a que forman una capa oclusiva impermeable, tienen propiedades antimicrobianas contra organismos Gram positivos.¹⁶ Tienen alta resistencia mecánica y su aplicación es rápida.¹⁸ En la actualidad se dispone comercialmente de butilcianoacrilato (Histoacryl, Periacryl) y octilcianoacrilato (Dermabond). En este estudio se utilizó el adhesivo tisular de cadena más larga disponible en el mercado, el 2-octilcianoacrilato,¹⁹ para comparar su eficacia en el cierre de una enterotomía *versus* la sutura manual tradicional en dos capas.

Los 20 procedimientos de cierre (10 con adhesivo y 10 con sutura) se realizaron exitosamente en los 10 perros.

El cierre de la enterotomía fue más rápido con 2-octilcianoacrilato y se encontró diferencia estadísticamente significativa al compararlo con la sutura.

En la evaluación histopatológica, el número de macrófagos por campo fue significativamente mayor cuando se utilizó sutura, lo que significa inflamación granulomatosa producida por un cuerpo extraño no digerible. Sin embargo, no puede afirmarse que el 2-octilcianoacrilato no ocasione este tipo de inflamación, ya que en otras variables histopatológicas evaluadas (polimorfonucleares, linfocitos, células plasmáticas y vasos de neoformación) no se encontró diferencia estadísticamente significativa al comparar el adhesivo con la sutura.

En las otras variables (adherencias, dehiscencia, infección peritoneal, diámetro luminal, fibrosis y extensión de la inflamación) tampoco se identificó diferencia significativa al llevar a cabo las comparaciones.

Utilizamos las suturas catgut crómico y seda, pero sabemos que también se emplean otros materiales. La respuesta inflamatoria con la sutura puede estar condicionada en parte por el material, lo que deja la posibilidad de otros estudios para comparar otros materiales con el 2-octilcianoacrilato y éste con otros adhesivos.

Dado que no encontramos en la literatura publicada antecedente de cierre de enterostomías con adhesivos, no sabemos si éste en particular es mejor que otros para dicho fin.

Conclusiones

1. El adhesivo tisular 2-octilcianoacrilato fue igual de seguro que la sutura tradicional en dos capas con catgut crómico y seda para el cierre de una enterotomía de intestino delgado.
2. El adhesivo tisular 2-octilcianoacrilato fue una alternativa en el cierre de una enterotomía de intestino delgado, pues presentó resultados semejantes a los de la sutura tradicional en dos capas con catgut crómico y seda, pero con significativamente más rapidez.

3. Adhesivo y sutura ofrecieron iguales resultados en cuanto a los cambios tisulares, pero con 2-octilcianoacrilato se acortó el tiempo del cierre, lo cual puede disminuir el tiempo quirúrgico, situación deseable en los pacientes traumatizados.
4. El adhesivo es una buena opción en la cirugía de control de daños o cuando no se cuenta con personal especialista y capacitado o con instrumental y material adecuados.

Referencias

1. Acosta DC, Wanderley CJ, Carlos AA, Pimentel VP, da Costa AA, Rasera L. Enterorrafias en plano aposicional convencionale com adesivo á base de cianoacrilato no cólon descendente de eqüinos. *Cienc Rural* 2002;32:595-601.
2. Linn BS, Cecil F, Conly P, Canaday WR Jr, Wolcott MW. Intestinal anastomosis by invagination and gluing. *Am J Surg* 1966;111:197-199.
3. Matsumoto T, Pani KC, Kovacic JJ, Hamit HF. Tissue adhesive in intestinal surgery. *Am Surg* 1969;35:210-217.
4. Plapler H, Morrell AC, Goldenberg S. Estudio comparativo das enteroanastomoses realizadas por colagem com cianoacrilato e sutura com polipropileno. *Med Cult* 1983;38:46-49.
5. Weilbaecher DA, Mathieu FJ, Cohn I Jr. Nonsuture intestinal anastomosis. *Am J Surg* 1964;107:353-360.
6. Tebala GD, Ceriati F, Miani N, Nori S, Piantelli M, Ceriati E, et al. Polymeric glues in intestinal surgery. *Riv Eur Sci Med Farmacol* 1994;16:13-20.
7. Fotiadis C, Leventis I, Adamis S, Gorgoulis V, Domeyer P, Zografos G, et al. The use of isobutylcyanoacrylate as a tissue adhesive in abdominal surgery. *Acta Chir Belg* 2005;105:392-396.
8. Matsumoto T, Pani KC, Hardaway RM 3rd, Leonard F. N-alkyl alpha cyanoacrylate monomers as a tissue adhesive in surgery of internal organs. *Mil Med* 1967;132:515-521.
9. Evans DM, McAree K, Guyton DP, Hawkins N, Stakleff K. Dose dependency and wound healing aspects of the use of tissue plasminogen activator in the prevention of intra-abdominal adhesions. *Am J Surg* 1993;165:229-232.
10. Pedraza AYA, García CL, Carrillo SJ, Huape AMS, Ángeles GD, Larios GRM. Utilidad del TRISS como predictor de sobrevida en pacientes con trauma penetrante de abdomen. *Cir Gen* 2007;29:109-116.
11. Álvarez IS, Valdez GPA, López SAL, Escobedo AF, Basilio OA. Trauma de intestino delgado. Diagnóstico y tratamiento. *An Med* 2007;52:69-73.
12. García-Núñez LM, González L, Cabello-Pasini R, Magaña-Sánchez JJ, Pérez-Aguirre J. Grapado quirúrgico en la cirugía de control de daños en el paciente gravemente traumatizado. *Rev Biomed* 2006;17:124-131.
13. Álvarez IS, Valdez GPA, López SAL, Escobedo AF, Basilio OA. Trauma de intestino delgado. Diagnóstico y tratamiento. *An Med* 2007;52:69-73.
14. de-Blanco LP. Adhesivos tisulares. *Rev Arge Med Cir Trauma* 2002;3:155-162.
15. Cañizares GME, Rodríguez SVM, Carral NJM, McCook NL. Evaluación químico-biológica de diferentes materiales utilizados como envases de adhesivos quirúrgicos. *Rev Cubana Invest Biomed* 2004;23:253-258.
16. Coover HN, Joyner FB, Sheerer NH. Chemistry and performance of cyanoacrylate adhesive. *Special Technical Papers* 1959;5:413-417.
17. Toriumi DM, Raslan WF, Friedman M, Tardy ME. Histotoxicity of cyanoacrylate tissue adhesives. A comparative study. *Arch Otolaryngol Head Neck Surg* 1990;116:546-550.
18. Cañizares GME, Carral NJM. Empleo del alquil cianoacrilato en suturas quirúrgicas. *Rev Cubana Med Militar* 2001;30:15-20.
19. García-Alix MC, Sancho VMA, Parri FFJ, San-Vicente VB, García AL, Tarrado CX, et al. Utilidad del adhesivo tisular 2-octil cianoacrilato en cirugía pediátrica. *An Pediatr* 2003;59:548-551.