

Adrenalectomía lumboscópica en un paciente con feocromocitoma y neoplasia endocrina múltiple tipo 2B

Guillermo Montoya-Martínez, Jorge Moreno-Palacios, Eduardo Serrano-Brambila

Resumen

La neoplasia endocrina múltiple tipo 2B es un padecimiento autosómico dominante, conlleva carcinoma medular de tiroides, feocromocitoma, ganglioneuromas en mucosas e intestino y *habitus* marfanoide. Se presenta el caso de un paciente de 35 años de edad con diagnóstico de neoplasia endocrina múltiple tipo 2B y feocromocitoma suprarrenal derecho, tratado con adrenalectomía lumboscópica. El diagnóstico del feocromocitoma incluye detección de catecolaminas en suero y orina, estudios de imagen como tomografía axial computarizada, resonancia magnética nuclear y gammagrama con metaiodobencilguanidina. En la actualidad el abordaje laparoscópico se ha convertido en el tratamiento de elección.

Palabras clave: Neoplasia endocrina múltiple, cáncer medular de tiroides, feocromocitoma.

Summary

Multiple endocrine neoplasia type 2B (MEN 2B) is an autosomal dominant syndrome characterized by medullary thyroid carcinoma, pheochromocytoma, a marfanoid habitus and mucosal ganglioneuromatosis. We present the case of a 35-year-old male with MEN 2B with right adrenal pheochromocytoma diagnosed by biochemical testing and radiological evaluation. The patient was treated by laparoscopic adrenalectomy. Diagnosis of pheochromocytoma includes the detection of catecholamines in urine and plasma and radiological tests such as CT, MRI and metaiodobenzylguanidine scintigraphy. Laparoscopic techniques have become standard for treatment of adrenal gland tumors.

Key words: Multiple endocrine neoplasia, medullary thyroid carcinoma, pheochromocytoma.

Introducción

El manejo laparoscópico del feocromocitoma inicialmente fue muy controvertido en ausencia de estudios comparativos con la cirugía abierta. En la actualidad se ha demostrado que estimula los mismos cambios hemodinámicos que la cirugía abierta, amerita el mismo manejo pre y transoperatorio y ofrece todas las ventajas de la cirugía de acceso mínimo, destacando principalmente la reducción significativa de los requerimientos de analgésicos y la convalecencia más corta.^{1,2}

La neoplasia endocrina múltiple tipo 2B es un padecimiento autosómico dominante y es la expresión más agresiva de las variantes de la neoplasia endocrina múltiple tipo 2, que conlleva carcinoma medular de tiroides en 90 % de los casos, feocromo-

citoma en 50 % y se asocia a neuromas en lengua, ganglioneuromas intestinales y *habitus* marfanoide.³⁻⁶

El objetivo de esta comunicación es mostrar la factibilidad en nuestro medio del tratamiento quirúrgico mínimamente invasivo y subrayar el manejo multidisciplinario del feocromocitoma en un paciente con neoplasia endocrina múltiple tipo 2B.

Caso clínico

Hombre de 35 años de edad, con antecedentes de tiroidectomía a los 13 años por diagnóstico de cáncer medular de tiroides; posteriormente recibió sesión única de radioterapia con yodo-131. Se encuentra en tratamiento sustitutivo con levotiroxina. Fue sometido a cuatro resecciones ganglionares del cuello con resultado histopatológico de metástasis ganglionares de cáncer medular de tiroides. Para la detección de las metástasis se realizó una tomografía con emisión de positrones, con la que se identificó hipercaptación del radiofármaco en suprarrenal derecha. La resonancia magnética nuclear mostró tumor de 2.7 × 2.6 cm en glándula suprarrenal derecha con cambio de intensidad entre T1 y T2, sin lesiones adicionales aparentes.

A la exploración física se observó paciente con *habitus* marfanoide, en buenas condiciones generales, con signos vitales normales, neuromas en borde lateral de lengua y el resto sin alteraciones aparentes. Se encontró metanefrina en orina 1261 pg/ml

Servicio de Urología, Hospital de Especialidades, Centro Médico Nacional Siglo XXI, Instituto Mexicano del Seguro Social, México D. F.

Solicitud de sobretiros:
Guillermo Montoya-Martínez.
Av. Cuauhtémoc 330,
Col. Doctores,
Del. Cuauhtémoc.
06725 México, D. F.
E-mail: jorgemorenomd@hotmail.com

Recibido para publicación: 03-12-2007
Aceptado para publicación: 15-08-2008

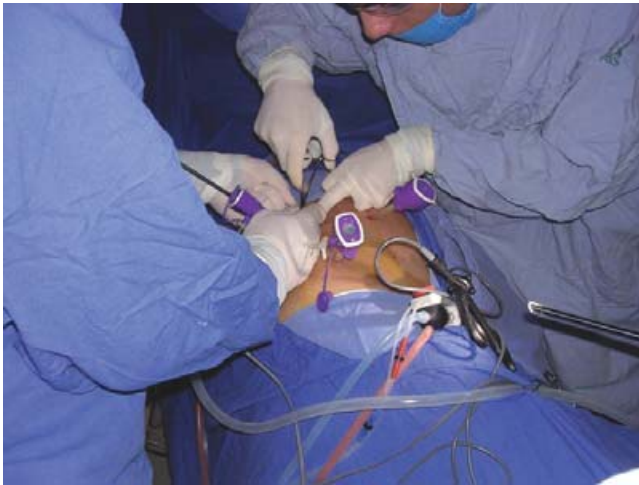

Figura 1. Posición del paciente y sitio de colocación de trócares.

(< 300 pg/ml), normetanefrinas en orina 580 pg/ml (<600), normetanefrina 27.8 pg/ml (< 90), metanefrinas totales en plasma 239 pg/ml (< 290).

Por diagnóstico de feocromocitoma suprarrenal derecho, el paciente fue programado para adrenalectomía lumboscópica. Fue sometido a bloqueo alfa-adrenérgico siete días antes de la cirugía; se maneja con línea venosa central y cuidados en la Unidad de Terapia Intensiva el día previo a la cirugía. Se efectuó abordaje lumboscópico derecho mediante dos trócares de 10 mm y uno de 5 mm colocados en el flanco derecho (figuras 1 y 2). Se cumplieron todos los criterios para cirugía de feocromocitoma, realizando el control vascular venoso como primer paso, procurando la disección de los tejidos circundantes y minimizando la manipulación directa de la glándula. Durante el acto quirúrgico se presentaron múltiples episodios de elevación de la tensión arterial y alteraciones del ritmo cardíaco que ameritaron el uso de esmolol y nitroprusiato de sodio. Se resecó un tumor de $3 \times 2 \times 2$ cm (figura 3) en un tiempo de dos horas y media, con un sangrado aproximado de 50 ml, sin complicaciones transoperatorias.

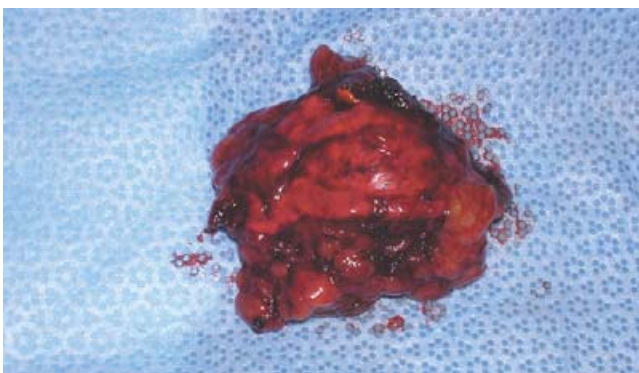


Figura 3. Feocromocitoma resecado.

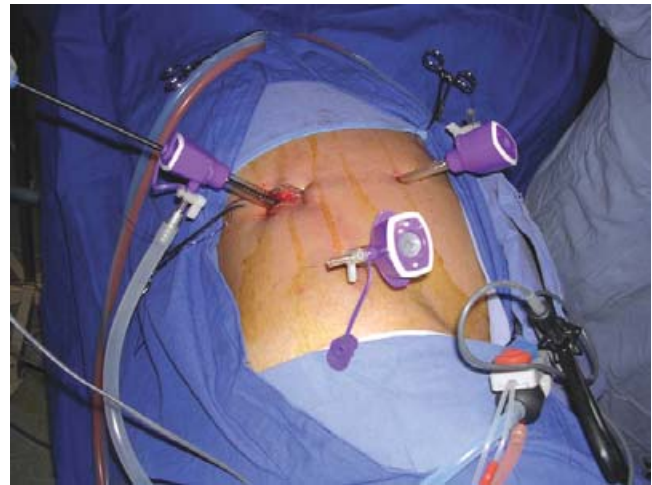

Figura 2. Acercamiento. Posición del paciente y sitio de colocación de trócares.

El paciente pasó su primer día posoperatorio en la Unidad de Cuidados Intensivos para su monitorización y fue egresado al tercer día sin recibir tratamiento antihipertensivo.

Discusión

La neoplasia endocrina múltiple tipo 2B es un padecimiento autosómico dominante en el que se ha identificado una mutación activadora del protooncogen RET. Las mutaciones ocurren principalmente (95 %) en las regiones que codifican para el dominio de tirosina cinasa, en los codones 883 y 918.^{6,7} El cáncer medular de tiroides es la neoplasia más común, expresándose en 90 % de los pacientes; es un tumor de células parafoliculares de la tiroides, productor de calcitonina, que resulta un buen marcador para diagnóstico y seguimiento. El tratamiento es quirúrgico y el éxito depende del procedimiento inicial, el cual debe involucrar disección de los ganglios centrales del cuello; cuando se lleva a cabo en la infancia temprana mejora la supervivencia.^{3,7}

El feocromocitoma se presenta en 50 % de los pacientes con neoplasia endocrina múltiple tipo 2B y es bilateral en 50 %.^{4,5} Los niveles de catecolaminas plasmáticas no son proporcionales a la severidad de la sintomatología. La hipertensión arterial es paroxística en 48 %, persistente en 29 % y no se presenta en 13 %. Los síntomas más frecuentes son cefalea (80 %), palpitaciones (64 %) y diaforesis (57 %).⁴ El riesgo de feocromocitoma maligno en pacientes con neoplasia endocrina múltiple tipo 2 es muy bajo, excepto cuando hay antecedente familiar.^{5,7}

El diagnóstico bioquímico se realiza mediante detección de catecolaminas en plasma y orina, siendo las más sensibles las normetanefrinas totales en orina (96 %), normetanefrinas en plaquetas (93 %) y norepinefrina en orina (77 %).⁸ Se ha descrito la medición de cromogranina A como marcador bioquímico, repor-

tándose sensibilidad de 70 a 95 % y especificidad < 50 %. Cuando el diagnóstico clínico y los niveles de catecolaminas son dudosos, la estimulación con glucagón tiene especificidad de 100 % y sensibilidad de 80 %.^{4,9} La sensibilidad y especificidad de la tomografía axial computarizada y de la resonancia magnética nuclear de abdomen oscilan entre 98 y 100 % y 70 y 67 %, respectivamente. En pacientes con confirmación bioquímica, la sensibilidad de la resonancia magnética nuclear se incrementa, identificándose una imagen hiperintensa en relación al hígado, característica en fase T2. Al respecto, los tumores benignos aparecen isointensos. La gammagrafía con metaiodobencilguanidina (MIBG) tiene una especificidad de 100 % y una sensibilidad de 78 a 83 %.^{4,8} El uso de la tomografía con emisión de positrones con 6-(18F) fluorodopamina tiene excelentes resultados, con menor tasa de radiación utilizada en comparación con el gammagrama con MIBG.¹⁰

El tratamiento de elección del feocromocitoma es la resección quirúrgica. Es necesario el manejo prequirúrgico que incluye el bloqueo alfa-adrenérgico; los fármacos más utilizados para este fin son la fenoxibenzamina, prazosina y urapidil, considerando a este último como el más seguro.^{4,11} Los estudios publicados recomiendan estancia en la cirugía en la Unidad de Terapia Intensiva durante el día previo, así como la colocación de catéter Swan-Ganz. Durante la cirugía es conveniente una analgesia profunda con alfentanil o sulfentanil e inducción con propofol, para disminuir la respuesta adrenérgica a estímulos nociceptivos; es conveniente mantener la anestesia con sevoflurano o desflurano y relajación muscular con cisatracurio. El control de la tensión arterial en el transoperatorio debe ser mediante bolos de nitroprusiato de sodio o nicardipina y el manejo de arritmias con bloqueadores beta como esmolol.^{1,11}

Actualmente el abordaje laparoscópico se han convertido en el tratamiento de elección para neoplasias adrenales porque ha demostrado ventajas sobre la cirugía abierta. Los cambios hemodinámicos son equiparables a los de la cirugía convencional y, por lo tanto, el tratamiento farmacológico transoperatorio es el mismo. La recuperación posoperatoria transcurre con menor dolor, requiere menor cantidad de analgésicos, reduce la estancia hospitalaria y los pacientes se reintegran a sus actividades cotidianas más rápidamente.^{1,2} La mejor apariencia de las minicicatrices cutáneas es una ventaja adicional. Actualmente las series publicadas no han demostrado diferencias significativas entre el abordaje transperitoneal y retroperitoneal o lumboscópico.^{1,2} El

éxito de la cirugía adrenal de mínimo acceso depende fundamentalmente del tamaño de la lesión a extirpar y de la experiencia del cirujano; se trata de un procedimiento quirúrgico complejo que demanda equipo altamente especializado.

Conclusiones

La neoplasia endocrina múltiple tipo 2B es un padecimiento raro que requiere manejo multidisciplinario para el adecuado diagnóstico, tratamiento y seguimiento, lo cual permitirá una sobrevida óptima a los pacientes. El tratamiento lumboscópico de las lesiones adrenales es un procedimiento altamente especializado que ofrece claras ventajas sobre la cirugía abierta.

Referencias

1. Salomon L, Rabii R, Soulie M, Mouly P, Hoznek A, Cicco A, et al. Experience with retroperitoneal laparoscopic adrenalectomy for pheochromocytoma. *J Urol* 2001;165:1871-1874.
2. Flavio-Rocha M, Faramarzi-Roques R, Tauzin-Fin P, Vallee V, Letaio PR, Ballanger P. Laparoscopic surgery for pheochromocytoma. *Eur Urol* 2004;45:226-232.
3. Linwah Y, Gilbert J, Shapiro SE, Ayers G, Herzog CE, Sellin R, et al. Multiple endocrine neoplasia type 2. *Arch Surg* 2003;138:409-416.
4. Bravo EL, Tagle R. Pheochromocytoma: state-of-the-art and future prospects. *Endocr Rev* 2003;24:539-553.
5. Flores P, Valdespino V, Arellano MA, Hernández S, De Obaldía G, Erazo A, et al. neoplasia endocrina múltiple tipo II. Reporte de un caso. *Rev Esp Med Quir* 2004;9:76-82.
6. Lastra G, Franco R, Nel Rueda P, Pradilla LP, Paz O. Neoplasia endocrina múltiple tipo 2B. *Rev Fac Med Univ Nac Colomb* 2004;52:231-237.
7. Brandi ML, Gagel RF, Angeli A, Bilezikian JP, Beck-Peccoz P, Bordi C, et al. Guidelines for diagnosis and therapy of MEN type 1 and type 2. *J Clin Endocrinol Metab* 2001;86:5658-5671.
8. Guller U, Turek J, Eubanks S, DeLong ER, Oerteli D, Feldman JM. Detecting pheochromocytoma: defining the most sensitive test. *Ann Surg* 2006;243:102-107.
9. Lenders JW, Pacak K, Walther MM, Linehan WM, Mannelli M, Friberg P, et al. Biochemical diagnosis of pheochromocytoma. *JAMA* 2002;287:1427-1434.
10. Ilias I, Pacak K. Current approaches and recommended algorithm for the diagnostic localization of pheochromocytoma. *J Clin Endocrinol Metab* 2004;89:479-491.
11. Grise P, Kuhn JM. Phéochromocytome. *Encycl Méd Chir Néphrologie-Urologie*, 18-185-A-10, 2002. pp. 1-11.