

Resección transaxilar de la primera costilla con apoyo endoscópico en el síndrome de salida de tórax. Una opción quirúrgica segura

René Francisco Candia-de la Rosa,* Arely Pérez-Rodríguez,* Raúl Candia-García,**
Juan Miguel Palacios-Solís*

Resumen

Introducción: La resección transaxilar con apoyo endoscópico es una técnica quirúrgica novedosa en el manejo del síndrome de salida de tórax que permite identificar con seguridad el paquete vasculonervioso y las diferentes estructuras. Nuestro objetivo fue valorar los resultados de morbilidad y mortalidad del tratamiento quirúrgico en el síndrome de salida de tórax con esta técnica.

Material y métodos: Estudio longitudinal prospectivo de 22 intervenciones quirúrgicas de resección transaxilar de la primera costilla, con apoyo endoscópico a pacientes con síndrome de salida de tórax, entre enero de 2000 y enero de 2009, en un hospital privado de la ciudad de Puebla, México. De ellos, 16 mujeres y seis hombres, con edad promedio de 35 años. Encontramos 16/22 (72.7 %) pacientes con síntomas neurológicos y 6/22 (27.3 %) con síntomas venosos; entre ellos, 2/22 (9.09 %) presentaban trombosis venosa de esfuerzo axilosubclavia.

Resultados: Entre las 22 intervenciones encontramos bandas fibrosas en 8/22 pacientes (36.3 %): 1/22 (4.5 %) con una banda cervical tipo 1 y costilla cervical grado II, 1/22 (4.5 %) con banda cervical tipo 2 y costilla cervical grado I, 2/22 (9.09 %) con banda tipo 3, 1/22 (4.5 %) con banda tipo IV, 1/22 (4.5 %) con banda tipo V y 2/22 (9.09 %) con banda tipo VII y trombosis axilosubclavia. Después del procedimiento, 20/22 (90.9 %) pacientes manifestaron mejoría total y 2/22 (9.1 %), parestesias leves. No hubo complicaciones por lesiones nerviosas, vasculares o pleurales.

Conclusiones: La técnica escrita provee un margen de seguridad amplio y mejora la visibilidad, disminuyendo las complicaciones quirúrgicas.

Palabras clave: Resección transaxilar de la primera costilla, síndrome de salida de tórax.

Summary

Background: Endoscopic assisted transaxillary first rib resection is a novel approach in the management of thoracic outlet syndrome (TOS) and allows us to safely identify the neurovascular package and different structures. Our main objective is to assess the results of morbidity and mortality of the surgical treatment in TOS with this technique.

Methods: We carried out a prospective, longitudinal study with 22 surgical interventions of transaxillary first rib resection with endoscopic support in patients with TOS from January 2000 to January 2009 in a private hospital located in Puebla, Mexico. There were 16 females and six males with a mean age of 35 years. We found 16/22 (72.7%) patients with neurological symptoms and 6/22 (27.3%) with venous symptoms; 2/22 (9.09%) patients had effort thrombosis of the axillary-subclavian vein.

Results: Of the 22 interventions, we found fibrous bands in 8/22 patients (36.3%); 1/22 (4.5%) with type 1 cervical band and cervical rib grade II, 1/22 (4.5%) with type 2 cervical band and cervical rib grade I, 2/22 (9.09%) with band type 3, 1/22 (4.5%) with band type IV, 1/22 (4.5%) with band type V and 2/22 (9.09%) with band type VII and axillary-subclavian thrombosis. After the procedure, 20/22 (90.9%) patients showed total symptom improvement and 2/22 (9.1%) patients had mild paresthesias. There were no complications from nerve, vascular or pleural damage.

Conclusions: This technique provides an ample margin of safety and improves visibility, reducing surgical complications.

Key words: Transaxillary resection of the first rib, thoracic outlet syndrome.

* Departamento de Cirugía.

** Departamento de Radiología e Imagen.

Clínica Médica Quirúrgica Candia "Nuestra Señora de Lourdes", Puebla, Puebla, México.

Solicitud de sobretiros:

René Francisco Candia-de la Rosa. Privada 101 Oriente número 1612, Col. Granjas de San Isidro, 72687 Puebla, Puebla, México.

Tels./fax: (222) 311 2032; (222) 311 2033.

E-mail: renef_candia@yahoo.com.mx

Recibido para publicación: 18-05-2009

Aceptado para publicación: 07-10-2009

Introducción

Sir Ashley Cooper fue el primero en describir el síndrome de salida de tórax en 1981.¹ El término es utilizado para designar un conjunto de signos y síntomas causados por la compresión del plexo braquial, la arteria o la vena subclavia¹⁻³ durante su trayecto entre el cuello y la axila, ocasionado por múltiples causas: presencia de ligamentos, bandas fibrosas congénitas, costilla cervical, estados de estrés, hipertrofia muscular, accidentes traumáticos en el cuello, entre otros.¹⁻³ El síndrome causa sintomatología nerviosa en 93 % y vascular en 7 %.² La sospecha y diagnóstico de esta patología a más de siglo y medio después de descrita continúan siendo clínicos. Los medios auxiliares de diagnóstico como radiografía simple, angiografía, ultrasonido doppler y estudio eléctrico del plexo braquial, si bien en ocasiones orientan y ayudan, cuando son normales no excluyen el síndrome.⁴⁻⁷

En 1903, Bramwell reconoció la primera costilla como causa de este síndrome.² Rob y Standaven usaron el término *síndrome de salida de tórax* en 1958 describiendo seis síndromes compresivos:¹

- a) Del escaleno anterior.
- b) De la costilla cervical.
- c) Costoclavicular.
- d) De la hiperabducción.
- e) Del pectoral menor.
- f) De estrechez de la apertura superior del tórax.

En 1976, Ross observó que la mayoría de los pacientes con sintomatología neurológica tenía una o más bandas fibrosas congénitas que se relacionaban con la sintomatología,^{4,8} clasificándolas de la siguiente manera:

1. Banda cervical tipo I con presentación neurológica-arterial; costilla cervical larga con inserción de la banda debajo del tubérculo del escaleno.
2. Banda cervical tipo II con presentación neurológica-arterial; costilla cervical corta y una banda cervical larga, con inserción similar a la del tipo I.
3. Banda cervical tipo III con presentación neurológica; banda miofascial con la misma trayectoria que la costilla cervical, insertándose cerca del tubérculo del escaleno, produciendo compresión de las ramas del plexo braquial de C8/T1.
4. Banda cervical tipo IV con presentación neurológica-arterial; banda en forma de V compuesta por fibras del escaleno anterior y escaleno medio, incidiendo en el espacio neuroarterial.
5. Banda cervical tipo V con presentación neurológica-arterial; fibras que definen el escaleno, fibras separadas

del origen del músculo escaleno con inserción en la primera costilla entre la arteria y el nervio.

6. Banda cervical tipo VI con presentación neurológica-arterial; similar al tipo V, las fibras musculares se insertan en la fascia sin alcanzar la costilla.
7. Banda cervical tipo VII con presentación venosa, banda con componente en V del componente hipertrófico costovascular anterior y las fibras del músculo escaleno anterior insertadas en la primera costilla posterior a la vena.

El tratamiento inicial es médico cuando las manifestaciones son neurológicas y consiste en la administración de analgésicos, relajantes musculares, terapia física y rehabilitación; se reconoce el éxito en 60 % de los casos.^{1,9} El tratamiento quirúrgico se utiliza solo si falla el tratamiento anterior en el síndrome que presenta manifestaciones neurológicas y cuando hay sintomatología arterial o venosa, donde se sigue planteando cuál es el mejor método. La resección de la primera costilla, descrita por Murphy en 1910,¹ fue empleada hasta la década de 1950, sin embargo, esta operación perdió popularidad tan pronto se concluyó que la compresión ocurre en múltiples sitios.¹ Ross popularizó su abordaje transaxilar en 1966,^{2,8} pero en 1982 Dale informó lesiones neurovasculares por iatrogenia que cuestionaban la seguridad de la resección transaxilar de la primera costilla en el síndrome de salida de tórax. En la actualidad, el abordaje quirúrgico ideal es controversial. Algunos autores proponen el abordaje supraclavicular, otros el posterior, el transaxilar o combinados.^{4,10,11} Hay quienes sugieren que el abordaje transaxilar solo proporcionaba una buena exposición de la primera costilla pero no permitía una adecuada exposición de las estructuras importantes en el síndrome de salida de tórax, lo que condicionaba mayor incidencia para las lesiones del paquete vasculonervioso.^{5,10}

En 1983, el doctor Bernardo Martínez¹²⁻¹⁴ realizó la resección transaxilar de la primera costilla con apoyo endoscópico en el síndrome de salida de tórax, ofreciendo un campo visual maximizado y una visualización directa de las anomalías cervicales y de las compresiones del paquete neurovascular, minimizando así las lesiones quirúrgicas. En 1995 informó sus primeros 10 años de experiencia en la resección de la primera costilla con apoyo endoscópico: en 201 pacientes se realizaron 245 procedimientos quirúrgicos. Resaltó las bondades de la endoscopia y la necesidad de tener una coordinación ojo-mano para esta técnica.^{9,12-14} En 2005, el doctor Bernardo Martínez realizó otro estudio acerca de la resección transaxilar de la primera costilla en el síndrome de salida de tórax con una serie de 103 paciente a los cuales se les realizaron 128 procedimientos quirúrgicos con apoyo endoscópico, con la diferencia de ser asistidos con instrumentación robótica y un control de voz integrado

(The da Vinci 3D Optical Imaging System, computer assisted instrumentation), obteniendo resultados satisfactorios, con complicaciones posquirúrgicas en solo ocho de 128 pacientes (6.3 %), sin lesiones neurovasculares permanentes.^{9,11,13}

En nuestro trabajo tenemos como objetivos principales evaluar los resultados de morbilidad y mortalidad con esta nueva técnica de resección transaxilar de la primera costilla con apoyo endoscópico, así como ejecutar el procedimiento quirúrgico de manera segura en un área de difícil acceso, y secundariamente observar y documentar las bandas fibrosas congénitas de los tejidos blandos existentes en este síndrome, por ser una causa importante de las compresiones neurovasculares.

Material y métodos

Se realizó un estudio observacional, longitudinal y prospectivo de 22 intervenciones quirúrgicas de resección transaxilar de la primera costilla con apoyo endoscópico, realizadas a pacientes con diagnóstico de síndrome de salida de tórax entre el 22 de enero de 2000 y el 30 de enero de 2009. Todos los casos fueron atendidos en la Clínica Médica Quirúrgica Candia “Nuestra Señora de Lourdes” en Puebla, Puebla, México. Los pacientes provenían de la consulta externa del servicio de cirugía vascular, neurología y medicina física y rehabilitación, y dos pacientes fueron referidos de Oaxaca y uno de Tabasco. Las variables estudiadas fueron edad, sexo, lado afectado, antecedente de trauma, síntomas neurológicos, venosos o arteriales, tiempo de evolución, bandas fibromusculares, costilla cervical, estancia hospitalaria, mejoría clínica, morbilidad y mortalidad.

Incluimos a pacientes diagnosticados por primera vez, con síntomas neurológicos que no respondieron al tratamiento médico ni a terapia física y rehabilitación (que se dio por un periodo promedio de cuatro a seis semanas). También se incluyeron pacientes con síntomas venosos o con trombosis venosa axilsubclavia. Se eliminó del estudio a seis pacientes con diagnóstico de síndrome de salida de tórax que mejoraron con tratamiento médico y terapia física y rehabilitación; se excluyó a dos pacientes tratados previamente por esta patología en otra institución.

El diagnóstico en todos los pacientes fue básicamente clínico, basado en la existencia de dolor en cuello, hombro y brazo, edema, parestesias en dedos de la mano y síntomas que se exacerbaban con el brazo en hiperabducción y rotación externa. A todos los pacientes se les realizaron radiografías anteroposterior, lateral, oblicuas de columna cervical y telerradiografía de tórax. A los pacientes con síntomas neurológicos se les efectuó electromiografía con velocidades de conducción del miembro torácico afectado, y a los pacientes con síntomas venosos se les realizó ultrasonido doppler color y flebografía ascendente del miembro afectado. A los pacientes con trombosis venosa profunda de miembro superior, previo a la cirugía se les dio tratamiento fibrinolítico de acuerdo al protocolo de manejo,¹⁴⁻¹⁹ y cuatro semanas después se realizó la resección de la primera costilla con liberación de la vena subclavia. En dos pacientes en los que se sospechó la presencia de discos intervertebrales se realizó resonancia magnética de columna cervical, descartando la misma. El control posoperatorio se siguió durante tres meses, con consultas y posteriormente por llamadas telefónicas al domicilio.

La técnica quirúrgica utilizada fue la siguiente: mediante anestesia general y un tubo endotraqueal simple, el paciente

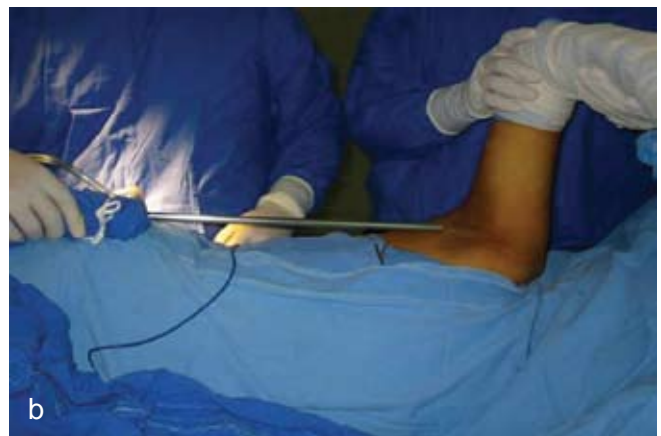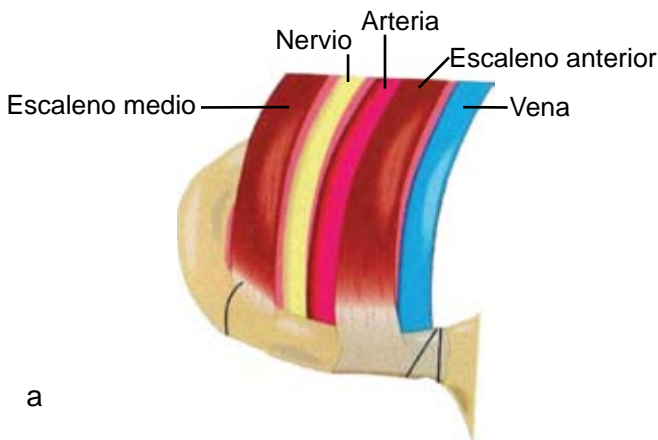


Figura 1. a) Anatomía topográfica donde se observa resección transaxilar derecha con apoyo endoscópico; de adentro hacia afuera, vena subclavia, músculo escaleno anterior, arteria subclavia, plexo braquial, músculo escaleno anterior y el nivel donde se puede resecar la costilla. b) Abordaje transaxilar derecho; el paciente es colocado en posición modificada, en decúbito lateral, aproximadamente 35 a 40°, con elevación del brazo y usando un endoscopio rígido de 00.

es colocado en decúbito lateral como si se fuera a realizar toracotomía lateral, con el brazo elevado y exposición de la axila, previa asepsia y antisepsia, con vestido quirúrgico. Se utiliza un lente de 30 cm de largo y 10 mm de ancho, rígido, de 0°, acoplado a una cámara de video (figura 1a). El ayudante eleva el brazo y lo tracciona para mejor exposición, haciendo una relajación constante de la tracción del brazo para evitar en lo posible la lesión del plexo braquial por tracción. Se realiza incisión de 8 cm para el instrumental de trabajo, transversal a la línea de implantación del vello axilar, entre el pectoral mayor anterior y el dorsal ancho posterior, creando un espacio quirúrgico con disección roma digital. El avance dirigido hacia el cuello en esa línea facilita la creación de un espacio quirúrgico funcional pues el mantenimiento de éste es muy importante, por lo cual se realiza tracción de la extremidad superior por parte del ayudante y al mismo tiempo se coloca un retractor Deaver para retraer el músculo dorsal ancho y el pectoral mayor. Se introduce la lente endoscópica por el mismo sitio de la herida e inmediatamente se identifican las anomalías de los tejidos blandos, músculo escaleno anterior y medio, plexo braquial, arteria axilar, subclavia y vena y primera costilla (figuras 1b, 2 y 3).

La resección del músculo escaleno anterior, el escaleno medio y subclavio se realiza generalmente con la tijera y a veces con bisturí (figura 3); se observan las estructuras del opérculo torácico como el plexo braquial, la arteria y vena subclavia, así como una banda fibromuscular que divide el espacio del plexo braquial y la arteria subclavia (figura 4). Se protegen las estructuras vasculonerviosas con el aspirador, que ayuda a separarlas. Se finaliza con la resección del músculo intercostal y algunas fibras del músculo serrato anterior; el elevador del periostio de la costilla es usado para movilizar el tercio anterior y medio de la primera costilla (figura 5). La costilla es cortada con una gubia o seccionador de costilla; en la parte posterior de la primera costilla se realizan mordidas pequeñas con la gubia para proteger las raíces inferiores del plexo braquial hasta que se ve la apófisis transversa de la vértebra T1.

La integridad funcional de la pleura se investiga en todos los casos para descartar que por accidente se haya lesionado la misma, donde se debe dejar una toracostomía por 48 horas o hasta que se resuelva el neumotórax. Si el espacio pleural está intacto, siempre se dejará un drenaje tipo drenovack por fuera de la herida quirúrgica, colocado en el espacio extrapleural de la resección de la costilla (figura 6).

El cierre de las heridas se logra usando para el tejido subcutáneo sutura absorbible y para la piel, sutura no absorbible con cierre con técnica subcuticular. La radiografía del tórax se hace rutinariamente en quirófano para determinar la expansión pulmonar.

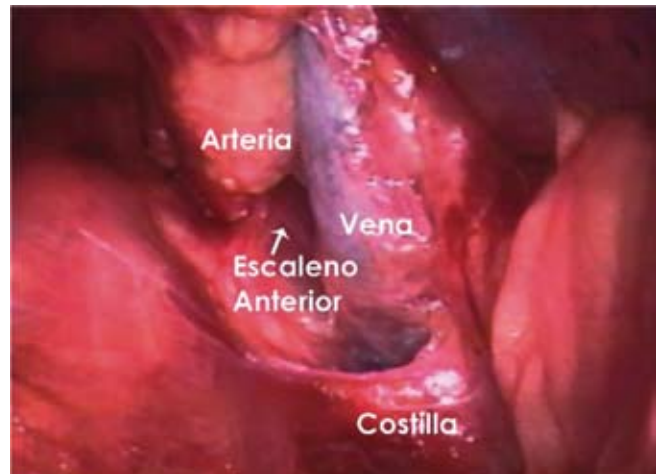

Figura 2. Abordaje transaxilar derecho. Se aprecia la vena subclavia separada de la arteria subclavia por la inserción del escaleno anterior en la primera costilla.

Resultados

Se practicaron 22 intervenciones quirúrgicas con la técnica de resección transaxilar de la primera costilla con apoyo endoscópico, por el mismo cirujano vascular. Se trató de 16 mujeres y seis hombres, con rango de edad de 18 a 55 años, con media de 35 años. El tiempo de evolución de la enfermedad varió de tres meses a cuatro años.

En 3/22 (13.6 %) pacientes encontramos antecedentes de trauma (latigazo de columna cervical) por accidente automovilístico. En 18/22 (81.8 %) el lado afectado fue el derecho y en 4/22 (18.1 %), el izquierdo; en ninguno fue bilateral. En 2/22 (9.09 %) pacientes se encontró costilla cervical; 6/22 (27.2 %) pacientes manifestaron síntomas venosos, de ellos 4/22 (18.1 %) presentaron síntomas

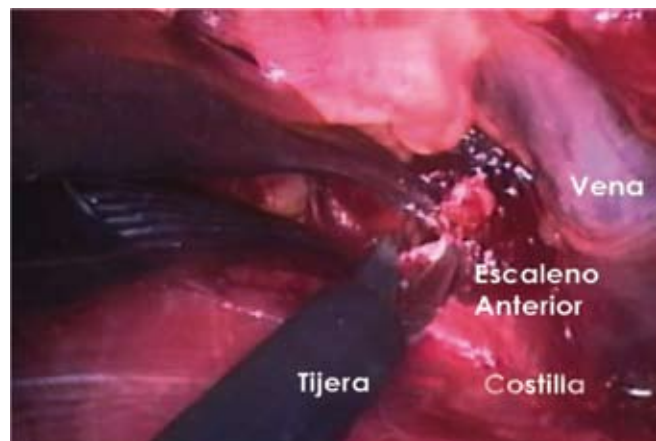


Figura 3. Resección transaxilar derecha. Se realiza la división del músculo escaleno anterior con tijera por detrás de la vena subclavia.

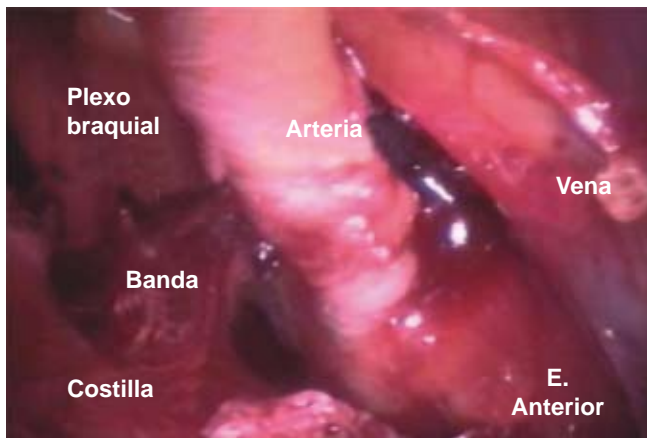


Figura 4. Resección transaxilar derecha. Se observan las estructuras del opérculo torácico, como el plexo braquial, la arteria y vena subclavia, así como una banda fibromuscular que divide el espacio del plexo braquial y la arteria subclavia.

venosos y 2/22 (9.09 %), trombosis venosa profunda de miembro superior (síndrome de Pager-Schroetter); 16/22 (72.7 %) pacientes con síntomas neurológicos y 8/22 (36.3 %) con bandas cervicales, de la siguiente manera: 1/22 (4.5 %) con banda cervical tipo 1, que presentaba una costilla cervical grado II; 1/22 (4.5 %) con banda cervical tipo 2 y costilla cervical grado I; 2/22 (9.09 %) con bandas tipo III; 1/22 (4.5 %) con bandas IV; 1/22 (4.5 %) con banda V; 2/22 (9.09 %) con banda tipo VII y trombosis axilosubclavia (cuadro 1).

La estancia hospitalaria varió de tres a seis días, con promedio de tres días. En los 20/22 (90.9 %) pacientes que manifestaron mejoría total de los síntomas, 2/22 (9.1 %)

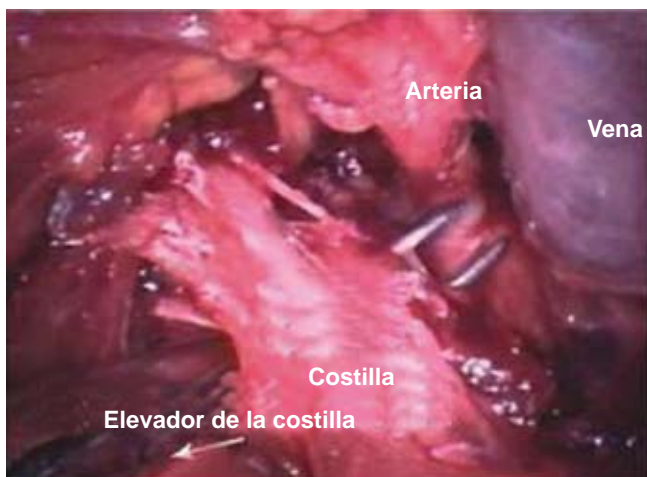

Figura 5. Resección transaxilar derecha. Con un elevador de periostio se realiza disección de la primera costilla; la colocación de una pinza de ángulo por detrás sirve para elevar la costilla y evitar lesionar la pleura.

con síntomas neurológicos manifestaron todavía leve molestia con parestias en cuarto y quinto dedo de mano derecha, respectivamente. No se presentaron complicaciones por lesiones nerviosas o vasculares ni lesión pleural. El seguimiento de los pacientes a largo plazo fue como sigue: 12/22 (54.5 %) a 36 meses, 2/22 (9.09 %) a 24 meses, 2/22 (9.09 %) a 12 meses y 6/22 (27.3 %) a tres meses. Los pacientes cautivos hasta el momento de su última revisión seguían asintomáticos.

Discusión

El síndrome de salida de tórax es un diagnóstico clínico, siendo más frecuente la sintomatología nerviosa, en 93 % de los casos. En nuestro trabajo solo fue de 72 %, tal vez por la dificultad para diagnosticar este síndrome y porque muchas veces el paciente no es referido adecuadamente al especialista o tarda mucho en llegar a él.

Incluso en manos expertas de cirujanos que realizan la resección de la primera costilla por vía transaxilar, frecuentemente se presentan lesiones del plexo braquial temporales o permanentes y, aún más graves, hemorragias por lesiones venosas o arteriales, entre otras complicaciones, como lesión del plexo braquial, lesión del nervio torácico largo, hematoma apical, etcétera.^{5,6,18,20,21} Todo esto debido a la dificultad para lograr un buen abordaje quirúrgico en un acceso anatómico difícil.

Con esa inquietud, el grupo del doctor Bernardo Martínez inició desde 1983 este tipo de resección con apoyo endoscópico; culminó con su experiencia en 1996, periodo al cabo del cual se demostró lo siguiente:

1. Mayor seguridad al haber una mayor amplificación en la imagen.
2. Menor tracción del brazo para lograr agrandar el campo quirúrgico.
3. Incisiones más pequeñas.
4. Se puede observar con gran precisión las anomalías de los tejidos blandos cervicales.

Al término de nuestro estudio, a pesar de ser una muestra pequeña, concluimos lo mismo que el doctor Martínez:^{9,13} la resección de la primera costilla por vía transaxilar con apoyo endoscópico es un método quirúrgico adecuado para tratar este tipo de padecimientos, con mínima morbilidad y nula mortalidad. La única diferencia importante en la técnica quirúrgica fue que nosotros utilizamos el lente endoscópico por la misma incisión, a diferencia del doctor Martínez quien utilizaba un puerto por incisión diferente y un aparato biomecánico de tracción para el brazo de llenado de aire,¹⁴ similar a la técnica de Abdellaoui.⁶

Cuadro I. Bandas cervicales fibrosas

Paciente	Costilla cervical	Banda	Síntomas neurológicos	Síntomas venosos	Síntomas arteriales
1	Grado 1	I	Inferior	0	0
2	Grado 2	I	Inferior	0	0
3		VII	Inferior	1	0
4		VII	Inferior	1	0
5		III	Inferior Inferior	0	0
6		III	Inferior	0	0
7		IV	Inferior	0	0
8		V	Inferior	0	0

Al realizar esta técnica quirúrgica comprobamos que se puede mejorar y amplificar la imagen del opérculo torácico, con un potencial impacto para los residentes de cirugía al permitirles mayor visualización de las estructuras anatómicas, pues en fase de aprendizaje es difícil debido a la mala visualización de las mismas, las cuales son evidentes solo para el cirujano. Asimismo, se logró observar ocho anomalías con bandas fibróticas en pacientes con síntomas neurológicos y venosos, que en nuestros informes previos no habíamos observado.^{22,23}

Nuestras primeras cirugías con resección transaxilar de la primera costilla sin apoyo endoscópico se realizaron con una incisión de 10 cm o más en la raíz del vello axilar, con gran tracción del brazo para abrir el opérculo torácico y con el instrumental convencional. Actualmente con el uso de la videoendoscopia hemos efectuado incisiones más pequeñas de 8 cm, con menos tracción del brazo para abrir el opérculo torácico, con lo que disminuyen las lesiones del plexo braquial por estiramiento. Aunado a esto, una mejoría en la calidad de la enseñanza, sin ninguna complicación, con índice de mortalidad de 0 % y resultados excelentes en varios años de seguimientos, sin recidivas hasta el momento.

Conclusiones

Este tipo de abordaje es idóneo por las siguientes ventajas:

1. Margen de seguridad amplio por la magnificación del campo quirúrgico con mejoría de la visibilidad.
2. Incisión más pequeña.
3. Se puede observar con gran precisión las anomalías de los tejidos blandos cervicales.

4. Mayor resección de la primera costilla hasta en 80 %.
5. Disminuyen las complicaciones quirúrgicas y del paquete vasculonervioso.
6. Representa un gran método de enseñanza para entender mejor esta patología tan controversial.

Agradecimientos

A todo el personal que colaboró directa o indirectamente para la realización de este trabajo y en especial a nuestras familias, que fueron el apoyo para efectuarlo.

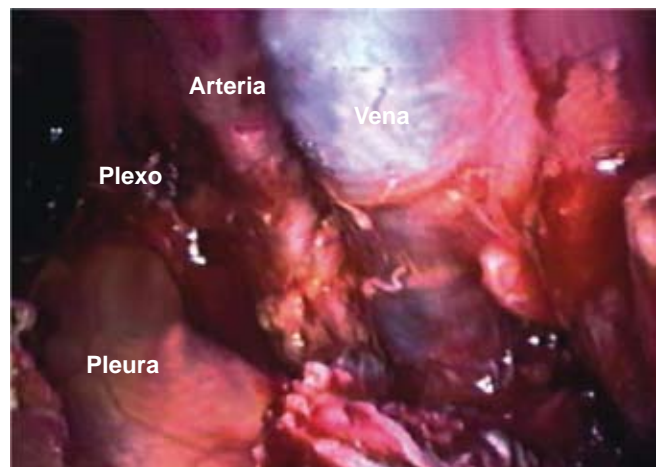


Figura 6. Resección transaxilar derecha. Después de resecada la primera costilla puede apreciarse la pleura intacta, las estructuras vasculonerviosas: vena y arteria subclavia, y al fondo el plexo braquial.

Referencias

1. Thompson RW, Bartoli MA. Síndrome del estrecho torácico neurológico. En: Rutherford RB, ed. *Cirugía Vascul. Sexta edición*. España: Elsevier; 2006.
2. Ross DB. Transaxillary approach for first-rib resection to relieve thoracic outlet syndrome. *Ann Surg* 1966;163:354-358.
3. Álvarez HE, Ocampo AR. Síndrome de salida torácica. Reporte de un caso y revisión de la literatura. *Rev Med Hosp Gen Mex* 2002;65:226-229.
4. Urschel HC Jr, Razzuk MA. Upper plexus thoracic outlet syndrome: optional therapy. *Ann Thorac Surg* 1997;63:935-939.
5. Urschel HC Jr, Razzuk MA. Neurovascular compression in the thoracic outlet. Changing management over 50 years. *Ann Surg* 1998;228:609-617.
6. Abdellaoui A, Atwan M, Reid F, Wilson P. Endoscopic assisted transaxillary first rib resection. *Interact CardioVasc Thorac Surg* 2007;6:644-646.
7. Paraskevas G, Ioannidis O, Papaziogas B, Natsis K, Spanidou S, Kitsoulis P. An accessory middle scalene muscle causing thoracic outlet syndrome. Case report. *Folia Morohol* 2007;66:194-197.
8. Ross DA. Congenital anomalies associated with thoracic outlet syndrome. Anatomy, symptoms, diagnosis and treatment. *Am J Surg* 1976;132:771-778.
9. Martínez BD. Thoracic outlet syndrome, intraoperative endoscopic video recording evaluation. American College of Surgeons Library. October 1985, Catalog ACS- 1397.
10. Dale WA. Thoracic outlet syndrome: critique in 1982. *Arch Surg* 1982;117:1437-1444.
11. Martínez BD, Wiegand CS, Evans P, Lee S, Gerhardinger A. Enhanced patient safety with computer-assisted instrumentation during endoscopic transaxillary first rib resection for thoracic outlet syndrome. *Surg Laparosc Endosc Percutan Techn* 2005;1:48.
12. Martínez BD. Thoracic outlet syndrome: endoscopic transaxillary first rib resection and thoracodorsal sympathectomy for causalgia. In: White RA, Fogarty TJ, eds. *Peripheral Endovascular Interventions*. American College of Surgeons Library, Catalog ACS;2008:8.
13. Martínez BD, Wiegand C, Evans P, Gerhardinger A, Méndez J. Computer-assisted instrumentation during endoscopic transaxillary first rib resection for thoracic outlet syndrome: a safe alternate approach. *Vascular* 2005;13:327-335.
14. Martínez BD. Adjunctive endoscopic video technique during transaxillary first rib resection for thoracic outlet syndrome: 10 years of experience. (DVD) Audiovisual ACS Video Collections; 2008:1996.
15. Candia RF, Gutiérrez ML, Candia R, Cerezo G, Castrejón M. Tratamiento fibrinolítico en el síndrome de Paget-Schroetter. *Rev Sanid Milit Mex* 1995;49:131-134.
16. Rojas GA, Cervantes J, Álvarez AC, Enríquez E, Arcos L, Hernández A. Una nueva alternativa terapéutica en el manejo del síndrome de Paget-Schroetter. *Arch Cir Vasc* 1993;2:10-17.
17. Rojas GA, Cervantes J, Vargas L, Enríquez E, Pardo F, Rodríguez F. Trombosis venosa de esfuerzo (síndrome de Paget-Schroetter): trombólisis y resección de la primera costilla. *Cir Ciruj* 1992;59:98-103.
18. Rojas GA, Cervantes J, Gerson R, Flores C, Villalobos A. Trombosis venosa profunda del miembro superior. *Rev Mex Angiol* 2000;28:39-46.
19. Candia RF, Parra OA, Segura FH, Álvarez AC, Castañeda GR, Díaz AR. Síndrome de Paget-Schroetter, informe de un caso. *Rev Sanid Milit Mex* 1992;46:19-21.
20. Bizueto HR, Hernández PF, Velasco OC, Cruz CE. Síndrome de salida de tórax. Tratamiento quirúrgico y sus complicaciones. *Cir Ciruj* 1996;64:167-170.
21. Leffert RD. Complication of surgery for thoracic outlet syndrome. *Hand Clin* 2004;20:91-98.
22. Candia RF, Ramírez VS, Medrano FR, Córdova I, Shuck CE. Resección transaxilar de la primera costilla en el síndrome de salida de tórax. *Rev Sanid Milit Mex* 1999;53:303-307.
23. Peña F, Candia RF, Álvarez CA, Castañeda R, Díaz R, Segura H, et al. Resección transaxilar de la primera costilla en el síndrome de salida de tórax. *Rev Sanid Milit Mex* 1993;49:30-32.