

# Apendicitis subhepática con absceso subdiafragmático en paciente pediátrico sin malrotación intestinal. Informe de un caso

Alfonso Galván-Montaño,\* Gerardo Flores-Nava,\*\* María de Lourdes Suárez-Roa,\*\*\*  
María Cristina Salazar-Herrera,<sup>‡</sup> Antonio Lavalle-Villalobos\*

## Resumen

**Introducción:** Los cuadros de apendicitis aguda subhepática en niños son raros y no siempre se acompañan de malrotación intestinal, lo que dificulta el diagnóstico y manejo temprano.

**Caso clínico:** Niño de 10 años de edad, con padecimiento de cinco días de evolución caracterizado por evacuaciones diarreicas, tratado con antibióticos. Posteriormente presentó vómito, dolor abdominal tipo cólico y fiebre de 39 °C. El abdomen se encontró blando y depresible, con escaso dolor en flanco derecho. El ultrasonido y la tomografía mostraron imagen compatible con absceso subdiafragmático. Se manejó con drenaje externo. Al no obtener respuesta se realizó laparotomía exploradora, encontrando apéndice inflamada, de 10 cm de longitud, en posición ascendente sobre la correa parietocólica derecha y perforación del extremo distal a nivel subhepático. El paciente evolucionó con sepsis abdominal y choque séptico, requiriendo nueva intervención quirúrgica para drenaje de líquido serohemático. A los 40 días el paciente fue dado de alta.

**Conclusiones:** La consideración anatómica del apéndice es importante, por las múltiples presentaciones clínicas, de las cuales 30 % son atípicas y el diagnóstico se enmascara ocasionando complicaciones como perforación y abscesos. Los casos de apendicitis aguda de localización subhepática son raros y por lo general se asocian a malrotación del intestino. El retraso del tratamiento relacionado con el cuadro atípico, ocasionado por la posición poco habitual del apéndice, implica estancia hospitalaria más prolongada y riesgo de incrementar la morbilidad y mortalidad.

**Palabras clave:** Apendicitis, subhepática, absceso.

## Summary

**Background:** Acute subhepatic appendicitis in children is an uncommon presentation. It is usually associated with intestinal malrotation. When these conditions are met, accurate diagnosis and early management decisions are delayed.

**Clinical case:** We present the case of a 10-year-old male who had diarrhea without mucus or blood for 5 days. He was treated with antibiotics. Afterwards, he presented with vomiting, abdominal pain, and fever. Physical examination the abdomen demonstrated a soft and depressible mass and pain in the lower right abdomen. Abdominal ultrasound and tomography reported image of subdiaphragmatic abscess. Percutaneous puncture and drainage was performed without results. Exploratory laparotomy was then performed, revealing a subhepatic perforation of the appendix. The patient evolved with abdominal sepsis and septic shock, resulting in a new surgical intervention for drainage of serohematic fluid. The patient improved and was discharged on day 40.

**Conclusions:** It is very important to consider the position of the anatomic appendix during appendicitis because it contributes to the various clinical symptoms, of which 30% are atypical. Diagnosis is masqueraded, leading to complications such as perforations and/or abscesses that extend the hospital stay. Acute subhepatic appendicitis in children is an uncommon presentation. It is usually associated with intestinal malrotation. Delay in treatment due to atypical symptoms caused by the abnormal position of the appendix conditioned complications that implied a prolonged hospital stay, with the risk of increasing morbidity and mortality of the patient.

**Key words:** Appendicitis, subhepatic, abscess.

\* Subdirección de Pediatría.

\*\* División Pediatría Médica.

\*\*\* División de Investigación Clínica.

<sup>‡</sup> Residente de tercer año de Pediatría.

Hospital General "Dr. Manuel Gea González", México, D. F.

### Solicitud de sobretiros:

Alfonso Galván-Montaño. Calz. de Tlalpan 4800, Col. Sección XVI, Del. Tlalpan, 14080 México, D. F. Tel. y fax: (55) 4000 3040.

E-mail: gamagq3@hotmail.com

Recibido para publicación: 01-07-2009

Aceptado para publicación: 01-10-2009

## Introducción

La apendicitis en la edad pediátrica presenta un cuadro clínico atípico cuando la posición del apéndice no es la habitual y se complica con perforación, absceso, plastrón o sepsis, que pueden afectar órganos adyacentes como hígado, diafragma, pleura y pulmón, e incrementar la morbilidad y mortalidad de los pacientes.<sup>1,2</sup> Los casos informados en la literatura son esporádicos y comúnmente están asociados a malrotación intestinal. Uno de los principales conflictos es el enmascaramiento de los síntomas, que dificulta y retrasa

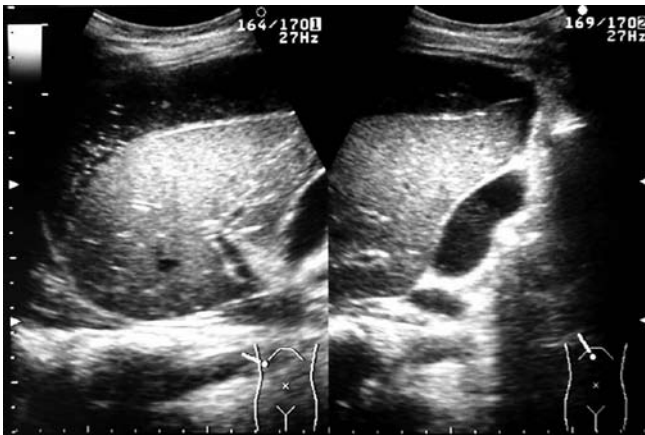
el diagnóstico correcto. Se presenta el caso de un niño con cuadro atípico de apendicitis aguda subhepática sin malrotación intestinal.

## Caso clínico

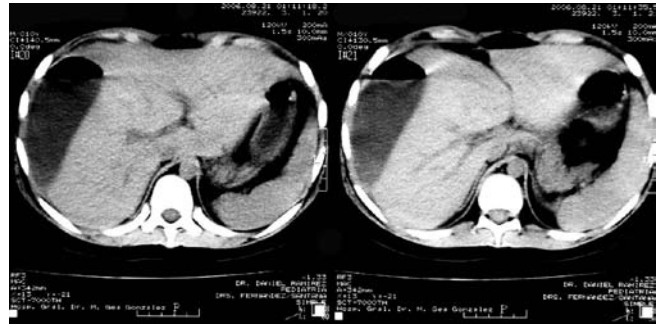Niño de 10 años de edad, quien ingresó a urgencias en el área de pediatría del Hospital General "Manuel Gea González", con padecimiento de cinco días de evolución caracterizado por evacuaciones diarreas, sin moco ni sangre, tratado con antibióticos. Posteriormente presentó vómito, dolor abdominal tipo cólico y fiebre de 39 °C de predominio nocturno, así como dificultad respiratoria y discreto dolor en hipocondrio derecho.

El abdomen a la exploración física se encontró blando y depresible, con escaso dolor en flanco derecho. Los estudios de laboratorio mostraron leucocitosis de 21 600, neutrófilos de 85 %, plaquetas de 191 mil y bandas de 3 %; las pruebas de función hepática y tiempos de coagulación fueron normales. En los estudios de imagen, la radiografía de tórax mostró elevación de hemidiafragma derecho, el abdomen con distensión de asas intestinales y niveles hidroaéreos. El ultrasonido abdominal evidenció hígado de forma, tamaño y situación habitual, con imagen sugestiva de absceso subdiafragmático derecho (figura 1). En la tomografía toracoabdominal se observó derrame pleural, zonas de consolidación basal derecha y absceso subdiafragmático (figura 2).

Ante la sospecha de absceso hepático se llevó a cabo punción percutánea de la zona, obteniendo líquido amarillo fétido (fecaloide), por lo que se dejó sonda de 8.5 French para drenaje, aislándose de la muestra *Escherichia coli*, *Klebsiella pneumoniae*, *Proteus mirabilis* y *Enterococcus*.



**Figura 1.** Ultrasonido abdominal con imagen hipocóica de morfología tubular subdiafragmática derecha, adyacente al hígado con nivel hidroaéreo.



**Figura 2.** Tomografía del abdomen con derrame pleural derecho, zonas de consolidación basal derecha y absceso subdiafragmático.

El tratamiento fue con ceftriaxona, metronidazol y vancomicina. Al tercer día del ingreso hospitalario, el paciente continuaba con fiebre. Mediante tomografía se apreció persistencia del absceso subdiafragmático, por lo que se efectuó laparotomía exploradora, encontrando apéndice perforado en espacio subhepático y confirmando el absceso subdiafragmático. Se llevó a cabo apendicetomía, drenaje del absceso y lavado de la cavidad.

El paciente evolucionó con sepsis abdominal y choque séptico, ameritando nueva intervención quirúrgica para drenaje de líquido serohemático y cambio de antibióticos (meropenem, amikacina y vancomicina). A los 40 días el paciente fue dado de alta en buenas condiciones.

## Discusión

El apéndice vermiforme se origina en la porción terminal del ciego, mide aproximadamente entre 8 y 10 cm, su posición depende de la ubicación que tome el ciego durante su rotación en el desarrollo embrionario. De esta variedad de posiciones que adquiere el apéndice, en 65 % de los casos se encuentra retrocecal, en 30 % en posición pélvica y solo en 5 % su posición es extraperitoneal (retrocólica, subcecal, preileal y posileal).<sup>3</sup> Gulzar<sup>4</sup> encontró cuatro casos de apendicitis subhepática de un total de 160 pacientes con apendicitis aguda. En otros informes individuales, principalmente en adultos, se señala que la posición subhepática del apéndice es resultado de una anomalía del desarrollo.<sup>5-7</sup>

La consideración anatómica es importante ya que contribuye a las múltiples presentaciones clínicas, de las cuales 30 % son atípicas y el diagnóstico se enmascara ocasionando complicaciones como perforación y abscesos, lo que incrementa la estancia hospitalaria.<sup>8</sup> En el paciente descrito, el apéndice de 10 cm de longitud se encontró en posición ascendente sobre la corredera parietocólica derecha, con el extremo distal perforado a nivel subhepático.

En la apendicitis, las vías comunes de diseminación del material purulento dentro de la cavidad peritoneal son la co-redera paracólica y la cavidad pélvica; en los casos atípicos se describen los espacios suprahepáticos e infrahepáticos, donde se localizan los abscesos.

De los pocos casos informados en la literatura, los puntos de concordancia principal se basan en la analogía entre el absceso subhepático apendicular y el absceso hepático, con relación a la sintomatología y los estudios de imagen.<sup>9</sup> En el presente caso, la exploración física, la persistencia de fiebre y los datos de absceso en hipocondrio derecho llevaron al diagnóstico de absceso hepático, retardando el manejo quirúrgico definitivo para el problema real; el paciente fue operado hasta el octavo día con complicaciones graves de sepsis abdominal y septicemia, con lo que se alargó su hospitalización por más de un mes.

## Conclusiones

Los abscesos subhepáticos secundarios a apendicitis aguda son raros y su asociación con malrotación intestinal es lo más frecuente. Se consideró importante presentar este caso dado que esta asociación no estuvo presente. El retraso del tratamiento relacionado al cuadro atípico ocasionado por la posición poco habitual del apéndice condiciona complicaciones como abscesos, peritonitis generalizada o septicemia, que implican desde estancia hospitalaria más prolongada hasta el riesgo de incrementar la morbilidad o mortalidad.

El diagnóstico clínico de estos casos es difícil; el empleo oportuno de estudios de imagen adecuados como el ultrasonido o la tomografía computarizada son indispensables para establecer el diagnóstico acertado y el manejo quirúrgico en forma temprana, a fin de evitar complicaciones, estancia prolongada y de incrementar la morbilidad y mortalidad.

## Referencias

1. Dunn JC. Appendicitis. In: Grosfeld JL, O'Neill Jr. JA, Coran AG, Fonkalsrud EW, editors. *Pediatric Surgery*. 6<sup>th</sup> ed. Philadelphia: Mosby; 2006. pp. 1501-1513.
2. Mendoza MR, Alonso MF. Apendicitis en edades pediátricas. *Cir Gen* 2005;27:238-244.
3. Rangarajan M, Palanivelu C, Senthilkumar R, Velusamy M. Appendicular abscess masquerading as a liver abscess: value of laparoscopy in diagnosis and management. *Internet J Surg* 2006;8(1). Available at [http://www.ispub.com/journal/the\\_internet\\_journal\\_of\\_surgery/archive/volume\\_8\\_number\\_1.html](http://www.ispub.com/journal/the_internet_journal_of_surgery/archive/volume_8_number_1.html)
4. Gulzar S, Umar S, Dar GM, Rasheed R. Acute appendicitis—importance of clinical examination in making a confidential diagnosis. *Pak J Med Sci* 2005;21:125-132.
5. Gan BS, Sweeney JP. An unusual complication of appendectomy. *J Pediatr Surg* 1994;29:1622.
6. Rappaport WD, Warneke JA. Subhepatic appendicitis. *Am Fam Physician* 1989;39:146-148.
7. Harned RK. Retrocecal appendicitis presenting with air in the subhepatic space. *Am J Roentgenol* 1976;126:416-418.
8. See TC, Ng CS, Watson CJ, Dixon AK. Appendicitis: spectrum of appearances on helical CT. *Br J Radiol* 2002;75:775-781.
9. Kulvatunyou N, Schein M. Perforated subhepatic appendicitis in the laparoscopic era. *Surg Endosc* 2001;15:769.