

Cirugía parcial de laringe. Técnicas y resultados

José Francisco Gallegos-Hernández

Resumen

Introducción: La preservación de la laringe ha sido en los últimos años uno de los temas más estudiados en la oncología cervicofacial y es objetivo secundario en el tratamiento del cáncer de laringe, después del control locoregional.

Discusión: El tratamiento del cáncer originado en las mucosas de cabeza y cuello, y el de laringe en particular, ha evolucionado en los últimos 10 años; la quimioterapia de inducción y la asociación de quimioterapia/radioterapia concomitante han cambiado la estrategia terapéutica en esta neoplasia. Desde el inicio del siglo XX se han descrito numerosas técnicas de cirugía abierta conservadora de la voz en las que con la extirpación de la porción neoplásica del órgano se logra la curación y la preservación de la función (fonación comprensible, deglución sin falsa ruta y ventilación sin traqueotomía); de ahí la importancia de conocer cuáles son útiles en el contexto actual del tratamiento multidisciplinario del cáncer laríngeo. Se describen las técnicas, indicaciones y errores por evitar en tres procedimientos conservadores dirigidos a tratar tumores endolaríngeos con preservación de la función laríngea.

Conclusiones: En neoplasias localizadas en la laringe, tanto en etapas iniciales como intermedias, la radioterapia como variedad única permite preservar la calidad de voz y un adecuado control, sin embargo, existen localizaciones tumorales específicas en las que la tasa de respuesta es menor; en esos casos la cirugía parcial constituye una alternativa segura, tanto oncológica como funcionalmente.

Palabras clave: Laringotomía, cáncer de laringe, cirugía conservadora.

Abstract

Background: In recent years preservation of the larynx has been one of the most studied subjects in the field of cervicofacial oncology and is the secondary target in the treatment of laryngeal cancer after locoregional control.

Discussion: Treatment of cancers originating generally in the mucosa of the head and neck and in particular of the larynx has evolved greatly during the past 10 years. Inclusion of induction chemotherapy and the association of concomitant chemotherapy/radiotherapy in the medical armamentarium has totally changed the therapeutic strategy for this neoplasm. Since the beginning of the 20th century, numerous techniques for voice preservation surgery have been described. These techniques allow extirpation of the neoplastic portion of the organ, obtaining oncological treatment but preserving voice function, understandable phonation, normal swallowing function and breathing without tracheotomy. It is important to determine whether these techniques are still useful in the present context of multidisciplinary treatment of laryngeal cancer. The objective of this study is to demonstrate techniques, indications and errors to avoid in three surgical techniques considered useful to treat endolaryngeal tumors, preserving function.

Conclusions: In neoplasms of the larynx, in early as well as intermediate stages, these techniques offer excellent voice quality and suitable control specific to tumors located within the larynx. It is currently known that these tumors imply a lower rate of response. In these patients, partial surgery offers adequate oncological control and a safe therapeutic and functional alternative.

Key words: Laryngectomy, laryngeal cancer, conservative surgery.

Departamento de Tumores de Cabeza y Cuello, Hospital de Oncología, Centro Médico Nacional Siglo XXI, Instituto Mexicano del Seguro Social, México, D. F.

Correspondencia:

José Francisco Gallegos-Hernández.
Departamento de Tumores de Cabeza y Cuello,
Hospital de Oncología, Centro Médico Nacional Siglo XXI,
Av. Cuauhtémoc 330, Col. Doctores, Del. Cuauhtémoc,
03725 México, D. F.
E-mail: gal61@prodigy.net.mx; govame@gmail.com

Recibido para publicación: 10-08-2009

Aceptado para publicación: 04-02-2010

Introducción

Los dos objetivos principales en pacientes con cáncer laríngeo en etapas iniciales son el control oncológico y la preservación de la función orgánica. La preservación de la función se entiende como la capacidad del paciente para hablar, ventilar por vía natural y deglutir sin aspirar; para lograrla, las dos alternativas terapéuticas útiles son la radioterapia y la cirugía conservadora, ya sea abierta o endoscópica.¹ La decisión depende del estado general del paciente, características del tumor, sitio laríngeo de origen y experiencia del grupo tratante.²⁻⁴

La etapa por sí misma no determina el tipo de tratamiento que debe ofrecerse, ya que el tumor puede tener extensión endolaríngea diversa dentro de una misma etapa: puede infiltrar supraglotis, glotis y subglotis con movilidad cordal normal o estar limitado a una cuerda con movilidad reducida. Si bien ambas lesiones se estadifican como T2 (AJCC 2002),⁵ las probabilidades de éxito con uno u otro tratamiento difieren; el mayor riesgo de persistencia tumoral posterior a radioterapia hace que se prefiera la resección quirúrgica en el segundo caso.

Son múltiples las técnicas de cirugía abierta conservadora y si bien las hay para cada localización tumoral, algunas son realizadas con tan poca frecuencia que solo se encuentran descritas en pequeñas series o en informes de casos aislados.

El objetivo de esta exposición es describir las indicaciones precisas de las tres técnicas de cirugía laríngea parcial más efectuadas y con las que se resuelve la mayoría de los tumores endolaríngeos en etapa inicial o intermedia⁴ preservando la voz. Se precisan los pasos que facilitan su realización, así como los puntos clave y errores por evitar.

Laringectomía frontolateral

Indicaciones: tumor limitado a una cuerda vocal, comisura anterior superficial (figura 1) o tercio anterior de la cuerda contralateral. Actualmente la indicación más frecuente de este procedimiento es en pacientes con recaída posterior a la radioterapia y en los que el tumor continúa localizado en una cuerda, con movilidad normal, sin extensión extraglotica y con invasión nula o superficial a la comisura anterior.

Requisitos: no infiltración de quilla del cartílago tiroides en la tomografía computarizada; endoscópicamente el tumor no debe infiltrar el pie de la epiglotis ya que la diseminación del tumor hacia el espacio preepiglótico es mayor; no infiltración subglótica ni cordoaritenoidea; no invasión del ventrículo de Morgagni.

Aunque se puede incluir un aritenoides, los resultados funcionales no son satisfactorios y la tasa de aspiración es mayor.

Contraindicaciones: infiltración supraglótica o subglótica, disminución de la movilidad cordal o aritenoidea, evidencia topográfica de infiltración del espacio paraglótico (aumento del diámetro medido por tomodensitometría entre el borde cordal y el cartílago tiroides).

Técnica: incisión en la línea media o en U, disección de músculos pretiroideos, sección de la glándula tiroides en su istmo, incisión vertical del pericondrio, desde la escotadura tiroidea hasta el borde inferior. Con una sierra oscilante se realiza sección de una “baguette” cartilaginosa de aproximadamente 1 cm, 0.5 cm a cada lado de la línea

media (figuras 1A y 2); se aborda la luz laríngea por el lado contralateral del tumor.

Despericondrización y disección del espacio paraglótico, o bien, con la punta fina del electrocauterio, en el lado donde se encuentra el tumor (figura 1B, línea punteada) se lleva a cabo sección cordal en región cordoaritenoidea; el borde superior del cricoides es el límite inferior donde se secciona la mucosa laríngea. La pieza operatoria se extrae en bloque, lo que permite escindir la comisura anterior completamente. El pie de la epiglotis se secciona inmediatamente por arriba del ligamento tiroepiglótico.

Se realiza hemostasia cuidadosa del lecho de resección (fondo del espacio paraglótico); opcionalmente se puede poner un punto entre el borde seccionado de la cuerda sana y la nueva comisura anterior (sitio de unión del cartílago tiroides).

El cierre se lleva a cabo con tres puntos de poliglactina del 0 en ambas alas del cartílago tiroides; los músculos cinta se suturan por encima del cartílago tiroides. Se recomienda realizar traqueotomía de protección en el segundo anillo traqueal, que puede cerrarse tres días después; puede no realizarse si se considera que no hay riesgo de sangrado.

El paciente puede deglutir dos días después sin necesidad de tubo de alimentación.

Errores por evitar: incluir pacientes con tumores que infiltran el espesor de la comisura anterior o el pie de la epiglotis; fijar la cuerda contralateral ya que la calidad de la

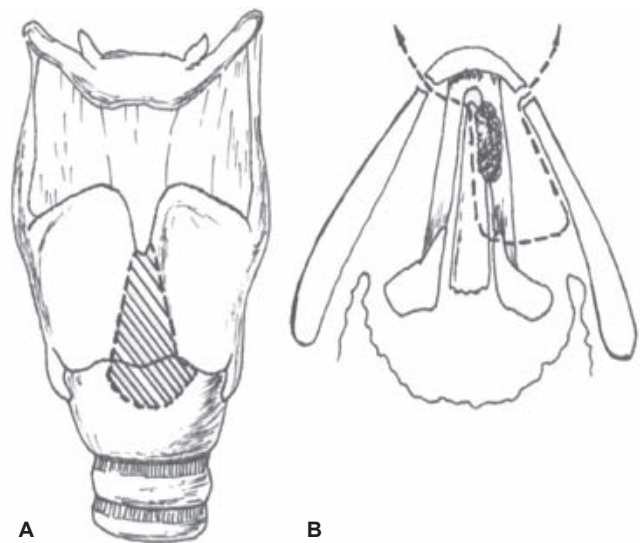


Figura 1. Laringectomía frontolateral. A) Se incluye una “baguette” cartilaginosa en la región de la quilla tiroidea para escindir la comisura anterior; corte inferior en borde superior del cricoides. B) Se incluye la comisura anterior, la totalidad de la cuerda vocal con neoplasia y el tercio anterior de la cuerda sana; sección posterior en la articulación cordoaritenoidea.

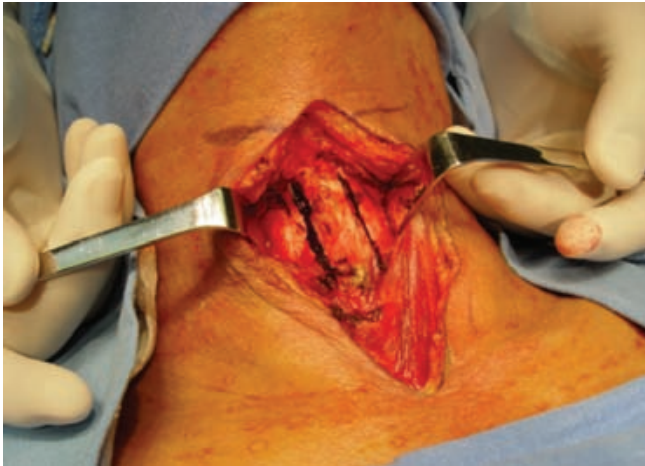

Figura 2. Laringectomía frontolateral: la resección de la quilla tiroidea (líneas) permite la resección completa de la comisura anterior; los músculos pretiroideos han sido disecados, preservados y separados lateralmente.

voz es menor; no realizar hemostasia cuidadosa con pinza bipolar del lecho de resección (espacio paraglótico), ya que el riesgo de sangrado en ese dicho sitio es elevado.

Laringotomía subtotal o supracricoidea con cricohioidoepiglotopexia

Con esta técnica se resuelve casi la totalidad de las neoplasias endolaríngeas que han respetado la funcionalidad laríngea; está indicada cuando se desconoce la estadificación previa y la función es normal. Tiene el inconveniente de dejar una voz poco potente y “apagada”, sin embargo, totalmente inteligible; es un paso antes de la laringectomía total. Fue descrita por Majer⁶ y popularizada por Jean-Jaques Piquet,⁶⁻⁸ es un resumen de las intervenciones descritas por Labayle.^{7,9}

Indicaciones: tumores que invaden el espacio paraglótico, incluso fijando la cuerda pero dejando móvil el aritenoides ipsilateral; tumores de la comisura anterior no limitados a su superficie sino que penetran en el espesor submucoso (llamados también tumores de la “verdadera comisura anterior”), aun con infiltración incipiente de la cara interna del cartílago tiroideos en su quilla (ésta es la indicación clásica del procedimiento); tumores que invaden el pie de la epiglotis sin llegar a la cara laríngea de la epiglotis y sin infiltración del espacio preepiglótico o con invasión incipiente limitada al tercio inferior sin que tomográficamente se vea tumor en la región infrahioides.

Contraindicaciones: infiltración subglótica, fijación aritenoides, fijación cordal bilateral, infiltración topográfica

del espacio hiotiroepiglótico, tumor extralaríngea, infiltración del cartílago tiroideos.

Técnica: incisión en U centrada en la membrana crico-tiroidea, lo cual permite que al ascender el cricoides la traqueotomía quede en el borde de la incisión; puede también aislarse la traqueotomía efectuando una incisión inferior y separada, usualmente horizontal. Los músculos prelaríngeos se desprenden del cartílago tiroideos; se mantienen separados para ofrecer una segunda capa en el momento de la reconstrucción. Se debe evaluar la membrana tirohioides mediante la observación directa y la palpación para descartar neoplasia extralaríngea que indique efectuar laringectomía total. Se realiza traqueotomía en el tercer anillo traqueal.

Se seccionan las astas mayores del cartílago tiroides y con bisturí se seccionan los constrictores faríngeos en los bordes del cartílago tiroides; las astas menores son también escindidas en su límite con el cartílago, lo cual permite preservar ambos nervios laríngeos inferiores, un aspecto muy importante para lograr la adecuada función y para disminuir la tasa de aspiración (figura 3A).

La membrana tirohioides se secciona en el borde superior del cartílago tiroides, cortando el pie de la epiglotis por arriba del ligamento tirohioides (unión de la epiglotis a la comisura anterior), como se muestra en la figura 3B; la membrana cricotiroidea se secciona en el borde inferior del mismo disecando el lado enfermo en forma subpericondral hacia el cricoides para obtener el mejor margen quirúrgico posible (figura 4).

Cricohioidoepiglotopexia: tres puntos (originalmente efectuados con catgut crómico del 1 que puede ser sustituido por poliglactina del 0) permiten realizar la fijación del

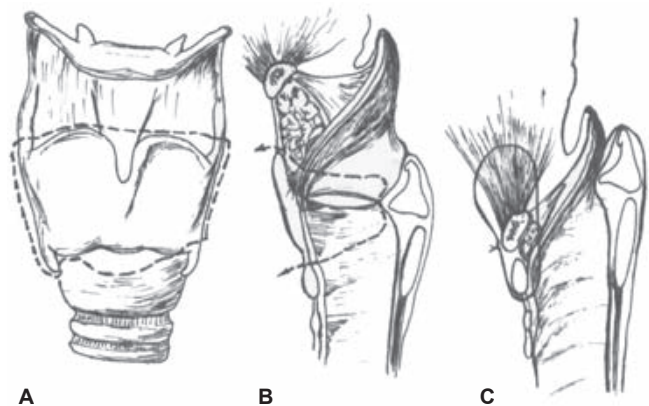


Figura 3. Laringectomía subtotal con cricohioidoepiglotopexia. A) Se escinde todo el cartílago tiroideos. B) Se efectúa corte superior en el borde superior del cartílago tiroideos y el pie de la epiglotis se pasa por el espacio hiotiroepiglótico, por lo que se debe asegurar que no exista tumor en él. C) Reconstrucción: fijación de cricoides al hioides, cuerpo del cartílago epiglotíco y base de la lengua.

cricoides al complejo hioides-epiglotis-base de la lengua. Cada punto abarca la totalidad del cartílago cricoides en forma submucosa para evitar sinequias y el borde inferior de la epiglotis por debajo del hioides, y aproximadamente 1 cm por arriba de él; se debe alinear el cricoides al hioides para evitar la retracción de este último, lo cual dificulta la deglución (figura 3C).

Se aproximan los músculos prelaríngeos, previamente disecados y preservados, para formar el segundo plano de la reconstrucción.

Aunque la técnica permite incluir en la resección uno de los aritenoides, esto incrementa la aspiración, disminuye aún más la calidad de la voz y la evolución posoperatoria es más compleja, por lo que no es aconsejable. Cuando existe indicación de extirpar un aritenoides se debe plantear la posibilidad de conservar la laringe por otro método (QT-neo seguida de QT-RT o QT-RT).

Errores por evitar: incluir pacientes con fijación aritenoidea, suturar la faringe, no dejar alineados hioides y cricoides, no tomar suficiente tejido del lado del hioides (favorece la ruptura de la pexis) o seccionar uno o dos nervios recurrentes.

Laringectomía subtotal o supracricoidea con cricohioidopexia

Esta técnica difiere de la anterior en que incluye la totalidad de la epiglotis, el corte superior se sitúa inmediatamente por debajo del hioides (figuras 5A y 5B) y, como su nombre lo indica, la fijación cricoidea para la reconstrucción se hace directamente al hioides y a la base de la lengua.

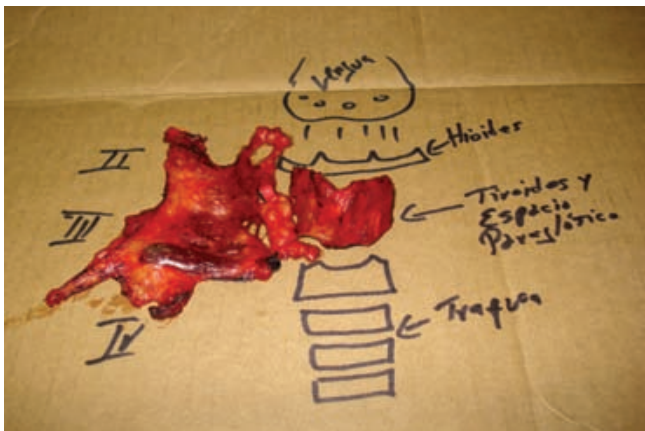

Figura 4. Pieza quirúrgica de la laringectomía subtotal; se ha incluido la disección de cuello tipo lateral (II a III). La resección total del cartílago tiroideo permite la remoción completa de ambos espacios paratiroideos.

Fue diseñada para los pacientes en quienes la infiltración epiglótica no se limita al pie sino que llega a la cara laríngea de este cartílago diseminándose a través de las fenestraciones epiglóticas hacia el espacio preepiglótico. Su indicación precisa es la infiltración del espacio preepiglótico generalmente causada por diseminación del tumor desde la cara laríngea de la epiglotis.

A diferencia de la laringotomía subtotal o supracricoidea con cricohioidopexia, en ésta se incluye el espacio preepiglótico y se escinde la epiglotis en su totalidad con reconstrucción del defecto laríngeo al fijar el cricoides al hioides.

La tasa de aspiración es mayor comparada con la laringotomía subtotal o supracricoidea con cricohioidopexia.

Técnica: similar a la anterior, difiere principalmente en la resección superior. El hioides se disecciona en su cara inferior (figura 5A) por debajo de la mucosa y hacia arriba para llegar a la vallécula por donde se abre la laringe; se jala el borde superior de la epiglotis y se secciona en la región vallecular a lo largo de ambos repliegues ariepiglóticos (figura 5B). El pedículo vascular laríngeo superior se liga pero el nervio laríngeo superior debe conservarse para mejorar la voz y la deglución; la sección pasa en la apófisis vocal de los aritenoides. La resección inferior es similar a la técnica anterior.

Reconstrucción: hemostasia cuidadosa, sobre todo en la región basilingual. Se debe descartar lesión del seno piriforme; dos o tres puntos con poliglactina 3/0 permiten cerrar el defecto faríngeo lateral y disminuir la posibilidad de fuga en esa región. El cricoides se fija al hioides y base de la lengua con tres puntos de poliglactina del 0 o sutura crómica del 1, tomando aproximadamente 1.5 cm de la base de la lengua para asegurar la fijación (figura 5C); el hioides y el

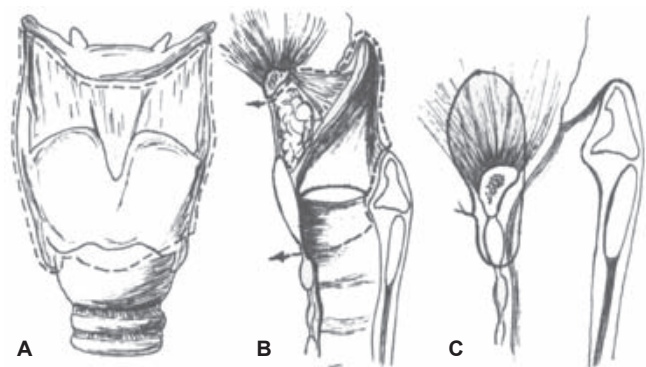


Figura 5. Laringectomía subtotal con cricohioidopexia. a) Corte superior inmediatamente por debajo del hioides. b) Escisión del espacio hiotiroepiglótico y de la epiglotis. c) Reconstrucción con tres puntos de material absorbible del cricoides al hioides y base de la lengua.

cricoides deben quedar alineados. Los músculos prelaríngeos forman el segundo plano. La traqueotomía queda en el tercer anillo traqueal.

Errores por evitar: cerrar demasiado la faringe lateral, dejar al hioides sobre el cricoides (dificulta la deglución y favorece la aspiración), lesionar el seno piriforme o los nervios recurrentes.

Aunque se puede incluir un aritenoides en la resección, no es aconsejable pues incrementa la aspiración y dificulta la evolución posoperatoria.

Conclusiones

El tratamiento actual del cáncer laríngeo es multidisciplinario; su secuencia no solo está determinada por la etapa tumoral sino que debe considerarse la localización, el subsitio infiltrado y el propio estado para decidir la mejor alternativa terapéutica.¹⁰

El advenimiento de la quimioterapia y de los regímenes combinados de quimiorradioterapia ofrecen la posibilidad de preservar la funcionalidad laríngea con control locoregional adecuado y mejoría de la supervivencia global cuando se compara con la de los controles históricos en los que el tratamiento consistía en cirugía (generalmente laringectomía total) seguida de radioterapia posoperatoria.^{11,12} Aunque parece que este tratamiento puede evitar la cirugía en etapas locoregionalmente avanzadas, la cirugía conservadora de la voz efectuada en forma abierta todavía tiene un importante papel: ofrece la posibilidad de conservación funcional con adecuado control oncológico en quienes el tratamiento inicial con radioterapia ha fracasado, en quienes la localización del tumor hace predecir una baja tasa de éxito con quimiorradiación, en pacientes en etapas en las que los tratamientos combinados no están indicados y en aquellos cuyo estado general contraindica el tratamiento sistémico. De ahí la trascendencia de conocer las indicaciones de estos procedimientos a la luz de los conocimientos actuales.¹³

Es fundamental recurrir a estas técnicas conforme las indicaciones de su uso sin tratar de solucionar problemas para los cuales no están diseñadas, dado que esto implica no solo el fracaso desde el punto de vista funcional sino

también oncológico; después de todo, la laringectomía total debe ser considerada una alternativa en el tratamiento del cáncer laríngeo.¹²

La cirugía abierta conservadora de laringe es una opción más dentro de los recursos disponibles para el manejo del cáncer laríngeo. En el contexto actual debe evaluarse en forma individual a los pacientes para decidir la mejor decisión terapéutica: cirugía por vía oral, cirugía abierta conservadora, quimioterapia de inducción seguida de quimiorradiación, quimiorradiación de inicio o únicamente radiación.

Referencias

1. Lawson W, Biller HF, Suen JY. Cancer of the larynx. In: Meyers EN, Suen JY, eds. *Cancer of the Head and Neck*. 2nd ed. New York: Churchill Livingstone; 1989. pp. 533-592.
2. American Society of Clinical Oncology; Pfister DG, Laurie SA, Weinstein GS, Mendenhall WM, Adelstein DJ, Ang KK, et al. American Society of Clinical Oncology clinical practice guideline for the use of larynx-preservation strategies in the treatment of laryngeal cancer. *J Clin Oncol* 2006;24:3693-3704.
3. Ambros P. The role of laser microsurgery in the treatment of laryngeal cancer. *Curr Opin Otolaryngol Head Neck Surg* 2007;15:82-88.
4. Gallegos-Hernández JF, Minauro-Muñoz G, Arias-Ceballos H, Hernández-San Juan M, Flores-Días R, Reséndiz-Colosía JA. Partial pharyngolaryngectomies for treatment of pharyngo-laryngeal cancer. *Cir Cir* 2008;76:209-213.
5. Sobin L, Gospodorowicz MK, Witterkind C. Head and neck tumors, larynx. In: *UICC International Union Against Cancer. TNM Classifications of Malignant Tumors*. 7th ed. New York: Wiley-Liss; 2010. pp. 41-45.
6. Majer EN, Rieder W. Technique de la laryngectomie permettant de conserver la perméabilité respiratoire. *Ann Otolaryngol Chir Cervicofac* 1959;76:677-687.
7. Piquet JJ, Roux X, Desaulty A, Decroux G. The crico-hioido-epiglottopexie. *Ann Otolaryngol Chir Cervicofac* 1974;91:681-689.
8. Piquet JJ. *Laryngectomies partielles, subtotales et totales*. Paris: Encyclopédie Médico-Chirurgicale; 1993. pp. 1-13.
9. Labayle J, Bismuth R. Total laryngectomy with reconstruction *Ann Otolaryngol Chir Cervicofac* 1971;88:219-228.
10. Lefebvre JL, Calais G. Larynx preservation, state of the art. *Cancer Radiother* 2005;9:37-41.
11. Bourhis J, Lefebvre JL, Terman S, Lusinchi A, Janot F, Wibault P, et al. Larynx preservation, nonsurgical approaches. *Cancer Radiother* 2004;suppl 1:S24-S28.
12. Lefebvre JL. Laryngeal preservation in head and neck cancer: multidisciplinary approach. *Lancet Oncol* 2006;7:747-755.
13. Folz BJ, Rinaldo A, Silver CE, Ferlito A. The history of horizontal glottectomy. *Eur Arch Otorhinolaryngol* 2010;267:255-259.