

# Tratamiento de pseudoaneurismas arteriales con inyección percutánea de trombina guiada por ultrasonido

Manuel Alejandro Sánchez-Enciso,\* Cesar Nuño-Escobar,\* Alejandro González-Ojeda,\*\* Francisco Javier Llamas-Macias,\* Carlos Rubén Ramos-López,\* Clotilde Fuentes-Orozco\*\*

## Resumen

**Introducción:** los pseudoaneurismas o falsos aneurismas son una de las complicaciones más frecuentes tras la manipulación arterial invasiva. Se han descrito diferentes métodos de tratamiento como la reparación quirúrgica, la compresión guiada con ultrasonido y procedimientos endovasculares. La inyección de trombina guiada por ultrasonido es un procedimiento menos invasivo que ha mostrado eficacia, seguridad y bajo costo. En algunos casos se considera como el tratamiento de elección. Se presentan los resultados preliminares de pacientes tratados en el servicio de Angiología y Cirugía Vascular de la Unidad Médica de Alta Especialidad del Hospital de Especialidades del Centro Médico Nacional de Occidente del Instituto Mexicano del Seguro Social.

**Material y métodos:** serie de casos en pacientes adultos portadores de pseudoaneurismas arteriales iatrogénicos demostrados clínicamente y corroborados por ultrasonido. Se describen la técnica empleada para su manejo mediante la aplicación de trombina guiada por ultrasonido así como las complicaciones y el seguimiento.

**Resultados:** se incluyeron 12 pacientes, edad promedio 63 años (DE 12.4), 33% fueron hombres y 67% mujeres. Los estados comórbidos asociados fueron: hipertensión arterial 83%, diabetes mellitus 50%, obesidad 66%. Todos los pseudoaneurismas se localizaron en la arteria femoral (razón 2:1 derecha/izquierda). Las dimensiones promedio de los pseudoaneurismas fueron 48.2 mm (DE 11.9 [rango de 30 a 65 mm]) × 44.3 mm (DE 9.3 [rango de 20 a 53 mm]). El diámetro del cuello fue de 2.2 mm (DE 0.54, [rango de 1.5 a 3 mm]). Morfología: 11 (87.5%) unilobulados y uno (12.5%) bilobulado. Todos reportaron integridad arterial con oclusión completa con una aplicación, sin recidiva y morbilidad a 90 días de seguimiento.

**Conclusiones:** en nuestro estudio obtuvimos 100% de trombosis sin recurrencias de los pseudoaneurismas ni complicaciones. No obstante se requiere de mayores seguimiento y número de casos para confirmar estos resultados.

**Palabras clave:** pseudoaneurisma, ultrasonido, trombina.

## Abstract

**Background:** The pseudoaneurysms or false aneurysms are one of the most common complications after arterial invasive manipulation. Different methods of treatment have been described, such as surgical repair, ultrasound-guided compression and endovascular procedures. Ultrasound guided thrombin injection has shown efficacy, safety and low cost, and in some cases the procedure is considered the treatment of choice. Preliminary results are presented.

**Methods:** Design: Case series. We studied adult patients with iatrogenic arterial pseudoaneurysms demonstrated clinically and corroborated with ultrasound. We describe the technique used for the management of the arterial pseudoaneurysms by ultrasound-guided thrombin application, as well as complications and follow-up.

**Results:** Twelve patients were included with a mean age of 63 years (SD 12.4), 33% were male and 67% female. Associated comorbid states were hypertension 83%, 50% diabetes, obesity 66%. All pseudoaneurysms were located in the femoral artery (2:1 right/left ratio). The mean size of the pseudoaneurysm was 48.2mm SD 11.9, (range of 30 to 65mm) by 44.3mm SD 9.3, (range 20 to 53mm). The average neck diameter was 2.2mm SD 0.54 (range of 1.5 to 3mm). Eleven cases were unilobulated (87.5%), and one bilobulated (12.5%). All reported arterial integrity with complete occlusion after one thrombin application without recurrence and morbidity after 90 days of follow up.

**Conclusions:** In our study we obtained a 100% of thrombosis without pseudoaneurysm recurrence or complications. However a longer follow up time and more number of cases are required to confirm these results.

**Key words:** Pseudoaneurysms, ultrasound, thrombin.

\* Servicio de Angiología, Cirugía Vascular y Torácica. Unidad Médica de Alta Especialidad, Hospital de Especialidades del Centro Médico Nacional de Occidente. Instituto Mexicano del Seguro Social.

\*\* Unidad de Investigación en Epidemiología Clínica. Unidad Médica de Alta Especialidad, Hospital de Especialidades del Centro Médico Nacional de Occidente. Instituto Mexicano del Seguro Social.

### Correspondencia:

Clotilde Fuentes Orozco

Calle Nebulosa #2975, Interior 6C, Colonia Jardines del Bosque, 44520, Guadalajara, Jalisco, México

Tel.: (33) 36189538

Correo electrónico: clotildefuen@hotmail.com

Recibido para publicación: 04-05-2011

Aceptado para publicación: 08-08-2011

## Introducción

Los pseudoaneurismas (o falsos aneurismas) son dilataciones de los vasos sanguíneos, comúnmente arteriales, con pérdida de parálaje, cuyas paredes están constituidas por los tejidos vecinos y no por la pared de la arteria misma; es una de las complicaciones más frecuentes tras la manipulación arterial invasora. Se produce tras una punción arterial por un fallo en el cierre de la arteriotomía con acumulación de sangre en las partes blandas alrededor de la arteria. Pueden formarse en cualquier vaso puncionado aunque con más frecuencia se localizan en la arteria femoral. La incidencia es de 0.2% para estudios de diagnóstico y de hasta 16% en procedimientos vasculares terapéuticos complejos.<sup>1</sup>

Uno de los factores que ha contribuido al aumento de la incidencia de los pseudoaneurismas es el uso, de cada vez más frecuente, de catéteres e introductores de gran tamaño para los tratamientos endovasculares. La monitorización invasora, los errores técnicos durante la inserción de estos dispositivos, una edad mayor de 60 años, ser del sexo femenino, tener anticoagulación perioperatoria, la inexperiencia del radiólogo o cardiólogo intervencionista y las vasculopatías periféricas subyacentes así como la compresión ineficaz posterior a procedimiento y la falla de los dispositivos de cierre facilitan su aparición.<sup>2</sup>

Los pseudoaneurismas pueden ser difíciles de detectar si se acompañan de hematoma. Se detectan clínicamente como una pulsación expansiva o frémito y dolor a la palpación, descenso brusco del hematocrito o en la auscultación de un nuevo soplo.

El método de diagnóstico más preciso es el ultrasonido dúplex, que tiene la ventaja de ser una prueba incruenta y permite definir algunas características importantes como el tamaño, posible origen, diámetro del cuello y su longitud, la arquitectura del vaso original, velocidad del flujo sanguíneo en él y en la bolsa del pseudoaneurisma.

Existen diferentes métodos de tratamiento. La reparación quirúrgica y la observación son medidas terapéuticas aceptadas en el manejo de pseudoaneurismas pequeños o menores de 1.5 cm. Otro tratamiento considerado es la compresión guiada con ecografía; sin embargo, esta técnica produce dolor, por lo que siempre se requiere sedación y analgesia; aún así, la trombosis del pseudoaneurisma tiene resultados poco fiables.<sup>1,2</sup> Los tratamientos endovasculares implican mayor consumo de recursos y personal adiestrado. Actualmente la inyección de trombina guiada por ultrasonido ha mostrado ser un tratamiento eficaz para inducir la trombosis de los pseudoaneurismas, evitando la cirugía en algunos casos y con porcentajes de éxito superiores a 95%; menos de 5% de los casos experimentan complicaciones utilizando trombina humana.<sup>1-5</sup>

El propósito de este trabajo es informar la frecuencia del cierre de pseudoaneurismas arteriales yatrogénicos utilizando inyección percutánea de trombina humana bajo guía sonográfica.

## Material y métodos

*Tipo de estudio:* serie de casos. Se incluyeron pacientes con diagnóstico de pseudoaneurisma arterial del servicio de Angiología y Cirugía Vascular de la Unidad Médica de Alta Especialidad, Hospital de Especialidades del Centro Médico Nacional de Occidente del Instituto Mexicano del Seguro Social, esto durante el periodo del 1 de octubre de 2008 al 30 de septiembre de 2010.

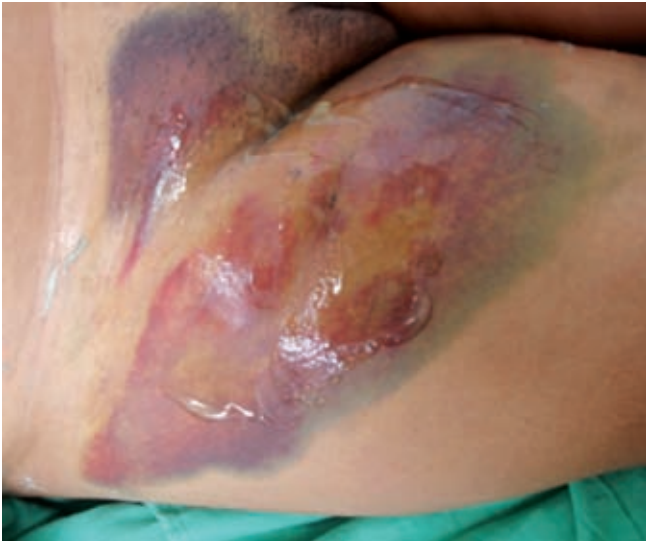*Criterios de inclusión:* edad mayor de 18 años, sin distinción de sexo, pseudoaneurisma arterial yatrogénico confirmado mediante ultrasonografía Doppler. No se incluyeron mujeres embarazadas, con infección cutánea, antecedentes de hipersensibilidad a la trombina, pseudoaneurismas perianastomóticos, lesiones con hemorragia activa, pseudoaneurismas compresivos a estructuras vecinas manifestados por dolor, edema o necrosis de la piel.

*Descripción de la técnica:* la región se prepara mediante asepsia y antisepsia con yodopovidona; se localiza el pseudoaneurisma con ultrasonido Doppler vascular lineal de 8 MHz y se fija el transductor sobre el mismo, documentando el diámetro, la localización del cuello y su relación con estructuras vecinas (figuras 1 y 2).

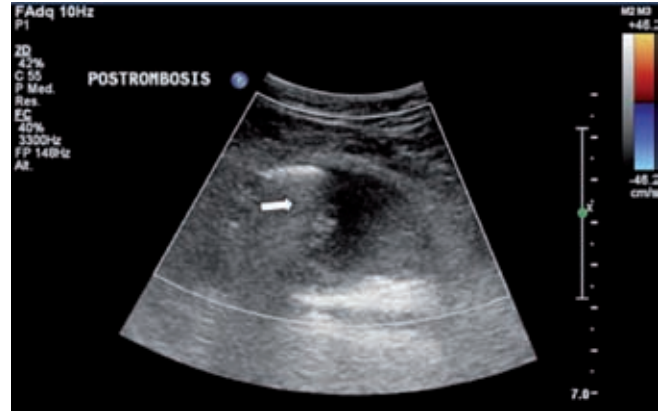
Bajo visión sonográfica con escala de grises se introduce aguja 22G (0.7 × 90 mm) en el centro de la cavidad del pseudoaneurisma (figura 3). Se inyecta lentamente trombina humana (Tissucol® presentación de 2 ml o 5 ml, 500 UI/ml) utilizando jeringa de 10 ml con llave de tres vías. Se mantiene una presión continua en la jeringa durante el procedimiento para evitar la coagulación dentro de la aguja. La aplicación se vigila sonográficamente para confirmar la trombosis y para asegurar que la cantidad inyectada no exceda la capacidad volumétrica del pseudoaneurisma (figura 4).

La desaparición de la masa pseudoaneurismática se evidenció inmediatamente y se evaluó la luz de la arteria y el flujo distal por dúplex y pulsos distales con Doppler. Se colocó un vendaje compresivo durante 24 horas y se mantuvo al paciente en reposo en cama entre 2 y 6 horas; se revisaron pulsos y flujos distales durante las primeras 24 horas.

Se evaluaron las siguientes variables: edad, sexo, antecedentes de hipertensión arterial sistémica, diabetes mellitus, obesidad y consumo de antiagregantes plaquetarios o anticoagulantes. Se consideró éxito o cierre del pseudoaneurisma arterial al desaparecer el flujo en su interior con integridad

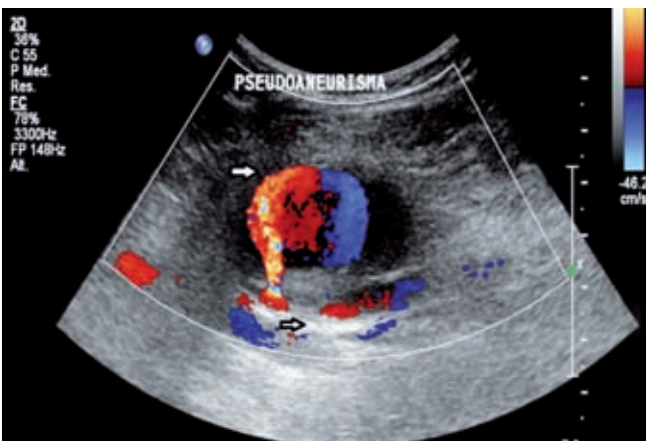


**Figura 1.** Evidencia clínica de pseudoaneurisma de arteria femoral derecha posterior a manipulación endovascular.

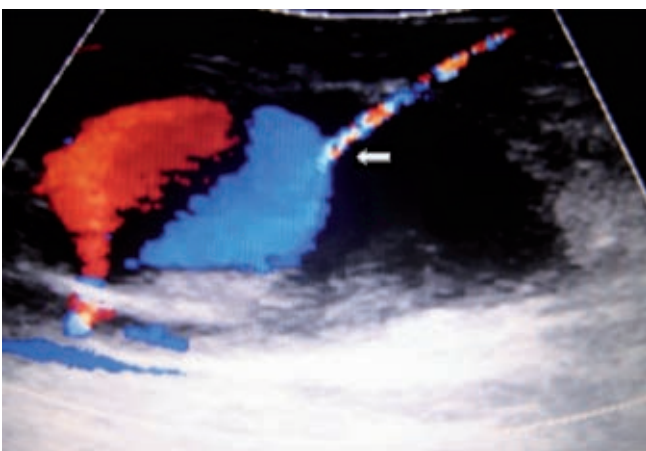


**Figura 4.** Trombosis total del pseudoaneurisma arterial en función Doppler color.

de pulsos y flujos distales. La media de seguimiento fue de 90 días a partir del procedimiento.



**Figura 2.** Eco Doppler que muestra el pseudoaneurisma arterial: se observa el vaso nativo y cuello de comunicación.



**Figura 3.** Introducción de aguja al centro de la cavidad del pseudoaneurisma arterial con paso de trombina humana en función Doppler color.

#### Análisis estadístico

Las variables cuantitativas se expresan en promedios y desviación estándar, para las variables del tipo cualitativo mediante frecuencias y porcentajes. Se utilizó el paquete estadístico SPSS versión 15.0 para Windows®.

#### Consideraciones éticas

El protocolo fue aprobado por el Comité Local de Investigación en Salud con el registro: R-2011-1301-42. Todos los pacientes firmaron carta de consentimiento informado. El proyecto no requirió de apoyo financiero alguno por lo que los autores declaran no tener conflictos de interés.

## Resultados

Se incluyeron 12 pacientes, la edad promedio fue de 63 años (DE 12.4 [rango de 41 a 80 años]), 4 (33%) correspondieron al sexo masculino y 8 (67%) al sexo femenino.

Los estados comórbidos más relevantes que se encontraron fueron hipertensión arterial, 10 pacientes (83%); diabetes mellitus 6 (50%); obesidad 8 (66%); consumo de antiagregantes o anticoagulación previa, 6 (50%); en ningún caso se revirtió la anticoagulación ni la antiagregación plaquetaria para el procedimiento. La localización de todos los pseudoaneurismas fue en arteria femoral (razón 2:1 derecha/izquierda). La etiología correspondió a procedimientos endovasculares de tipo terapéutico en 9 (75%) y diagnóstico en 3 (25%) pacientes.

En relación con su tamaño los pseudoaneurismas midieron, en promedio, 48.2 mm (DE 11.9 [rango de 30 mm a 65 mm]) × 44.3 mm (DE 9.3 [rango de 20 a 53 mm]) El diámetro del cuello tuvo, en promedio, 2.2 mm (DE 0.54 [rango de 1.5 mm a 3 mm]). El volumen promedio requerido de trombina fue de 2.28 cm<sup>3</sup> (rango de 1.5 a 4 cm<sup>3</sup>). Con respecto a la morfología encontramos 11 (87.5%) unilobulados y uno bilobulado (12.5%). El diámetro del introductor empleado en el procedimiento endovascular que originó el pseudoaneurisma osciló entre 5 y 7 Fr. Cada caso recibió una sola inyección de trombina (cuadro I). No se presentaron complicaciones o eventos adversos. No hubo mortalidad. Todos los pseudoaneurismas reportaron integridad del vaso arterial primario con cierre o trombosis completa y adecuados pulsos distales, sin recidivas en una media de seguimiento de 90 días.

## Discusión

La formación de pseudoaneurisma o falso aneurisma es una complicación reconocida de la cateterización o traumatismo

arterial.<sup>6</sup> Los factores de riesgo son diversos, como la anticoagulación, la terapia antiplaquetaria previa a la cateterización arterial, la edad, pertenecer al sexo femenino, obesidad e inadecuada compresión del sitio de punción arterial;<sup>3</sup> de los cuales, con respecto a nuestros resultados, encontramos como principales afecciones asociadas a la hipertensión arterial y a la obesidad. De nuestros casos 50% tenía anticoagulación o antiagregación plaquetaria.

Las complicaciones de un pseudoaneurisma son la ruptura con hemorragia, compresión de estructuras neurovasculares, isquémica cutánea e isquemia por tromboembolismo distal. La infección es otra complicación grave que predispone a la ruptura y a la embolia séptica.<sup>7-10</sup> Por las complicaciones anteriores se requiere un tratamiento definitivo y efectivo. Existen diversas alternativas de tratamiento; hasta fechas recientes consistía en la reparación quirúrgica o en su vigilancia cuando había bajo riesgo de ruptura por ser de tamaño pequeño o en ausencia de síntomas.

La reparación quirúrgica tiene indicación cuando fracasan otras medidas terapéuticas, cuando se sospecha una posible infección secundaria, si se detectan indicios de compromiso vascular, en caso de hemorragia en curso o in-

**Cuadro I.** Características de los pacientes con pseudoaneurismas arteriales yatrogénicos

Caso	Localización	Tamaño	Tipo	Diámetro del cuello	Introductor (Fr)*	Tipo de procedimiento	Cantidad de trombina
1	Femoral común derecha	50 mm × 30 mm	Unilobulado	3.0 mm	6 Fr	Diagnóstico	2 ml
2	Femoral común izquierda	48 mm × 43 mm	Unilobulado	2.2 mm	5 Fr	Terapéutico	2 ml
3	Femoral común izquierda	60 mm × 58 mm	Unilobulado	3.0 mm	7 Fr	Terapéutico	2 ml
4	Femoral común derecha	56 mm × 42 mm	Unilobulado	2.2 mm	6 Fr	Terapéutico	2 ml
5	Femoral común derecha	47 mm × 49 mm	Unilobulado	1.8 mm	5 Fr	Terapéutico	1.5 ml
6	Femoral común derecha	30 mm × 36 mm	Unilobulado	1.9 mm	7 Fr	Terapéutico	2 ml
7	Femoral común izquierda	65 mm × 53 mm	Unilobulado	1.5 mm	5 Fr	Terapéutico	2 ml
8	Femoral común derecha	30 mm × 36 mm y 48 mm × 52 mm	Bilobulado	2.0 mm	6 Fr	Terapéutico	4 ml
9	Femoral común derecha	43 mm × 36 mm	Unilobulado	3.0 mm	7 Fr	Diagnóstico	2 ml
10	Femoral común derecha	40 mm × 20 mm	Unilobulado	2.4 mm	6 Fr	Terapéutico	3 ml
11	Femoral común izquierda	56 mm × 34 mm	Unilobulado	2.6 mm	7 Fr	Terapéutico	2 ml
12	Femoral común derecha	48 mm × 46 mm	Unilobulado	3.0 mm	6 Fr	Diagnóstico	2 ml

\*Fr = diámetro del introductor.

minente, cuando hay erosión cutánea y cuando se produce necrosis por la expansión.<sup>11-14</sup>

La observación puede ser un tratamiento alternativo para los pseudoaneurismas asintomáticos menores de 1.5 cm de diámetro. Una gran proporción de ellos presenta trombosis espontánea entre las 2 y 4 semanas.<sup>8</sup> No obstante, el empleo concomitante de anticoagulantes o antiagregantes plaquetarios reduce la probabilidad de trombosis espontánea; así mismo, por desgracia, los porcentajes de cierre espontáneo publicados varían considerablemente. Ninguna de las características de los pacientes o de la ultrasonografía permite predecir con certidumbre la tasa de éxito.<sup>12,13</sup>

En 1991 Fellmeth et al. describieron la técnica de compresión guiada por ultrasonido.<sup>15</sup> El procedimiento tiene la desventaja de producir dolor, por lo que se requiere sedación y analgesia. Aún así, la trombosis de la bolsa aneurismática produce resultados insuficientes.<sup>6</sup> La compresión está contraindicada en caso de necrosis de la piel que cubre la zona, dolor sobre el pseudoaneurisma, síntomas neurológicos o inaccesibilidad vascular para la compresión adecuada.<sup>7-9,15</sup> El tiempo de compresión para la ablación oscila entre 10 y 150 minutos con unos porcentajes de éxito entre 54 y 100%.<sup>6-9</sup>

El tratamiento endovascular como son las endoprótesis y perdigones (*coils*) logran resultados satisfactorios, aunque a expensas de mayor tiempo quirúrgico con un elevado costo económico y la necesidad de un nuevo acceso vascular generalmente contralateral al sitio de la lesión.<sup>16</sup>

En 1986 Cope y Zeit informaron la técnica de la inyección percutánea de trombina bovina, bajo control sonográfico, para el tratamiento de los pseudoaneurismas en una serie de cuatro pacientes. Estos autores lograron la trombosis en los cuatro individuos tratados en diferentes regiones anatómicas.<sup>17</sup> Posteriormente, otros investigadores han informado porcentajes de éxito superior a 95% con menos de 5% de complicaciones y recidivas utilizando trombina humana.<sup>1-5,18-21</sup>

Aunque nuestros resultados son preliminares la respuesta terapéutica fue exitosa en los 12 pacientes al provocar la trombosis en todos, sin recurrencia al menos en un periodo promedio de 90 días después del tratamiento.

La tasa de complicaciones osciló entre 0 y 4%.<sup>22,23</sup> Cuando éstas se presentaron se relacionaron, principalmente, con la inyección inadvertida de trombina a la circulación sistémica.

En nuestro medio las series sobre tratamiento de los pseudoaneurismas son escasas,<sup>24</sup> en especial la inyección con trombina humana percutánea; sin embargo, los resultados de esta cohorte nos permiten evidenciar y confirmar la eficacia del procedimiento, la baja o nula tasa de complicaciones y la seguridad de la inyección de trombina humana.

## Conclusiones

- En nuestro estudio obtuvimos una eficacia o trombosis de 100%.
- No se presentaron recurrencias de pseudoaneurismas ni complicaciones, al menos en el periodo de seguimiento.
- Las inyecciones fueron bien toleradas por los pacientes con menor consumo de recursos hospitalarios si se comparan con las terapias endovascular o quirúrgica.
- Es una técnica sencilla, rápida y segura, aunque es necesario contar con más casos para comprobar los resultados.
- Los resultados son preliminares ya que se requiere mayor tiempo de seguimiento.

## Referencias

1. Olsen DM, Rodriguez JA, Vranic M, Ramaiah V, Ravi R, Diethrich EB. A prospective study of ultrasound scan-guided thrombin injection of femoral pseudoaneurysm: A trend toward minimal medication. *J Vasc Surg* 2002;36(4):779-782.
2. Vlachou PA, Karkos CD, Bains S, McCarthy MJ, Fishwick G, Bolia A. Percutaneous ultrasound-guided thrombin injection for the treatment of iatrogenic femoral artery pseudoaneurysms. *Eur J Radiol*. 2011;77(1):172-174.
3. Hernández-Lahoz I, Salgado-Fernández J, Vidal Insua JJ, Segura Iglesias RJ. Complicaciones vasculares pospunción de la arteria femoral en cateterismos cardíacos *Rev Esp Angiol* 2006;58(1):11-18.
4. Cachaldora del Río JA, Hernández-Lahoz Ortiz I, Sánchez-Abuín J, Rielo-Arias FJ, Gallegos-Vidal M, Fernández-Fernández JC, et al. Tratamiento de pseudoaneurismas arteriales yatrógenos con inyección de trombina humana. *Rev Esp Angiol* 2002;54(5):390-396.
5. Briones-Estébanez JL, Zaragoza-García JM, Martínez-Parreño C, Al-Raies Bolaños B, Plaza-Martínez A, Blanes-Mompó JI, et al. Tratamiento de los pseudoaneurismas yatrógenicos: comparación de la técnica de ecocompresión con la inyección ecoguiada de trombina humana. *Rev Esp Angiol* 2006;58(6):445-450.
6. Coley BD, Roberts AC, Fellmeth BD, Valji K, Bookstein JJ, Hye RJ. Postangiographic femoral artery pseudoaneurysms: further experience with US-guided compression repair. *Radiology* 1995;194:307-311.
7. Kumins NH, Landau DS, Montalvo J, Zasadzinski J, Woiciechowski J, Jovanovich BD, et al. Expanded indications for the treatment of postcatheterization femoral pseudoaneurysms with ultrasound-guided compression. *Am J Surg* 1998;176(2):131-136.
8. Feld R, Patton GM, Carabasi RA, Alexander A, Merton D, Needleman L. Treatment of iatrogenic femoral artery injuries with ultrasound-guide compression. *J Vasc Surg* 1992;16(6):832-840.
9. Kazmers A, Meeker C, Nofz K, Kline R, Groehn H, Oust G, et al. Nonoperative therapy for postcatheterization femoral artery pseudoaneurysms. *Am Surg* 1997;63(2):199-204.
10. Ricci MA, Trevisani GT, Piltcher DB. Vascular complications of cardiac catheterization. *Am J Surg* 1994;167(4):375-378.

11. Coughlin BF, Paushter DM. Peripheral pseudoaneurysms: evaluation with duplex US. *Radiology* 1988;168:339-342.
12. Weatherford DA, Taylor SM, Langan EM, Coffey CB, Alfieri MA. Ultrasound-Guided Compression for the Treatment of Iatrogenic Femoral Pseudoaneurysms. *South Med J* 1997;90(2):223-226.
13. Kang SS, Labropoulos N, Mansour MA, Baker WH. Percutaneous ultrasound guided thrombin injection: A new method for treating postcatheterization femoral pseudoaneurysms. *J Vasc Surg* 1998;27(6):1032-1038.
14. Hood DB, Mattos MA, Douglas MG, Barkmeier LD, Hodgson KJ, Ramsey DE, et al. Determinants of success of color-flow duplex-guided compression repair of femoral pseudoaneurysms. *Surgery* 1996;120(4):585-588.
15. Fellmeth BD, Roberts AC, Bookstein JJ, Freischlag JA, Forsythe JR, Buckner NK, et al. Postangiographic femoral artery injuries: nonsurgical repair with US-guided compression. *Radiology* 1991;178(3):671-675.
16. Baltacıoğlu F, Çim, It NC, Çil B, Çekirge S, Ispir S. Endovascular Stent-Graft Applications in Iatrogenic Vascular Injuries. *Cardiovasc Intervent Radiol.* 2003;26(5):434-439.
17. Cope C, Zeit R. Coagulation of aneurysms by direct percutaneous thrombin injection. *AJR Am J Roentgenol* 1986;147(2):383-387.
18. Waigand J, Uhlich F, Gross CM, Thalhammer C, Dietz R. Percutaneous treatment of pseudoaneurysm and arteriovenous fistulas after invasive vascular procedures. *Catheter Cardiovasc Inter* 1999;47(2):157-164.
19. Hughes MJ, McCall JM, Nott DM, Padley SP. Treatment of Iatrogenic Femoral Artery Pseudoaneurysm Using Ultrasound-Guided Injection of Thrombin. *Clin Radiol* 2000;55 (10):749-751.
20. Krueger K, Zaehring M, Strohe D, Stuetzer H, Boecker J, Lackner K. Postcatheterization Pseudoaneurysm: Results of US-guided Percutaneous Thrombin Injection in 240 Patients. *Radiology* 2005;236:1104-1110.
21. Willaert W, Petrovic M, Van Herzele I, Randon C, Voet D, Vermassen F. Treatment of iatrogenic femoral pseudoaneurysms by ultrasound-guided percutaneous thrombin injection: effectiveness and complications. *Acta Clin Belg* 2006;61(1):19-23.
22. Tisi PV, Callam MJ. Treatment for femoral pseudoaneurysms. *Cochrane Database of Systematic Reviews* 2009, Issue 2. Art. No.: CD004981. DOI: 10.1002/14651858.CD004981.pub3.
23. Khoo SW, Han DC. The use of ultrasound in vascular procedures. *Surg Clin North Am* 2011;91(1):173-184.
24. Carrillo-Martínez MA, Quintanilla-Gutiérrez JA. Tratamiento de pseudoaneurisma femoral mediante inyección percutánea de trombina guiada por ultrasonido. *An Radiol Mex* 2005;4(4):311-314.