

Artroplastia de la articulación radiocubital distal con prótesis bipolar semiconstreñida. Reporte de caso

Alejandro Espinosa-Gutiérrez,* Ranulfo Romo-Rodríguez,**

Resumen

Introducción: la articulación radiocubital distal es fundamental para el correcto funcionamiento de la extremidad torácica. Se han descrito múltiples procedimientos de salvamento para el tratamiento de su patología avanzada pero ninguno de ellos provee de manera eficiente una articulación estable capaz de soportar carga.

Caso clínico: describimos escribimos el caso de un paciente masculino de 54 años de edad sometido a una artroplastia de la articulación radiocubital distal con prótesis bipolar semiconstreñida (Aptis) con un pinzamiento radiocubital distal sintomático originado por la resección distal del cúbito (Darrach) para tratar fractura-luxación de la articulación radiocubital distal.

Conclusión: este caso es el primero de una artroplastia de la articulación radiocubital distal con prótesis bipolar semiconstreñida que se realiza en México. Esta artroplastia logra proveer una articulación estable capaz de realizar carga.

Palabras clave: articulación radiocubital distal, artroplastia.

Abstract

Introduction: The distal radioulnar joint is of paramount importance for the proper function of the upper extremity. There is a wide variety of procedures for the treatment of its advanced pathology but none of them is capable of providing a stable load-bearing joint.

Clinical case: We present the case of a 54 year old man who was treated by a semiconstrained bipolar distal radioulnar joint arthroplasty (Aptis) who had a distal radio-ulnar impingement secondary to a distal ulnar resection (Darrach) previously performed to treat a fracture-dislocation of the distal radioulnar joint.

Conclusion: This case was the first semiconstrained bipolar distal radioulnar joint arthroplasty (Aptis) performed in México. This treatment is capable of providing provides a stable load-bearing joint.

Key words: Distal radioulnar joint, arthroplasty.

Introducción

La articulación radiocubital distal constituye la mitad de la articulación bicondílea del antebrazo. Junto con la articulación radiocubital proximal otorga el esencial movimiento de pronosupinación. Igualmente, la juega un papel crucial y poco reconocido al cargar objetos con la mano. La capacidad para realizar pronosupinación indolora bajo carga es un elemento fundamental para el funcionamiento de toda la extremidad superior.¹⁻³

Tradicionalmente, las patologías complejas o crónicas de la articulación radiocubital distal como las fracturas conminutas de la cabeza del cúbito, la artrosis o la inestabilidad radiocubital distal sintomática se han tratado mediante resección de la cabeza del cúbito (Darrach) o artrodesis (Sauvé-Kapandji).⁴⁻⁷ El último cuarto del siglo XX nos ha brindado un mejor entendimiento de la articulación radiocubital distal a través de estudios anatómicos y biomecánicos enfocados en: la anatomía ósea, los estabilizadores extrínsecos dinámicos de la rotación del antebrazo, y el complejo del fibrocartilago triangular.^{1,8-12} Lo anterior ha originado procedimientos quirúrgicos más adecuados para reestablecer la biomecánica del antebrazo distal. Se ha reconocido la necesidad de una articulación estable y móvil para el adecuado funcionamiento del antebrazo; sin embargo, la articulación radiocubital distal es incongruente por lo que depende de los tejidos blandos, principalmente el complejo del fibrocartilago triangular para su estabilidad.^{1,13} Cuando las superficies articulares de la fosa sigmoidea y de la cabeza del cúbito se encuentran intactas, los procedimientos estabilizadores como la reinserción del fibrocartilago triangular o la reconstrucción de los ligamentos radiocubitales, son los de elección para reestablecer el adecuado funcionamiento de la articulación radiocubital distal.¹⁴⁻¹⁶ Por otro lado, cuando existe artrosis sintomática o una pérdida articular significativa, se han indicado artroplastias

* Servicio de Cirugía de Mano y Microcirugía del Instituto Nacional de Rehabilitación.

** Centro de Ortopedia y Traumatología, Centro Médico ABC, D.F. México

Correspondencia:

Alejandro Espinosa Gutiérrez
Instituto Nacional de Rehabilitación. Servicio de Cirugía de la Mano y Microcirugía
Av. México-Xochimilco N° 289. Col.: Arenal de Guadalupe.
Deleg.: Tlalpan. C.P. 14389 D.F. México
Tel.: 5999 1000 ext. 12816
Correo electrónico: espinosalejandro@gmail.com / dr_romo@me.com

Recibido para publicación: 12-09-2012

Aceptado para publicación: 25-10-2012

de interposición, de re-superficialización o de sustitución de la cabeza cubital.¹⁷⁻¹⁹ La desventaja de estos tratamientos es que requieren de estabilizadores intactos para su adecuado funcionamiento lo cual es poco probable encontrar en casos postraumáticos o crónicos. Los tratamientos tradicionales de salvamento para la articulación radiocubital distal como el Darrach y el Sauvé-Kapandji, mantienen el movimiento de pronosupinación y mejoran los síntomas dolorosos, sin embargo los pacientes presentan impactación radiocubital a nivel del muñón del cúbito por la ausencia de la articulación.^{20,21}

La artroplastia de la articulación radiocubital distal Aptis (Aptis Medical, Louisville Kentucky) diseñada por el Dr. Luis Scheker es una prótesis bipolar semiconstreñida que sustituye tanto la fosa sigmoidea como la cabeza cubital. Permite la pronosupinación completa a través de los movimientos de rotación y traslación en sentido proximal y distal del componente de polietileno de ultra alto peso molecular. Igualmente, su diseño semiconstreñido reestablece la estabilidad radiocubital distal. A continuación, se presenta el primer caso de una artroplastia de la articulación radiocubital distal con una prótesis bipolar constreñida (Aptis) realizado en México.²

Caso clínico

Se trata de un paciente masculino de 54 años de edad quien sufrió una caída de bicicleta en el 2007 que resultó en una fractura del tercio distal de la diáfisis del radio y una fractura de la cabeza cubital con desplazamiento posterior del cúbito (Galeazzi equivalente) de la muñeca izquierda. (Figura 1) Fue tratado mediante osteosíntesis del radio con placa y fijación radiocubital percutánea con clavos K. Persistió con dolor cubital por lo que le fue resecada la cabeza del cúbito (Darrach). Posteriormente, desarrolló pinzamiento cubital e inestabilidad del muñón cubital dolorosos que fueron tratados mediante un procedimiento de estabilización no especificado que no mejoró los síntomas. (Figura 2) Al momento de su consulta inicial el paciente tenía flexo-extensión de muñeca de 10° a 30° respectivamente y una pronosupinación completa. La fuerza de prensión era del 40% a la contralateral. Presentaba incapacidad completa para cargar objetos pesados debido a un pinzamiento cubital doloroso. El paciente fue sometido a un retiro de material de osteosíntesis y una colocación de una artroplastia bipolar semiconstreñida de la (Aptis) en octubre del 2010. (Figura 3)

Discusión

Como se ha mencionado previamente, la adecuada función de la muñeca, el antebrazo distal y de toda la extremidad superior requiere de una articulación radiocubital distal es-

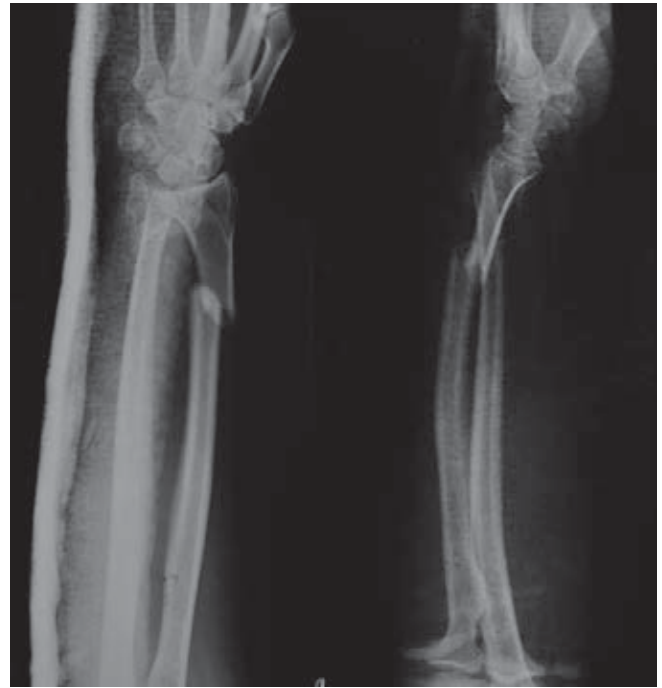

Figura 1. Fractura inicial (2007).

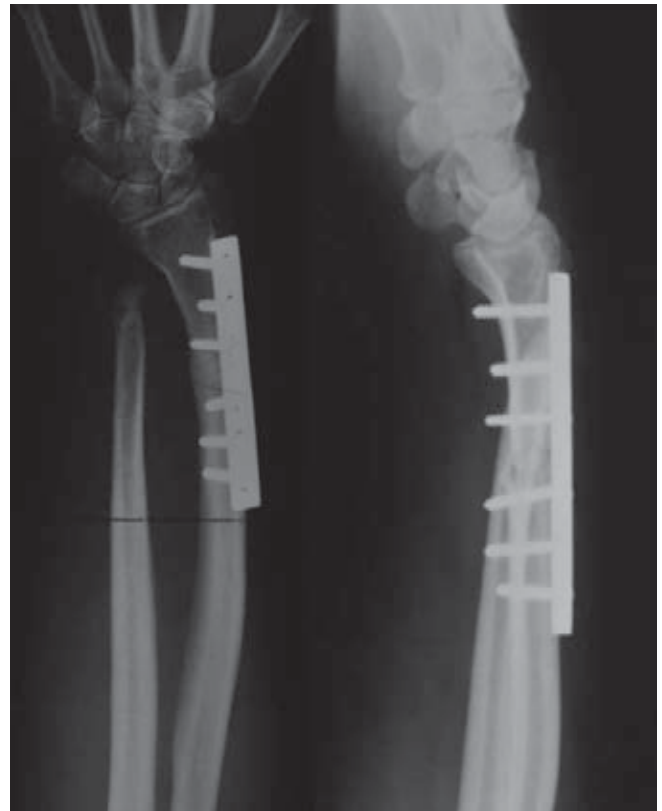


Figura 2. Radiografías preoperatorias (2009), nótese la muesca en el radio producida por el pinzamiento cubital.

table, móvil e indolora. Es decir, esta articulación debe permitir realizar una pronosupinación indolora bajo carga.^{1,2}

Esta articulación es incongruente por lo que el movimiento durante la pronosupinación es de traslación y rotación.^{22,23} Recibe cargas considerables ya que transmite las cargas desde la mano al resto de la extremidad torácica. Debido a su incongruencia depende de estabilizadores (complejo del fibrocartílago triangular) para su correcto funcionamiento.²⁴⁻²⁶

Los padecimientos degenerativos de la articulación radiocubital distal se han tratado desde 1913 mediante la resección del segmento distal del cúbito descrito por Darrach.⁴ Dingman⁵ y Tulipan,²⁷ mencionan que los resultados son favorables, se relacionan con la cantidad de resección del cúbito y que la fuerza de presión aumenta en un 38%. Sin embargo, sólo registraron la fuerza de presión con un dinamómetro, lo cual únicamente evalúa la fuerza axial sin aplicar cargas funcionales en la posición de “cero rotación”. En 1936, Sauvé y Kapandji²⁸ describieron su técnica consistente en artrodesis de la articulación radiocubital distal más resección proximal del cúbito creando una pseudoartrosis para la rotación del antebrazo. Este método de salvamento para la patología degenerativa de la articulación radiocubital distal tiene la ventaja sobre el de Darrach de que teóricamente impide la traslación cubital y proximal del carpo al dejar un soporte del lado cubital de la muñeca. Sanders et al.,²⁹ reportaron buenos resultados en 9 de 10 pacientes sometidos a este procedimiento. Vincet et al.,³⁰ trataron 21 muñecas en 17 pacientes reumáticos mediante el procedimiento de Sauvé-Kapandji igualmente logrando buenos resultados, pero estos autores tampoco evaluaron la capacidad de cargar objetos en una posición funcional. Como se ha descrito por Bell y Hill²⁰ que posteriormente fue demostrado radiográficamente por Lee y Schecker²¹ la complicación más común de estos procedimientos es un pinzamiento cubital doloroso que es más frecuente en pacientes jóvenes y/o activos. (Figura 4) Para resolver este problema, se han propuesto múltiples técnicas de interposición o estabilización del muñón cubital pero ninguna ha resultado ser una solución consistente. La artroplastia radiocubital distal semiconstreñida soluciona el problema del pinzamiento cubital distal ya que otorga un punto de apoyo al radio durante las actividades de carga. Al ser semiconstreñida, también soluciona la inestabilidad.²

Las artroplastias son otra solución a la patología degenerativa de la articulación radiocubital distal. En 1985, Bowers et al.,¹⁷ reportaron una artroplastia de interposición posterior a la hemiresección de la cabeza cubital. En general, Bowers¹⁷ y Watson et al.,³¹ han reportado 76% de buenos a excelentes resultados con esta técnica. Desde 1973 se han reportado artroplastias de sustitución para la articulación radiocubital distal.¹⁹ van Shoonhoven et al.,³² han descrito

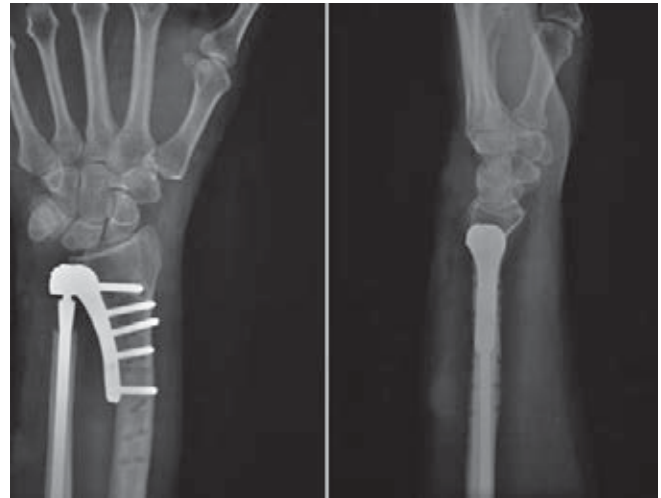


Figura 3. Radiografía postquirúrgica inmediata.

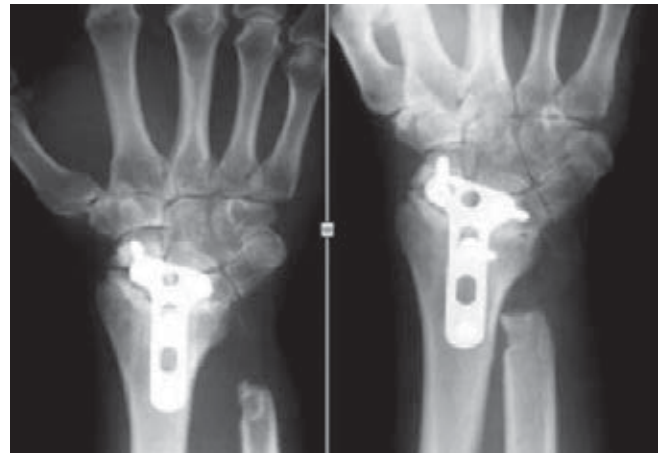


Figura 4. Pinzamiento cubital.

una hemiarthroplastia de sustitución indicada en pacientes con una resección sintomática de la cabeza cubital la cual consiste en un vástago cubital intramedular que sostiene una cabeza de cerámica. Los resultados con esta hemiprótisis han sido buenos en 22 de 23 pacientes con un seguimiento promedio de 27 meses. Reportan un aumento de la fuerza de presión y en los arcos de movimiento así como una disminución significativa del dolor. Willis et al.,¹⁸ también han reportado sus resultados con una hemiarthroplastia de sustitución de la cabeza cubital y en 17 de 19 pacientes, el dolor y la fuerza de presión mejoraron. Estas artroplastias de interposición o de sustitución con un vástago cubital dependen de tejidos blandos para su estabilidad lo cual no siempre se puede realizar en casos postraumáticos. La prótesis de la articulación radiocubital distal diseñada por el Dr. Schecker es una prótesis total que no requiere de estabi-

lizadores locales para su correcto funcionamiento, y sustituye ambas superficies articulares evitando la erosión ósea derivada del contacto con una superficie metálica o cerámica.² Esta ventaja de las artroplastias totales, ha sido bien demostrada anteriormente en otras articulaciones como en el hombro y en la cadera.

La artroplastia radiocubital distal semiconstreñida (Aptis) (Figura 5) sustituye la fosa sigmoidea a través de un componente que se coloca mediante un vástago transverso con recubrimiento de plasma así como con tornillos proximales. La cabeza del cúbito se sustituye con un vástago intramedular también con recubrimiento de plasma y colocado a presión el cual porta en su extremo distal al componente móvil de polietileno. Esta artroplastia permite el movimiento de pronosupinación completo manteniendo un cúbito estable a través de los movimientos realizados por el componente móvil, con movimientos de rotación y traslación próximo-distal únicamente, es decir, no existe movimiento de traslación antero-posterior como en la articulación natural. Aún falta por esclarecer el significado clínico de esta falta de traslación ya que aparentemente, los pacientes no han sufrido repercusión clínica alguna. Esta artroplastia está indicada para los casos de artritis reumatoide, degenerativa o postraumática que refieren dolor o debilidad de la muñeca, inestabilidad de la cabeza cubital con datos radiográficos de luxación o cambios erosivos, Darrach o Sauve-Kapandji fallidos, reemplazo primario en fracturas complejas del cúbito distal o en artroplastias fallidas de la cabeza cubital.

Scheker et al.,² reportaron los resultados de 49 pacientes con seguimiento mínimo de 2 años. La fuerza de prensión mínima fue del 64% con respecto a la mano contralateral. Es aún más importante notar que previo a la cirugía, los pacientes podían cargar un promedio de 1.2 kg lo cual aumentó a 5.3 kg. El dolor (en una escala del 0-5) disminuyó



Figura 5. Prótesis Aptis.

de 3.8 a 1.3. La supinación fue de 72° (30-90°) mientras que la pronación fue de 79° (15-90°).

Conclusión

El caso antes descrito es el primero de una artroplastia total bipolar semiconstreñida de la articulación radiocubital distal que se realiza en México y ejemplifica una indicación para su utilización y los resultados esperados tras este procedimiento. Consideramos que es el procedimiento de elección para el salvamento de la articulación radiocubital distal en pacientes activos con una alta demanda funcional. Es superior a las hemiarthroplastias de la cabeza cubital al sustituir ambas superficies articulares y tiene una estabilidad intrínseca. A diferencia de los procedimientos de salvamento tradicionales (Darrach y Kapandji), evita el pinzamiento cubital y la inestabilidad del muñón cubital.

Declaración de potenciales conflictos de intereses

Los autores de este artículo no recibieron ni actualmente reciben remuneración económica alguna por parte de la empresa fabricante del implante mencionado en este artículo. Ninguno de los autores se encuentra asociado económicamente con la casa comercial mencionada en este artículo. Este artículo tiene fines académicos únicamente y su elaboración no ha sido intencionada para la publicidad del implante aquí mencionado.

Referencias

1. Kleinman WB. Stability of the distal radioulnar joint: Biomechanics, pathophysiology, physical diagnosis, and restoration of function what we have learned in 25 years. *J Hand Surg* 2007;32(7):1086-1106.
2. Scheker LR. Implant arthroplasty for the distal radioulnar joint. *J Hand Surg* 2008;33(9):1639-1644.
3. Gupta R, Allaire RB, Fornalki S, Osterman AL, Lee TQ. Kinematic analysis of the distal radioulnar joint after a simulated progressive ulnar-sided wrist injury. *J Hand Surg* 2002;27(5):854-862.
4. Darrach W. Partial Excision of the Lower Shaft of the Ulna for Deformity Following Colle's Fracture 1913. *Clin Orthop Relat Res* 1992;275:3-4.
5. Dingman PV. Resection of the distal end of the ulna (Darrach operation). An End-Result Study of Twenty-Four Cases. *J Bone Joint Surg* 1952;34(4):893-900.
6. Kapandji I. The Kapandji-Sauvé operation: Its techniques and indications in non-rheumatoid diseases. *Ann Chirug Main* 1986;5(3):181-193.
7. Slater RR Jr. The Sauvé-Kapandji procedure. *J Hand Surg Am* 2008;33(9):1632-1638.
8. Watanabe H, Berger RA, Berglund LJ, Zobitz ME, An KN. Contribution of the interosseous membrane to distal radioulnar joint constraint. *J Hand Surg* 2005;30(6):1164-1171.

9. Palmer AK, Werner FW. Biomechanics of the Distal Radioulnar Joint. *Clin Orthop* 1984;187:26-35.
10. Johnson RK, Shrewsbury MM. The pronator quadratus in motions and in stabilization of the radius and ulna at the distal radioulnar joint. *J Hand Surg* 1976;1(3):205-209.
11. Viegas SF, Pogue DJ, Patterson RM, Peterson PD. Effects of radioulnar instability on the radiocarpal joint: A biomechanical study. *J Hand Surg* 1990;15(5):728-732.
12. Ward LD, Ambrose CG, Masson MV, Levaro F. The role of the distal radioulnar ligaments, interosseous membrane, and joint capsule in distal radioulnar joint stability. *J Hand Surg* 2000;25(2):341-351.
13. Henry MH. Management of Acute Triangular Fibrocartilage Complex Injury of the Wrist. *J Am Acad Orthop Surg* 2008;16(6):320-329.
14. Mikic ZD. Treatment of acute injuries of the triangular fibrocartilage complex associated with distal radioulnar joint instability. *J Hand Surg* 1995;20(2):319-323.
15. Adams BD, Berger RA. An anatomic reconstruction of the distal radioulnar ligaments for posttraumatic distal radioulnar joint instability. *J Hand Surg* 2002;27(2):243-251.
16. Wysocki RW, Richard MJ, Crowe MM, Leversedge FJ, Ruch DS. Arthroscopic Treatment of Peripheral Triangular Fibrocartilage Complex Tears With the Deep Fibers Intact. *J Hand Surg* 2012;37(3):509-516.
17. Bowers WH. Distal radioulnar joint arthroplasty: the hemiresection-interposition technique. *J Hand Surg* 1985;10(2):169-178.
18. Willis AA, Berger RA, Cooney WP. Arthroplasty of the Distal Radioulnar Joint Using a New Ulnar head Endoprosthesis: Preliminary Report. *J Hand Surg* 2007;32(2):177-189.
19. Swanson AB. Implant arthroplasty for disabilities of the distal radioulnar joint. Use of a silicone rubber capping implant following resection of the ulnar head. *Orthop Clin North Am* 1973;4(2):373-382.
20. Bell MJ, Hill RJ, McMurtry RY. Ulnar impingement syndrome. *J Bone Joint Surg* 1985;67-B(1):126-129.
21. Lees VC, Schecker LR. The radiological demonstration of dynamic ulnar impingement. *J Hand Surg Br* 1997;22(4):448-450.
22. Af Ekenstam F, Hagert CG. Anatomical Studies on the Geometry and Stability of the Distal Radio Ulnar Joint. *Scand J Plast Reconstr Surg* 1985;19(1):17-25.
23. Af Ekenstam FW, Palmer AK, Glisson RR. The load on the radius and ulna in different positions of the wrist and forearm: A cadaver study. *Acta Orthop Scand* 1984;55(3):363-365.
24. Schuind F, An KN, Berglund L, Rey R, Cooney WP, Linscheid RL, et al. The distal radioulnar ligaments: A biomechanical study. *J Hand Surg* 1991;16(6):1106-1114.
25. Hagert CG. Distal radius fracture and the distal radioulnar joint – anatomical considerations. *Handchir Mikrochir Plast Chir* 1994;26(1):22-26.
26. Kleinman WB, Graham TJ. The distal radioulnar joint capsule: Clinical anatomy and role in posttraumatic limitation of forearm rotation. *J Hand Surg* 1998;23(4):588-599.
27. Tulipan DJ, Eaton RG, Eberhart RE. The Darrach procedure defended: Technique redefined and long-term follow-up. *J Hand Surg* 1991;16(3):438-444.
28. Sauvé L, Kapandji M. Nouvelle technique de traitement Chirurgical des luxations récidivantes isolées de l'extrémité inférieure du cubitus. *J Chir* 1936;7:589-594.
29. Sanders RA, Frederick HA, Hontas RB. The Sauvé-Kapandji procedure: A salvage operation for the distal radioulnar joint. *J Hand Surg* 1991;16(6):1125-1129.
30. Vincent KA, Szabo RM, Agee JM. The Sauvé-Kapandji procedure for reconstruction of the rheumatoid distal radioulnar joint. *J Hand Surg* 1993;18(6):978-983.
31. Watson HK, Ryu J, Burgess RC. Matched distal ulnar resection. *J Hand Surg Am* 1986;11(6):812-817.
32. van Shoonhoven J, Fernandez DL, Bowers WH, Herbert TJ. Salvage of failed resection arthroplasties of the distal radioulnar joint using a new ulnar head prosthesis. *J Hand Surg* 2000;25(3):438-446.