

Abdomen agudo causado por enteritis eosinofílica: a propósito de seis observaciones

Fernando Martínez-Ubieto,¹ Álvaro Bueno-Delgado,¹ Teresa Jiménez-Bernadó,³ María Pilar Santero-Ramírez,¹ Dolores Arribas-del Amo,¹ Javier Martínez-Ubieto²

Resumen

Antecedentes: la enteritis eosinofílica es un padecimiento raro y los casos de abdomen agudo que origina suponen un mínimo porcentaje. Su etiología aún no está aclarada pero se asocia con enfermedades del colágeno, intolerancias alimentarias e infestaciones por parásitos, como *anisakis*, descubierto en una de las histologías de nuestros casos.

Casos clínicos: de 1997 a 2011 se diagnosticaron seis casos de abdomen agudo; en tres de ellos la enteritis eosinofílica causó necrosis irreversible de un segmento intestinal y hubo que practicar una resección intestinal segmentaria. En dos de ellos había un segmento intestinal con aspecto inflamatorio, que fue el único hallazgo causante del cuadro agudo y en los que sólo se practicó biopsia y otro caso donde fue un hallazgo sin relación con el proceso agudo.

Conclusiones: la enteritis eosinofílica puede ocasionar cuadros de abdomen agudo que requieren intervención quirúrgica urgente. El aspecto intraoperatorio es el de un segmento con aspecto inflamatorio que puede llegar a ser macroscópicamente irreversible y donde sólo la resección parcial es el tratamiento correcto, que puede hacerse por vía laparoscópica.

Palabras clave: enteritis eosinofílica, abdomen agudo, *Anisakis*.

Abstract

Background: Eosinophilic enteritis is a rather rare condition characterized by infiltration of the gastrointestinal tract by eosinophils. Causing acute abdomen is really exceptional. The etiology is unclear and its description in the literature is sparse, but associations have been made with collagen vascular disease, inflammatory bowel disease, food allergy and parasitic infections as it was confirmed in one of our pathologic studies.

Clinical cases: From 1997 to 2011 six cases of eosinophilic enteritis that involved a small bowel segment have been diagnosed. A partial resection by an irreversible necrosis was necessary in three of them, wherever in other three only a biopsy was necessary due to the inflammatory aspect of the affected loop causing the acute abdomen.

Conclusions: Eosinophilic enteritis can originate acute abdomen processes where an urgent surgical treatment is necessary. Intraoperative aspect is from a segment of small bowel with inflammatory signs up to a completely irrecoverable loop, where a removing of the affected segment is the correct treatment, being feasible by laparoscopic approach.

Key words: Eosinophilic enteritis, acute abdomen, *Anisakis*.

Introducción

La enteritis eosinofílica, inicialmente descrita por Kaijser¹ en 1937, es una enfermedad poco frecuente; desde su pri-

mera descripción en la bibliografía sólo se han registrado algo más de 300 casos. Como etiología de un cuadro de abdomen agudo es ciertamente aislada.

La enfermedad parece tener un origen alérgico y se ha asociado con enfermedades del colágeno,² tumores malignos, infecciones virales o por parásitos como *Anisakis* simple,³ enfermedad inflamatoria intestinal y sobre todo con alergias alimentarias.⁴

Puede afectar cualquier parte del tubo intestinal, desde el esófago y el recto y en cuanto a su forma de presentación, en el intestino delgado puede variar desde procesos inflamatorios, obstructivos o peritoneales. Esto tiene relación con el grado de afectación de las capas histológicas dañadas porque sólo puede estar afectada la mucosa, y el músculo o las tres capas.⁵

Se revisaron los casos de abdomen agudo que requirieron intervención quirúrgica en un periodo de 15 años (1997 y 2011); seis de ellos se diagnosticaron como enteritis eosinofílica, con afectación de un segmento de intestino delgado que ocasionó el cuadro o fue un hallazgo. La percepción macroscópica del cirujano fue la de un segmento de intesti-

¹ Servicio de Cirugía General y Aparato Digestivo. Hospital de Alcañiz, Teruel, España.

² Servicio de Anestesiología y Reanimación. Hospital Universitario Miguel Servet, Zaragoza, España.

³ Profesora asociada de la Escuela Universitaria de Ciencias de la Salud, Departamento de Fisiología y Enfermería, Universidad de Zaragoza, España.

Correspondencia:

Dr. Fernando Martínez-Ubieto

Jose María Lacarra 37, 7º E.

50008 Zaragoza (España)

Teléfono: +34649854004. +34976229488.

Correo electrónico: fmubieto@telefonica.net

Recibido: 27 de febrero 2012.

Aceptado: 6 de junio 2012.

no delgado con un aspecto simplemente inflamatorio y, en apariencia, reversible, o incluso con afectación completa, con signos de necrosis e inviabilidad del asa, cuyo único tratamiento posible era la resección intestinal del segmento afectado.

No hubo sospecha diagnóstica preoperatoria, y el diagnóstico definitivo lo dio el estudio patológico de la biopsia o pieza operatoria.

Casos clínicos

Caso 1

Paciente masculino de 47 años de edad, sin antecedentes clínicos de interés, que ingresó al servicio de Cirugía General y Aparato Digestivo procedente de Urgencias debido a un cuadro obstructivo intestinal de 48 horas de evolución. Durante la exploración se le encontró: consciente, orientado, afebril y hemodinámicamente estable. El abdomen estaba distendido, doloroso a la palpación en el epigastrio. No se palparon tumores ni crecimientos viscerales; tampoco había peristaltismo. En las pruebas complementarias se encontró leucocitosis con desviación izquierda. En el seguimiento en consulta y en la radiografía simple de abdomen en el epigastrio y mesogastrio se apreció dilatación de las asas intestinales. El tamiz tóraco-abdominal no evidenció afección alguna. Ante el cuadro de íleo mecánico que no cedió con tratamiento conservador se decidió la intervención quirúrgica; en el transcurso de ésta se encontraron bridas entre el apéndice e íleon terminal que condicionaban una obstrucción ileal por síndrome adherencial; esta es la razón por la que se practicaron enterolisis más apendicectomía. En el acto operatorio quedó de manifiesto una zona engrosada en el íleon medio, de ahí se tomó una biopsia. El estudio anatomopatológico reportó: enteritis eosinofílica. Durante el postoperatorio el paciente tuvo íleo parálítico que se atendió con tratamiento conservador.

En el periodo de seguimiento ambulatorio las biometrías hemáticas no mostraron eosinofilia. La endoscopia alta y el tránsito intestinal con bario no mostraron datos patológicos. Quince años después de esta intervención el paciente no ha tenido ninguna recidiva y se encuentra asintomático.

Caso 2

Paciente masculino de 40 años de edad, sin antecedentes patológicos de interés, que ingresó al servicio de Cirugía General y Aparato Digestivo procedente de Urgencias por un cuadro de abdomen agudo de 36 horas de evolución, que se inició con dolor en el epigastrio acompañado de náuseas

y vómitos. Durante la exploración física se encontró al paciente: consciente, orientado, afebril y hemodinámicamente estable. Con dolor abdominal y contractura muscular en el hemiabdomen inferior, sin tumores o crecimientos viscerales palpables. En las pruebas complementarias destacó la leucocitosis con desviación izquierda y en la radiología simple de abdomen se observó que las asas del intestino delgado estaban distendidas y con edema de pared. El tamizaje puso de manifiesto que había un asa intestinal con edema importante. Con el diagnóstico de cuadro peritonítico se operó de urgencia; durante el procedimiento se encontró un segmento de íleon de aproximadamente 20 cm, isquémico y con fibrina (Figura 1). Se practicó resección intestinal segmentaria, anastomosis término-terminal y apendicectomía. El estudio anatomopatológico reportó que se trataba de un segmento de íleon con enteritis, peritonitis eosinofílica y apéndice con signos de apendicitis eosinofílica.

La biometría hemática de seguimiento en la consulta no reportó eosinofilia y los estudios baritados gastroduodenales con tránsito intestinal reportaron normalidad. Doce años después de la cirugía el paciente permanece asintomático y sin recidiva.

Caso 3

Paciente masculino de 25 años de edad, sin antecedentes patológicos de interés, que ingresó al servicio de Cirugía General y Aparato Digestivo procedente de Urgencias debido a un cuadro de abdomen agudo, de 12 horas de evolución, con dolor abdominal localizado en el epigastrio e irradiado, posteriormente, a la fosa ilíaca derecha, acompañado de náuseas. En la exploración física el paciente se encontraba: cons-

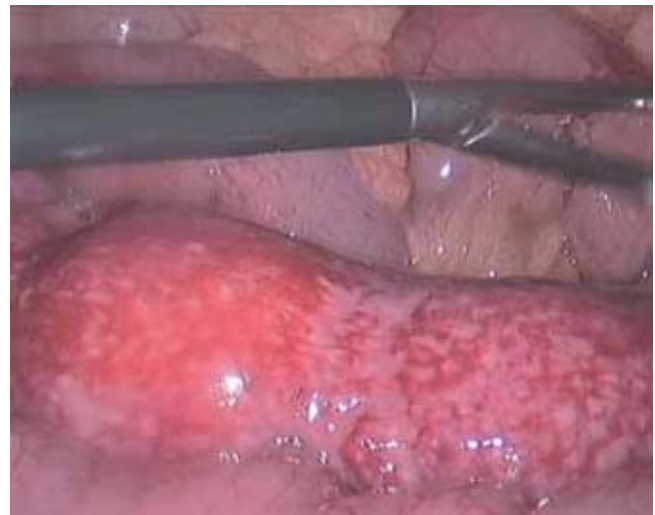

Figura 1. Segmento de asa intestinal con afectación irreversible por la enteritis.

ciente, orientado, afebril y hemodinámicamente estable, con dolor a la palpación de la fosa ilíaca derecha y contractura voluntaria. Sin tumores, ni crecimientos viscerales. La citología hemática reportó: leucocitosis con desviación izquierda (neutrófilos 80%). La radiografía simple de abdomen fue normal. Ante la sospecha de un cuadro apendicular agudo se operó de urgencia, en el peritoneo se encontró exudado purulento y apéndice normal. Un segmento de íleon, a unos 50 cm de la válvula iliocecal, tenía un aspecto inflamatorio crónico que afectaba al meso. Se practicó apendicectomía y biopsia de la pared intestinal. El informe anatomopatológico reportó: pared intestinal con marcada hemorragia y reacción inflamatoria con abundantes eosinófilos. Signos de peritonitis aguda fibrinopurulenta con eosinófilos. La imagen es compatible con peritonitis eosinofílica. El postoperatorio evolucionó satisfactoriamente.

En el seguimiento en consulta se comprobó la eosinofilia en la citología hemática que se mantuvo los tres primeros meses luego de la intervención, con controles mensuales. Posteriormente este dato se normalizó. El estudio baritado alto, con tránsito intestinal, se informó normal. Ocho años después de la cirugía el paciente permanece asintomático y sin recidiva.

Caso 4

Paciente masculino de 57 años de edad, sin antecedentes patológicos de interés, que ingresó al servicio de Cirugía General y Aparato Digestivo procedente de Urgencias debido a un cuadro de abdomen agudo que se inició 24 horas antes con: dolor abdominal inespecífico, distensión abdominal, cierre intestinal desde el inicio del cuadro, náuseas y vómitos. En la exploración física el paciente se encontró: consciente, orientado, afebril y hemodinámicamente estable; el abdomen distendido y timpanizado, no doloroso y sin peristaltismo. Las pruebas complementarias destacaron la leucocitosis con desviación izquierda (neutrófilos 82%) y en la radiografía simple de abdomen dilatación y edema de asas de intestino delgado, además de niveles en bipedestación. En la tomografía computada se encontró que las asas de intestino estaban dilatadas y edematizadas, sin identificar la causa. Con el diagnóstico de íleo mecánico de intestino delgado se realizó la intervención quirúrgica, donde se comprobó que la causa del cuadro obstructivo era la estrechez inflamatoria, de aproximadamente 3 cm, situada en el íleon proximal, con discreto engrosamiento del meso. Se practicó estricturoplastia con biopsia y cierre transversal. El estudio anatomopatológico reportó: un fragmento de pared intestinal con enteritis y peritonitis eosinofílica. En el postoperatorio se le administraron corticoesteroides y la evolución fue satisfactoria.

Las biometrías posteriores al alta hospitalaria no mostraron eosinofilia y el estudio esófago-gastroduodenal baritado con tránsito intestinal no informó datos patológicos. Seis años después de la cirugía el paciente permanece asintomático, sin recidiva.

Caso 5

Paciente femenina de 43 años de edad, sin antecedentes de interés, que acudió a Urgencias debido a un cuadro de dolor abdominal de 14 horas de evolución, localizado en el mesogastrio y la fosa ilíaca derecha. En la exploración se identificó dolor y contractura a la palpación de la fosa ilíaca derecha, con disminución del peristaltismo abdominal. En la biometría hemática de urgencia se reportó: neutrofilia sin leucocitosis y en la radiología de abdomen se observaban las asas del intestino delgado dilatadas y nivel hidro-aéreo.

Con el diagnóstico de peritonitis por posible apendicitis aguda, se operó de urgencia. En ese procedimiento se observó que había líquido seroso peritoneal libre y un segmento de unos 15 cm en el íleon terminal, de aspecto inflamatorio y con signos de necrosis. Ante ello se practicó la resección intestinal segmentaria y anastomosis término-terminal por vía laparoscópica.

El informe anatomopatológico informó que se trataba de un segmento de íleon con marcado edema submucoso y subseroso e infiltrado inflamatorio transmural con microabscesos eosinofílicos en la submucosa con diseminación a la muscular. Marcada respuesta mesoileal y serosa. Uno de los cortes mostró, en la submucosa, una larva de nemátodo correspondiente a *Anisakis simple* (Figura 2).

La evolución postoperatoria fue satisfactoria y un estudio baritado intestinal de seguimiento no mostró ningún dato patológico en algún tramo de yeyuno o íleon. Tampoco se observó eosinofilia en los hemogramas. A los cuatro años de la cirugía la paciente permanece asintomática, sin signos de recidiva.

Caso 6

Paciente masculino de 37 años de edad, sin antecedentes de interés, que acudió a Urgencias debido a un cuadro de dolor abdominal de 18 horas de evolución que no cedió con analgésicos comunes y que empeoró, acompañado de náuseas y vómitos. En el servicio de Urgencias se aprecia a un paciente con signos de grave estado general y dolor intenso centro-abdominal, muy acentuado a la palpación, con defensa y contractura abdominal, sin peristaltismo; el tacto rectal fue normal. La citología hemática puso de manifiesto una leucocitosis con neutrofilia, sin otros datos. En

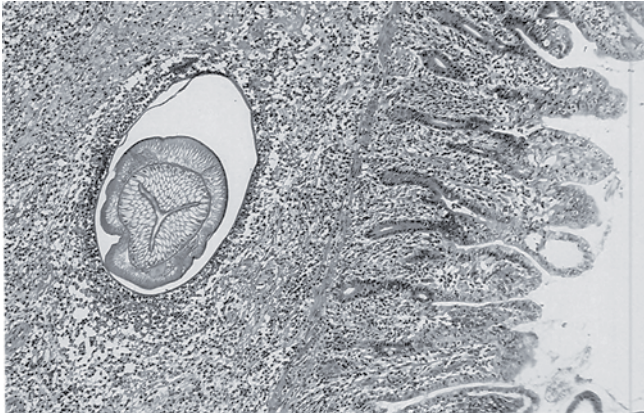


Figura 2. Larva de *Anisakis simple* en un corte microscópico.

la radiología simple de abdomen se observó un asa de intestino delgado dilatada y en la tomografía computada tóraco-abdominal urgente, sin contraste, se apreció un asa de íleon dilatada, edematizada y con signos isquémicos.

Con la sospecha diagnóstica de peritonitis aguda se operó de urgencia, con un segmento de íleon de aproximadamente 15 cm, con signos isquémicos cercanos a la perforación y completamente irreversible; por eso se practicó resección y anastomosis latero-lateral, por vía laparoscópica.

El informe anatomopatológico describió un segmento de intestino delgado con infiltración y abscesos eosinofílicos que afectan a todas las capas, compatible con enteritis eosinofílica.

La evolución postoperatoria fue satisfactoria, sin complicaciones. A los tres meses de la cirugía el paciente estaba asintomático, con biometrías hemáticas normales, sin eosinofilia.

Discusión

La enteritis eosinofílica se define como la coexistencia de infiltrados eosinofílicos al tubo digestivo, a veces asociados con eosinofilia periférica y síntomas digestivos quizá relacionados con una afección dermatológica, como enrojecimiento de la piel o reacción urticariana.⁶ La gastroenteritis eosinofílica se ha dividido en tres patrones anatomopatológicos: 1) forma predominantemente mucosa, 2) predominantemente muscular y 3) predominantemente serosa, aunque también existe la afectación de todas las capas, denominada transmural y que quizá se relacione con la aparición de los cuadros de abdomen agudo, y en último extremo con la necrosis irreversible del segmento afectado; tal y como sucedió en los tres casos aquí reportados.⁷ Por el contrario, las formas con menor afectación anatomopatológica se manifiestan con clínica más larvada, como: diarreas, esteatorrea o enteropatía perdedora de proteínas.^{8,9}

La etiología no es clara, se asocia con diversos padecimientos. Sólo en uno de nuestros casos se pudo comprobar claramente su asociación con la infestación por *Anisakis simple*. No se encontró vínculo con otras afecciones, como enfermedades del colágeno e intolerancias alimentarias descritas en la bibliografía.⁴

La localización preferente de este cuadro corresponde al estómago, duodeno y segmentos proximales del intestino delgado.^{9,10} La afectación del íleon terminal, que se registró en tres de nuestros casos, como la del esófago, es relativamente infrecuente.¹¹

Siempre que la situación clínica del paciente lo permita puede recurrirse a una serie de pruebas complementarias que pueden ayudar a establecer el diagnóstico y al seguimiento de los pacientes con enteritis eosinofílica. En esas pruebas se han observado datos de interés con: ecografía abdominal, tomografía computada, especialmente útil en las formas pseudotumorales y en las que cursan con ascitis y adenopatías, la laparoscopia que permite la biopsias para el diagnóstico, sin ser necesaria la laparotomía.¹²⁻¹⁵

En ocasiones el abdomen agudo, sin descartar la peritonitis difusa, tal como sucedió en nuestras descripciones clínicas, no permite retrasar por mucho tiempo la cirugía y es en estos casos donde se descubre la afectación de un segmento de intestino delgado, casi siempre muy corto y con signos que pueden verse desde simplemente inflamatorios con intestino viable, en los que sólo una biopsia estaría indicada, y otros en los que las graves lesiones obligan a la resección intestinal.

El diagnóstico definitivo de enteritis eosinofílica es la demostración histológica de la existencia de infiltrados eosinofílicos en el segmento intestinal estudiado. Es excepcional descubrir al parásito causante del cuadro, en los que se relacionan con alguna parasitosis, que fue el caso de uno de nuestros pacientes y que resultó excepcional en la bibliografía consultada. Cuando se dispone de la confirmación histológica, los corticoesteroides han demostrado su eficacia para revertir la clínica e, incluso, las lesiones histológicas.⁷ El pronóstico suele ser favorable y, en la evolución se suceden fases asintomáticas y puede haber reagudizaciones, sin periodicidad definida. En la revisión de nuestros pacientes, incluso muchos años después de la cirugía, no hubo recidivas del proceso.

Conclusión

La enteritis eosinofílica es una situación clínica rara que, en su grado mayor de afectación histológica, puede ocasionar cuadros de abdomen agudo que requieren intervención quirúrgica urgente. Durante la visualización de la cavidad abdominal se descubre un segmento intestinal con aspecto inflamatorio, del que debe hacerse biopsia, pero que en

ocasiones tiene un aspecto claramente muy afectado, irreversible, donde sólo la resección quirúrgica segmentaria es el único tratamiento correcto. Puesto que se trata de una resección tan circunscrita, la laparoscopia puede ser una vía de abordaje y tratamiento seguro y factible.

Referencias

1. Kaijser R. Zurkenntnis der allergischen affektionen der Verdauungskanal von Standpunkt des Chirurgenaus. Arch Klin Chir 1937;188:36-64.
2. Gharabagui MA, Abdollahi P, Kalany M, Sotoudeh M. Systemic lupus erythematosus presenting with eosinophilic enteritis: a case report. J Med Case Reports 2011;5:235.
3. Esteve C, Resano A, Díaz-Tejeiro P, Fernández-Benítez M. Eosinophilic gastritis due to *Anisakis*: a case report. Allergol Immunopathol 2000;28:21-23.
4. Rodríguez Jiménez B, Domínguez Ortega J, González García JM, Kindelan Recarte C. Eosinophilic gastroenteritis due to allergy to cow's milk. J Invest Allergol Clin Immunol 2011;21:150-152.
5. Croese J, Fairley S, Loukas A, Hack J, Stronach P. A distinctive aphthous ileitis linked to *Ancylostoma caninum*. J Gastroenterol Hepatol 1996;11:524-531.
6. Remacha Tomey B, Velicia Llamas R, del Villar A, Fernandez Orcajo P, Caro-Paton Gomez A. Eosinophilic enteritis causing intestinal obstruction. Gastroenterol Hepatol 1999;22:352-355.
7. Placer Galán C, Bordas Rivas JM, Arrinda JM, Mar Medina B, Frias Ugarte JF, Colina Alonso A. Acute abdomen caused by transmural eosinophilic enteritis. Rev Esp Enferm Dig 1992;82:351-353.
8. Walker NI, Croese J, Clouston AD, Parry M, Loukas A, Prociw P. Eosinophilic enteritis in northeastern Australia. Pathology, association with *Ancylostoma caninum*, and implications. Am J Surg Pathol 1995;19:328-337.
9. Lee CM, Changchien CS, Chen PC, Lin DY, Sheen IS, Wang CS, et al. Eosinophilic gastroenteritis: 10 years experience. Am J Gastroenterol 1993;88:70-74.
10. Talley NJ, Shorter RG, Phillips SF, Zinsmeister AR. Eosinophilic gastroenteritis: a clinicopathological study of patients with disease of the mucosa, muscle layer, and subserosal tissues. Gut 1990;31:54-58.
11. Liacouras CA. Failed Niessen fundoplication in two patients who had persistent vomiting and eosinophilic esophagitis. J Pediatr Surg 1997;32:1504-1506.
12. Goletti O, Cartei F, De Negri F, Braccini G, Cioni R, Buccianti P, et al. Eosinophilic gastroenteritis: possible role of sonography in diagnosis and follow-up. Hepatogastroenterology 1993;40:41-43.
13. Kakumitsu S, Shijo H, Akiyoshi N, Seo M, Okada M. Eosinophilic enteritis observed during alpha-interferon therapy for chronic hepatitis C. J Gastroenterol 2000;35:548-551.
14. Strady C, Pavlovitch E, Yaziji N, Diebold MD, Jaussaud R, Avisse C, et al. Laparoscopic diagnosis of stenosing eosinophilic jejuno-ileitis. Rev Med Interne 2001;22: 872-876.
15. Edelman DS. Eosinophilic enteritis. A case for diagnostic laparoscopy. Surg Endosc 1998;12:987-989.