



# Hernia paraesofágica tipo IV con necrosis gástrica del 60 por ciento. Reporte de un caso

Fernando Navarro-Tovar  
Juan Carlos Juárez-de la Torre  
Luis Carlos Pérez-Ayala  
Eduardo Quintero-Cabrera

Servicio de Cirugía General, Hospital Universitario de Puebla. Puebla, México.

## RESUMEN

**Antecedentes:** las hernias paraesofágicas son de baja incidencia y generalmente asintomáticas; sin embargo, cuando provocan síntomas, el riesgo de complicaciones se incrementa y se convierten en una urgencia quirúrgica.

**Caso clínico:** mujer de 53 años de edad, con cuadro clínico de tres semanas de evolución, caracterizado por dolor abdominal, náusea y vómito ocasionales, a lo que se agregó oclusión intestinal 24 horas antes de que acudiera a consulta. En la valoración radiográfica y tomográfica se observó una hernia paraesofágica que requería laparotomía exploradora. Se encontró un defecto diafragmático paraesofágico de 9 cm, con un saco herniario de contenido del estómago, colon transverso y epiplón, con necrosis gástrica de 60% (en el fondo y el cuerpo). Se le practicó una resección gástrica no anatómica y plastia diafragmática. El periodo postoperatorio fue complicado porque se le hicieron otras dos intervenciones quirúrgicas por dehiscencia de gastrectomía y una más por esofagostomía cervical y yeyunostomía tipo Witzel.

**Conclusiones:** se recomienda la reparación electiva en todos los sujetos asintomáticos con hernia paraesofágica, con el fin de evitar las posibles complicaciones. El método de abordaje depende de la experiencia del cirujano y de las condiciones en que se encuentre la hernia y las estructuras involucradas al momento del diagnóstico.

**Palabras claves:** hernia hiatal gigante, hernia paraesofágica.

## Type IV paraesophageal hernia with 60% of gastric necrosis. Case report

### ABSTRACT

**Background:** Paraesophageal hernias are rare and, when associated with symptoms, the risk of complications increases, becoming a surgical emergency.

**Clinical case:** We report a case of a 53 year-old female with 3 weeks of clinical evolution including abdominal pain, nausea and occasional vomiting; 24 h prior to admission she presented intestinal occlusion. Radiographic and tomographic findings showed a paraesophageal hernia, requiring exploratory laparotomy, which demonstrated a 9 cm paraesophageal diaphragmatic defect with a hernia sac containing transverse colon, omentum, fundus and body of the stomach (this last one presented ~60% of necrosis), performing nonanatomic gastrectomy and simple diaphragmatic reconstruction. The patient had a complicated

Recibido: 15 de abril, 2013

Aceptado: 28 de noviembre, 2013

### Correspondencia:

Dr. Fernando Navarro Tovar  
Servicio de Cirugía General  
Hospital Universitario de Puebla.  
25 Poniente y 13 Sur  
72410 Puebla, Puebla, México.  
Tel.: (222) 229 55 00, ext. 6118  
fercho\_md09@hotmail.com

postoperative period requiring two additional surgeries attempting to correct gastrectomy dehiscence and ending with a third procedure for cervical esophagostomy and Witzel jejunostomy.

**Conclusions:** Elective repair is recommended in all patients with asymptomatic paraesophageal hernia in order to avoid possible complications. The approach method is dependent on the surgeon's experience and the conditions of the hernia and involved structures at the time of diagnosis.

**Key words:** Esophageal hernia, paraesophageal hiatal hernia.

## ANTECEDENTES

El término *hernia* indica el desplazamiento de un órgano fuera del compartimento que lo contiene. La hernia hiatal se define como el paso de cualquier estructura no esofágica hacia el tórax a través del hiato diafragmático.<sup>1</sup>

Las hernias paraesofágicas representan entre 5 y 15% de las hernias hiatales. Se dividen, según los criterios de Allison, en hernias por deslizamiento (tipo I) y hernias paraesofágicas (tipos II, III y IV). En la hernia hiatal por deslizamiento o tipo I, la unión esofagogástrica está desplazada hacia el tórax, con estiramiento de la membrana freno-esofágica y de los vasos que forman parte del saco herniario. En las hernias tipo II, la unión gastroesofágica se encuentra en el abdomen, y lo que se desplaza en forma lateral al esófago es el fondo gástrico, que se estira y desliza parcialmente de la membrana freno-esofágica a través de un hiato dilatado. Las hernias tipo III (mixtas, combinación de tipo I y II) muestran un gran saco herniario y una importante dilatación del hiato, y casi siempre pasa por este último más de un tercio del estómago.<sup>1,2</sup>

Las hernias paraesofágicas tipo IV son hernias gigantes y complejas en las que gran parte

del estómago es intratorácico; además, se encuentran dentro del saco otros órganos intra-abdominales.<sup>2,3</sup>

Debido a las principales complicaciones, el vólvulo gástrico y la posibilidad de desarrollar isquemia gástrica, las hernias paraesofágicas tipo IV se convierten en una verdadera urgencia quirúrgica.<sup>4</sup> Aún es controversial el manejo quirúrgico, sobre todo cuando hay síntomas agudos y ocurren complicaciones.

Se comunica el caso de una paciente con hernia paraesofágica tipo IV, con oclusión intestinal y necrosis gástrica, que requirió manejo quirúrgico por parte del servicio de Cirugía General del Hospital Universitario de Puebla.

## CASO CLÍNICO

Mujer de 53 años de edad, originaria de Atlxico, Puebla, con antecedente de laparotomía exploradora secundaria a oclusión intestinal en 2001. Experimentó un cuadro clínico de tres semanas de evolución caracterizado por dolor abdominal con predominio en el epigastrio, de tipo cólico e intensidad 6-7/10 en la Escala Visual Análoga (EVA), náusea y vómito ocasionales, con tratamiento médico no especificado. Aprox-

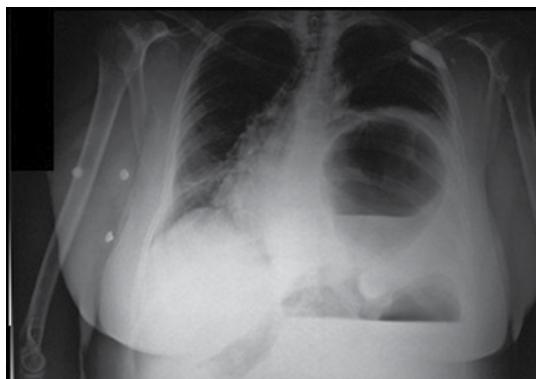
madamente 24 horas antes de su ingreso sufrió intensificación del dolor epigástrico, náusea y vómito en ocho ocasiones. Se le indicó reposo intestinal, omeprazol y butilioscina. La paciente no refirió ninguna mejoría, incluso se agregó distensión abdominal, ausencia de canalización de gases y datos de dificultad respiratoria, por lo que se le refirió a este hospital con el diagnóstico de oclusión intestinal.

A su ingreso, sus signos vitales fueron: tensión arterial, 90/65 mmHg; frecuencia cardiaca, 108 latidos por minuto; frecuencia respiratoria, 28 respiraciones por minuto; temperatura, 37°C; campos pulmonares sin murmullo vesicular; y ruidos de características peristálticas de hemitórax izquierdo, abdomen con resistencia muscular voluntaria, rebote y ausencia de ruidos intestinales.

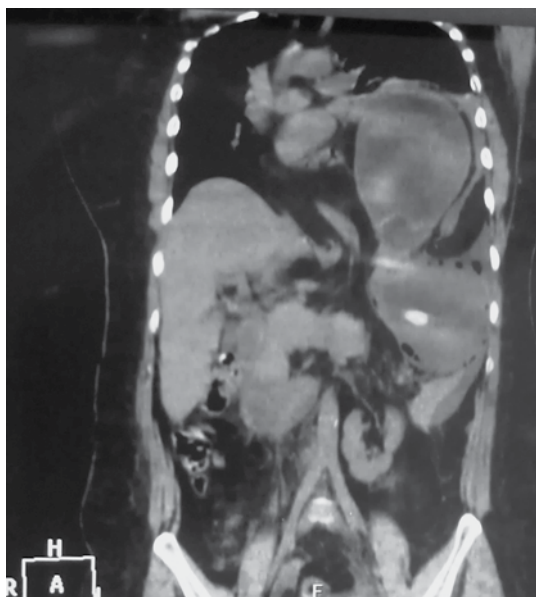Las pruebas de laboratorio arrojaron los siguientes resultados: hemoglobina, 13 g/dL; hematocrito, 31%; leucocitos, 18,000; neutrófilos, 91%; bandas, 21%; plaquetas, 170,000; tiempo de protrombina, 15.2 segundos; tiempo parcial de tromboplastina, 35 segundos; glucosa, 130 mg/dL, creatinina, 1.2 mg/dL; sodio, 144 mEq/L; potasio, 2.2 mEq/L; y cloro, 111 mEq/L.

Se le realizó telerradiografía de tórax, la cual mostró una imagen radiolúcida en el hemitórax izquierdo, bien delimitada, con nivel hidroaéreo en relación con probable burbuja gástrica (Figura 1). Se tomó tomografía computada simple toracoabdominal, que reveló una imagen hipodensa en el hemitórax izquierdo, con continuidad a la cavidad abdominal, además de niveles hidroaéreos que indicaban probable hernia diafragmática (Figuras 2 y 3).

Con diagnóstico de hernia paraesofágica y datos de irritación peritoneal con respuesta inflamatoria sistémica, se decidió realizar laparotomía exploradora. Se encontraron 200 mL de líquido libre de características fecaloides, múltiples adherencias asa-asa y asa-pared, defecto diafrag-

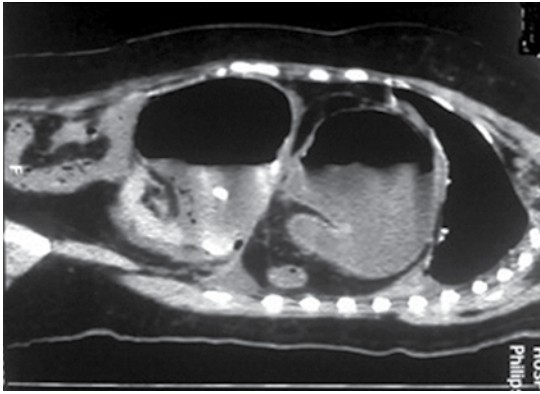


**Figura 1.** Radiografía de tórax con imagen radiolúcida en el hemitórax izquierdo, con continuidad a la cavidad abdominal y niveles hidroaéreos.

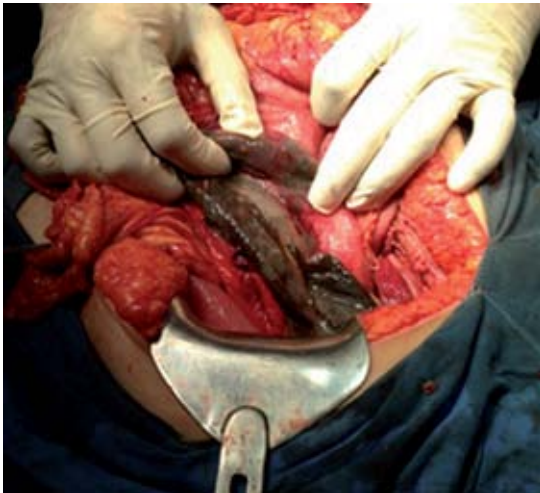

**Figura 2.** Tomografía simple toracoabdominal, corte coronal con imagen hipodensa en el hemitórax izquierdo que se comunica a la cavidad abdominal, con niveles hidroaéreos y engrosamiento de pared.

mático paraesofágico de 9 cm con saco herniario de contenido estómago, colon transverso y epiplón, y necrosis gástrica de 60% (en fondo y cuerpo) (Figuras 4, 5 y 6), por lo que se hizo



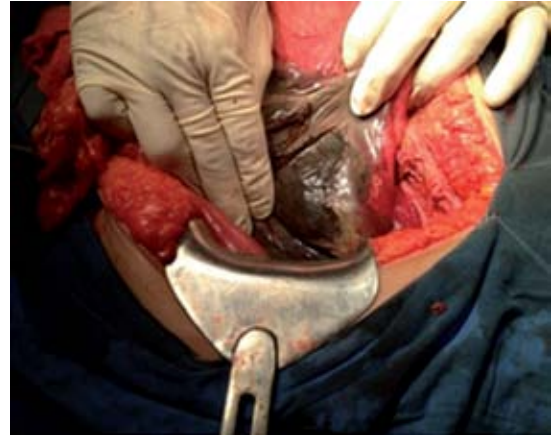**Figura 3.** Tomografía simple toracoabdominal, corte sagital con imagen hipodensa en el hemitórax izquierdo, con niveles hidroaéreos y retracción pulmonar ipsilateral.



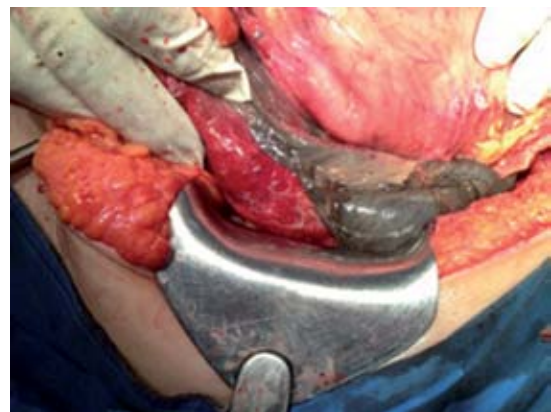**Figura 4.** Necrosis de fondo gástrico.

resección gástrica no anatómica, con cierre en dos planos.

La paciente permaneció durante el periodo posoperatorio inmediato en la unidad de cuidados intensivos, bajo apoyo mecánico ventilatorio, hemodinámicamente estable, sin aminas, con APACHE II de 10 y SOFA 1. Evolucionó satis-



**Figura 5.** Necrosis de cuerpo gástrico.



**Figura 6.** Límite de tejido sano de curvatura menor y tejido necrótico.

factoriamente, y el control radiográfico mostró características normales.

Continuó el tratamiento en el servicio de Cirugía General, y requirió dos intervenciones quirúrgicas más: por dehiscencia de gastrectomía y manejo con abdomen abierto con bolsa de Bogotá. Finalmente, se le practicó un tercer procedimiento quirúrgico: esofagostomía cervical y yeyunostomía tipo Witzel.





Su evolución fue tórpida y falleció por neumonía nosocomial y choque séptico.

## DISCUSIÓN

La hernia paraesofágica es un padecimiento adquirido cuyas posibles causas son el aumento de la presión intraabdominal, la debilidad o atrofia de los pilares diafragmáticos y de la membrana freno-esofágica o una combinación de ambos.<sup>1</sup>

Uno de los principales factores de riesgo para la aparición de una hernia paraesofágica y recurrencia después de su reparación es la obesidad, con una prevalencia de 50%.<sup>3</sup>

La mayor parte de las hernias paraesofágicas no provocan síntomas, o son mínimos, lo que propicia que puedan pasar inadvertidas para el médico, durante años, hasta que se descubren como un hallazgo radiográfico o en una tomografía computada de tórax.<sup>1</sup> Los pacientes pueden referir síntomas relacionados con reflujo gastroesofágico, pirosis o regurgitación, saciedad temprana, dolor posprandial, disfagia y vómito. Una de las complicaciones más graves de las hernias paraesofágicas gigantes es la incarceration o estrangulación, que se manifiesta inicialmente por dolor epigástrico intermitente, náusea y vómito,<sup>1,2</sup> y puede acompañarse de necrosis gástrica. La isquemia gástrica es una verdadera urgencia quirúrgica y puede sospecharse por la imposibilidad de pasar una sonda nasogástrica.<sup>2,4</sup> Otras complicaciones son: oclusión intestinal, hemorragia y ulceración.<sup>5</sup> La prevalencia de síntomas agudos y de incarceration es de 30.4%,<sup>6</sup> con mortalidad histórica de 50% para procedimientos quirúrgicos de emergencia, y reportes actuales de 3.9 a 5.1%, y una morbilidad de 22.8%.<sup>6-8</sup> La paciente experimentó síntomas crónicos inespecíficos, y posteriormente complicaciones agudas; a su ingreso al hospital mostró datos de oclusión intestinal, con hallazgos transoperatorios de isquemia y necrosis gástrica.

La evaluación para establecer el diagnóstico de este tipo de hernia y de sus complicaciones se basa en la historia clínica, radiografía de tórax y de abdomen, serie esofagogastroduodenal, manometría y tomografía computada.<sup>9</sup> A la paciente se le realizó radiografía de tórax y secuencialmente tomografía computada toracoabdominal simple, que arrojaron una imagen sugestiva gástrica en el hemitórax izquierdo de hernia paraesofágica.

El acceso quirúrgico dependerá de la experiencia del cirujano. Los principales abordajes son por vía transtorácica, laparotomía y, recientemente, por vía laparoscópica. La recurrencia de hernias paraesofágicas gigantes en centros con experiencia varía de 2 a 12%.<sup>2,9</sup> Debido a la urgencia y a la poca experiencia que se tiene en el tratamiento de estos casos, se decidió un abordaje por laparotomía, con los hallazgos ya comentados. Se efectuó una gastrectomía atípica debido al porcentaje de superficie gástrica afectada por la necrosis (60%) y plastia diafragmática sin malla.

Puntos importantes en el tratamiento quirúrgico son: la escisión del saco herniario, la reducción de las vísceras abdominales, la movilización completa del esófago con valoración de la longitud esofágica, plastia diafragmática sin tensión y, de ser posible, la colocación de un mecanismo antirreflujo.<sup>10</sup>

En el tratamiento laparoscópico es aún controversial la aplicación de mecanismos antirreflujo, debido a los síntomas de enfermedad por reflujo gastroesofágico presentes antes de la cirugía (23-59%) y a la posibilidad de anclar la unión gastroesofágica debajo del diafragma.<sup>11</sup>

Skinner y colaboradores,<sup>12</sup> en un estudio de 21 pacientes, concluyeron que en todos los casos de hernia hiatal tipo II debería intentarse la reparación quirúrgica, ya que 29% de los sujetos que recibieron manejo conservador eventualmente fallecieron por complicaciones de la hernia pa-

raesofágica. De la misma manera, en el estudio de Hill<sup>13</sup> se demostró un riesgo de 30% para una intervención quirúrgica de urgencia en pacientes con hernia paraesofágica sin tratamiento con manejo conservador, y una mortalidad de incluso 20%.

En 2010, Luketich y su equipo<sup>14</sup> realizaron un estudio retrospectivo de 662 sujetos a quienes se les reparó laparoscópicamente una hernia paraesofágica gigante, y reportaron que los tratados mediante procedimiento electivo tuvieron una mortalidad de 0.5%, en comparación con los operados de urgencia, que conllevaron una mortalidad de 7.5%. Así mismo, existen estudios que demuestran que los pacientes con obstrucción intestinal por hernia paraesofágica que fueron operados en las primeras 24 horas tuvieron menor incidencia de sepsis y fiebre posoperatoria, trombosis venosa profunda o comorbilidades pulmonares, aunque no hubo diferencias en mortalidad con respecto a los pacientes en tratamiento retardado (considerado después de 24 horas).<sup>15</sup>

Gupta y colaboradores<sup>16</sup> llevaron a cabo un estudio retrospectivo comparativo de enfermedad por reflujo gastroesofágico y hernia paraesofágica en individuos a los que se les efectuó un procedimiento quirúrgico electivo, y encontraron que los sujetos con hernia paraesofágica tuvieron mayores cifras de mortalidad y más riesgo de complicaciones, entre ellas: laceración esplénica, neumotórax, alteraciones cardíacas y pulmonares, y tromboembolia pulmonar.

Entre las complicaciones postoperatorias ocasionadas por este tipo de hernias, esta paciente tuvo en dos ocasiones dehiscencia de la gastrectomía, por lo que se decidió llevar a cabo un tercer procedimiento: esofagostomía y yeyunostomía tipo Witzel. Su evolución fue tórpida; además, sufrió neumonía nosocomial y choque séptico, lo que le ocasionó insuficiencia orgánica múltiple y finalmente la muerte.

## CONCLUSIONES

El tratamiento quirúrgico de la hernia paraesofágica es motivo de controversia, sobre todo cuando hay complicaciones. Se recomienda la reparación electiva en todos los sujetos asintomáticos con hernia paraesofágica, con el fin de evitar posibles complicaciones. El método de abordaje depende de la experiencia del cirujano y de las condiciones en que se encuentre la hernia, así como de los órganos involucrados al momento del diagnóstico.

La detección temprana de complicaciones agudas de la hernia paraesofágica tipo IV es fundamental para disminuir la morbilidad y mortalidad, por lo que resulta esencial establecer un protocolo quirúrgico adecuado.

Los autores declaran no tener conflictos de interés.

## REFERENCIAS

1. Torres-Villalobos G, Martín-del Campo LA, Vásquez-Sánchez L, Carranza-Martínez I, Santiago-Andrade R, Santillán-Doherty P. Optimizando los resultados en hernia paraesofágica. *Cir Cir* 2011;79(4):379-383.
2. Vázquez-Minero JC, Arias-Gutiérrez A, Zepeda-Rojas E, Ceballos-Berruecos R, Pedroza-Franco A, Portillo-Téllez L, et al. Hernia hiatal paraesofágica (tipo IV) con obstrucción intestinal. Reporte de un caso. *Neumol Cir Torax* 2011;70(3):192-198.
3. Bernante P, Breda C, Zangrandi F, Pomerri F, Pelizzo MR, Foletto M. Emergency Sleeve Gastrectomy as Rescue Treatment for Acute Gastric Necrosis Due to Type II Paraesophageal Hernia in an Obese Woman with Gastric Banding. *Obes Surg* 2008;18(6):737-741.
4. Pérez-Torres E, Bernal-Sahagún F, Pérez-Pineda J, Blanco-Gutiérrez J. Vólvulo gástrico secundario a hernia paraesofágica. Presentación de un caso. *Rev Med Hosp Gen Mex* 2004;67(3):149-151.
5. Galey KM, Watson TJ. Giant Paraesophageal Hernia: Optimal Surgical Approach. In: MK Ferguson, *Difficult Decisions in Thoracic Surgery*, 2d edition, Springer-Verlag London, 2011. p. 315-327.
6. Bawahab M, Mitchell P, Church N, Debru E. Management of acute paraesophageal hernia. *Surg Endosc* 2009;23(2):255-259.
7. Bhayani NH, Kurian AA, Sharata AM, Reavis KM, Dunst CM, Swanstrom LL. Wait only to resuscitate: early surgery for



- acutely presenting paraesophageal hernias yields better outcomes. *Surg Endosc* 2013;27(1):267-271.
8. Polomsky M, Hu R, Sepesi B, O'Connor M, Qui X, Raymond DP, et al. A population-based analysis of emergent vs. elective hospital admissions for an intrathoracic stomach. *Surg Endosc* 2010;24(6):1250-1255.
  9. Villegas-Talavera J, Dajer-Fadel WL, Ibarra-Pérez C, Borrego-Borrego R, Flores-Calderón O, González-Ruiz FJ. Hernia paraesofágica tipo IV gigante: presentación de un caso y revisión de la literatura. *Rev Med Hosp Gen Mex* 2012;75(1):37-40.
  10. Awais O, Luketich JD. Management of giant paraesophageal hernia. *Minerva Chir* 2009;64(2):159-168.
  11. Mark LA, Okrainec A, Ferri LE, Feldman LS, Mayrand S, Fried GM. Comparison of patient-centered outcomes after laparoscopic Nissen fundoplication for gastroesophageal reflux disease or paraesophageal hernia. *Surg Endosc* 2008;22(2):343-347.
  12. Skinner DB, Belsey RHR, Russell PS. Surgical management of esophageal reflux and hiatus hernia: longterm results with 1,030 patients. *J Thorac Cardiovasc Surg* 1967;53(1):33-54.
  13. Hill LD. Incarcerated paraesophageal hernia: A surgical emergency. *Am J Surg* 1973;126(2):286-292.
  14. Luketich JD, Nason KS, Christie NA, Pennathur A, Jobe BA, Landreneau RJ, et al. Outcomes after a decade of laparoscopic giant paraesophageal hernia repair. *J Thorac Cardiovasc Surg* 2010;139(2):395-404.e1
  15. Shafii A, Agle S, Zervos E. Perforated gastric corpus in a strangulated paraesophageal hernia: a case report. *Journal of Medical Case Reports* 2009;3:6507-6509. Disponible en: <http://www.jmedicalcasereports.com/content/3/1/6507>.
  16. Gupta A, Chang D, Steele KE, Schweitzer MA, Lyn-Sue J, Lidor A. Looking Beyond Age and Co-morbidities as Predictors of Outcomes in Paraesophageal Hernia Repair. *J Gastrointest Surg* 2008;12(12):2119-2124.