



Opciones terapéuticas de la biliopatía por hipertensión portal: serie de casos y revisión de la bibliografía

RESUMEN

Antecedentes: la biliopatía por hipertensión portal es poco diagnosticada debido a que sólo algunos pacientes experimentan síntomas. Las manifestaciones clínicas más importantes son la colestasis y la colangitis.

Objetivo: comunicar una serie de casos evaluados, tratados y seguidos en una institución pública de tercer nivel.

Casos clínicos: cuatro pacientes con biliopatía por hipertensión portal se expusieron a diferentes métodos para tratar la hipertensión portal y la descompresión de la vía biliar. Se realizó seguimiento durante casi cinco años. Tres casos mostraron adecuada evolución, con remisión de los síntomas; un paciente falleció al intentar dilatarle la vía biliar. Finalmente, se revisa la bibliografía en relación con la terapéutica de la biliopatía por hipertensión portal.

Conclusiones: no existe consenso para el tratamiento óptimo de este padecimiento, aunque el objetivo es descomprimir la vía biliar; cada caso plantea particularidades que guían el tratamiento.

Palabras clave: vena porta, transformación cavernomatosa, terapéutica.

Therapeutic options for portal hypertensive biliopathy: case series and literature review

ABSTRACT

Background: Portal hypertensive biliopathy is an underdiagnosed condition because only some patients have symptoms. The major clinical manifestations include cholestasis and cholangitis. The aim of this study is to present a series of cases evaluated, treated and followed at a tertiary-care public institution.

Clinical case: Four patients with portal hypertensive biliopathy were exposed to different therapeutic approaches focused on the management of portal hypertension and biliary decompression. They were followed for ~5 years. Three cases achieved a favorable outcome with symptom remission, but one patient died while attempting dilatation of the bile duct. Finally, we carried out a literature review about actual portal hypertensive biliopathy therapeutics.

Conclusions: There is currently no consensus on the optimal treatment for this condition. The goal is to decompress the biliary tree. Each case should be individually evaluated to choose the best treatment option.

Key words: Portal vein, cavernous transformation, therapeutics.

Nancy Edith Aguilar-Olivos¹
José Luis de León-Monterroso²
Lourdes Ávila-Escobedo³
Eric López-Méndez²

¹ Clínica de Enfermedades Digestivas y Obesidad, Fundación Clínica Médica Sur, DF. México.

² Departamento de Gastroenterología, Instituto Nacional de Ciencias Médicas y Nutrición Salvador Zubirán, DF. México.

³ Departamento de Radiología e Imagen, Instituto Nacional de Ciencias Médicas y Nutrición Salvador Zubirán, DF. México.

Recibido: 8 de marzo, 2013

Aceptado: 28 de noviembre, 2013

Correspondencia:

Dr. Eric López Méndez
Departamento de Gastroenterología
Instituto Nacional de Ciencias Médicas y Nutrición
Salvador Zubirán
Vasco de Quiroga 15
14000 DF. México.
Tel.: (525) 5573-3418, fax: (525) 5655-0942
ericlopezmendez@yahoo.com

ANTECEDENTES

La biliopatía por hipertensión portal se refiere a las anomalías de la vía biliar, incluidos los conductos biliares intra y extrahepáticos, el conducto cístico y la vesícula biliar en pacientes con hipertensión portal.¹ También se le conoce como biliopatía portal, colangiopatía asociada con hipertensión portal y colangiopatía asociada con cavernoma portal.²⁻⁴

La patogénesis de la biliopatía por hipertensión portal no es bien conocida. Se ha propuesto que es causada por la presión externa del cavernoma portal o por isquemia. Existen dos plexos venosos de los conductos biliares, y su dilatación ocasiona irregularidades finas en la pared del conducto biliar. El mecanismo de isquemia que produce daño al conducto biliar en pacientes con obstrucción venosa portal extrahepática no está bien definido. El daño venoso puede predisponer a la necrosis isquémica de los conductos biliares y resultar en estenosis biliar.¹

En 80 a 100% de los casos, la biliopatía por hipertensión portal fue concomitante con obstrucción venosa portal extrahepática, aunque también encontrado en pacientes con hipertensión portal secundaria a cirrosis o hipertensión portal idiopática.⁵ La relación con la cirrosis se ha reportado en 0 a 33% y con la hipertensión portal idiopática en 9 a 40%.¹

Las manifestaciones sintomáticas pueden afectar de 10 a 38% de los sujetos, e incluyen: ictericia (10 a 33%), cólico biliar (5 a 19%), colangitis (5 a 8%) y colecistitis acalculosa (4%).^{1,3,4,6-9} Se ha corroborado la elevación de la fosfatasa alcalina incluso en 30% y coledocolitiasis en 20%.¹ Los síntomas aparecen a mayor edad, mayor duración de la enfermedad, alta frecuencia de litos en la vesícula o colédoco y cuando hay alteración de las pruebas de función hepática.

En este artículo se comunica el manejo terapéutico de una serie de pacientes con biliopatía por hipertensión portal, con la finalidad de exponer diferentes opciones de tratamiento.

CASOS CLÍNICOS

Caso 1

Paciente masculino de 29 años de edad con antecedente de abuso de esteroides. Tres años antes había sufrido ictericia intermitente y elevación de transaminasas menor a dos veces el límite superior. Fue hospitalizado por hemorragia variceal y colangitis. Durante su hospitalización fue tratado con ligadura, infusión de terlipresina y antibióticos. Una tomografía axial computada demostró que la superficie hepática era normal; sin embargo, existía trombosis venosa portal con cavernoma que inducía compresión vascular del conducto biliar común, dilatación de la vía biliar intrahepática y esplenomegalia. En este caso la obstrucción biliar se trató mediante *stents* que tuvieron que recolocarse en múltiples intervenciones debido a que migraban (Figura 1). El paciente evolucionó con varias recurrencias

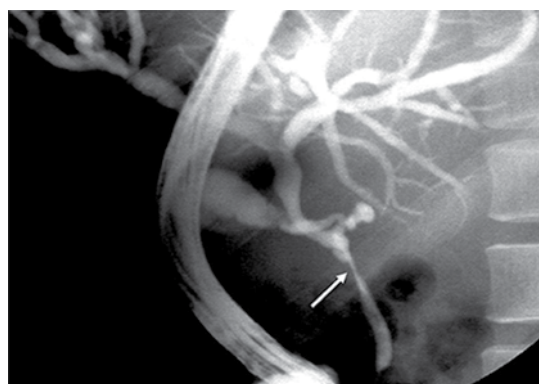


Figura 1. Colangiopancreatografía retrógrada endoscópica. Se muestra la estenosis del conducto biliar principal (flecha) causada por compresión vascular. En este sitio se colocó un *stent* para mantener el conducto biliar principal permeable.

de sangrado variceal y se le practicó cirugía de Sugiura para lograr la desvascularización esofágica. Tres meses después de este procedimiento no se observó sangrado ni ictericia. El paciente ha sobrevivido durante seis años con cifras normales de bilirrubina, sin dilatación de la vía biliar y sin sangrado variceal.

Caso 2

Paciente masculino de 18 años de edad, referido de una institución pediátrica por historia de trombosis portal y cavernoma que provocó hemorragia variceal desde los seis años. El último episodio de sangrado ocurrió a los ocho años de edad, después de ser tratado con escleroterapia y propranolol a dosis de 80 mg por día. Durante 10 años, el paciente se mantuvo estable, hasta que sufrió ictericia, con una bilirrubina total de 7 mg/dL que se elevó a 20 mg/dL. El ultrasonido hepático mostró dilatación de la vía biliar, y la colangiopancreatografía retrógrada endoscópica reveló estenosis múltiples del conducto biliar común. Se colocó prótesis plástica de 7 French en el conducto biliar, pero no fue suficiente para resolver la ictericia. Se realizaron diversos procedimientos endoscópicos sin éxito, por lo que fue necesario recurrir a drenaje percutáneo (Figura 2A). El tratamiento definitivo se logró por medio de una derivación esplenorenal. Durante esta intervención se hizo una biopsia hepática que demostró colestasis sin cirrosis (Figura 2B). El paciente evolucionó de manera satisfactoria, con remisión completa de la ictericia a cinco años de su seguimiento.

Caso 3

Paciente masculino de 22 años de edad con trombocitosis esencial en tratamiento, con hidroxiurea a dosis de 1 g por día. El paciente sufrió ictericia, y de manera inicial se sospechó que era un efecto adverso de la hidroxiurea, por lo que se le suspendió. Las pruebas de laboratorio mostraron plaquetas de 458,000, bilirrubina

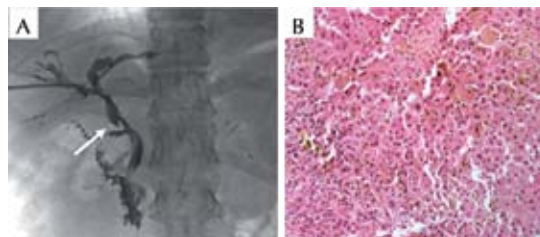


Figura 2. Colangiopancreatografía retrógrada endoscópica y biopsia hepática. A. Múltiples estenosis del conducto biliar común causadas por compresión vascular (flecha). B. En la tinción con HE se observa colestasis sin evidencia de fibrosis.

total en 7.0 mg/dL, transaminasas normales y fosfatasa alcalina de 323 U/l. Se realizó una colangiografía por resonancia magnética con diagnóstico de biliopatía por hipertensión portal secundaria a trombosis de la vena porta con formación de cavernoma (Figura 3A y B). La colangiopancreatografía retrógrada endoscópica no mostró obstrucciones de la vía biliar, por lo que no fue necesario colocar ningún *stent* biliar y sólo se hizo esfinterotomía. El paciente inició tratamiento con betabloqueador; ha permanecido asintomático y sus pruebas de función hepática son normales. Durante el seguimiento a cuatro años no ha mostrado datos sugestivos de un nuevo evento de colangiopatía portal.

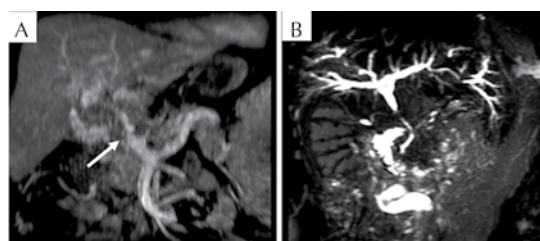


Figura 3. Colangiorresonancia magnética. A. Cavernoma (flecha) secundario a trombosis de la vena porta. B. La colangiografía muestra una estenosis del conducto biliar común en la zona de la degeneración cavernomatosa.



Caso 4

Paciente masculino de 32 años de edad con colangitis. Durante su abordaje diagnóstico se realizó una tomografía axial computada que mostró dilatación biliar y trombosis de la vena porta; posteriormente se le practicó una colangiopancreatografía retrógrada endoscópica que reveló estenosis múltiple del conducto biliar común. Se decidió hacer dilatación con balón. Durante este procedimiento, el paciente sufrió hemorragia masiva a causa de la rotura vascular de colaterales venosas alrededor del conducto biliar común, lo que desafortunadamente le causó la muerte.

DISCUSIÓN

No hay consenso sobre el tratamiento óptimo de la biliopatía por hipertensión portal, y los datos en relación con las diversas formas de tratamiento provienen de series de casos. Los pacientes asintomáticos no requieren ningún tratamiento. En el caso de sujetos con síntomas, el manejo se debe enfocar a la hipertensión portal y el alivio de la ictericia obstructiva.¹⁰ En este artículo se comunican cuatro casos de pacientes con biliopatía por hipertensión portal sintomática por ictericia o colangitis. El tratamiento se basó en dilatación endoscópica, colocación de *stents* en el conducto biliar principal, esfinterotomía y cirugía de derivación portosistémica.

Los tratamientos propuestos para la biliopatía por hipertensión portal incluyen la dilatación endoscópica con colocación de *stent*,¹¹ esfinterotomía endoscópica con extracción de litos,¹⁰ cirugía de derivación portosistémica,¹² hepatoyeyunostomía¹² e incluso trasplante hepático.¹³ A continuación se hará una breve revisión de cada una de estas opciones terapéuticas.

Tratamiento endoscópico

El tratamiento endoscópico comprende: extracción de litos, esfinterotomía y dilatación

de estenosis biliar con o sin colocación de *stent*. La esfinterotomía y dilatación biliar son procedimientos que pueden complicarse con sangrado o hemobilia, debido a las várices que se encuentran en la región periampular y alrededor del conducto biliar común; el sangrado puede ser masivo y llevar a la muerte del paciente, como en el caso número 4. La colocación de endoprótesis al conducto biliar resulta un opción muy útil para la descompresión de la vía biliar y el manejo de la estenosis; sin embargo, se requiere recambio continuo e implica riesgo de colangitis vinculada con la obstrucción de la prótesis, por lo que rara vez es un procedimiento definitivo o resolutivo. Sezgin y colaboradores⁹ reportaron los casos de 10 pacientes con estenosis biliar tratada con endoprótesis, con una mediana de seguimiento de 2.5 años (uno a siete años). La resolución de la estenosis sólo se alcanzó en tres pacientes; en el resto, se tuvo que recolocar la endoprótesis por persistencia de la estenosis con recambios cada seis meses. Por su parte, Durmortier y colaboradores¹⁴ reportaron el fracaso del tratamiento endoscópico en cuatro pacientes con biliopatía por hipertensión portal, por lo que finalmente fueron tratados con cirugía de derivación portosistémica. En los casos 1 y 2 aquí descritos, se observó pobre respuesta al tratamiento endoscópico, lo que indica que éste es útil sólo de forma temporal, y que por lo general se requiere de un tratamiento posterior que sea permanente.

Cirugía de derivación portosistémica

El manejo endoscópico puede aliviar de manera temporal la obstrucción biliar, pero no trata la causa subyacente y, por lo tanto, se espera que no sea efectivo en el largo plazo. Mediante el tratamiento quirúrgico de derivación se logra descomprimir las colaterales vasculares formadas en respuesta a la trombosis portal, y generalmente se alivia la compresión del colédoco.¹² Se ha reportado que la anastomosis esplenorenal retroperitoneal o procedimiento

de Warren puede ser el tratamiento inicial de elección.¹⁵

El estudio con mayor número de pacientes se debe a Agarwal y colaboradores,¹⁶ que analizaron 37 casos sintomáticos tratados quirúrgicamente. Todos los pacientes requirieron de una derivación proximal esplenorrenal como cirugía de primera etapa. En 12 pacientes con estenosis dominantes y coledocolitiasis se realizaron procedimientos de drenaje biliar posteriores a la derivación esplenorrenal (hepatoyeyunostomía en 11 y coledocoduodenostomía en uno). Se implantó un seguimiento a 32 meses, durante el cual todos los pacientes estaban asintomáticos. La cirugía de derivación sólo alivió la obstrucción biliar en 24 de los 37 individuos (64.9%), pero facilitó un segundo procedimiento descompresivo de la vía biliar en los restantes 12 (35.1%).

El tratamiento quirúrgico se ha propuesto como parte del algoritmo de tratamiento.^{12,15} Se sugiere que en pacientes sintomáticos se haga una evaluación anatómica para llevar a cabo un puente esplenorrenal proximal y esperar de seis a ocho semanas para el alivio de los síntomas. En caso de que los síntomas persistan, se recomienda efectuar algún procedimiento de drenaje biliar; es decir, una derivación biliodigestiva, la cual representa menos riesgos.^{12,15}

Trasplante hepático

Se ha reportado un caso de trasplante hepático para el manejo de la biliopatía por hipertensión portal.¹³ Se trató de un hombre de 46 años de edad con trombosis portal y mesentérica que se manifestó con ictericia obstructiva por estenosis concéntrica del conducto biliar común. La colocación de endoprótesis biliar no fue posible, debido a que la estenosis afectaba a más de un conducto. El drenaje percutáneo biliar no alivió la ictericia, y se complicó con una fístula biliportal con hemobilia. La angio-

tomografía reveló un cavernoma esplenoportal con puente esplenorrenal. Debido al mal estado general del paciente y a las estenosis biliares extrahepáticas e intrahepáticas bilaterales, se decidió el trasplante. Se reporta un seguimiento a 12 meses con buenas condiciones. Los autores concluyen que es el primer informe de biliopatía por hipertensión portal tratado mediante trasplante hepático, lo que muestra que este procedimiento puede estar indicado en el tratamiento de la enfermedad en caso de que no exista otra opción.¹³

Puente portosistémico transyugular

Debido a la dificultad técnica y a las posibles complicaciones inherentes al procedimiento, la inserción exitosa de un puente portosistémico transyugular cuando existe un cavernoma portal se ha reportado sólo como informe anecdótico.¹⁷ En el tratamiento de la hipertensión portal sintomática en pacientes no cirróticos con cavernoma portal, el puente portosistémico transyugular ha mostrado ser factible y seguro; sin embargo, no se recomienda en individuos con una vena porta totalmente fibrótica y sin venas colaterales de gran tamaño; tampoco en casos de trombosis mesentérica superior extensa. Los puentes portosistémico transyugulares insertados con éxito pueden disminuir el gradiente de presión portosistémica y la incidencia de recidiva de hemorragia variceal.¹⁸ En esta revisión sólo se encontró el reporte de un caso con historia de ictericia concomitante con trombosis esplénica y portal extrahepática, y desarrollo de cavernoma que causaba compresión del conducto biliar común y dilatación biliar intrahepática. Se le colocó a la paciente un puente portosistémico transyugular, y en el seguimiento a 14 meses se encontró asintomática.¹⁹ La utilidad y seguridad de los puentes portosistémico transyugulares en el tratamiento de la biliopatía por hipertensión portal no se han investigado, pero podrían ser una alternativa terapéutica a la cirugía de derivación portosistémica.



CONCLUSIONES

No existe consenso para el tratamiento óptimo de la biliopatía por hipertensión portal; el cual debe determinarse con base en las características individuales de los pacientes y enfocarse al control de la hipertensión portal y la descompresión de la vía biliar.

REFERENCIAS

- Dhiman RK, Behera A, Chawla YK, Dilawari JB, Suri S. Portal hypertensive biliopathy. *Gut* 2007;56(7):1001-1008.
- D'Souza MA, Desai D, Joshi A, Abraham P, Shah SR. Bile duct stricture due to caused by portal biliopathy: Treatment with one-stage portal-systemic shunt and biliary bypass. *Indian J Gastroenterol* 2009;28(1):35-37.
- Malkan GH, Bhatia SJ, Bashir K, Khemani R, Abraham P, Gandhi MS, et al. Cholangiopathy associated with portal hypertension: diagnostic evaluation and clinical implications. *Gastrointest Endosc* 1999;49(3 Pt 1):344-348.
- Condat B, Vilgrain V, Asselah T, O'Toole D, Rufat P, Zappa M, et al. Portal cavernoma-associated cholangiopathy: A clinical and MR cholangiography coupled with MR portography imaging study. *Hepatology* 2003;37(6):1302-1308.
- Dhiman RK, Chawla Y, Vasishta RK, Kakkar N, Dilawari JB, Trehan MS, et al. Non-cirrhotic portal fibrosis (idiopathic portal hypertension): Experience with 151 patients and a review of the literature. *J Gastroenterol Hepatol* 2002;17(1):6-16.
- Dilawari JB, Chawla YK. Pseudosclerosing cholangitis in extrahepatic portal venous obstruction. *Gut* 1992;33(2):272-276.
- Khuroo MS, Yattoo GN, Zargar SA, Javid G, Dar MY, Khan BA, et al. Biliary abnormalities associated with extrahepatic portal venous obstruction. *Hepatology* 1993;17(5):807-813.
- Nagi B, Kochhar R, Bhasin D, Singh K. Cholangiopathy in extrahepatic portal venous obstruction: Radiological appearances. *Acta Radiol* 2000;41(6):612-615.
- Sezgin O, Oğuz D, Altıntaş E, Saritaş Ü, Şahin B. Endoscopic Management of Biliary Obstruction Caused by Cavernous Transformation of the Portal Vein. *Gastrointestinal Endoscopy* 2003;58(4):602-608.
- Chandra R, Kapoor D, Tharakan A, Chaudhary A, Sarin SK. Portal biliopathy. *J Gastroent Hepatol* 2001;16(10):1086-1092.
- Mutignani M, Shah SK, Bruni A, Perri V, Costamagna G. Endoscopic treatment of extrahepatic bile duct strictures in patients with portal biliopathy carries a high risk of haemobilia: report of 3 cases. *Digest Liver Disease* 2002;34(8):587-591.
- Chaudhary A, Dhar P, Sarin SK, Sachdev A, Agarwal AK, Vij JC, et al. Bile duct obstruction due to portal biliopathy in extrahepatic portal hypertension: surgical management. *British J Surg* 1998;85(3):326-329.
- Filippini F, Urbani L, Catalano G, Iaria G, Biancofiore G, Cioni R, et al. Portal biliopathy treated by liver transplantation. *Transplantation* 2004;77(2):326-327.
- Dumortier J, Vaillant E, Boillot O, Poncet G, Henry L, Scoazec JY, et al. Diagnosis and Treatment of Biliary Obstruction Caused by Portal Cavernoma. *Endoscopy* 2003;35(5):446-450.
- Vibert E, Azoulay D, Aloia T, Pascal G, Veilhan LA, Adam R, et al. Therapeutic Strategies in Symptomatic Portal Biliopathy. *Ann Surg* 2007;246(1):97-104.
- Agarwal AK, Sharma D, Singh S, Agarwal S, Girish SP. Portal biliopathy: a study of 39 surgically treated patients. *HPB(Oxford)* 2011;13(1):33-39.
- DeLeve LD, Valla DC, Garcia-Tsao G. Vascular disorders of the liver. *Hepatology* 2009;49(5):1729-1764.
- Qi X, Han G, Yin Z, He C, Wang J, Guo W, et al. Transjugular Intrahepatic Portosystemic Shunt for Portal Cavernoma with Symptomatic Portal Hypertension in Non-cirrhotic Patients. *Dig Dis Sci* 2012;57(4):1072-1082.
- Senzolo M, Cholongitas E, Tibballs J, Patch D, Triantos CK, Samonakis D, et al. Relief of biliary obstruction due to portal vein cavernoma using a transjugular intrahepatic portosystemic shunt (TIPS) without the need for long-term stenting. *Endoscopy* 2006;38(7):760.