DermatologíaCMQ2010;8(3):164-168

Enfermedad de Behçet: a propósito de tres casos

Behçet disease: a report of three cases

Diana E Medina Castillo*, J Alejandro García Valencia**, Mario A Flores Garduño***, Jesús Alcantar Ramírez****

*Dermatóloga práctica privada, Torre Médica Florencia y HGRZ 220 del IMSS, "Gral. José Vicente Villada", Toluca, México
** Médico internista y nefrólogo, práctica privada, Centro Médico Toluca
*** Médico internista, práctica privada, Torre Médica Florencia y HGRZ 220 del IMSS
**** Médico internista y jefe de Servicio de Medicina Interna del HGRZ 220 del IMSS.

Fecha d aceptación: marzo 2010

RESUMEN

La enfermedad de Behçet es una vasculitis idiopática, y sus características clínicas son úlceras orales, genitales, otras lesiones cutáneas y examen de patergia positivo. Presentamos tres casos de pacientes femeninos, de 36, 40 y 50 años de edad, con diferentes manifestaciones sistémicas.

PALABRAS CLAVES: *vasculitis, enfermedad de Behçet, úlceras*

ABSTRACT

Behçet is an idiopatic vasculitis with oral and genital ulcers, cutaneous lesions and a positive pathergy test . We report 36, 40 and 50 years-old female patients with different clinical features.

KEYWORDS: *vasculitis, Behçet disease, ulcers*

Introducción

La enfermedad de Behçet se considera una patología inflamatoria crónica e idiopática cuyas manifestaciones clínicas suelen afectar la mucosa oral y genital. Se le considera multisistémica por expresar vasculitis en la piel, ojos, aparato digestivo y sistema nervioso central, y por involucrar articulaciones.

Es más común en adultos jóvenes del género masculino, entre los 20 y 40 años de edad. La enfermedad tiene una distribución universal con incidencia baja, y su mayor prevalencia es en países de la cuenca del Mediterráneo oriental, como Turquía, por lo que una descripción de casos aislados es la mejor forma de aprender acerca de ella, ya que son muy pocas las publicaciones al respecto. Presentamos tres pacientes del género femenino con enfermedad de Behçet, una con artritis asociada, la segunda con sintomatología gastrointestinal y la última con manifestaciones oculares.[1,2]

Caso clínico 1

Paciente femenino de 40 años de edad, ama de casa, escolaridad licenciatura; niega enfermedades crónico-degenerativas y toxicomanías. Tiene antecedentes de úlceras orales y genitales de repetición desde hace 4 años, con al menos 5 episodios por año; recibe tratamiento con antivirales orales por ginecología, que solicita interconsulta al servicio de medicina interna para valoración de diagnóstico de estomatitis y úlceras genitales por herpes virus; se decide internamiento en cubículo aislado con antiviral de administración intravenosa, y se solicita interconsulta a dermatología por aparición de nueva dermatosis en cara anterior del tórax.

Se observa dermatosis diseminada a mucosa oral que afecta la zona yugal y perimolar (fotografía 1) y mucosa genital que afecta labios menores, constituida por exulceraciones y lesiones, bien delimitadas, ovales blanquecinas, consideradas como aftas menores y mayores.0

CORRESPONDENCIA Diana Elizabeth Medina Castillo ■ mecasdiderma@gmail.com
Torre Médica Florencia, Vicente Guerrero 213-16, planta baja, Colonia Morelos, CP 50120, Toluca, México

Fotografía 1. Caso 1. Aftas perimolares en paciente de 40 años con enfermedad de Behçet.

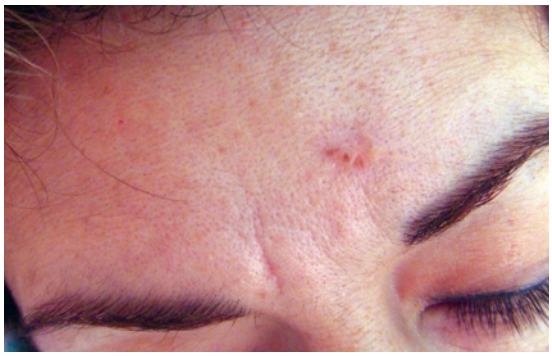

Fotografía 2. Caso 1. Costra hemática de aspecto varioliforme.

Fotografía 3. Caso 2. Pústulas en dorso nasal en paciente con enfermedad de Behçet.

Fotografía 4. Caso 2. Aftas en comisura labial derecha.

A nivel de cara en región frontal se observa costra hemática, y en tórax anterior, una vesícula rota con costra hemática de aspecto varioliforme (fotografía 2); asimismo, artritis de rótula izquierda, por lo que se emite diagnóstico de artritis reactiva. Dichos hallazgos fueron compatibles con enfermedad de Behçet, por lo que se decide realizar prueba de patergia, la cual fue positiva. Los análisis complementarios arrojaron los siguientes resultados: biometría hemática de 15.3 Hto 45, leucocitos 5 mil, velocidad de eritrosedimentación 20 mm/hr, glucosa de 98, creatinina 0.70, ácido úrico de 4.5.

Se tomaron anticuerpos antinucleares, anticitoplasma, anti Sm, anti Ro, anti La, y no mostraron ninguna anormalidad. Se inicia tratamiento con metilprednisolona, dosis de 250 mg IV cada 12 horas y reducción paulatina de la dosis; ranitidina, 150 mg cada 8 horas; colutorios con bicarbonato cada 8 horas. Desde hace 3 años se le da seguimiento en reumatología. Cursa asintomática sin requerimiento de manejo esteroide ni desarrollo de enfermedades inmunológicas agregadas.

Caso clínico 2

Paciente femenino de 36 años de edad sin antecedentes de importancia enviada de institución hospitalaria pública con diagnóstico de síndrome de inmunodeficiencia adquirida. Se le valora en medicina interna y dermatología en forma privada por dermatosis diseminada a cabeza y genitales; en cabeza, afecta cara; en el dorso nasal presenta micropápulas y pústulas (fotografía 3); en comisuras labiales y en mucosa yugal, aftas dolorosas blanquecinas de aproximadamente 0.5 mm dm (fotografía 4); en los labios mayores y menores de los genitales se detectan aftas dolorosas de 1 cm de diámetro (fotografía 5).

Se confirma diagnóstico clínico de enfermedad de Behçet, y se realiza examen de patergia que resulta positivo; la biometría hemática reporta Hb 11.4 Hto 34. Se indicó tratamiento con pulsos de metilprednisolona con mejoría de lesiones mucosas; el estudio de sangre oculta en heces resultó positivo, sin embargo, la paciente rechazó el estudio de colonoscopia para descartar la asociación con colitis ulcerativa, a pesar de lo cual se encuentra asintomática, en control y seguimiento por el servicio de Reumatología del Centro Médico Nacional "La Raza", del IMSS, desde octubre de 2007.

Caso clínico 3

Paciente femenino de 50 años de edad, con hipertensión arterial sistémica en tratamiento con losartán e hidroclo-

Fotografía 5. Caso 2. Aftas mayores genitales.

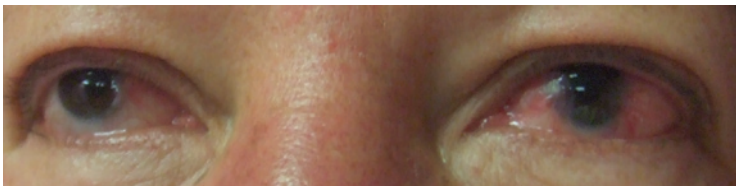

Fotografía 6. Caso 3. *Pterigion* e iridociclitis en paciente femenino de 50 años.

rotiazida, y diabetes mellitus tratada con tolbutamida. Presenta úlceras genitales y orales de repetición, *pterigion* bilateral e iridociclitis en tratamiento con oftalmología. Se le valoró en medicina interna (medio privado), que solicita interconsulta con dermatología por úlceras genitales de difícil control y eritema nudoso.

Al explorarla se encuentra dermatosis diseminada a cabeza que afecta cara, donde se observa intenso eritema y telangiectasias; en ojos se aprecia membrana hiperémica en canto interno y externo sobre la esclera (fotografía 6), con mucosa oral de la que afecta borde lateral izquierdo de la lengua constituido por dos exulceraciones con superficie blanquecina ovales de 1 cm de diámtero, catalogadas como aftas mayores.

En tronco afecta genitales, y de éstos, labios mayores y menores con múltiples ulceraciones limpias y asintomáticas, bien delimitadas, de aspecto herpetiforme de 0.2 a 0.3 mm de diámetro (fotografía 7).

Fotografía 7. Caso 3. Úlceras genitales de aspecto herpetiforme.

En extremidades inferiores afecta ambas piernas con múltiples manchas eritematosas que al palparlas se encuentran nudosidades con aumento de la temperatura local (fotografía 8). Se solicita exploración ginecológica y se encuentra cérvix de coloración normal sin alteraciones en la superficie y discreta salida de material blanquecino. Se toma papanicolau, con resultado negativo para cáncer o displasia; el examen micológico directo y cultivo resultó positivo para *Candida albicans,* con diagnóstico probable de enfermedad de Behçet. La telerradiografía de tórax no mostró anormalidades; la biometría hemática, el examen general de orina y las pruebas de función hepática, tampoco; panel viral para hepatitis y herpes virus tipo 1 y 2, anticuerpos antinucleares, velocidad de eritrosedimentación y PPD tuvieron resultados negativos. La glucosa se encontró en 200 gr/dl, y se canalizó para ajustes y control metabólico.

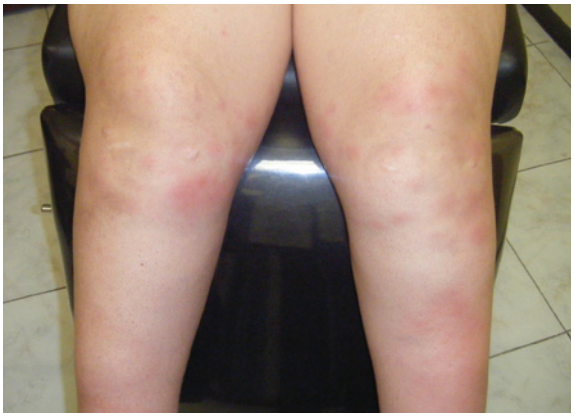

Fotografía 8. Caso 3. Nudosidades dolorosas en extremidades inferiores.

Se realizó examen de patergia, el cual fue negativo. Se inició manejo con 60 mg de deflazacort vía oral con dosis de reducción, fluconazol 150 mg semanales, y la paciente obtuvo mejoría en tres semanas. Después tuvo un afta en mucosa oral que se trató con propionato de clobetasol en gel por 1 mes, sin que reaparecieran lesiones en 2 años de seguimiento.

Discusión

El interés en la publicación de estos casos es que la enfermedad de Behçet no es común en México ni en el género femenino.

Los casos descritos llamaron la atención sobre la clínica, pues mostraron úlceras genitales y orales recidivantes, lo cual forma parte de los criterios mayores para enfermedad de Behçet, acompañadas de otras manifestaciones cutáneas, como lesiones pustulosas, pápulo-pustulares, eritema nudoso, placas eritemato-infiltradas de aspecto vasculítico y examen de patergia positivo sólo en dos pacientes, lo que ayudó al diagnóstico; sin embargo, se sabe que no hay un examen de laboratorio o gabinete que sea patognomónico para determinar éste con mayor precisión.

La EB es una enfermedad inflamatoria crónica, definida por lesiones ulceradas en la boca, asociada a úlceras genitales y manifestaciones sistémicas, de las cuales las más importantes son las cutáneas, oculares, articulares (hasta 50%),[3,4] nerviosas y vasculares.

El diagnóstico se fundamenta en los siguientes datos clínicos, de acuerdo con el grupo internacional de estudio de la enfermedad de Behçet en su publicación de 1990, vigente hasta la fecha:[5]

- Úlceras orales de repetición, además de dos o más de las siguientes:
- Lesiones inflamatorias de los ojos
- Lesiones específicas de la piel (pápulas, pústulas, nudosidades)
- Examen de patergia positivo

Otras manifestaciones de la enfermedad son:

- Tromboflebitis superficial
- Trombosis profunda
- Síntomas neurológicos (neuro-Behçet)
- Artritis
- Síntomas gastrointestinales
- Historia de casos familiares

Úlceras orales

Todos los pacientes presentan úlceras orales. Pueden aparecer en cualquier parte de la mucosa oral. Tardan días o semanas en curar, son dolorosas (dolor tipo quemante) y de tamaño variable. Su presencia es indispensable para el diagnóstico y deben aparecer al menos tres veces en un año.

Úlceras genitales

Pueden aparecer en el escroto, en la región perineal y perianal, dentro de la vagina y en el cérvix. En estas últimas localizaciones suelen ser indoloras. Curan sin cicatrices, aunque las escrotales pueden dejar un área cicatricial útil para el diagnóstico de la enfermedad.

Lesiones de los ojos

Puede existir hiperemia conjuntival, visión borrosa como única manifestación de iridocliclitis, uveítis anterior y posterior, o incluso ser tan grave que produzca ceguera.

Manifestaciones en la piel

Suelen aparecer en forma de pústulas similares al acné en cara, región dorsal y raíz de las extremidades.

La prueba de patergia o de hiperreactividad cutánea consiste en una serie de punciones que el médico realiza de forma perpendicular en la piel del antebrazo con una aguja estéril. El resultado se examina de 24 a 48 horas después. Se considera positivo si aparece una pústula en el lugar de la punción. Los pacientes turcos tienen una gran positividad a este examen, la cual es menor en los sajones.

Sistema nervioso central

La enfermedad de Behçet puede causar meningitis, embolia o trombosis. Estas manifestaciones y las oculares se consideran urgencias y requieren tratamiento inmediato.

Artritis

Alrededor de la mitad de los pacientes desarrolla artralgias y artritis. Existe flogosis y dolor especialmente en rodillas, tobillos, codos y muñecas. Pero esta forma de artritis no suele dejar tipo alguno de invalidez o deformación, incluso tras años de actividad de la enfermedad, como observamos en una de nuestras pacientes.

Afectación gastrointestinal

Menos de 30% de las personas con enfermedad de Behçet tiene enfermedad inflamatoria intestinal. Las manifestaciones más frecuentes de la variante conocida como colitis ulcerativa incluyen diarrea sanguinolenta con urgencia, tenesmo, dolor abdominal, fiebre y pérdida de peso. Las manifestaciones pueden ser tan sutiles que se debe considerar la anemia como parte del cuadro, como en el caso de nuestra paciente que rechazó el estudio completo de su enfermedad.

Los casos de enfermedad de Crohn incluyen dolor abdominal tipo cólico, periumbilical o en cuadrante inferior derecho, diarrea, anorexia, astenia, fiebre intermitente y manifestaciones articulares, orales o cutáneas. Pueden existir lesiones perianales en forma de fisura, fístula o absceso.

La enfermedad de Behçet es una enfermedad del adulto joven, como los dos primeros casos que presentamos. Al comparar la frecuencia de las manifestaciones clínicas en función del género se observó, en un estudio en la comunidad valenciana,[8] una mayor frecuencia de alteraciones digestivas en las mujeres que en de los varones, en quienes se encontraron cuadros oculares más graves. Otros autores refieren cinco veces más alteraciones vasculares en varones.[9] En cuanto a las manifestaciones clínicas, una serie española confirmó que 58.3% de los pacientes que presentaron trombosis venosa profunda presentó a lo largo de la enfermedad al menos un episodio de eritema nodoso, y 44.4% desarrolló lesiones pustulares catalogadas como seudofoliculitis.

El tratamiento de esta enfermedad se ha basado en el fenómeno inflamatorio, por lo que los corticosteroides tópicos y sistémicos han sido el tratamiento básico. Sin embargo, hay autores que optan por ciclosporina, azatioprina, talidomida y, recientemente, inhibidores de factor de necrosis tumoral.[9,10,11,12]

Los tres casos descritos fueron valorados por médicos ginecólogos e internistas, quienes dudaron en el diagnóstico de un cuadro herpético de esas características, por lo cual se derivó al servicio de dermatología.

Para el estudio de pacientes con estas características clínicas primero hay que tener presente el diagnóstico, aunque sea raro o poco frecuente en el país, así como asumir un enfoque disciplinario en donde intervengan internistas, dermatólogos y reumatólogos. La EB es una más de las enfermedades sistémicas en las que el dermatólogo desempeña un papel clave en la definición del diagnóstico.

BIBLIOGRAFÍA

1. Roser AM, Saavedra MJ, "Enfermedad de Behçet. Experiencia en el departamento de reumatología del Hospital San Juan de Dios". *Reumatología* 2003; 19: 150-152.
2. Heller M. "Behçet disease (incomplete) and cutaneous polyarteritis nodosa". *Dermatology Online Journal* 2005; 11 (4): 25.
3. Schirmer M, Calamir Kt, Direskeneli H. "Ninth International Conference on Behçet Disease. Seoul, Korea, May 27–29 2000." *J Rheumatol* 2001; 28: 636-639.
4. Jorizzo JL y cols. "Mucocutaneous criteria for the diagnosis of Behçet's disease: An analysis of clinicopathologic data from multiple international centers". *J Am Acad Dermatol* 1995; 32: 968.
5. International Study Group for Behçet's Disease. *Lancet* 1990; 335: 1078-1080.
6. Balabanova M y cols. "A study of the cutaneous manifestations of Behçet's disease in patients from the United States". *J Am Acad Dermatol* 1999; 41: 540.
7. Mangelsdorf HC y cols. "Behçet's disease: Report of twenty-five patients from the United States with prominent mucocutaneous involvement". *J Am Acad Dermatol* 1996; 34: 745.
8. Ricart JM, Todoli J, Vilata JJ, Calvo J, Román J, Santaolaria AV "Enfermedad de Behçet: Estudio de 74 pacientes". *Medicina Clínica* 2006; 13: 496-99.
9. Yurdakul S, Hamuryudan V, Yazici H. "Behçet syndrome". *Curr Opin Rheumatol.* 2004; 16: 38-42.
10. Alpsoy E. "Behçet's disease: Treatment of mucocutaneous lesions". *Clin Exp Rheumatol.* 2005; 23: 532-539.
11. Ozdal PC, Ortac S, Taskintuma I, Firat E. "Long-term therapy with low dose cyclosporine A in ocular Behçet's disease". *Doc Ophthalmol* 2002; 105: 301-312.
12. Hamurydan V, Ozyazgan Y, Fresko Y, Yurdakul S, Yazyci H. "Interferon α combinated with azathioprine for the uveitis of Behçet's disease: An Open Study". *ISR. Med. Assoc. J.* 2002; 4 (11 supp.): 928–930.
13. Yesudian PD, Edirisinghe DN, O´Mahony C. "Behçet´s disease". *Int STD AIDS* 2007; 18: 221–227.