

Manifestaciones en uñas en enfermedades sistémicas

Nail manifestations in systemic diseases

*Farah Katiria Sevilla González, **Jorge Ocampo Candiani

*Residente de tercer año del departamento de Dermatología, Hospital Universitario José Eleuterio González

**Jefe del departamento de Dermatología, Hospital Universitario José Eleuterio González

RESUMEN

La inspección clínica detallada de las uñas puede ser de utilidad para el diagnóstico de enfermedades sistémicas. A pesar de que los cambios han sido reportados en un gran número de enfermedades, la mayoría no es específica. Por ejemplo, los dedos en palillo de tambor nos sugiere desde enfermedad pulmonar, hasta enfermedad inflamatoria intestinal; la coiloniquia o uñas en "cuchara" nos orienta a pensar en anemia o en enfermedades como la hemocromatosis; las líneas de Beau pueden llegar a ser tanto la manifestación de una enfermedad severa como la de un simple traumatismo. Del mismo modo, los pacientes con líneas de Muehrcke, observadas en personas con hipoalbuminemia, deben orillar al clínico a identificar la causa subyacente. Las hemorragias en astilla en pacientes con soplo cardíaco y fiebre inexplicable pueden anunciar endocarditis. Cuando se evalúan las uñas para obtener pistas diagnósticas, es importante examinar las 20 uñas, así como los tejidos blandos circundantes.

PALABRAS CLAVE: enfermedades sistémicas, uñas, diagnóstico.

ABSTRACT

The visual physical exam of the nails can be useful for diagnosis of underlying systemic diseases. Although abnormalities of the nails have been reported in different systemic disorders, most of these abnormalities are nonspecific. Clubbing often suggests pulmonary disease or inflammatory bowel disease. Koilonychia or "spoon-shaped" nails, may stimulate a work-up for anemia or hemochromatosis. Beau's lines may indicate previous severe illness, or a simple trauma. In patients with Muehrcke's lines, causes of hypoalbuminemia should be ruled out. Splinter hemorrhage in patients with heart murmur and unexplained fever can herald endocarditis. When evaluating nails for diagnostic clues, it is important to examine all of the nails as well as surrounding nail tissues.

KEYWORDS: Systemic disease, nails, diagnosis.

Introducción

Las uñas son un anexo cutáneo de fácil acceso para el clínico. Su examen detallado proporciona pistas diagnósticas de una amplia gama de enfermedades sistémicas. La observación de los cambios en las uñas se remonta al año 400 a.C., cuando Hipócrates describió por primera vez la acropaquia ("Dedos Hipocráticos").¹ Desde entonces se han descrito más cambios, ya sea relacionados con enfermedades metabólicas o con fármacos y metales, o bien como síndromes con involucro del plato ungual. Es im-

portante señalar que ninguno de estos cambios es patognomónico, por lo que este artículo se enfoca únicamente en las onicopatías más representativas. Los hallazgos en las uñas que se asocian a enfermedades sistémicas pueden clasificarse en dos grandes grupos: 1) cambios en la forma y el crecimiento, 2) cambios en la coloración.² Iniciaremos haciendo un breve recordatorio de la anatomía y fisiología de la uña. Posteriormente, se verá cada una de las patologías.

CORRESPONDENCIA

Dra. Farah Sevilla González ■ farahkaty82@hotmail.com

Hospital Universitario Dr. José E. González, Av. Madero y Ronzalitos S/N, colonia Mitras Centro, Monterrey, Nuevo León, México, CP 64460. Teléfono: 01 (81) 83480383.

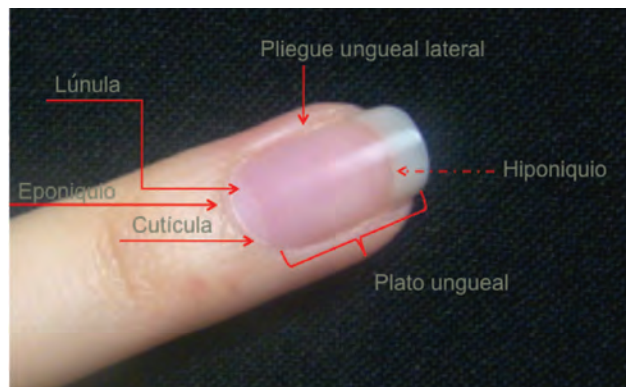
Anatomía y fisiología de la uña

El aparato ungueal consta de 5 componentes (fotografía 1): 1) pliegue ungueal proximal o eponiquio y pliegues laterales, 2) la matriz ungueal, ubicada en la porción proximal, que consta de un epitelio estratificado que corresponde a la superficie dermo-epidérmica ricamente vascularizada, 3) plato ungueal: estructura lisa, brillante, translúcida y queratinizada, generada por la matriz, 4) lecho ungueal: porción donde descansa el plato, y 5) hiponiquio, que se encuentra debajo del borde distal. La queratina del plato ungueal proximal se prolonga para formar la cutícula. El crecimiento de las uñas de las manos es de 0.5 a 2mm por semana, tomando aproximadamente 6 meses para que crezca desde la matriz hasta el borde libre.³ En los pies el promedio es el doble y disminuye con la edad y las alteraciones en el flujo sanguíneo. Una reducción en la división celular de la matriz ungueal puede suceder en las enfermedades sistémicas.⁴

Alteraciones en la forma y el crecimiento de las uñas

Acropaquia

Se define como el aumento en la curvatura de la uña en su eje transversal y longitudinal.⁵ Es causada por hiperplasia del tejido fibrovascular que rodea la falange distal. Puede ser familiar, idiopática o adquirida (cuadro 1). La forma adquirida suele ser secundaria a la enfermedad pulmonar, cardíaca, hepática, o gastrointestinal. La causa más común es la de origen pulmonar, que involucra el 80% de los casos, seguida de la cardiovascular.⁶ La fisiopatología es controversial. Una de las teorías más aceptadas es la de Dickinson y Martin⁷ que basan su propuesta en la evidencia emergente de la fisiología de la producción plaquetaria, que muestra que los megacariocitos son normalmente fragmentados a plaquetas en los pulmones. Los autores proponen que los procesos que alteran la circulación pulmonar adecuada –inflamación crónica pulmonar, tumores, cortos circuitos cardíacos, entre otros– permiten que los megacariocitos se fuguen hacia la circulación sistémica. Los megacariocitos se acumulan en la microcirculación de los dedos y, al impactarse, algunos se fragmentan y liberan factor de crecimiento plaquetario. Éste promueve crecimiento, permeabilidad vascular y quimiotaxis de los monocitos y neutrófilos, causando hiperplasia de capilares y fibroblastos. En estudios realizados con necropsias de los pacientes con acropaquia se demuestran microtrombos plaquetarios más comúnmente que en controles, además de trombocitopenia y un volumen medio plaquetario aumentado. Existen va-

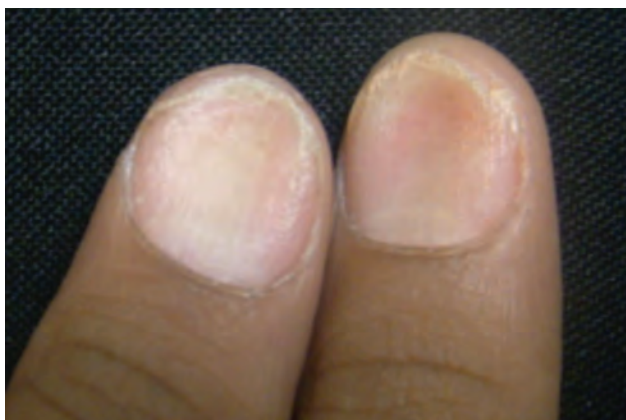

Fotografía 1. Anatomía de la uña.

rios signos que lo identifican.⁶ Lovibond fue el primero en ofrecer criterios de diagnóstico para la acropaquia.⁸ El ángulo de Lovibond es mayor de 180 grados, al trazar una línea entre el plato ungueal y el resto de la falange distal, tomando como vértice el eponiquio. En la evaluación del paciente con acropaquia de reciente inicio es importante verificar que no presente pseudo-acropaquia, –que se presenta en una sola falange como resultado de una masa subungueal–, o que en primera instancia lo parezca, pero al realizar la medida de los ángulos no corresponda.

Coiloniquia

Su característica inconfundible es la forma de plato (también denominada platoniquia). Son uñas delgadas y cóncavas con bordes evertidos y estrías longitudinales (fotografía 2). Se consideran normales en los dedos de los pies de niños en edad preescolar.⁹ Se ha relacionado con un gran número de enfermedades sistémicas. Según su etiología las podemos clasificar en fisiológicas, idiopáticas y congénitas (cuadro 2). Como ejemplos de causas congénitas podemos señalar el síndrome trico-rino-falángico,



Fotografía 2. Coiloniquia.

Cuadro 1. Causas adquiridas de acropaquia.

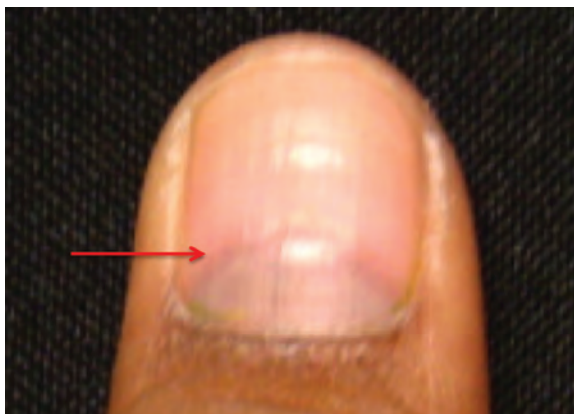Las enfermedades pulmonares están involucradas en 80%. La mayoría de las veces con el común denominador de hipoxia.	Enfermedades bronco-pulmonares: en especial bronquiectasias crónicas e infectadas, tuberculosis abscesos.
	Sarcoidosis, fibrosis pulmonar, enfisema, asma, fibrosis quística.
	Infección por <i>pneumocystis jirovecii</i> , infección por VIH.
Tumores intratorácicos	Carcinoma broncopulmonar primario o metastásico, tumores de pleura.
	Linfomas
Enfermedad cardiovascular	Enfermedad cardíaca congénita asociada a cianosis.
	Malformaciones vasculares torácicas: estenosis, aneurismas.
	Endocarditis bacteriana subaguda (Enfermedad de Osler).
	Insuficiencia cardíaca congestiva
Alteraciones en el tracto gastrointestinal (5% de los casos)	Cáncer de esófago, gástrico y colónico.
Enfermedad endocrinológica	Osteoartropatía hipertrófica
	Hipertiroidismo primario
Enfermedades hematológicas	Metahemoglobinemia, policitemia primaria o secundaria que condicione hipoxia.
Enfermedades reumatológicas	Lupus Eritematoso Sistémico

enfermedad autosómica dominante que incluye hipoplasia y rodillas fácilmente dislocables, enfermedad renal y anomalías esqueléticas. En cuanto a las formas adquiridas, las más comunes son los traumatismos, la exposición prolongada al frío y la hipoxemia, que padecen los sherpas, población tibetana que vive en los Himalaya.¹⁰ La deficiencia de hierro es una causa que debe de ser descartada de antemano con un hemograma y niveles

de ferritina sérica al observarla en un paciente adulto. Las concentraciones bajas de hierro causan alteraciones en la estructura y la función de los epitelios. Otros sitios afectados son la lengua y la hipofaringe, como en el síndrome de Plummer Vinson, que se caracteriza por estomatitis angular, disfagia, membranas esofágicas, y anemia.¹¹

Líneas de Beau

Fueron descritas en 1846. Son surcos transversales en el plato ungual que provienen de la matriz y progresivamente se ubica distal a ésta conforme ocurre el crecimiento. Son causadas por cualquier enfermedad sistémica episódica lo suficientemente severa para alterar el funcionamiento normal de la matriz ungual.² El grosor de la línea orienta a la duración de la agresión. También pueden ser producto de un trauma, o bien de la exposición al frío en pacientes con fenómeno de Raynaud. Un caso clásico de líneas de Beau es el que deriva de manera secundaria de los agentes quimioterapéuticos; en general, todos pueden causarlas y su cantidad es directamente proporcional al número de ciclos.¹² Es posible estimar el momento en el que se produjo el estrés sabiendo que la uña crece en promedio 1 mm por semana.



Fotografía 3. Líneas de Beau en paciente tratado con quimioterapia (CHOP).

Cuadro 2. Causas comunes de coiloniquia

Fisiológicas	Niñez temprana
Idiopática	
Congénita	Síndrome de LEOPARD
	Displasias ectodérmicas
	Tricotodistrofias
	Síndrome trico-rinofalángico
Adquiridas	Deficiencia de Hierro
	Diálisis
	Enfermedad tiroidea
	Psoriasis
	Hemocromatosis
	Traumática

Síndrome de uñas amarillas

Fueron descritas en 1964 por Samman y White.¹³ El síndrome consta de la tríada clásica de uñas amarillas, linfedema y derrame pleural. La tríada completa solo ocurre en un tercio de los pacientes. Otras manifestaciones asociadas son: bronquiectasias, sinusitis, bronquitis, neumonías de repetición, y asma. En las uñas se presenta un engrosamiento marcado, convexidad de los pliegues laterales, aumento de la curvatura transversal y longitudinal, onicolisis, y pérdida de la lúnula y la cutícula. El color puede variar desde amarillo pálido, naranja, o verdoso. Estas uñas crecen lentamente (<.2 mm/semana) y se ven afectadas las veinte. Son más comunes en mujeres que en hombres, con edad promedio de 40 años. La fisiopatología es desconocida, pero se ha descrito que existe una anomalía de los vasos linfáticos ungueales, comprometiendo su drenaje y produciendo estancamiento y edema subungueal. El retraso en el crecimiento es responsable del aumento en su grosor, ya que la producción de la uña por parte de la matriz ungueal no está alterada.¹⁴

En la mayoría de los casos los cambios en las uñas son la primera manifestación del síndrome y pueden preceder los síntomas pleuro-pulmonares por varios años.

Alteraciones en la coloración de las uñas

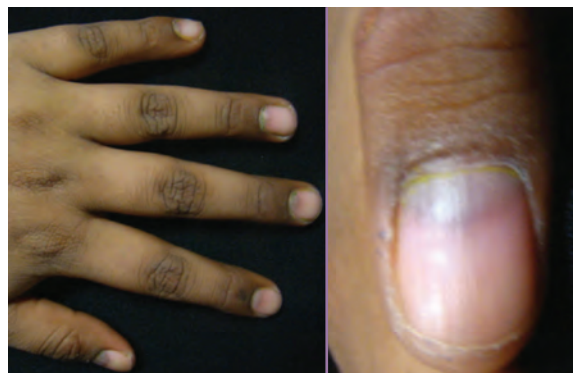Leuconiquia

El término leuconiquia se refiere a las uñas blancas. La leuconiquia puede ser verdadera o aparente y se distinguen según su fisiopatología y el elemento del aparato ungueal afectado. Se denomina leuconiquia verdadera cuando es secundaria a una queratinización anómala, en la que existe persistencia de gránulos de queratohialina en el plato ungueal. En cambio, la leuconiquia aparente es una alteración en el nivel del lecho vascular, comprometiendo el lecho ungueal.¹⁵ De acuerdo con su localización se clasifica en cuatro tipos: punteada, estriada, parcial, y total.

La leuconiquia punteada es un hallazgo frecuente. Es común encontrarla de manera simétrica en uñas contralaterales o adyacentes, sugiriendo traumatismo crónico. Generalmente no se observa en enfermedad sistémica. La leuconiquia estriada se caracteriza por presentar líneas transversales blanquecinas en el plato ungueal que pueden ser únicas o múltiples. Se clasifican según su etiología en: idiopática, hereditaria, traumática, y sistémica. La idiopática es la más común.¹⁶ Entre las asociadas a enfermedades sistémicas podemos mencionar las líneas de Mees y las de Muehrcke.

Las líneas de Mees fueron descritas en 1919 por Mees. Son bandas blanquecinas transversales únicas o múltiples, y pueden ser causadas por diversas patologías,¹⁷ pero se asocian más frecuentemente con intoxicación aguda o crónica por arsénico. El mecanismo es la interrupción del crecimiento por daño transitorio de la matriz ungueal. Son evidentes después de semanas de exposición. Otros cambios dermatológicos incluyen hiperpigmentación y queratosis palmoplantar.¹⁸

Las líneas de Muehrcke son una leuconiquia aparente, descrita en 1956 por Muehrcke.¹⁹ Se caracterizan por la



Fotografía 4. Melanoniua en paciente tratado con quimioterapia.

aparición, en pares, de finas bandas blanquecinas. La alteración se encuentra en el lecho ungueal (a diferencia de las líneas de Mees). Se ubican típicamente en dedos índice, medio y anular. Se consideran signo de hipoalbuminemia, especialmente relacionado con niveles menores a 2.2 g/100ml. Las líneas desaparecen cuando los niveles de albúmina llegan a rangos normales. En cuanto a su fisiopatología, la hipoalbuminemia condiciona edema de los tejidos. El edema induce la separación microscópica de la uña que normalmente está adherida al lecho ungueal. El edema también genera presión de la vasculatura ungueal, lo que da lugar a la disminución del eritema normal.²⁴

Uñas de Terry. Es una leuconiquia parcial que respeta 1-2mm distales de la uña. Se ha descrito en más de la mitad de los pacientes con cirrosis hepática. También se las ve en los pacientes con insuficiencia cardiaca congestiva, diabetes mellitus 2, etcétera, y son consecuencia de la disminución de la vasculatura y un aumento del tejido conectivo en el nivel del lecho ungueal.²⁰

Uñas mitad y mitad. Linsay observó este fenómeno en pacientes con enfermedad renal asociada a hipera-zoemia.²¹ Se caracterizan por tener la porción proximal blanca y la mitad distal café-marrón o rosa, con una línea de demarcación bien delimitada entre ambas partes. En un estudio realizado por Salem y sus colaboradores en pacientes con insuficiencia renal crónica terminal bajo programa de hemodiálisis, se halló que las uñas mitad y mitad es el cambio ungueal más común en estos pacientes (20%), seguido por ausencia de lúnula, onicólisis, líneas de Beau, entre otros.²²

Melanoniquia

Se denomina melanoniquia a la pigmentación negra o pardusca del plato ungueal causada por depósitos de melanina u otros pigmentos. Puede ser localizada, difusa o seguir un patrón longitudinal. La melanoniquia longitudinal ha sido bien descrita como resultado de diversas etiologías como la neoplasia, el VIH y los medicamentos, como los agentes quimioterapéuticos y antipalúdicos. La melanoniquia transversal es menos común que la longitudinal, y entre los medicamentos que la causan está la zidovudina, los antipalúdicos²³ y los antineoplásicos. Su presencia plantea un problema diagnóstico importante, ya que deben diferenciarse del melanoma subungueal.²³ Su etiología más común es racial, observándose en el 77-96% de las personas de color. Otras causas son los traumatismos y las enfermedades sistémicas, entre las que deben descartarse los síndromes de Addison, Peutz-Jeghers, y de Laugier-Hunziker, en la que se observan máculas hiperpigmentadas benignas en labios, mucosa oral, y uñas.

La etiología es desconocida y no presenta asociación ambiental ni hereditaria.²⁴

Hemorragias en astilla

Son líneas delgadas longitudinales, no evanescentes, de coloración café-rojiza, ubicadas debajo del plato ungueal. Resultan de pequeñas hemorragias en los surcos longitudinales del lecho ungueal proveniente de los capilares. La causa traumática es la más común.²³

Hemorragias en astilla en endocarditis. En 1923 Blumer las describió como “astilla de madera debajo de la uña”. Ocurre en el 15% de los pacientes con endocarditis y se consideran un hallazgo clásico.²³ Suelen localizarse en la porción distal del plato ungueal, son dolorosas y se asocian a los nódulos de Osler. La fisiopatología no es bien conocida; se piensa que es secundaria a daño tóxico e inflamación de los capilares subungueales por émbolos bacterianos. Su hallazgo aislado es poco útil, aumenta su valor diagnóstico cuando se acompaña de otros signos de endocarditis como las manchas de Roth, los nódulos de Osler, las lesiones de Janeway, y el soplo cardiaco.

Anormalidades en enfermedades autoinmunitarias del colágeno

La capilaroscopia es una herramienta útil que facilita la visualización de los capilares del pliegue ungueal proximal. Sirve para el diagnóstico de algunas enfermedades vasculares de la colágena. La historia de la capilaroscopia comenzó con la observación de Giovanni Rasori, médico italiano quien describió la relación entre la enfermedad del tejido conectivo y la presencia de cambios en capilares ungueales. La capilaroscopia es una técnica simple que puede usarse para confirmar el diagnóstico de este tipo de enfermedades. La capilaroscopia del pliegue ungueal proximal representa el mejor método para analizar las anomalías microvasculares en las enfermedades reumatológicas autoinmunes.

Capilaroscopia en escleroderma. Existen tres patrones:

1. Temprano. Algunos capilares gigantes y engrosados, algunas hemorragias. La mayoría de características normales, sin pérdida de capilares.
2. Activo. Muchos capilares gigantes, abundantes hemorragias, moderada pérdida de capilares, ausencia o leves capilares ramificados.
3. Tardío. Pérdida severa de los capilares, capilares ramificados.¹⁵

Conclusiones

Muchas de las alteraciones son inespecíficas y carecen de significado clínico. Otras representan enfermedades

graves y nos dan un factor pronóstico de la enfermedad. Reconocer e interpretar correctamente las alteraciones ungueales permite realizar un diagnóstico precoz de las enfermedades sistémicas subyacentes.

BIBLIOGRAFÍA

1. Myers KA, Farquhar DR. "The rational clinical examination. Does this patient have clubbing?" *JAMA* 2001; 286: 341-347.
2. Fawcett RS, Linford S, Stulberg DL. "Nail abnormalities: Clues to systemic disease". *Am Fam Physician* 2004; 69: 1417-1424.
3. Fleckman P. *Structure and function of the nail unit. Nails: diagnosis, therapy, surgery*. Rd Edition, Elsevier Saunders, Philadelphia, 2005: 13-25.
4. Hinds G, Thomas VD. "Malignancy and cancer treatment-related hair and nail changes". *Dermatologic Clinics* 2008; 57: 59-68.
5. Mendlowitz M. "Clubbing and hypertrophic osteoarthropathy". *Medicine* 1942; 21: 269-306.
6. Spicknall KE, Zirwas MJ. "Clubbing: An update on diagnosis, differential diagnosis, pathophysiology, and clinical relevance". *J Am Acad Dermatol* 2005; 52: 1020-1028.
7. Dickinson CJ, Martin JF. "Megakaryocytes and platelet clumps as the cause of finger clubbing". *Lancet* 1987; 2: 1434-1435.
8. Lovibond JL. "Diagnosis of clubbed fingers". *Lancet* 1938; 1: 363-364.
9. Yinnon AM, Matalon A. "Koilonychia of the toenails in children". *Int J Dermatol* 1988; 27(10): 685-687.
10. Murdoch D. "Koilonychia in Sherpas". *Br J Dermatol* 1993 128(5): 592-593.
11. Novacek G. "Plummer-Vinson syndrome". *Orphanet J Rare Dis* 2006; 15(1): 36.
12. Piraccini BM, Iorizzo M, Starace M. "Drug induced nail diseases". *Dermatol Clin* 2006; 24(3): 387-391.
13. Samman PD, White WF. "The 'yellow nail' syndrome". *Br J Dermatol* 1964; 76: 153-157.
14. Bull RH, Fenton DA, Mortimer PS. "Lymphatic function in the yellow nail syndrome". *Br J Dermatol* 1996; 134: 307-312.
15. Tosti A, Iorizzo M, Piraccini BM, Starace M. "The nail in systemic diseases". *Dermatol Clin* 2006; 24(3): 341-347.
16. Zaun H. "Leukonychias". *Semin Dermatol* 1991; 10(1): 17-20.
17. Lawry M, Daniel CR. *Nails in systemic disease. Nails: diagnosis, therapy, surgery*, 3ª ed, Elsevier Saunders, Philadelphia, 2005: 147-176.
18. Ibrahim D, Froberg B, Wolf A, Rusyniak DE. "Heavy metal poisoning: clinical presentations and pathophysiology". *Clin Lab Med* 2006; 26(1): 67-97.
19. Muehrcke RC. "The fingernails in chronic hypoalbuminemia". *Br Med J* 1956; 1: 1327.
20. Holzberg M, Walker HK. "Terry's nails: revised definition and new correlations". *Lancet* 1984; 2: 896.
21. Lindsay PG. "The half and half nail". *Arch Intern Med* 1967; 119: 583.
22. Salem A, Mokadem S, Attawa E, Abd El Raouf S, Ebrahim HM. "Nail changes in chronic renal failure patients under haemodialysis". *J EADV* 2008; 22: 1326-1331.
23. Dasau CA, Vaillant JG, Alexandrescu DT. "Distinct patterns of chromonychia, Beau's lines, and melanoderma seen with vincristine, adriamycin, dexamethasone therapy for multiple myeloma". *Dermatol Online J* 2006; 12(6): 10.
24. Martin N. "Nails in systemic disease". *Dermatologic Therapy*, Vol. 15, 2002; 99-106.
25. Daniel CR 3d, Osment LS. "Nail pigmentation abnormalities. Their importance and proper examination". *Cutis* 1982; 30: 348-360.

FE DE ERRATAS

En el artículo "Reconstrucción de un defecto grande de la punta nasal con colgajo de avance malar en mariposa", de los autores José Manuel Díaz González, Rosa María Guevara Castillo, Rocío Tovar Franco, Leonel Fierro Arias, Amelia Peniche Castellanos, publicado en *Dermatología Cosmética, Médica y Quirúrgica* 2011; 9(1): 44-45, el pie de la fotografía 1 dice: Carcinoma vasocelular infiltrante, debe decir: Carcinoma basocelular infiltrante.

Conteste correctamente todos los cuestionarios que se publicarán en *DCMQ* y obtendrá 2 puntos de validez para la recertificación del Consejo Mexicano de Dermatología. Envíe todas sus respuestas juntas antes del **31 de enero del 2012** a la dirección de la revista: Medipiel Servicios Administrativos, SA DE CV; Aniceto Ortega 822, Col. Del Valle, Delegación Benito Juárez, CP 03100, México DF, Tel. 5659-9416, Tel/Fax 5575-5171.

Incluya su correo electrónico para recibir la constancia.

Manifestaciones de enfermedades sistémicas en uñas

- ¿Cuál es el nombre de la estructura que se encuentra por debajo del borde distal de la uña?
 - Matriz ungueal
 - Hiponiquio
 - Lecho ungueal
 - Eponiquio
 - Queratina
- ¿Aproximadamente cuánto crecen las uñas de los pies en 6 meses?
 - 0.6 – 1.5 cm
 - 0.6- 1.5 mm
 - 1.2 – 3.0 cm
 - 1.2- 3.0 mm
 - No se puede saber
- Así se denomina a las uñas que presentan un aumento en la curvatura del eje transversal y longitudinal, secundario a hiperplasia del tejido fibromuscular circundante:
 - Uñas de Linsay
 - Uñas de Terry
 - Coiloniquia
 - Acropaquia
 - Uñas del síndrome de uñas amarillas
- Mencione el inciso **incorrecto** con respecto a la coiloniquia:
 - Uñas delgadas y cóncavas con bordes evertidos y estrías longitudinales
 - En niños y adultos debe descartarse deficiencia de hierro
 - Se puede clasificar en 3 grandes grupos: idiopáticas, congénitas y fisiológicas
 - La forma adquirida más común es por traumatismo
 - También se la llama platoniquia
- Son surcos transversales en el plato ungueal causados por cualquier enfermedad sistémica severa.
 - Líneas de Linsay
 - Líneas de Mees
 - Líneas de Terry
 - Líneas de Muehrcke
 - Líneas de Beau
- Mencione lo **correcto** acerca del síndrome de uñas amarillas.
 - Consta de la tríada clásica de uñas amarillas, onicolisis y derrame pleural.
 - Son uñas delgadas y cóncavas, con bordes evertidos y estrías longitudinales.
 - Son uñas con engrosamiento marcado, convexas, con onicolisis y pérdida de la lúnula.
 - Son uñas con aumento en la curvatura de la uña en su eje transversal y longitudinal, por hiperplasia del tejido fibromuscular circundante.
 - Crece de manera rápida y se ven afectadas las 20 uñas.
- ¿Cuál es la diferencia entre leuconiquia verdadera y aparente?
 - Que en la primera se observa un color uniforme.
 - Que en la primera la afección se encuentra en el plato ungueal y no en el lecho.
 - Que la leuconiquia aparente desaparece con el aumento de la temperatura.
 - Que la leuconiquia verdadera es secundaria a enfermedad sistémica, y la aparente es idiopática.
 - Que la leuconiquia aparente es secundaria a queratinización anómala de la uña, con persistencia de gránulos de queratohialina.
- Mencione lo **falso** acerca de las líneas de Muehrcke.
 - Se consideran signo de hipoalbuminemia
 - La alteración se encuentra en el lecho ungueal
 - Típicamente en dedos índice, medio y anular
 - Es una leuconiquia verdadera
 - Son finas bandas blanquecinas a pares

9. La enfermedad sistémica más comúnmente asociada con las uñas de Terry:
- Enfermedad renal
 - Bronquectasias
 - Cirrosis hepática
 - Diabetes mellitus
 - Insuficiencia cardíaca congestiva
10. ¿Cuales son uñas que se caracterizan por tener la porción proximal color blanco y la distal color café-marrón o rosa?
- Uñas de Lindsay
 - Uñas de Terry
 - Uñas de Muehrcke
 - Uñas de Mees
 - Uñas hipocráticas
11. Cambios ungueales más comúnmente encontrados en pacientes con insuficiencia renal crónica:
- Uñas de Lindsay
 - Uñas de Terry
 - Uñas de Muehrcke
 - Líneas de Beau
 - Uñas amarillas
12. Tipo de melanoniquia más común:
- Transversal
 - Punteada
 - Longitudinal
 - Estriada
 - Parcial
13. ¿En que porción de la uña se realiza con mayor precisión la capilaroscopia?
- Eponiquio
 - Hiponiquio
 - Tercio medio
 - Tercio distal
 - Lúnula
14. ¿En qué porcentaje de los pacientes con endocarditis se presenta el hallazgo clásico de las hemorragias en astilla?
- 95%
 - 60%
 - 30%
 - 15%
 - 5%
15. Síndrome asociado a melanoniquia longitudinal:
- Síndrome de Barraquer-Simmons
 - Síndrome de Bluefarb-Seward
 - Síndrome de Plummer-Vinson
 - Síndrome Trico-rino-falángico
 - Síndrome de Laugier-Hunziker
16. ¿Cómo se mide el ángulo de Lovibond?
- Ángulo mayor de 180 grados, al trazar una línea entre el plato ungueal y el resto de la falange distal, tomando como vértice el eponiquio.
 - Ángulo menor de 180 grados al trazar una línea entre el plato ungueal y el resto de la falange distal, tomando como vértice el eponiquio.
 - Ángulo mayor de 90 grados al trazar una línea entre el plato ungueal y el resto de la falange distal, tomando como vértice el eponiquio.
 - Ángulo menor de 90 grados al trazar una línea entre el plato ungueal y el resto de la falange distal, tomando como vértice el eponiquio.
 - Ángulo mayor de 90 grados al trazar una línea entre el plato ungueal y el resto de la falange distal, tomando como vértice el hiponiquio.
18. Mencione lo **correcto** acerca de las líneas de Beau.
- No suele observarse en niños.
 - El grosor depende del tipo de la sustancia o enfermedad que la provocó.
 - Es posible calcular el tiempo en el que se produjeron.
 - Son provocadas por persistencia de gránulos de queratohialina.
 - Se asocian a hipoalbuminemia.
19. Edad promedio en la que se presenta el síndrome de uñas amarillas.
- 60 años
 - 40 años
 - 20 años
 - 10 años
 - 5 años
20. Tipo de leuconiquia más común:
- Idiopática
 - Traumática
 - Congénita
 - Sistémica
 - Racial