

Tratamiento de quemaduras masivas con autoinjertos mallados y aloinjertos de epidermis humana cultivada *in vitro*. Reporte de un caso

Dr. Jesús Cuenca-Pardo,* Dr. Carlos de Jesús Álvarez-Díaz *

RESUMEN

Las quemaduras masivas resultan difíciles de manejar en forma quirúrgica por la poca disponibilidad de las zonas donadoras. Los injertos mallados se han utilizado con esta finalidad. Las expansiones mayores de 3 a 1 pueden no epitelizar perdiéndose los injertos o favoreciendo la formación de cicatrices retráctiles. El uso de aloinjertos de piel cultivada como apósito biológico temporal aceleran la fase de epitelización de las lesiones de espesor parcial profundo y de áreas donadoras de injertos. Se reporta el caso de una paciente de 38 años de edad con quemaduras masivas que se trató con autoinjertos mallados de piel de espesor parcial expandidos con rango 3:1 y 6:1, y aloinjertos criopreservados de epidermis humana cultivada *in vitro* para cubrir los injertos, las zonas de quemadura de segundo grado profundo y las donadoras de injertos, con una evolución satisfactoria por la completa epitelización entre el mallado de los injertos, que permitió cubrir la amplia zona afectada, así como la epitelización de las quemaduras de segundo grado profundo y las zonas donadoras. La calidad de epitelización de las zonas donadoras fue buena, lo que permitió su reutilización para toma de nuevos injertos. Los aloinjertos de piel cultivada fueron de utilidad en el manejo de los injertos mallados, quemaduras de segundo grado profundo y de las zonas donadoras.

Palabras clave: Quemaduras masivas, injertos mallados, aloinjertos, epidermis cultivada, tratamiento quirúrgico.

SUMMARY

Massive burns are difficult to handle surgically due to the scarce availability of donor sites. Meshed grafts have been used with this purpose. Expansions greater than 3 to 1 may not epithelize losing the grafts or favoring retractile scars. The use of allografts of human epidermal cultures as temporary biological dressing accelerate the epithelization phase of wounds of partial depth thickness and graft donor sites. A case of a thirty-eight-year-old patient with massive burns that was treated with meshed grafts of partial thickness expanding at a range of 3 to 1 and 6 to 1 is reported, and frozen allografts of *in vitro* human epidermal cultures to cover the grafts, the areas of second depth degree burns and the graft donor sites, with satisfactory evolution by the complete epithelization between the mesh of the grafts, that enabled the widely affected zone to be covered, as well as the epithelization of the second depth degree burns and the donor sites. The quality of epithelization of the donor sites was good, allowing the re-use to take new grafts. The allografts of human epidermal cultures was useful in the management of the meshed grafts, second depth degree burns and of donor sites.

Key words: Massive burns, meshed grafts, allografts, epidermal cultures, surgical treatment.

ANTECEDENTES

Las quemaduras son lesiones causadas por agentes físicos, químicos o eventualmente biológicos, que provocan alteraciones que varían desde el eritema, hasta la destrucción total de las estructuras afectadas. La principal característica de las lesiones por quemadura es la pérdida de la cubierta cutánea, ya sea en forma parcial o total. Se considera a las quemaduras masi-

* Jefe de Departamento Clínico. Hospital de Traumatología "Dr. Victorio de la Fuente Narváez", IMSS.

vas aquéllas que involucran más del 50% de la superficie corporal total y que son profundas y por lo tanto requieren en su tratamiento la desbridación y el remplazo de la piel, mismo que se torna un reto para los cirujanos al contar con pocas o limitadas zonas donadoras. La mortalidad de las quemaduras masivas se reporta hasta en un 78%.¹ El uso de autoinjertos de piel constituye el tratamiento actual para substituir la piel perdida; sin embargo, este recurso está limitado en pacientes extensamente quemados por la falta de áreas donadoras adecuadas y además se requiere de dos o más semanas para reutilizar una misma área donadora. Debido a que el pronóstico de estos pacientes está determinado por la velocidad en el cierre de sus lesiones, se han utilizado una gran variedad de coberturas temporales, que en la mayoría de los casos requieren posteriormente el cierre de las áreas con autoinjertos de piel.²

En las últimas dos décadas ha sido posible el cultivo seriado de queratinocitos humanos, con un aumento considerable de la población original de ellos. A partir de una pequeña biopsia la epidermis humana se puede cultivar en grandes cantidades en tres a cuatro semanas y usarse como autoinjertos, pudiendo cubrir la superficie corporal total de un adulto. Desde 1981 los autoinjertos de piel cultivada se han empleado ampliamente como parte de la terapia de pacientes extensamente quemados en más de 80 unidades de quemados a nivel mundial.^{3,4}

Por otra parte, se ha reportado que el uso de aloinjertos de piel cultivada como apósitos biológicos temporales aceleran la fase de epitelización de las lesiones de espesor parcial profundo y en áreas donadoras de injertos de un 30 a un 40%.^{3,4} En todos estos casos, los aloinjertos de piel cultivada son reemplazados por la migración de queratinocitos autógenos a partir de los bordes de la herida y de los elementos epiteliales remanentes.⁵

Debido a estos resultados, varios grupos de investigadores han tratado de aumentar la disponibilidad de los aloinjertos para el tratamiento de los pacientes quemados. De Luca y cols,⁶ demostraron la epitelización de heridas usando aloinjertos criopreservados en un estudio no controlado. En estudios previos se demostró que las quemaduras de segundo grado profundo epitelizaron en tres a seis días con el uso de aloinjertos de banco.^{3,4}

Los autoinjertos mallados se utilizan cuando la piel es insuficiente en quemaduras extensas.⁷ Algunos cirujanos mencionan que el mallado permite el drenaje, sin embargo, una herida que produce mucho líquido no está lista para ser injertada; hay que esperar a que mejoren las condiciones locales para posteriormente aplicar los injertos. El injerto mallado sana por

contractura y por epitelización de los bordes del mallado, por lo que esa técnica no se debe utilizar en articulaciones ni en manos, donde se pueden producir cicatrices retráctiles.⁸

Los injertos mallados pueden usarse en proporciones de uno a uno y medio, tres, seis y nueve veces.⁷ Entre mayor sea la expansión mayor será la dificultad para que sane el área cruenta entre el mallado. Se ha utilizado la aplicación de membranas amnióticas para protegerlos y favorecer la epitelización.^{9,10}

El objetivo de este trabajo es reportar un caso de quemaduras masivas tratado con autoinjertos mallados de piel de espesor parcial y aloinjertos criopreservados de epidermis humana cultivada *in vitro* para cubrir los injertos y las zonas donadoras.

Caso clínico

Mujer de 38 años de edad que sufrió accidente en su hogar al explotar un tanque de gas LP, que le produjo lesiones por quemadura, tratada en forma inicial en otro hospital. Cinco días después del accidente, fue ingresada a la Unidad de Quemados del Hospital de Traumatología "Dr. Victorio de la Fuente Narváez", del Instituto Mexicano del Seguro Social, integrando el diagnóstico de quemaduras por flama y fuego directo en el 57% de la superficie corporal total, de segundo grado profundo en el 17% y de tercer grado en el 40%, que involucraba cara, tronco anterior y posterior, miembros torácicos y pélvicos (*Figura 1*). Las lesiones se encontraron secas, sin datos de infección,

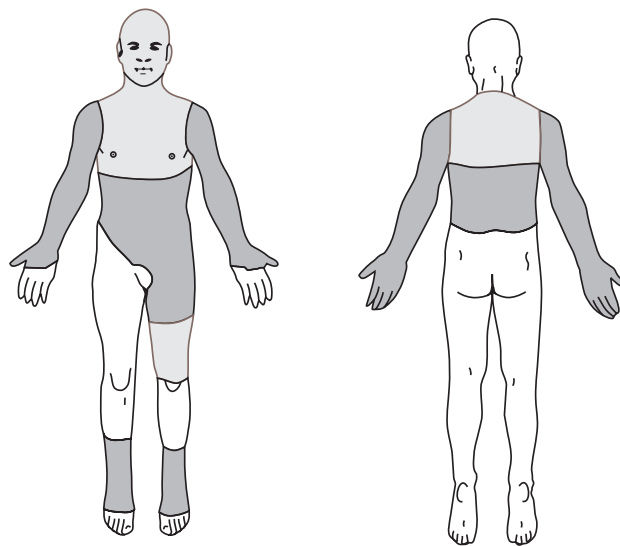


Figura 1. Esquema de lesiones por quemadura. Las áreas gris claro corresponden a segundo grado profundo y gris oscuro a tercer grado, con una extensión total de 57%.

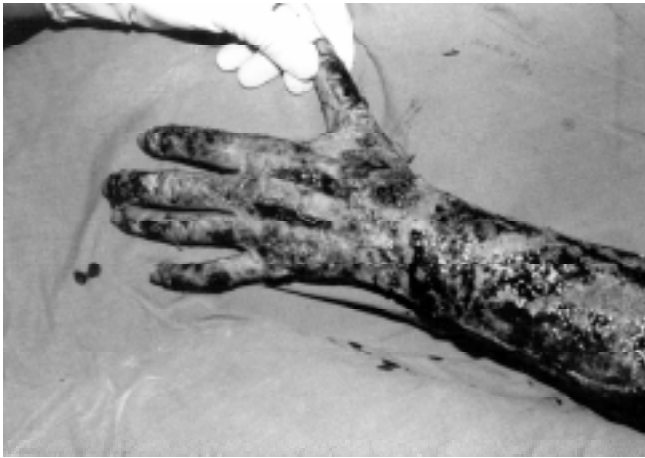

Figura 2. Aspecto de la mano y antebrazo en la superficie dorsal durante la primera cirugía, en la que se observan lesiones profundas y dermofasciotomías.

con dermofasciotomías en antebrazos y manos (*Figura 2*), sin signos de síndrome compartimental y en regulares condiciones generales. Al tercer día de su ingreso, fue llevada a cirugía para realizar desbridación tangencial en las manos e injertar con piel de espesor parcial delgado, cubriendo las zonas donadoras con aloinjertos de epidermis cultivada procedentes de la Unidad de Cultivo de Epidermis, del Departamento de Biología Celular, del Centro de Investigación y Estudios Avanzados del IPN (CINVESTAV). Las quemaduras de segundo grado profundo localizadas en cara, tronco anterior y posterior y muslo izquierdo, fueron desbridadas y cubiertas con aloinjertos de epidermis cultivada. En ese mismo tiempo quirúrgico se realizó la resección de las escaras que cubrían

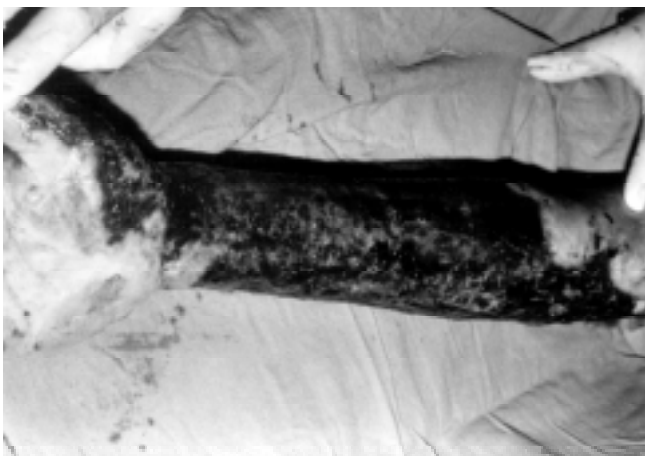

Figura 3. Aspecto de mano y antebrazo, superficie palmar durante la primera cirugía después de haber realizado desbridación.

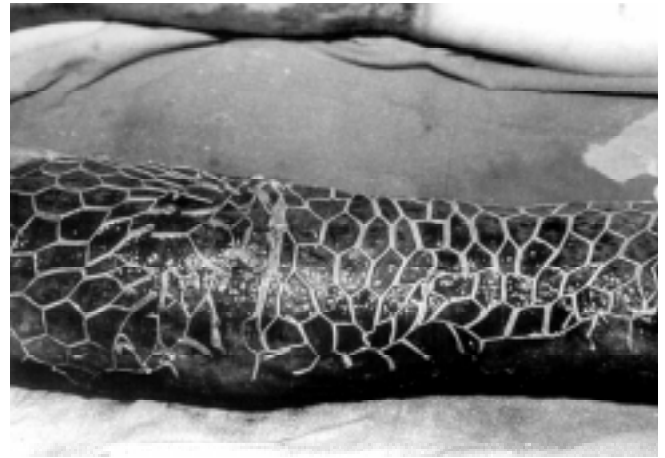


Figura 4. Antebrazo superficie palmar con la aplicación de autoinjertos mallados 6 a 1.

brazos y antebrazos (*Figura 3*) y se cerraron las heridas de dermofasciotomías, sin colocar injertos autógenos en estas áreas, ya que no se encontraban en condiciones adecuadas. Se reintervino en ocho ocasiones en las que se terminó de desbridar las zonas de quemadura de tercer grado con aplicación de injertos cutáneos de espesor parcial mallados con un rango de 1 a 3 y 1 a 6 (*Figura 4*), cubiertos con aloinjertos de epidermis cultivada. Las zonas donadoras fueron de los muslos que también se cubrieron con aloinjertos y fueron reutilizadas en varias ocasiones hasta alcanzar a cubrir la totalidad de las áreas cruentas. Las lesiones de la cara, tronco y muslo derecho epitelizaron a los seis días después de haber colocado los aloinjertos (*Figuras 5 y 6*). Los injertos aplicados en las manos se integraron en un 100% (*Figura 7*). Los injertos mallados se integraron en el 95% a los ocho días de evolución (*Figura 8*), con una pérdida localizada en el brazo izquierdo por lisis ocasionada por proceso infeccioso local. Las zonas donadoras epitelizaron en forma adecuada. El manejo general del paciente fue con soluciones parenterales, antibióticos, alimentación parenteral, albúmina, transfusiones sanguíneas. A los 54 días pudo darse de alta sin evidencia de formación de cicatrices hipertróficas o retráctiles; la paciente podía deambular y se encontró en buenas condiciones generales.

COMENTARIO

Las quemaduras masivas que involucran una amplia zona del organismo con lesiones profundas, resultan difíciles de manejarse en forma quirúrgica por la poca disponibilidad de las zonas donadoras.

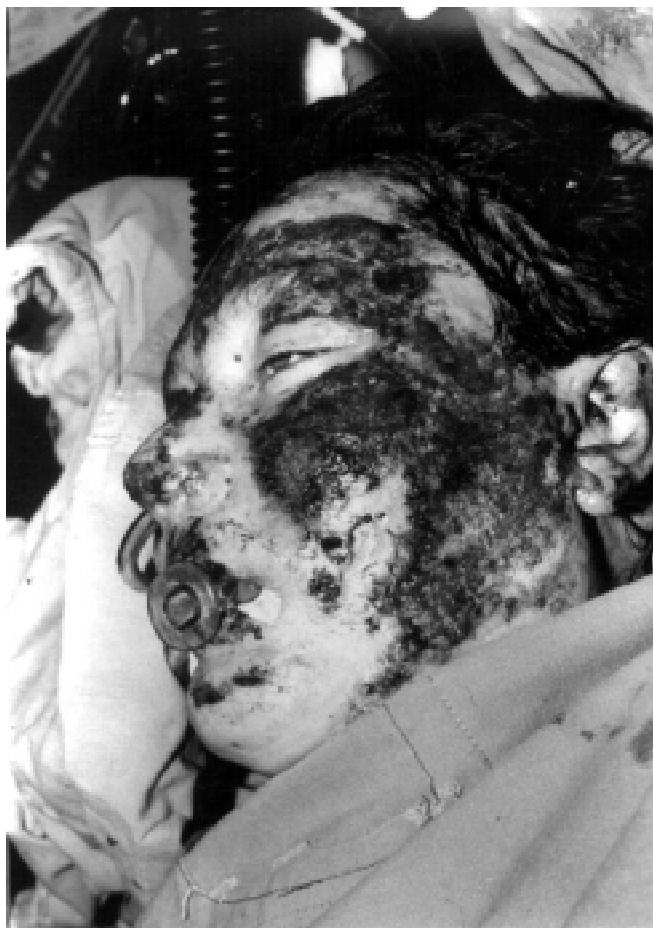

Figura 5. Aspecto de la cara durante la primera cirugía, donde se observa el predominio de lesiones profundas.

Los injertos mallados se han utilizado con esta finalidad.⁷ El injerto mallado sana por contractura y epitelización de los bordes del mallado;⁸ entre mayor sea la expansión mayor será la dificultad para que sane el área cruenta entre el mallado. En las expansiones mayores de 6 a 1 puede no presentarse la epitelización, con pérdida del injerto. En el presente caso colocamos injertos mallados 3 a 1 y 6 a 1, y los cubrimos con aloinjertos de epidermis humana cultivada, lo que permitió la completa epitelización entre el mallado y en ambos casos la epitelización fue completa dentro de los primeros ocho días de evolución, con excepción del brazo izquierdo, sitio donde la pérdida fue ocasionada por un proceso infeccioso local.

El uso de aloinjertos de piel cultivada como apósito biológico temporal acelera la fase de epitelización de las lesiones de espesor parcial profundo y en áreas donadoras de injertos.^{3,4} En estos casos, los aloinjertos de piel cultivada son reemplazados por la migración de queratinocitos autógenos a partir de los bordes de la

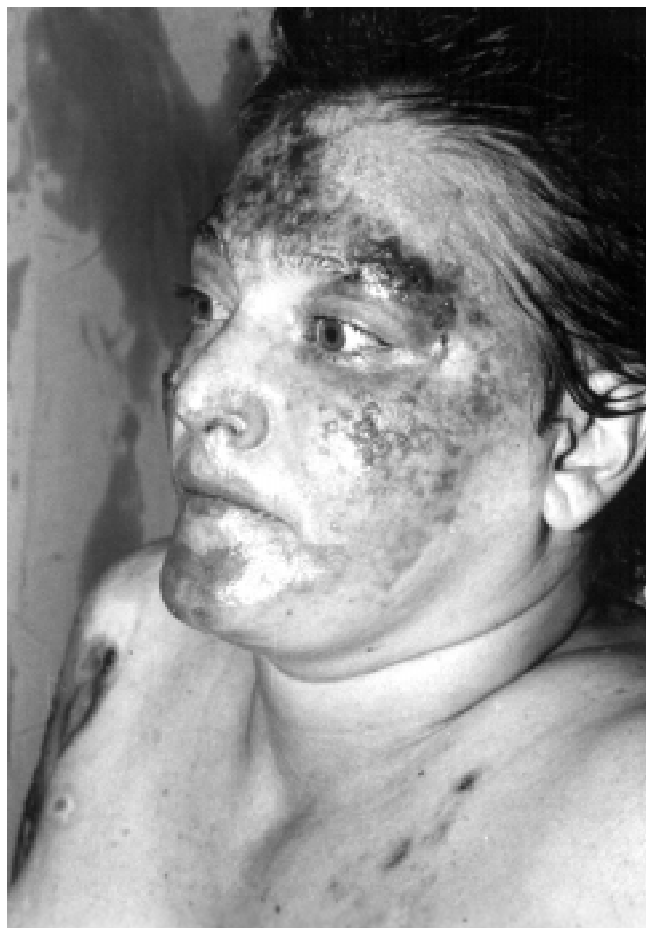

Figura 6. Fotografía de la cara, seis días después de la primera cirugía con aplicación de aloinjertos de epidermis humana cultivada. Se aprecia epitelización en la mayoría de las lesiones.

herida y de los elementos epiteliales remanentes.⁵ En el presente caso, además de cubrir los autoinjertos mallados, se utilizó aloinjertos después de haber desbridado las quemaduras de segundo grado profundo y de las zonas donadoras, consiguiendo una completa epitelización. Las zonas donadoras fueron útiles para volver a donar piel en varias ocasiones.

CONCLUSIONES

Los queratinocitos de epidermis cultivada en el tratamiento de quemaduras masivas resultó de utilidad para cubrir y favorecer la epitelización en los injertos mallados, aun en expansiones 1:6, así como también en la epitelización de las zonas de quemadura de segundo grado profundo y las zonas donadoras. En éstas la epitelización fue de buena calidad y en forma temprana, que permitió la reutilización para la toma de nuevos injertos.

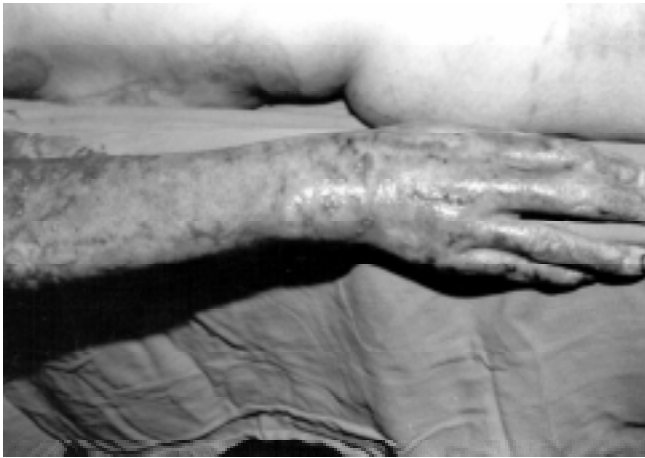

Figura 7. Antebrazo y mano, superficie dorsal doce días después de la cirugía donde se aplicaron injertos de espesor parcial delgado en mano y mallados 6 a 1 en antebrazo cubiertos con aloinjertos. Se observa completa integración de los injertos y epitelización entre el mallado.

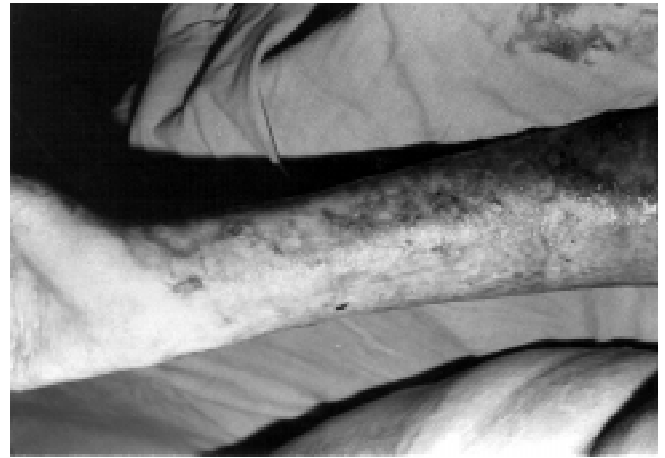

Figura 8. Antebrazo y mano, superficie palmar doce días después de la cirugía donde se aplicaron injertos mallados 6 a 1 cubiertos con aloinjertos de epidermis cultivada. Se aprecia epitelización completa entre el mallado.

BIBLIOGRAFÍA

1. Cuenca-Pardo J, Álvarez-Díaz C. Quemaduras en la mujer embarazada. *Cir Plast* 1999; 9: 18-22.
2. Rivas TT. *Comparación de los resultados clínicos obtenidos con aloinjertos de epidermis cultivada y vendaje seco adhesivo (papel de poro fino) en áreas donadoras de piel de espesor intermedio en pacientes quemados.* Tesis de maestría, UNAM 1993.
3. Núñez-Gutiérrez H, Castro-Muñozledo F, Kuri-Harcuch W. Combined use of allograft and autograft epidermal cultures in therapy of burns. *Plast Reconstr Surg* 1996; 98: 929-939.
4. Rivas-Torres M, Amato D, Arámbula-Álvarez H, Kuri-Harcuch W. Controlled clinical study of skin donor sites and deep partial-thickness burns treated with cultured epidermal allografts. *Plast Reconstr Surg* 1996; 98: 279-287.
5. Gielen V, Faure M, Mauduit G, Thivolet J. Progressive replacement of human cultured epithelial allografts by recipient cells as evidence by HLA Class I antigen expression. *Dermatology* 1987; 175: 166-170.
6. De Luca M, Albanese E, Bondanza S. Multicenter experiences in the treatment of burns with autologous and allogeneic cultured epithelium fresh or preserved in a frozen state. *Burns* 1989; 15: 303.
7. MacMillan BG, Lang D. Nursing care in the operating room. In: Artz CP, Moncrief JA, Pruitt BA Jr. *Burns: A team approach*. Philadelphia: W.B. Saunders Co. 1979: 440-442.
8. Rudolph R, Ballantyne D. Skin graft. In: McCarthy J. *Plastic Surgery*. Philadelphia: WB Saunders Co. 1990; Vol 1: 237-238.
9. Rangel-Gaspar H, Avila-Vargas CM. Autoinjertos mallados protegidos con membranas amnióticas en pacientes quemados extensos. *Cir Plast* 1994; 4: 51-54.
10. Artz CP, Dabney R, Yarbrough III. Quemaduras. En: Sabiston DC. *Tratado de patología quirúrgica*. México: Interamericana 1974: 236-238.

Dirección para correspondencia:

Dr. Jesús Cuenca Pardo

Hospital de Traumatología

"Dr. Victorio de la Fuente Narváez", IMSS.

Colector 15 s/n, Colonia Magdalena de las Salinas

México, D.F., Tel: 5747 3500 ext. 1917