

Estrategia en el manejo de cáncer de piel en pabellón auricular

Dra. Claudia Gutiérrez Gómez,* Dr. Alexander Cárdenas Mejía,** Dr. Cristian Erazo Cotes,**
Dr. Mario Héctor Mucharraz Díaz,** Dr. Edgar Erick Vargas Téllez,** Dr. Christian Morales Orozco***
Dr. Salvador Medina Sánchez***

RESUMEN

El cáncer de piel es una patología creciente y de consulta frecuente para el cirujano plástico. Al ser la cabeza el sitio de mayor localización de tumores de piel por estar expuesta al sol, el pabellón auricular ocupa un lugar especial. Se realizó un estudio retrospectivo de cáncer cutáneo en 3,000 expedientes de consulta privada de cirugía plástica y reconstructiva, encontrando 75 lesiones malignas, 13 localizadas en el pabellón auricular (17.3%). Analizamos factores como edad, sexo, localización en pabellón auricular, área reseçada, recidiva y tipo de reconstrucción. El 91.6% eran hombres, con edad promedio de 67 años; el diagnóstico histopatológico fue de carcinoma basocelular en el 66.6% de los casos, y las lesiones se ubicaban en el 75% en la cara anterior del pabellón auricular. El seguimiento fue de 6 meses a 12 años, con reporte de bordes y lecho libres de tumor en 12 casos, sin presentar recidivas. El pabellón auricular es una estructura delicada en donde se reportan resecciones incompletas hasta en un 20.5%. Consideramos que una resección amplia con biopsia transoperatoria y reconstrucción adecuada puede llevar a disminuir la incidencia de recidivas.

Palabras clave: Cáncer piel, pabellón auricular, reconstrucción.

SUMMARY

Skin cancer is an increasing pathology and frequent consultation for plastic surgeons. Due to the fact that the head is the most common area for skin tumors because of sun exposure, the auricle has a special place. A retrospective study of skin cancer of 3,000 records in private practice of plastic and reconstructive surgery was carried out, finding 75 malignant lesions, 13 were located in the auricle (17.3%). We analyzed different factors such as age, sex, location in the auricle, resection area, recurrence and type of reconstruction. 91.6% were male, age average: 67 years-old; the histological diagnosis in 66.6% was basal cell carcinoma, and 75% of the lesions were in the anterior of the auricle. The follow up was between 6 months and 12 years, with histological analysis reports tumor free in 12 cases, and no recurrences. The auricle is a delicate structure where incomplete resections are reported in 20.5%. We consider that a wide resection with transurgical biopsy and adequate reconstruction can lead to reduce recurrence.

Key words: Skin cancer, auricle, reconstruction.

INTRODUCCIÓN

El cáncer de piel es una patología creciente y de consulta frecuente para el cirujano plástico. Al ser la cabeza el lugar de mayor localización de los tumores por estar expuesta al sol, el pabellón auricular ocupa un lugar preponderante, sobre todo en hombres, ya que usan el cabello corto y por tanto, tienen mayor exposición solar. En la cabeza se reporta hasta un 14.5% de resecciones incompletas para carcinoma basocelular y constituye el 17% para la región periauricular. En el caso del carcinoma epidermoide en cabeza, se reporta

* Cirujana Plástica. Profesora adjunta del Curso de Postgrado en Cirugía Plástica y Reconstructiva, Universidad Nacional Autónoma de México. Hospital General «Dr. Manuel Gea González».

** Médico adscrito al Servicio de Cirugía Plástica. Hospital General «Dr. Manuel Gea González».

*** Residentes de 3er año. Servicio de Cirugía Plástica. Hospital General «Dr. Manuel Gea González».

hasta un 7.6%, con 20.5% en pabellón auricular.^{1,2} El cáncer de piel de células escamosas se presenta de 65 a 250 veces con más frecuencia en pacientes trasplantados que en la población general.³ Dentro del grupo de pacientes trasplantados de hígado, este carcinoma es más frecuente cuando existe el antecedente de enfermedad colestásica, cirrosis, edad mayor de 55 años, piel blanca,⁴ y otros factores de riesgo.⁵

Los tumores son una causa frecuente de defectos adquiridos del pabellón auricular. Cuando la invasión al cartilago está presente es necesario realizar resecciones devastadoras difíciles de reconstruir. Cuando se conserva el pericondrio, las opciones para reponer la cubierta cutánea son por medio de injertos, sean

de espesor parcial o total, y ambos requieren un lecho receptor bien vascularizado, siempre con el riesgo de una falta de integración del injerto, así como presencia de irregularidades y deformidad secundaria a la contracción del injerto, especialmente en los de espesor parcial. Sin embargo, cuando el pericondrio se reseca, la opción de permitir la granulación produce condritis e infección.⁶ De acuerdo con la localización del defecto, se han descrito colgajos retroauriculares, bipediculados, mastoideos, en isla, condrocutános, de la porción medial y posterior de la oreja basados en su rica vascularidad, entre otros.⁷⁻¹⁵ Con todo, la mayoría permite reconstruir defectos pequeños o medianos, dependiendo del caso. El colgajo en quesadilla,^{16,17} es una modificación del colgajo fasciocutáneo de piel medial, descrito por Elsayh;¹⁸ permite dar una amplia cobertura sin dejar gran deformidad del área donadora y conserva toda la longitud del pabellón auricular. La reconstrucción de la cubierta cutánea del conducto auditivo externo se puede efectuar con injerto de piel de espesor total colocado en un cilindro de silicón y fijado al lecho mediante adhesivo tisular, como recomiendan Weerda y Siegert.¹⁹

El objetivo del trabajo es identificar la incidencia del cáncer de piel del pabellón auricular en la práctica del cirujano plástico, así como establecer una estrategia para su manejo.

MATERIAL Y MÉTODO

Se revisaron 3,000 expedientes de consulta privada de cirugía plástica y reconstructiva, encontrando 75 lesiones cutáneas con diagnóstico de cáncer de piel que fueron reseçadas; 13 de ellas se localizaban en el pabellón auricular (17.3%) (*Cuadro I*). Se analizaron

Cuadro I. Resumen de casos.

# Caso	Sexo	Edad	Diagnóstico	Localización	Tratamiento (mm ²)
1	F	77	CBC	Hélix der	R (40) + CD
2	F	79	CBC	Hélix der	R (300) + RC
3	M	74	CBC	Hélix der	R (400) + RC
4	M	64	CBC	Posterior der	R (780) + C
5	M	66	CBC	Posterior izq	R (475) + C
6	M	66	CBC	Posterior der	R (280) + C
7	M	65	CE	Concha der	R (55) + TAI
8	M	56	CBC	Hélix, ahélix der	R (400) + RC
9	M	57	CBC	Hélix der	R (50) + CD
10	M	83	CE	Hélix izq	R (91) + RC
11	M	69	CBC	Hélix, ahélix izq	R (440) + C Q
12	M	60	CE	Escafa, ahélix izq	R (965) + CQ
13	M	68	CBC	Hélix izq	R (651) + C

CBC = carcinoma basocelular, CE = carcinoma epidermoide, R = resección, mm² = milímetros cuadrados resecados, C = colgajo, CQ = colgajo quesadilla, RC = resección en cuña, CD = cierre directo, ahélix = antihélix, der = derecho, izq = izquierdo.

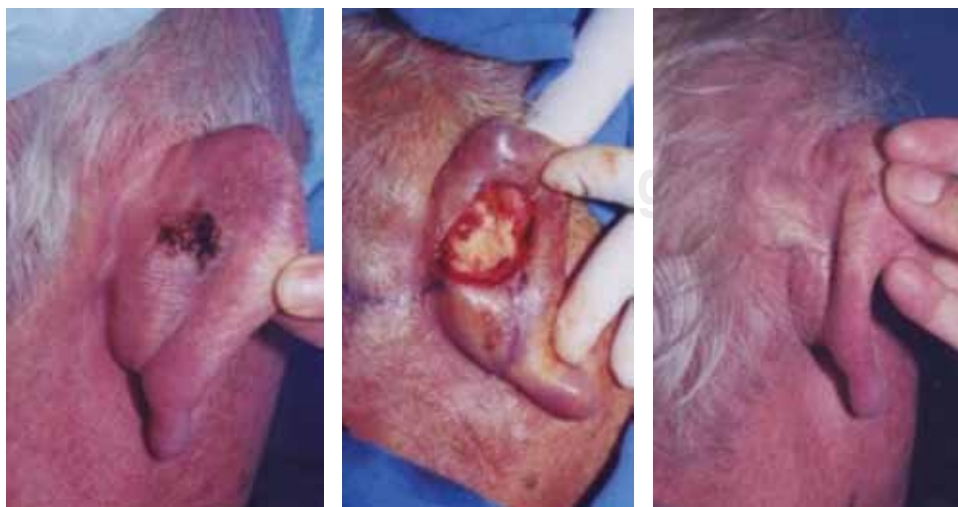

Figura 1. Resección del tumor con bordes amplios y cobertura mediante rotación de colgajo retroauricular.

parámetros como edad, sexo, tipo de tumor ubicación en el pabellón auricular, tratamiento realizado y recidiva. Las resecciones fueron realizadas con magnificación 4.5 X, entre 40 y 965 mm². Las medidas fueron calculadas multiplicando las mediciones reportadas por el patólogo para obtener el área reseçada. Las resecciones realizadas se cuantificaron en área de resección de acuerdo a las mediciones reportadas por el patólogo en milímetros cuadrados. El seguimiento fue de 6 meses a 12 años.

CASOS

Caso 1: Hombre de 64 años de edad, con diagnóstico de carcinoma basocelular localizado en región re-

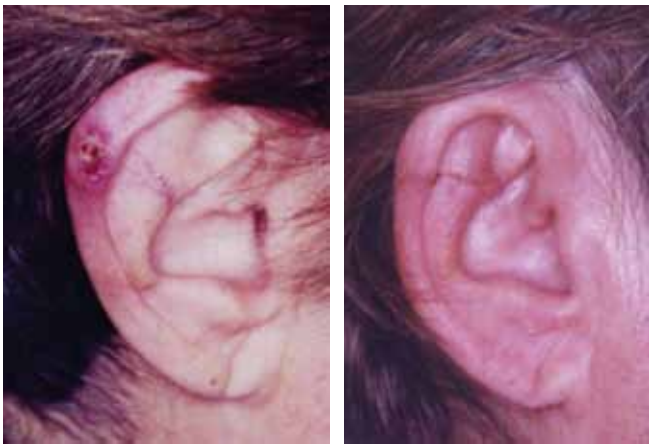


Figura 2. Resección del tumor en hélix en forma de cuña de espesor total y cierre directo.

troauricular, con resección amplia y rotación de colgajo (*Figura 1*).

Caso 2: Mujer de 69 años de edad, con lesión ulcerada en hélix, a quien se le realizó resección en cuña de espesor total (*Figura 2*).

RESULTADOS

El 91.6% (11 casos) fueron varones, con un rango de edad de 56 a 83 años (promedio 67). El diagnóstico fue de carcinoma basocelular en el 69.2% y carcinoma epidermoide en el 30.7%. El 76.9% se localizaba en la cara anterior o borde externo del pabellón auricular y el 23% en la cara posterior del mismo.

Los tratamientos realizados fueron: resección y cierre directo en dos casos; resección y toma y aplicación de injerto en una lesión en concha; resección en cuña de espesor total de lesiones localizadas en hélix, en cuatro; resección y colgajo de rotación en cara posterior, en cuatro, y resección y colgajo en quesadilla en hélix y antihélix, en dos.

Todos los reportes de patología asentaron bordes y lecho libre de tumor (12 casos); en uno no se realizó biopsia transoperatoria, por lo que se efectuó resección secundaria con reporte de bordes y lecho libre. No se encontró recidiva en ningún caso.

DISCUSIÓN

En las últimas dos décadas ha habido un incremento dramático de pacientes que viven con inmunosupresión crónica, asociada al manejo del paciente

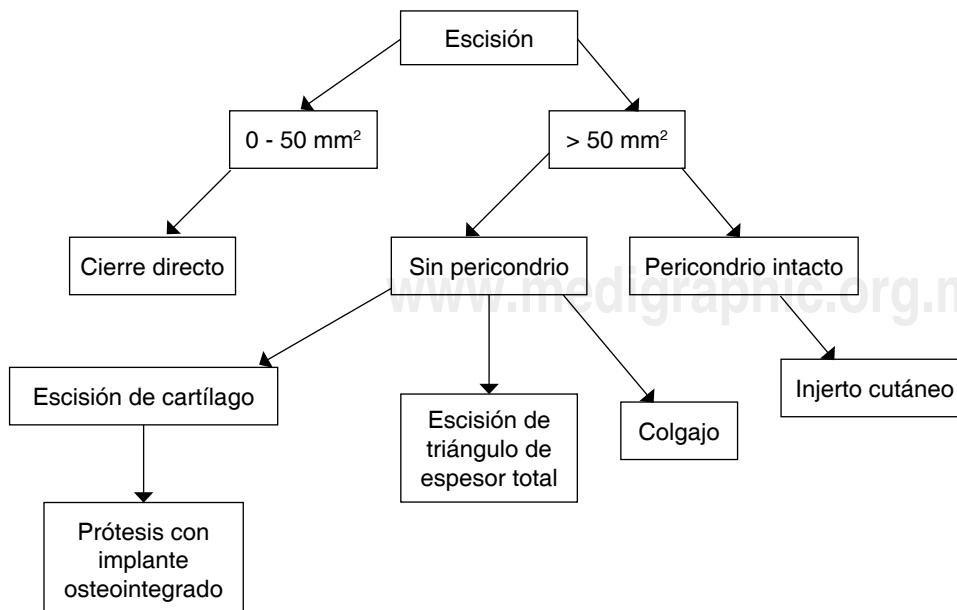


Figura 3. Flujoograma para el manejo de cáncer de piel del pabellón auricular.

trasplantado y por utilización de agentes inmunosupresores en el tratamiento de enfermedades reumatólogicas y autoinmunes.²⁰ Es por esto que el cirujano plástico se enfrentará con más frecuencia a lesiones cutáneas malignas en pacientes inmunosuprimidos por cualquier causa, a quienes deberá brindar un manejo integral. En este estudio, el caso número 12 se trataba de un paciente trasplantado de hígado, quien se encontraba en tratamiento con inmunosupresores del tipo tracolimus.

El hecho de que la población estudiada corresponda a pacientes particulares en quienes se prevé que acudirán a recibir atención médica en etapas más tempranas habiéndoseles realizado estudio transoperatorio de las lesiones resecaadas, favorece un tratamiento adecuado con disminución de las recidivas. Basados en los hallazgos encontrados proponemos una estrategia de manejo para el cáncer de piel en el pabellón auricular (Figura 3). En la literatura se hace alusión en forma aislada a las diferentes partes anatómicas resecaadas y sus diferentes opciones reconstructivas, sin embargo, el algoritmo sugerido da pautas de conducta tomando en cuenta el tamaño de la lesión y la profundidad de la resección, con opciones reconstructivas que variarán de acuerdo a la localización del defecto.

BIBLIOGRAFÍA

1. Su SY, Giorlando F, Ek EW, Dieu T. Incomplete excision of basal cell carcinoma: a prospective trial. *Plast Reconstr Surg* 2007; 120: 1240-1248.
2. Tan PY, Ek E, Su S, Giorlando F, Dieu T. Incomplete excision of squamous cell carcinoma of the skin: A prospective observational study. *Plast Reconstr Surg* 2007; 120: 910-16.
3. Ajithkumar TV, Parkinson CA, Butler A, Hatcher HM. Management of solid tumors in organ transplant recipients. *Lancet Oncol* 2007; 8: 921-32.
4. Otley C et al. Skin cancer in organ transplant recipients: Effect of pretransplantend-organ disease. *J Am Acad Dermatol* 2005; 53: 783-790.
5. Liu LU, Schiano TD. Long-term care of the liver transplant recipient. *Clin Liver Dis* 2007; 11: 397-416.
6. Futoyan T, Grade D. Postoperative wound infection rates in dermatologic surgery. *Dermatol Surg* 1995; 21: 509-12.
7. Chang YL et al. Reconstruction of middle third auricular defect based on aesthetic perception theory. *Aesth Plast Surg* 1990; 14: 223-5.
8. Chen C, Chen Z. Reconstruction of the concha of the ear using a postauricular island flap. *Plast Reconstr Surg* 1990; 86: 569-72.
9. Crikelair GF. A method of partial ear reconstruction for avulsion of upper portion of the ear. *Plast Reconstr Surg* 1956; 17: 438-43.
10. Dieffenbach JF. Die operative chirurgie. Leipzig: FA Brockhau, 1845.
11. Elsayh NI. The use of two bipedicle flaps for reconstruction of auricular skin loss. *Egypt J Plast Reconstr Surg* 1980; 4: 105-12.
12. Humphrey S. The postauricular (revolving door) island pedicle flap revisited. *Dermatol Surg* 1996; 22: 148-50.
13. Millard DR. The chondrocutaneous flap in partial auricular repair. *Plast Reconstr Surg* 1966; 37: 523-9.
14. Park C, Chung. A single-stage two-flap method for reconstruction of partial auricular defect. *Plast Reconstr Surg* 1998; 102: 1175-80.
15. Yoshimura K et al. One stage reconstruction of an upper part defect of the auricle. *Aesth Plast Surg* 1998; 22: 352-5.
16. Gutiérrez GC, Ávila A. Reconstrucción auricular en cáncer de piel. Nueva técnica "Colgajo en Quesadilla". *Rev Med Sur* 2007; 14: 108-111.
17. Gutiérrez GC, Ávila A, Zepeda C, Cárdenas A. Experiencia en reconstrucción auricular en cáncer de piel en pabellón auricular con colgajo en quesadilla. *Cir Plast IberoLatinam* 2008; 34: 101-106.
18. Elsayh NI. Ear reconstruction with a flap from the medial surface of the auricle. *Ann Plast Surg* 1985; 14: 169-75.
19. Siegert R. Surgery of the middle ear. In: Weerda H. Surgery of the Auricle. New York: Thieme 2007; pp. 259.
20. Ridky T. Non melanoma skin cancer. *J Am Acad Dermatol* 2007; 57: 484-501.

Dirección para correspondencia:

Dra. Claudia Gutiérrez Gómez
Hospital Médica Sur
Puente de Piedra Núm. 150 T 2 C420
Col. Toriello Guerra
14050 Tlalpan México, D.F.
E-mail: clauggdelh@yahoo.com.mx