

Medicina Cutánea Ibero-Latino-Americana

Volumen **33**
Volume

Número **1**
Number

Enero-Febrero **2005**
January-February

Artículo:




Microinjerto de cabellos y de vellos: sus múltiples indicaciones

Derechos reservados, Copyright © 2005:
Medicina Cutánea Ibero-Latino-Americana

**Otras secciones de
este sitio:**

-  [Índice de este número](#)
-  [Más revistas](#)
-  [Búsqueda](#)

***Others sections in
this web site:***

-  [Contents of this number](#)
-  [More journals](#)
-  [Search](#)



www.Medigraphic.com

Microinjerto de cabellos y de vellos: sus multiples indicaciones

Vellus and hair micrografts: their various indications

Pierre Bouhanna, G. Pérez Pala
Centro de Trichología. París. Francia.

Correspondencia:

P. Bouhanna
14 Rue Théodore de Banville
CP 75017 París. Francia
Tel.: 01 42 27 15 44 - Fax: 01 4227 1205
e-mail: info@bouhanna.com

Resumen

El progreso de los tratamientos actuales, permite proponer una terapéutica médica o quirúrgica adaptada a la importancia de la caída del cabello y de la calvicie para cada paciente.

El microinjerto de unidades foliculares y de mini microinjertos es un progreso técnico fundamental. Esta técnica, permite una recuperación capilar definitiva de las calvicies de ciertas regiones pilosas del hombre y de la mujer y aporta de manera simple e indolora, cabellos donde la emergencia por grupos de uno a tres es perfectamente natural.

La diferencia entre los receptores androgénicos de las regiones occipitales y de las otras regiones, explica el carácter definitivo del crecimiento de los cabellos reimplantados.

El grado de calvicie de una alopecia androgénica masculina o femenina puede ser evaluado de acuerdo a una clasificación estática (Hamilton, Ludwig) o ser medido y seguido con más precisión, con una clasificación dinámica plurifactorial (Bouhanna).

Todas las indicaciones actuales de microinjertos son:

- Las alopecias androgénicas masculinas de los estadios III a VII.
- Las alopecias androgénicas femeninas de los estadios I a III.
- El llenado de las entradas en los transexuales.
- Las alopecias cicatriciales
- Las alopecias de las cejas.
- Las cicatrices de la barba y del bigote.
- La alopecia del pubis.

(Bouhanna P, Pérez Pala G. Microinjerto de cabellos y de vellos: sus multiples indicaciones. Med Cutan Iber Lat Am 2005; 33: 39-44)

Palabras clave: alopecia androgénica, microinjertos de cabello.

Summary

Advances in treatments of androgenetic alopecia have led to the development of novel medical or surgical therapies adapted to the severity of hair loss and balding.

Follicular units or tiny micrograft hair transplants are a fundamental technical progress. This technical progress. This technique leads to the simple and painless permanent restoration of hair in male and female baldness. It provides the patient with a group of 1 to 3 hairs, emerging from a single orifice.

The difference between androgenetic receptors of occipital areas and those of other areas explains the permanent nature of the implanted hairs growth.

The degree of male or female androgenetic alopecia can be determined according to Hamilton's static classification or Ludwig's Classification, or it can be measured and monitored more accurately with Bouhanna's Dynamic Multifactorial Classification.

The current indications of micrograft transplantation are:

- Male androgenetic alopecia (Hamilton III to VII)
- Female androgenetic alopecia (Ludwig I to III)
- Frontal recession hair transplantation in transsexuals
- Cicatricial alopecia
- Alopecia of the eyebrows
- Bald spots of the beard and moustache
- Alopecia of the pubis

Key words: androgenetic alopecia, micrograft hair transplants.

Hace más de cuatro mil años, la prescripción médica en el dominio de las alopecias, ha sido dominada por el empirismo y ha reposado sobre conceptos fisiopatológicos inciertos.

Numerosos factores influyen en el crecimiento capilar. De hecho toda consulta justifica una anamnesis, un exámen clínico y parac clínico cuidadoso para poder establecer un diagnóstico etiológico preciso, que es indispensable para todo tratamiento.

Al término del exámen general y local, es importante no dramatizar e intentar de controlar la ansiedad a menudo asociada, explicando al paciente el origen del proceso y las posibilidades reales de cada tipo de tratamiento. El progreso de los tratamientos actuales permite proponer una terapéutica médica o quirúrgica adaptada a la importancia de la caída del cabello y de la calvicie para cada paciente, con la finalidad de estabilizarla en algunas semanas o en algunos meses y proponer tanto en el hombre como en la mujer, un tratamiento simple y natural, por trasplante de microinjertos capilares, que dará como resultado un crecimiento capilar definitivo[4].

El progreso del trasplante capilar, aporta una solución estética y definitiva a la mayor parte de calvicies o enralecimientos de ciertas regiones pilosas, tanto en el hombre como en la mujer.

Las indicaciones solamente serán dadas, luego de la evaluación de numerosos parámetros. El deseo de densificación de una parte y de un resultado natural de la otra, se adaptará esencialmente a la localización y a la extensión de la superficie afectada, a la edad, a la raza, etc.

Los microinjertos capilares permiten igualmente la corrección de otras alopecias, como de las cejas, de la barba, del bigote y del pubis[7].

Los microinjertos como tratamiento de las alopecias androgenéticas

Los microinjertos de unidades foliculares y de mini microinjertos es un progreso técnico fundamental.

De hecho no solamente nos permite un crecimiento capilar definitivo de las calvicies del hombre y de la mujer, pero sobre todo, ésta técnica aporta de manera simple e indolora, cabellos donde la emergencia por grupos de uno a tres es perfectamente natural.

Actualmente es lógico y habitual asociar estabilizantes eficaces, ya sea las nuevas moléculas tricógenas, con una reimplantación capilar definitiva.

La diferencia entre los receptores androgénicos de las regiones occipitales y de otras regiones explica el carácter definitivo del crecimiento de los cabellos reimplantados.

Los cabellos tomados en la región centro occipital, tanto en el hombre como en la mujer, conservan sus capacidades de crecimiento definitivo, una vez implantados sobre la zona alopécica o enralecida.

El examen capilar

El grado de calvicie de una alopecia androgenética masculina o femenina puede ser evaluado de acuerdo a una clasificación estática (Hamilton, Ludwig) o ser medido y seguido con más precisión con una clasificación dinámica plurifactorial (Bouhanna).

El objetivo de ésta clasificación dinámica plurifactorial es de permitir una apreciación más adaptada de la evolución espontánea o con tratamiento de las alopecias androgenéticas masculinas o femeninas.

Las nuevas técnicas de injertos

El trasplante de mini microinjertos o de unidades foliculares.

En el trasplante de mini microinjertos o de unidades foliculares, han habido muchos progresos:

- La medida de todos los parámetros de cuero cabelludo y la apreciación de eventuales contra indicaciones (Figura 1)[2].
- La anestesia local de las zonas donadoras y receptoras será practicada combinando la utilización de crema anestésica y de inyección troncular local, con lo cual, éste tratamiento es casi indoloro.
- La toma de mini microinjertos se hace en la zona, centro occipital. Las franjas de cuero cabelludo, son cortadas en pequeños fragmentos. Cada fragmento será, ya sea de 1 a 2 cabellos (microinjertos) o ya sea de 3 a 4 cabellos (mini injertos).

La talla de la franja tomada sobre la región donadora occipital, depende directamente del número de mini o microinjertos deseados y el cierre se hace con sutura o grapas, esto permite que la cicatriz sea muy fina, lineal, horizontal, casi invisible.

- La preparación muy precisa de los mini microinjertos o de las unidades foliculares de 1 a 3 cabellos es realizada con estereomicroscopio. Este corte minucioso permite de evitar el aspecto poco natural en «campo de poros» o «cabellos de muñeca».

Este procedimiento busca crear una emergencia natural, con 2 ó 3 cabellos a través de cada orificio pilo-sebaceo (follicular unit para los Anglo-sajones), de las regiones de cuero cabelludo que han quedado calvas o enrarecidas, con la finalidad de darle un aspecto estético y natural.

- La implantación fina de la zona alopécica con agujas y pinzas de microcirugía, permitiran elegir el eje de emergencia, la orientación, la oblicuidad del cabello, en particular para la línea frontal anterior, para las diferentes zonas pilosas y para la orientación del remolino de la tonsura.
- La realización voluntariamente fina e irregular «cabello por cabello» de la línea frontal anterior.
- Concerniente a la cantidad de 1000 a 3000 cabellos implantados en una sesión, gracias a la ayuda de un equipo de 3 a 5 ayudantes entrenadas para éste trabajo preciso y minucioso.
- La repartición homogénea de éstos numerosos mini, microinjertos y unidades foliculares sobre importantes zonas alopécicas.
- El post operatorio simple, gracias a la implantación muy superficial de mini microinjertos permite una cicatrización rápida e indolora, el lavado de cabeza con champú y la reintegración profesional, se hace en uno o dos días después de la intervención.
- Los cabellos implantados caen aproximadamente hacia el quinceavo día post operatorio y vuelven a crecer definitivamente entre el segundo y cuarto mes.

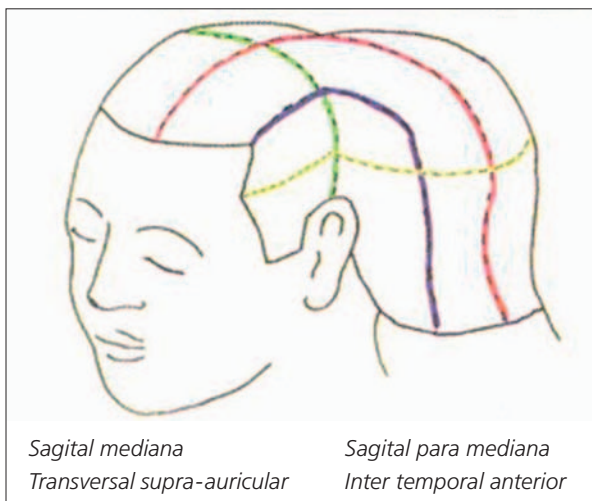


Figura 1. Esquema que muestra, las cuatro medidas fijas de un cuero cabelludo, de Bouhanna.

Cómo optimizar los resultados terapéuticos

- Seleccionar los pacientes en función del perfil psicológico y adecuar las posibilidades terapéuticas de acuerdo a su deseo estético.
- Prevenir a todos los pacientes de menos de 30 años, de la evolución probable de la alopecia androgenética y hacer una planificación del tratamiento adaptado a cada caso.
- Saber asociar a los mini microinjertos, la aplicación de Minoxidil al 2% y la toma de estroprogestativos o de acetato de ciproterona en las mujeres:
 - Para detener el proceso alopécico evolutivo.
 - Para atenuar la caída eventual de cabellos residuales persistentes entre los injertos.
 - Para disminuir la caída transitoria de los cabellos injertados, que puede sobrevenir el quinceavo día post operatorio.
 - Para acelerar el crecimiento de los cabellos transplantados y no transplantados perdidos transitoriamente durante el post operatorio.
- Asegurar un control de la calidad del lavado de los mini microinjertos con un champú antiséptico específico cotidiano durante los 8 días que siguen al trasplante.

- Adaptar los instrumentos y la técnica a las particularidades del cabello y del cuero cabelludo, según la raza (negros, asiáticos...) y según el sexo.
- Actualmente todos los intentos de trasplante automático con máquina o con la ayuda de rayos laser no han aportado elementos convincentes para mejorar los resultados. Sin embargo el implantador de «Choi» puede facilitar la insercion de los trasplantes de las cejas[1].

Todas las indicaciones de microinjertos son:

1. Las alopecias androgenéticas masculinas en los estadios III a VI de la clasificación de Hamilton, entre los 20 a 85 años (Figura 2).

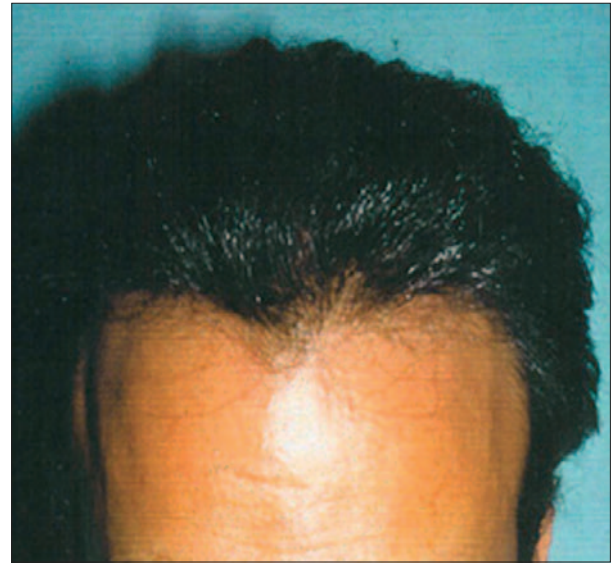
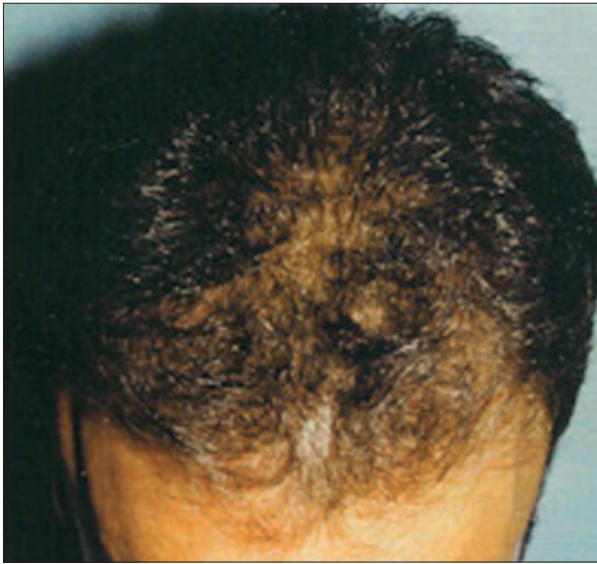
Figura 2 a y b. Alopecia androgenetica masculina, luego de dos sesiones de mini microinjertos.

2. Las alopecias androgenéticas femeninas en los estadios I a III de la clasificación de Ludwig entre los 20 a 83 años (Figura 3 y 4).

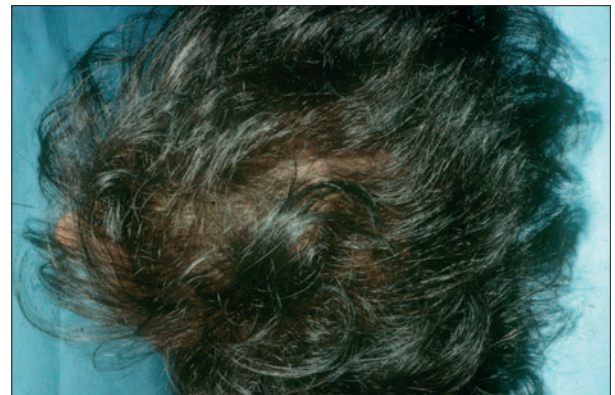
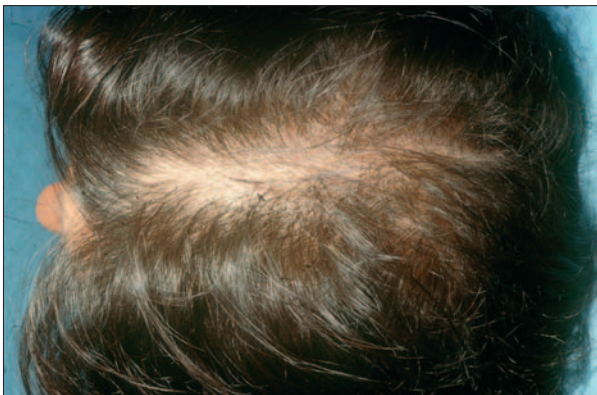
Figura 3 a y b. Alopecia androgenética de una mujer joven, despues de una sesion de mini microinjertos.

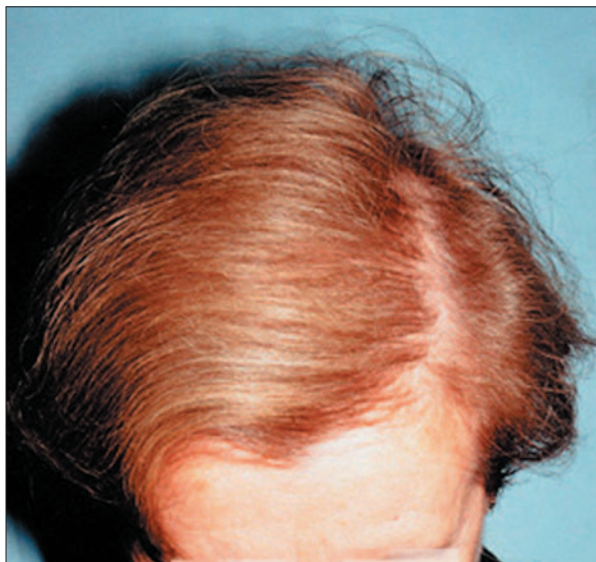
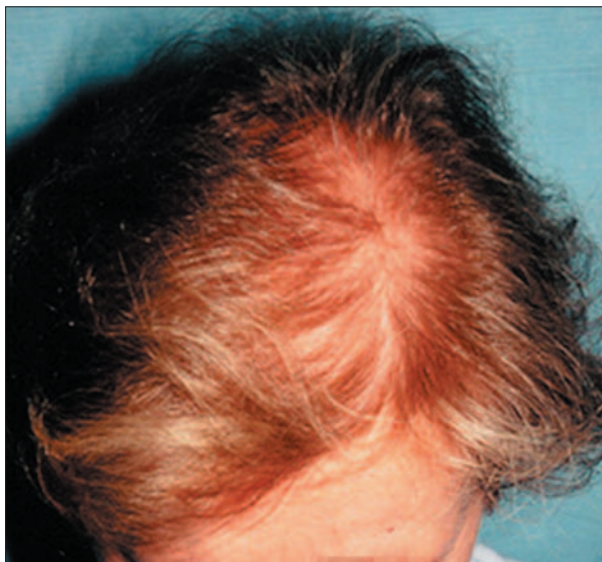
Figura 4 a y b. Alopecia androgénica de una mujer menopáusica de 67 años, después de una sesión de mini microinjertos.

3. Las alopecias definitivas luego de tracción repetida de los cabellos, en particular en los pacientes de raza negra.
4. En los transexuales: Hay que llenar las entradas y crear una línea frontal de tipo femenino.
5. La mayor parte de las alopecias cicatriciales (quemaduras, radioterapia, pseudo pelada estable...).
6. Las cicatrices y alopecias definitivas después de lifting cervico facial, pueden ser a veces inestéticas y justificar una reconstrucción de la región pre temporal y de la línea frontal anterior. El trasplante debe ser particularmente fino y se debe dar una ligera orientación y oblicuidad natural a los cabellos (Figura 5).

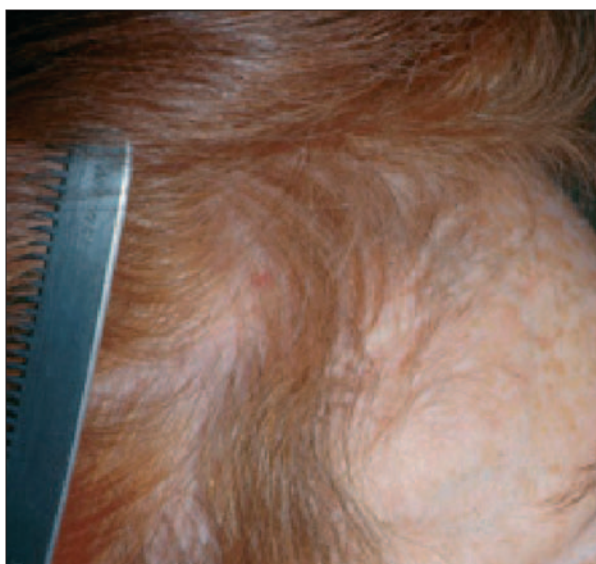
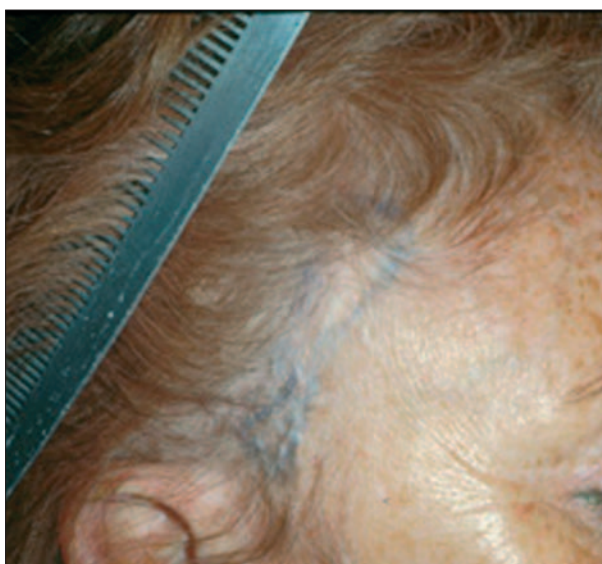
Figura 5 a y b. Alopecia post-lifting, corrección por microinjertos.

7. Alopecia de las cejas.

Las causas de pérdida definitiva de las cejas son esencialmente: Post traumáticas y luego de depilaciones repetidas. El transplante será aun más fino, cabello por cabello, la zona donadora puede ser la ceja contralateral, si es que ésta no ha sufrido enralecimiento. La orientación que se dará a las cejas sera: oblicua y hacia arriba a nivel del tercio interno y oblicua y hacia abajo en el tercio externo. La orientación, la forma, el espesor, etc, de la ceja deben ser bien estudiados y adaptados a cada individuo (Figura 6).

8. Las cicatrices de la barba y del bigote.

9. Las alopecias del vello pubiano.

Es interesante de constatar que la puesta en práctica de la técnica de microinjertos de cabellos ha sido hecha inicialmente por un japonés (Tamura) en 1943 para la reconstrucción de un pubis[3]. A diferencia de la cabellera, la reconstrucción estética del pubis va a obedecer numerosos parámetros. Hay que adaptar la técnica a las particularidades de cada caso, en particular según la causa, la edad (menopausia), la raza (negroide, mongoloide, etc.), el color y la forma de los vellos (Figura 7).

Conclusión

Es posible de aportar actualmente soluciones terapéuticas quirúrgicas definitivas tanto en el hombre como en la mujer, que sean naturales y estéticas, para numerosos tipos de alopecias pilares o capilares[4].

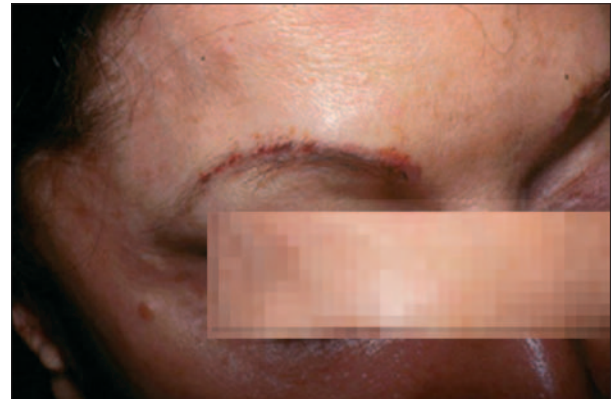

Figura 6. Implantación de cejas, aspecto post-operatorio inmediato.

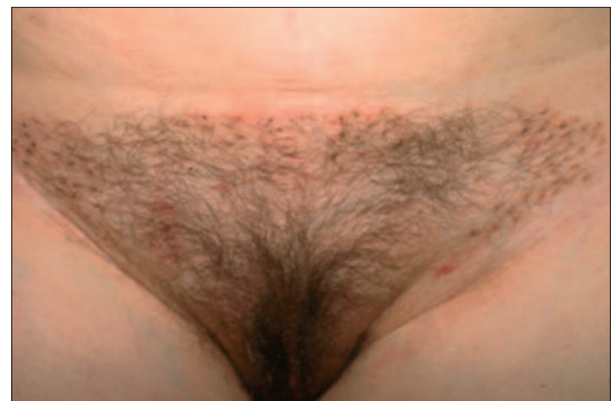

Figura 7. Reconstrucción por microinjertos de un pubis, aspecto post-operatorio inmediato.

Bibliografía

1. Choi YC, Kim JC. Single hair transplantation using the Choi hair transplanter. J Dermatol Surg Oncol 1992; 18: 945-8.
2. Bouhanna P. Multifactorial classification of male and female androgenetic alopecia. Dermatol Surg 2000; 29: 555-61.
3. Tamura H. Hair grafting procedure. Jpn J Dermatol Vereol 1943; 52: 2.
4. Bouhanna P. Microgreffes de cheveux et de poils: leurs multiples indications. Ann Dermatol Venereol 2002; 129: 837-40.
5. Barrera A. The use of micrografts and mini-grafts in the aesthetic reconstruction of the face and scalp. Plast Reconstr Surg 2003; 112: 883-90.
6. Epstein JS. Hair transplantation in women. Arch facial Plast Surg 2003; 5: 121-6.
7. Bouhanna P. Androgenetic Alopecia: combining medical and surgical treatments. Dermatol Surg 2003; 29: 1130-4.
8. Bouhanna P. Cabello y calvicie. Las novedades médicas y quirúrgicas. Madrid. Ed Garsi 1998; 136.