

Medicina Cutánea Ibero-Latino-Americana

Volumen **33**
Volume

Número **2**
Number

Marzo-Abril **2005**
March-April

Artículo:




Enfermedad de Grover de distribución zosteriforme

Derechos reservados, Copyright © 2005:
Medicina Cutánea Ibero-Latino-Americana

**Otras secciones de
este sitio:**

-  [Índice de este número](#)
-  [Más revistas](#)
-  [Búsqueda](#)

***Others sections in
this web site:***

-  [Contents of this number](#)
-  [More journals](#)
-  [Search](#)



medigraphic.com

Enfermedad de Grover de distribución zosteriforme

Zosteriform Grover's disease

Francisco José Ferrando Roca, Almudena Mateu Puchades, Antonio Jiménez Martínez, Amparo Marquina Vila
Servicio de Dermatología. Hospital Universitario Dr. Peset. Valencia. España.

Correspondencia

Francisco José Ferrando Roca
Avda. Gaspar Aguilar, 90. 46017 Valencia. España.
Tfno: (+34) 963 987 610 Fax: (+34) 963 862 501
e-mail: fferrandoro@yahoo.es

Resumen

Presentamos el caso de un paciente con enfermedad de Grover[1] con una distribución zosteriforme de las lesiones cutáneas, poco usual, afectando a dos dermatomas torácicos. Revisando la literatura publicada, ha sido descrito un solo caso de dermatosis acantolítica transitoria de distribución zosteriforme en una paciente mujer inmunocomprometida[2].

(Roca FJF, Mateu Puchades A, Jiménez Martínez A, Marquina Vila A. Enfermedad de Grover de distribución zosteriforme. Med Cutan Iber Lat Am 2005; 33(2):80-82)

Palabras clave: dermatosis acantolítica transitoria zosteriforme.

Summary

We describe a patient with zosteriform transient acantholytic dermatosis. The distribution corresponded to dermatomes T1-T2. Reviewing the published literature we have found only case of zosteriform transient acantholytic dermatosis in a immunocompromised woman.

Key words: transient acantholytic dermatosis zosteriform.

La enfermedad de Grover o dermatosis acantolítica transitoria[3] es una dermatosis papulo-vesiculosa, pruriginosa y polimorfa, de causa desconocida y autolimitada, caracterizada histologicamente por acantolisis. Aportamos un nuevo caso con una disposición peculiar.

Caso clínico

Paciente varón de 75 años de edad con antecedentes personales de hiperlipidemia, neumonía con ingreso hospitalario hace 20 años e hiperplasia benigna de próstata. Refiere desde hace aproximadamente unos 5 años, coincidiendo con la llegada del periodo estival, la aparición de una erupción cutánea no pruriginosa con lesiones papulo-eritemato-violáceas, a modo de placa, que afectan a los dermatomas torácicos izquierdos (T-10 y T-12) siguiendo una distribución zosteriforme y que desaparecen de manera espontánea en los meses fríos (Figura 1 y 2). No se aprecian lesiones cutáneas ni sintomatología sugestiva de herpes zoster torácico, tampoco presenta alteraciones cutáneas ni antecedentes familiares de enfermedad de Darier.

En la biopsia cutánea de una de las lesiones se observa disqueratosis focal acantolítica compatible con patrón Darier-like (Figura 3). Tras acudir a control, las lesiones prácticamente han desaparecido sin precisar tratamiento.

Comentario

La enfermedad de Grover es un trastorno común documentado en varios países, descrita por Grover en 1970 como una enfermedad cutánea primaria, autolimitada y pruriginosa a la que denominó dermatosis acantolítica transitoria (DAT). La causa se desconoce. La mayor parte de los casos se han observado en hombres blancos de más de 50 años de edad[4]. Ha sido relacionada con una exposición a la luz solar, calor y sudoración excesivos[5]. Otras asociaciones incluyen enfermedades febriles en pacientes inmunocomprometidos, embarazo, radiaciones ionizantes, glomerulonefritis membranosa, pioderma gangrenoso, fármacos (sulfadoxinepirimetamina e IL-4 recombinante humana) y otras enfermedades dermatológicas (eczema asteatótico, dermatitis atópica y dermatitis de contacto alérgica, infec-

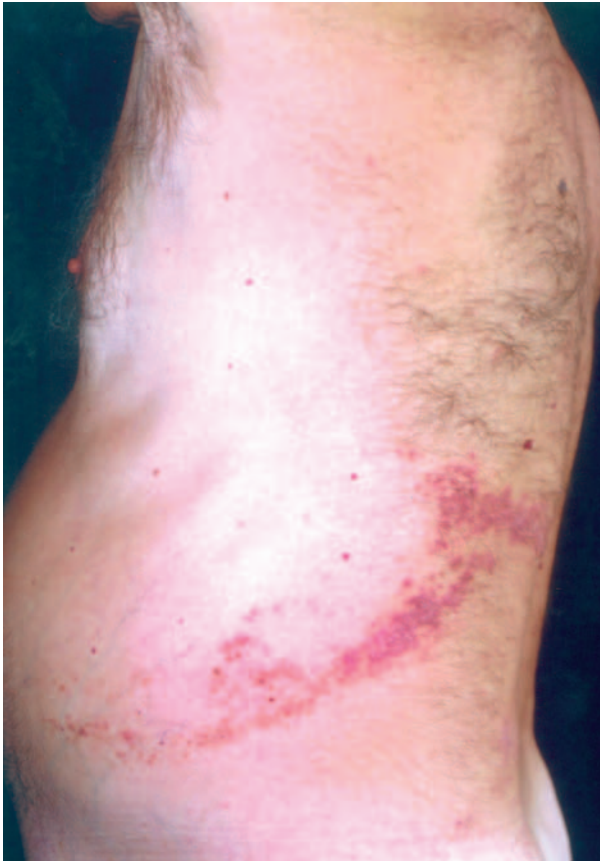

Figura 1. Lesiones de distribución zosteriforme.

ción por *Malassezia furfur* y *Demodex folliculorum*)[6]. Se ha propuesto a la enfermedad de Grover como síndrome paraneoplásico, ya que ha aparecido asociada a tumores de tipo genitourinario y hematológicos (leucemia mieloide aguda)[7].

Las lesiones cutáneas consisten en pápulas lisas o verrugosas, papulo-vesículas, placas eczematosas o nódulos translúcidos y brillantes[8], a veces con excoriaciones, pruriginosas, localizadas fundamentalmente en tronco, cuello y parte proximal de las extremidades[9]. Son de tamaño variable desde 1-3 mm hasta 1 cm. Están descritas lesiones vesiculo-pustulosas, numulares, foliculares, herpetiformes y zosteriformes. La erupción comienza en el tronco alrededor de las clavículas, parte anterior y posterior de tórax y zona lumbar. Cuando se disemina afecta a cuello y nalgas. Las palmas y plantas están respetadas, al igual que el cuero cabelludo. Se resuelven después de semanas o meses dejando lesiones hiper o hipopigmentadas. Hay casos de lesiones persistentes o recurrentes de forma estacional durante varios años (7-10 años). La enfermedad no asocia síntomas cons-

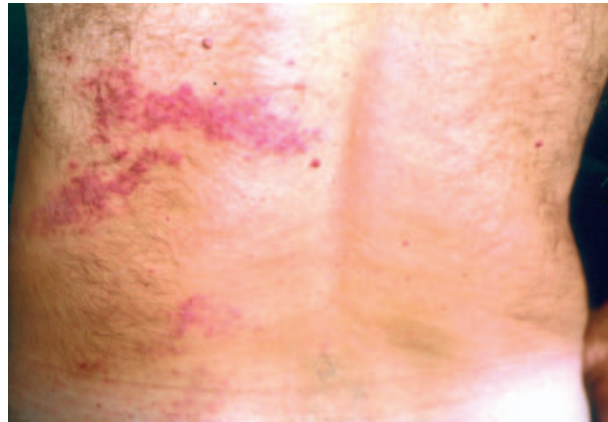


Figura 2. Lesiones papulo eritematosas.

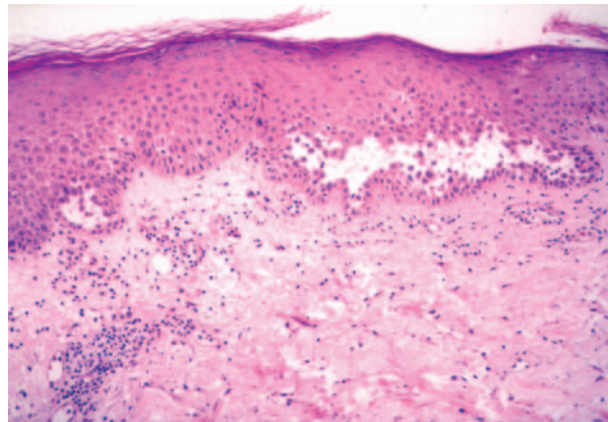


Figura 3. Imagen histológica (x10): acantolisis tipo "Darier like".

titucionales excepto el prurito que es variable en intensidad o incluso inexistente[10].

A nivel histológico, la alteración característica es la acantolisis[11], con la aparición de diferentes patrones de forma aislada o más frecuentemente combinados: 1) tipo Darier-like, el más común, caracterizado por pequeñas y escasas áreas de acantolisis focal con formación de hendiduras suprabasales y células disqueratósicas (cuerpos redondos y granos), la capa córnea tiene una apariencia normal o ligera paraqueratosis a diferencia de la prominente paraqueratosis vertical de la enfermedad de Darier; existe espongirosis y no aparecen hileras de queratinocitos por debajo de la hendidura suprabasal; 2) tipo Pénfigo vulgar-like o Pénfigo foliáceo-like, parece un verdadero pénfigo en miniatura con pequeñas hendiduras suprabasales y escasas células acantolíticas, no asocia disqueratosis y pocos eosinófilos están

presentes en dermis; el patrón foliáceo-like, la hendidura y acantolisis superficial es más profunda y pronunciada que en el pénfigo foliáceo; 3) tipo Hailey-Hailey-like, aparece la típica imagen de pared de ladrillos desmoronada junto con hendiduras suprabasales y numerosas células acantolíticas, a diferencia de la enfermedad de Hailey-Hailey, la epidermis es menos hiperplásica y la acantolisis aparece en solo unos pocos y discretos focos; 4) tipo espongiótico, es el patrón que con mayor frecuencia se ha visto en combinación con el resto de patrones aunque puede aparecer en solitario con un mayor grado de espongiosis, caracterizado por vesículas espongióticas bien definidas que contienen pocas células acantolíticas.

En general, los resultados de estudios con inmunofluorescencia tanto directa como indirecta han sido negativos[12]. La microscopía electrónica ha demostrado la disolución de las placas de anclaje desmosómicas causan la acantolisis en la enfermedad de Grover. Los estudios de inmunohistoquímica han confirmado la pérdida de proteínas desmosómicas intracelulares (desmoplaquina I-II y placoglobina) y desmogleína en el proceso de acantolisis. Los estudios rutinarios de laboratorio son normales.

El diagnóstico definitivo dependerá de la correlación entre los hallazgos clínicos e histológicos. El principal diagnóstico diferencial hay que realizarlo con: a) formas unilaterales de la enfermedad de Darier, genodermatosis autosómica dominante caracterizada clínicamente por pápulas amarillentas

o marronáceas en zonas seboreicas, pápulas planas en el dorso de manos y pies, queratosis puntiformes palmo-plan-tares, muescas en V ungueales y pápulas en empedrado en las mucosas; histológicamente se observa una acantolisis con una hendidura suprabasal y células disqueratósicas en la capa espinosa y córnea; hay autores que no reconocen las lesiones lineales de la enfermedad de Darier y las consideran como un nevus epidérmico disqueratósico acantolítico[13]; b) formas recurrentes de dermatosis acantolíticas lineales que han sido descritas como enfermedad de Hailey-Hailey lineal, enfermedad autosómica dominante de comienzo en la adolescencia y que evoluciona en brotes de lesiones pruriginosas con ampollas, erosiones, fisuras y costras en zonas de piel sometidas a fricción; a nivel histológico se aprecia una acantolisis intensa con fisuras suprabasales de aspecto similar al de una pared de ladrillos desmoronada[14].

El curso de la enfermedad es benigno ya que se resuelve de forma espontánea[15].

En cuanto al tratamiento es importante evitar al calor y las actividades que induzcan sudoración abundante. Pueden utilizarse corticoides tópicos y antipruriginosos locales, en casos severos se administran corticoides sistémicos[16]. También se han documentado resultados exitosos con la utilización de la vitamina A oral y los retinoides sintéticos (isotretinoína y acitretina) incluso el metotrexate en casos refractarios y el PUVA pueden ser efectivos.

Bibliografía

1. Parsons JM. Transient acantholytic dermatosis (Grover's disease): A global perspective. *J Am Acad Dermatol* 1996; 35:653-66.
2. Liss WA, Noris AL. Zosteriform transient acantholytic dermatosis. *J Am Acad Dermatol* 1993;29:797-8.
3. Grower RW. Transient acantholytic dermatosis. *Arch Dermatol* 1970;101:426-34.
4. Heenan PJ, Quirk CJ. Transient acantholytic dermatosis (Grover's disease). In : Fitzpatrick TB, Eisen AC, Wolff K, et al, editors. *Dermatology in general medicine*. New York: McGraw-Hill, 1993:553-6.
5. Waisman M, Stewart JJ, Walker AE. Bullous transient acantholytic dermatosis. *Arch Dermatol* 1976;112:1440-1.
6. Grover RW, Rosenbaum R. The association of transient acantholytic dermatosis with other skin diseases. *J Am Acad Dermatol*. 1984;11:253-6.
7. Mokni M, Aractingi S, Grossman R. Persistent acantholytic dermatosis: Sex-related differences in clinical presentation? *Acta Derm Venereol (Stockh)* 1993;73:69-71.
8. Chalet M, Grover R, Ackerman AB. Transient acantholytic dermatosis: a reevaluation. *Arch Dermatol* 1977;113:431-5.
9. Simon RS, Bloom D, Ackerman AB. Persistent acantholytic dermatosis: a variant of transient acantholytic dermatosis (Grover's disease). *Arch Dermatol* 1976;112: 1429-31.
10. Heenan PJ, Quirk CJ. Transient acantholytic dermatosis. *Br J Dermatol* 1980;102:515-20.
11. Ackerman AB, ed. Transient acantholytic dermatosis (Grover's disease). In: *Histological diagnosis of inflammatory skin diseases*. Philadelphia: Lea & Febiger, 1978: 538-43.
12. Lever WF, Schaumburg-Lever G. *Histopathology of the skin*. Philadelphia: JB Lipincott, 1990:141-2.
13. Starink TM, Woederman MJ. Unilateral systematized keratosis follicularis. A variant of Darier's disease or an epidermal naevus (acantholytic dyskeratotic epidermal naevus)? *Br J Dermatol* 1981;105:207-14.
14. Duschet P, Happle R, Schawrz T, Gschnait F. Relapsing linear acantholytic dermatosis. *J A Acad Dermatol* 1995;33:920-922.
15. Rocha MM, García E, Silva L. Persistent acantholytic dermatosis. *Med Cutan Ibero Lat Am* 1980;8:119-24.
16. Berger TG, Elías PM, Wintroub BU. *Manual of therapy for skin diseases*. New York; Churchill-Livingstone, 1990:307-8.