

# Terapia fotodinámica

## *Photodynamic therapy*

Gerardo A. Moreno Arias<sup>1,2</sup>, Argelia Eng Luna<sup>1</sup>, Araceli Alvarado Delgadillo<sup>1</sup>, Alejandro Camps-Fresneda<sup>1,2,3</sup>

<sup>1</sup>Centro Médico Teknon. Barcelona. <sup>2</sup>Espitau Val d'Aran. Espitau, Vielha. Lleida. <sup>3</sup>Hospital General de Catalunya. Sant Cugat del Vallés. Barcelona.

### Correspondencia:

Gerardo Moreno Arias  
Centro Médico Teknon - Despacho 18  
Marquesa de Villalonga, 12  
08017 Barcelona  
e-mail: gmorenoarias@yahoo.com

### Resumen

La terapia fotodinámica se basa en la interacción de un agente fotosensibilizante que cuando es estimulado por la longitud de onda apropiada induce la formación de radicales libres que causan necrosis celular. Es una de las técnicas más recientes empleada en el tratamiento de algunos tipos de cáncer, aunque actualmente ya se ha demostrado su eficacia en otras enfermedades inflamatorias. En dermatología su principal indicación es el carcinoma basocelular, pero también se ha empleado en carcinoma escamoso *in situ* —enfermedad de Bowen— y más recientemente en acné, rosácea, varices, fotorejuvenecimiento, liquen, liquen escleroso y atrófico y leishmaniasis, entre otras dermatosis<sup>1</sup>.

(Moreno-Arias GA, Eng Luna A, Alvarado Delgadillo A, Camps-Fresneda A. Terapia fotodinámica. Med Cutan Iber Lat Am 2007;35(6):255-268)

**Palabras clave:** ácido 5-levulinico, cáncer cutáneo no melanoma, carcinoma basocelular, carcinoma escamoso, 5 metilaminolevulinato, terapia fotodinámica.

### Summary

*Photodynamic therapy is based in the interaction of a photoactive agent that when is properly stimulated by a specific wavelength it induces free radicals that lead to cellular necrosis. This is one of the newest treatments for some types of cancer and other inflammatory diseases. In dermatology, photodynamic therapy is used for malignant neoplasias such as basal cell carcinoma, Bowen disease—in situ squamous cell carcinoma—and more recently it has been applied to inflammatory skin diseases such as acne, rosacea, lichen plannus, lichen sclerosus et atrophicus, and other conditions—leishmaniasis, photodamaged skin, telangiectasias<sup>1</sup>.*

**Key words:** basall cell carcinoma, 5-aminolevulinic acid, methylaminolaevulinate, non-melanoma skin cancer, photodynamic therapy, squamous cell carcinoma.

La terapia fotodinámica (TFD) es una de las técnicas más recientemente empleadas en el tratamiento de algunas neoplasias. Consiste en la combinación de una fuente de luz que estimula un agente fotosensibilizante -como las porfirinas- en un ambiente rico en oxígeno[1].

Ya en la antigüedad los griegos, egipcios e hindúes emplearon la luz en el tratamiento de algunas enfermedades, pero es sólo hasta principios del siglo XIX cuando Dane, Niels Finsen y Oscar Raab comunicaron por primera vez el efecto tóxico de la luz y los colorantes. Raab observó que los paramecios, protozoarios ciliados que se encuentran en aguas estancadas, una vez expuestos a la eosina en una habitación muy iluminada dejaban de moverse[2]. Sin embargo, fue a partir de 1950 que se inició la preparación de derivados de hematoporfirinas y se descubrió la afinidad

y retención de éstos por los tejidos neoplásicos[2, 3, 4]. En los años 60, investigadores de la Clínica Mayo advirtieron que al administrar hematoporfirina a pacientes con cáncer aparecían puntos de luz fluorescente en los tumores torácicos cuando se iluminaban con luz ultravioleta. A partir de esta observación se intensificó la búsqueda de sustancias que marcaran mejor los tumores. Mas adelante se logró inducir la necrosis de tumores en pacientes con cáncer a los que se les administró derivados de la hematoporfirina y posteriormente fueron expuestos a una dosis de energía lumínica. A partir de entonces se iniciaron múltiples estudios de terapia fotodinámica en Europa, Japón y Estados Unidos[3].

Dougherty desarrolló la forma más fotosensible de los derivados de la hematoporfirina, el llamado porfímero sódi-

co, aún en uso actualmente. En 1966 Lipson informó por primera vez la respuesta terapéutica en cáncer de mama con TFD[3]. La TFD esta aprobada por la Federal Drug Administration (FDA, Estado Unidos) desde 1995 para el tratamiento paliativo de carcinomas obstructivos del esófago y desde 1998 para el tratamiento exclusivo de lesiones incipientes bronquiales. En otros países está aprobada para cáncer de pulmón, esófago, vejiga y también en otras enfermedades como algunos tipos de degeneración macular asociada con la edad. Se encuentra además en estudio en una serie de nuevas indicaciones como tumores cerebrales, carcinomas de cabeza y cuello, neoplasias ginecológicas, de páncreas, recto y próstata; así como en diversas enfermedades en distintas especialidades médicas como la dermatología, ginecología, neurología, cirugía y otorrinolaringología[5, 6, 7].

Actualmente, se acepta la utilización de la TFD en el tratamiento del carcinoma basocelular superficial, enfermedad de Bowen —carcinoma escamoso *in situ*— y queratosis actínicas. No obstante, se investigan nuevas indicaciones como acné inflamatorio, rosácea, poroqueratosis, etc.[8].

## Terapia fotodinámica

La TFD consiste en la administración de un agente fotosensibilizante sobre el tejido afectado y la posterior irradiación de una dosis lumínica determinada, que origina un estado excitado que, a su vez, entrega energía a moléculas de oxígeno presentes en estado basal, las que se convierten en oxígeno *singlet* tóxico, lo que causa, al cabo de pocas horas, necrosis por coagulación, inducción de apoptosis, microtrombosis de vasos tumorales de neoformación e inflamación intensa de la zona por liberación de factores vasoactivos y procoagulantes como el factor de activación plaquetaria y tromboxano  $A_2$ ; en algunos días se forma una escara que precede a la regeneración del epitelio normal; el oxígeno *singlet* y los radicales libres inducen daño tisular —citotoxicidad— y destrucción selectiva de los tejidos[9].

La selectividad del tratamiento con respecto al tejido sano adyacente se basa en la mayor capacidad que tienen las células tumorales o alteradas para captar y concentrar la sustancia fotosensibilizante y su menor velocidad de eliminación. En resumen, la TFD es selectiva, ataca las células neoplásicas y deja intactas las sanas. Una vez que el agente fotosensibilizante es aplicado, es retenido principalmente por los tejidos neoplásicos lo que puede visualizarse por la luminiscencia roja característica al aplicar luz azul o cercana al ultravioleta. Incluso 1 a 3 días después puede activarse el medicamento con una luz láser de alta potencia y de longitud de onda apropiada. Se emplea láser de 630 nanómetros por su mayor penetración en el tejido de hasta 10 mm.

Actualmente se emplean lámparas que emiten en el rango de 630-636 nm[8] pero se disponen de equipos que emiten en otro segmento del espectro lumínico[10].

La acumulación del agente fotosensibilizante en la piel, incrementa el riesgo de epitelitis secundaria a la exposición de luz intensa por un período de 4 a 6 semanas por lo que deben tomarse las medidas necesarias para evitar la exposición solar directa y las luces artificiales intensas como las empleadas en odontología y cirugía[10].

La primera generación de fotosensibilizantes para uso clínico en TFD fueron los derivados de la hematoporfirina de administración intravenosa, cuya principal desventaja era su lenta eliminación desde la piel, por lo que el paciente podía presentar reacciones de fotosensibilidad durante 6 a 10 semanas después del tratamiento, debiendo evitar la exposición solar o a fuentes lumínicas artificiales potentes durante este período de tiempo[10].

La segunda generación de fotosensibilizantes surgió de la necesidad de desarrollar compuestos que tuvieran una absorción lumínica más allá de los 630 nm, incrementando en consecuencia la penetración tisular y teniendo por tanto un efecto fotodinámico más profundo y con mayor velocidad de eliminación desde el tejido. El punto de partida para el uso de la TFD en dermatología por vía tópica se produjo con la administración cutánea del ácido 5 levulínico (5-ALA), el cual no es fotosensibilizante por sí mismo, sino que tras su administración, es convertido enzimáticamente en protoporfirina IX (PpIX) precursor del grupo hemo en la síntesis celular del hemo y útil clínicamente como agente fotosensibilizante. La PpIX se activa con luz roja de 630 nm y es completamente metabolizada por el ciclo hemo en 24-48 horas sin dejar fotosensibilidad residual en el tejido. Ésta es una ventaja muy importante con respecto a otras sustancias fotosensibilizantes de primera e incluso de segunda generación. Además, el 5-ALA, presenta una rápida eliminación tisular, disminuyendo drásticamente el potencial de reacciones fototóxicas posteriores al tratamiento, es decir, no causa fotosensibilidad generalizada[9, 10].

Anteriormente se consideraba que debido a que el ALA es una molécula hidrofílica y con bajo poder de penetración a través de las barreras biológicas como el estrato córneo era necesario aplicar dosis más altas de 5-ALA (20%), para alcanzar niveles clínicamente relevantes de PpIX, sin embargo, actualmente se ha encontrado que no solo es importante la concentración de 5-ALA, sino también se debe de considerar el tiempo y el sitio de aplicación para optimizar los regímenes de TFD[11].

Esta limitación condujo a mejorar la TFD basada en el 5-ALA con el desarrollo de su éster metílico, 5 aminolevulinato de metilo clorhidrato (MAL) que es más lipofílico que el ácido y por lo tanto presenta mayor penetración tisular requi-

riéndose menores dosis, además su eliminación de la piel es más rápida, lo que implica un menor riesgo de efectos secundarios. Se ha demostrado que el MAL induce la formación de porfirinas fotoactivas solamente en el lugar de aplicación, en contraste con el 5-ALA que produce porfirinas y por tanto efecto en áreas distantes al área de aplicación; se aplica 3 horas antes de la fotoexposición con luz roja (570-670 nm) con un total de dosis de luz de 75 J/cm<sup>2</sup> con una muy buena tolerancia por los pacientes y con muy pocos efectos adversos[12]. Otra característica importante es que la TFD con MAL es mejor tolerada por los pacientes por producir menor dolor durante la exposición luminosa, lo cual se ha sugerido que pueda ser secundario a que el ALA es transportado por los receptores de ácido aminobutírico dentro de las terminaciones nerviosas de las áreas tratadas[13].

Actualmente aún se encuentra en fase de investigación el hexilester 5-aminolevulinato (HAL) para aplicación en TFD, aunque ya se ha demostrado que induce la formación de altas concentraciones de PpIX en tejido neoplásico[14].

Cabe mencionar que estudios farmacocinéticos comparativos recientes de PpIX inducida por ALA, MAL y HAL en piel sana, han demostrado que bajas concentraciones de MAL (0,2 y 2%) inducen considerablemente menos PpIX fluorescente que las mismas concentraciones de ALA y 5 hexil-aminolevulinato (HAL), mientras al 20% ALA induce cantidades mucho más altas de PpIX que MAL y HAL, por lo que aún no queda perfectamente claro qué concentraciones y en qué condiciones se deben usar estos fármacos para evitar el daño del tejido sano[15].

## Indicaciones de la terapia fotodinámica

Las indicaciones de la terapia fotodinámica son específicas y propias a cada una de las diversas áreas de la medicina. Hoy por hoy son varias las especialidades médicas que utilizan la TFD en su arsenal terapéutico, pero es sobretodo en la dermatología donde encontramos más aplicaciones de esta técnica.

### Dermatología

Actualmente el uso de la terapia TFD en dermatología ha sufrido un repunte, sobretodo en el tratamiento de lesiones premalignas y malignas así como en enfermedades inflamatorias e infecciosas[16].

### Acné y rosácea

Recientemente se ha avanzado en la fototerapia antiacné. El concepto es simple: el *Propionibacterium acnes* (*P. acnes*) es el microorganismo más prevalente en la piel y en los folí-

culos de las áreas ricas en glándulas sebáceas. *P. acnes* produce porfirinas endógenas en pequeñas cantidades, cuyo componente principal es la coproporfirina III. La producción de estas porfirinas aumenta cuando se expone a las bacterias a longitudes de onda del espectro de luz violeta-azul con un máximo de 420 nm. La fotoactivación de las porfirinas bacterianas conduce a la formación de oxígeno citotóxico que lleva finalmente a la muerte del *P. acnes*. La exposición de las porfirinas del *P. acnes* a la luz de 415 nm produce la absorción de fotones y la excitación fotodinámica de las porfirinas. Para recuperar un estado de base molecular estable, las porfirinas transfieren el exceso de energía adquirido en oxígeno triplete molecular, consecuentemente, se libera un oxígeno *singlet* citotóxico lábil. Este proceso resulta en la peroxidación de las estructuras celulares como los lípidos abundantes en la pared celular del *P. acnes*. El resultado final es una interrupción de la función normal de la pared celular de la bacteria y la posterior muerte del microorganismo[17].

La terapia con luz visible violeta-ultravioleta es por tanto una opción razonable para el tratamiento del acné vulgar; también se puede emplear así mismo la TFD con luz visible roja o policromática y la aplicación tópica de 5-ALA y de MAL que son absorbidos no solamente por el *P. acnes* si no también por la unidad pilosebácea que los metaboliza, transformándolos en potentes agentes fotosensibilizantes con alta acumulación en la piel humana, particularmente en la epidermis y sus anexos[18].

En un estudio piloto con 18 pacientes con acné inflamatorio moderado a severo, previamente preparados con exfoliaciones de ácido salicílico, se aplicó TFD con 5-ALA y un láser con combinación de energía óptica y de radiofrecuencia en 2-4 sesiones, durante 8 semanas, y seguimiento de 4 meses. El 61% de los pacientes tuvieron 50% de mejoría y el 27,7% más del 75% de mejoría clínica. Los efectos adversos fueron eritema y descamación que desaparecieron 5 días posteriores al tratamiento y un episodio de impetiginización en el área afectada y sólo algunos pacientes refirieron grados considerables de dolor e hiperpigmentación folicular de mayor duración[19].

Kimura realizó estudios con pacientes con acné corporal con 5-ALA por vía oral a dosis de 10 mg/kg, obteniendo resultados clínicos favorables sin efectos secundarios a nivel hepático[20]. En otro estudio donde se incluyeron 22 pacientes con acné en el tronco y se formaron 4 subgrupos para su tratamiento: el primero fue tratado con 5-ALA más luz roja (150 J-cm<sup>2</sup>, con espectro de 550-700 nm), el segundo grupo con 5-ALA solo, el tercer subgrupo con luz roja sola y el último grupo sin tratamiento (grupo control). En la biopsia del sitio tratado con ALA más luz roja se observó daño agudo en las glándulas sebáceas con disminución de su

tamaño 20 días después de la terapia fotodinámica. Se observó curación de las lesiones de acné inflamatorio en este mismo grupo. Los efectos secundarios fueron hiperpigmentación transitoria, exfoliación superficial y costras que curaron sin dejar cicatriz. El autor concluyó que el 5-ALA más la aplicación de luz roja causa fototoxicidad del folículo sebáceo y una supresión prolongada en la función de las glándulas sebáceas, así como una aparente disminución de la población bacteriana en el folículo[21].

Actualmente se sigue estudiando el uso de láseres y luz pulsada intensa con aplicación tópica de 5-ALA y MAL, con resultados clínicos aceptables en pacientes con acné inflamatorio moderado y grave[22, 23]. Con equipos que emiten luz de 430-1.100 nm con una fluencia de 3-9 J/cm<sup>2</sup> y aplicación tópica de ALA durante una hora previa a la radiación se obtuvieron tasas de curación de 50,1% a las 4 semanas de tratamiento, con una adecuada tolerancia[24].

De acuerdo a un estudio comparativo entre 5-ALA y MAL para tratamiento de acné, no se encontró diferencia en la efectividad clínica de ambos, pero sí se observaron efectos adversos más graves y prolongados en los pacientes que recibieron 5-ALA durante el estudio[25].

En la actualidad se ha observado un aumento en la utilización de la terapia fotodinámica en el tratamiento de pacientes con rosácea, con buenos resultados cuando se han empleado protocolos de tratamiento de 6 sesiones con intervalos de 2 semanas, sin efectos secundarios graves y con muy buena tolerancia[26, 27].

### **Carcinoma basocelular superficial y nodular**

En los últimos años la TFD ha estado en incremento para tratamiento de carcinoma basocelular, empleándose para ello dos agentes fotosensibilizantes, el ALA y MAL, los cuales presentan igual eficacia terapéutica, pero con un mayor costo económico de MAL[28].

La aplicación de TFD con agente fotosensibilizante MAL para basocelular nodular y superficial se efectúa en dos sesiones con intervalo de 7 días cada una. Se ha demostrado que MAL a 160 mg/g durante 3 horas garantiza una adecuada distribución para todo tipo de lesiones. Se ha empleado 75 J/cm<sup>2</sup> de luz roja (570-670 nm), obteniéndose un excelente resultado cosmético y terapéutico, con tasas de curación equiparables a las obtenidas con cirugía (hasta de 91% vs 98% de cirugía)[29, 30]. En algunos estudios clínicos se ha realizado una segunda fase de tratamiento durante los primeros 3 meses para obtener un mejor resultado clínico y con confirmación de resolución por histología a los 3 meses de la última sesión[31].

En revisiones de series de casos y estudios clínicos de cáncer de piel no melanoma tratados con TFD desde media-

dos de los años 60 a la actualidad, se encontró que en un seguimiento de 36 meses la tasa de curación clínica es de 92-100% para el carcinoma basocelular superficial[32], 87% en carcinoma basocelular nodular y 57% para el mixto. Por otro lado, la tasa de curación evaluada mediante histopatología ha sido de 85%, 75% y 43% respectivamente, con una tasa de recurrencia a los 2 años de 0-31%[31].

La probabilidad de lograr el control local de carcinomas basocelulares tratados con TFD depende directamente del grosor o profundidad del tumor, por lo que en los tipos de carcinomas basocelulares agresivos como el infiltrante y morfeiforme, nodulares grandes y recidivas no es una opción adecuada debido a la falta de penetración a planos más profundos del agente fotosensibilizante, ya que se ha encontrado que en estos tumores persisten lóbulos sin captación del agente con poca o nula formación de PpIX[31, 33, 34].

En forma global, todos los estudios han demostrado que la eficacia de la TFD en carcinoma basocelular nodular y superficial es similar a la crioterapia (97% vs 95%) y ligeramente menos efectiva que a la cirugía (91% vs 98%), pero con excelentes resultados cosméticos a corto y largo plazo[35].

La TFD es una alternativa terapéutica en los pacientes en que otros tratamientos son inapropiados o difíciles de realizar[36], como en el caso de:

- 1) Lesiones amplias: > 20 mm en extremidades, > 30 mm en el tronco o > 15 mm en la cara, susceptibles de complicaciones por infecciones postoperatorias y riesgo de desfiguración o amplias cicatrices.
- 2) Lesiones múltiples (> 6).
- 3) Lesiones en la zona H de la cara y región periauricular.
- 4) Lesiones cerca o interfiriendo con párpados o labios, en las que el tratamiento convencional con cirugía podría interferir con el normal funcionamiento de estas estructuras.
- 5) Lesiones de áreas con fotodaño acentuado.
- 6) Lesiones recurrentes a la terapia convencional.
- 7) Lesiones no subsidiarias de otro tratamiento como la radioterapia por un riesgo implícito de recurrencia o aparición de una nueva lesión de carácter más invasivo.
- 8) Pacientes con alto riesgo de complicaciones quirúrgicas: anticoagulantes o trastornos sanguíneos, enfermedades cardíacas, contraindicación anestésica, rechazo a la cirugía, demencia o imposibilidad de llevar a cabo los cuidados propios del período postoperatorio[1].
- 9) Pacientes con síndrome de nevo basocelular con múltiples basocelulares superficiales y nodulares, en los cuales también se puede considerar una alternativa para disminuir la incidencia de nuevos tumores[36].

## Carcinoma epidermoide y enfermedad de Bowen

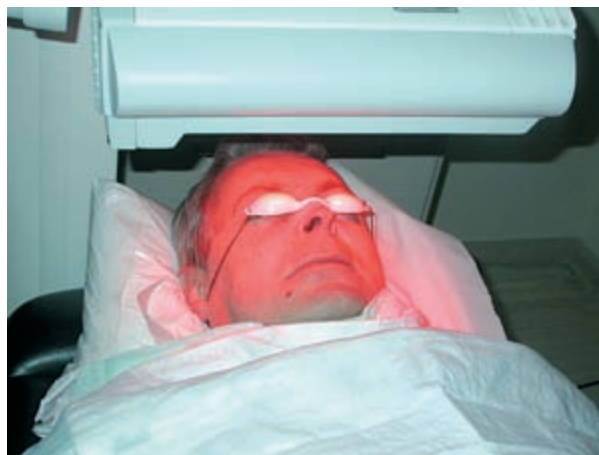En el carcinoma *in situ* la tasa de curación se acerca al 100% con una tasa de recidiva que varía entre el 0-20% según la serie revisada. En contrapartida, en carcinomas infiltrantes la tasa de curación es de sólo el 8% y la de recurrencia de más del 82%. Por ello debe reservarse la TDF con MAL o 5-ALA en el tratamiento de carcinomas escamosos sólo a aquellos pacientes que no puede someterse a un procedimiento quirúrgico. Asimismo, esta técnica debe indicarse exclusivamente en lesiones estrictamente superficiales debido al riesgo implícito de metástasis de este tumor y a su alto poder infiltrativo que posee[33]. El uso de TFD en la enfermedad de Bowen representa una buena opción para destruir las células malignas en forma selectiva, con pocos efectos adversos y un excelente resultado estético, ya que al igual que en el carcinoma basocelular los agentes fotosensibilizantes (MAL y 5-ALA) tienen una alta afinidad por éstas células neoplásicas[37] (Tabla 1).

En estudios comparativos con 5-fluoracilo (5FU) aplicado durante 4 semanas, criocirugía y TFD con ALA o MAL se observó una mejor respuesta clínica al término del tratamiento con TFD (88%) en comparación con 5FU (69%) y criocirugía (67%). La tasa de curación a 12 meses fue de 82%, 48-69% y 67% respectivamente. El mejor resultado estético a los 3 meses fue de 94% con TFD, 66% con criocirugía y 76% con 5FU[38, 39].

La enfermedad de Bowen subungueal tratada con MAL bajo oclusión durante 4 horas y exposición a luz roja de 630nm presenta una buena respuesta[40], observándose una curación clínica del 100% tras dos sesiones de tratamiento con un intervalo de 4 semanas y sin recidiva clínica 30 meses después del tratamiento. Este protocolo puede ser considerado una buena opción para el caso de lesiones subungueales difíciles de tratar con algún otro método, lográndose un excelente resultado estético, sin embargo no se han comunicado los resultados a largo plazo[41] (Figura 1).

**Tabla 1.** Características de los agentes fotosensibilizantes

- Altamente selectivo para el tejido dañado.
- Distribución homogénea en el tejido diana.
- Alta lipofilia y mejor difusión a través de las membranas biológicas.
- Penetración profunda en el tumor.
- Presentan una rápida acumulación en el tejido tumoral a la vez que una rápida eliminación del mismo.
- Presentan un alto rendimiento fotodinámico (producción de oxígeno singlet).
- Requieren una baja dosis lumínica para su activación, lo que disminuye el tiempo de iluminación.



**Figura 1.** Paciente en tratamiento con lámpara de luz roja de 636 nm.

La utilización de sistemas de láser, como por ejemplo el pulsado de colorante, como fuente de luz en la TFD se encuentra aún en estudio[42].

## Disminución de bacterias y levaduras en la piel

La terapia fotodinámica antibacteriana se basa en la muerte de las bacterias por formas reactivas de oxígeno producidas por el efecto de la luz sobre los agentes fotosensibilizantes. Algunas de las indicaciones son: inactivación de bacterias colonizadoras de la piel, disminución de la densidad poblacional de bacterias resistentes y posibles agentes causales de infecciones nosocomiales, control de la enfermedad periodontal, impétigo y episodios de reagudización de dermatitis atópica asociada a infecciones bacterianas[43, 44, 45].

## Enfermedad de Paget

Este carcinoma mamario evoluciona con mucha lentitud y representa menos del 1% de las neoplasias de mama. Puede asociarse a un adenocarcinoma ductal subyacente. La enfermedad de Paget extramamaria es una neoplasia cutánea poco común que suele habitar la región anogenital y puede asociarse a una neoplasia interna. En el tratamiento de la enfermedad de Paget con afectación exclusivamente cutánea se han utilizado técnicas como la electrodesecación y curetaje, láser ablativo, radioterapia, quimioterapia, extirpación quirúrgica y la técnica micrográfica de Mohs con resultados variables. Más recientemente, se ha empleado la TFD con ALA con buenos resultados[46, 47]. La enfermedad de Paget vulvar exclusivamente cutánea tratada con TFD con ALA tóxico, 2 sesiones con inter-

**Tabla 2.** Técnica de terapia fotodinámica tópica en Dermatología

1. Realizar curetaje de la lesión.
2. Hacer hemostasia.
3. Aplicar MAL (160 mg) en capa fina en la piel (1 mm de espesor) a la lesión, sobre 4-10 mm de piel sana circundante.
4. Cubrir la piel tratada con un vendaje oclusivo durante 3 horas.
5. Irradiar la zona con luz roja con un espectro de pico de banda de 636 nm.
6. Dosis de luz: 37 J/cm<sup>2</sup> sobre la superficie de la lesión. (La dosis y el tiempo de exposición variarán según la lámpara empleada. En el caso de la Aktelite la dosis es de 37 J/cm<sup>2</sup> y el tiempo de exposición alrededor de 9 minutos, pudiendo variar discretamente. Se proponen lámparas con campos lumínicos de 40 x 50 mm y 80 x 180 mm y una distancia de trabajo entre la lámpara y la superficie cutánea de 50-80 mm).
7. Tiempo de irradiación: 7-9 minutos (según la colimación de la lámpara).
8. Cubrir el área tratada para evitar exposición a la luz (48 a 72 h.).
9. Curación diaria con aplicación de ungüento antibiótico.
10. Uso del fotoprotector.
11. Controles clínicos periódicos.

valo de 2 semanas, responde adecuadamente al tratamiento[48]; No obstante, los mejores resultados se obtienen cuando se combina con cirugía antes y después de la TFD[49] (Tabla 2).

### Esclerodermia y liquen escleroso y atrófico

La radiación UVA induce la reducción en la síntesis de procolágeno y la expresión de colagenasa 1 en vivo[50]. En los pacientes que han recibido TFD con ALA se ha observado una disminución en la dureza y grosor de la piel; esta observación ha llevado a investigar el efecto de la TFD en el colágeno y los fibroblastos de piel normal y con esclerosis. La interacción de los agentes fotosensibilizantes con la luz inducen la formación de metaloproteinasas 1 y 3 —enzimas degradadoras de colágeno— en los fibroblastos dérmicos. Por otro lado, la TFD parece tener un efecto paracrino indirecto mediado por factores solubles de queratinocitos epidérmicos que ocasionarían la reducción en la producción de colágeno y consecuentemente en la esclerosis[51, 52].

### Fotoenvejecimiento

El fotoenvejecimiento se debe a la exposición crónica a luz ultravioleta (UV) B (UVB) (290-320 nm), UVII (320-340 nm) y UVAI (340-400 nm). Clínicamente este daño crónico

se manifiesta como arrugas, alteraciones en la textura de la piel, alteraciones de la pigmentación, telangiectásias y queratosis actínicas, que en su conjunto llamamos fotodaño. La clasificación de fotodaño se basa en la clasificación de fototipo cutáneo de Fitzpatrick y la escala de fotodaño de Glogau[53, 54]. Recientemente han aumentado los estudios de TFD con MAL y ALA para el tratamiento del fotoenvejecimiento cutáneo. En ellos se ha observado una buena tolerancia, similar a la presentada con la luz pulsada intensa (LPI) y se han comunicado buenos resultados clínicos, equiparándose a los resultados obtenidos con láser no ablativo sin incrementar los efectos adversos[55]. Cabe agregar que la TFD con 5-ALA o MAL tiene un doble efecto benéfico en los pacientes que acuden por fotoenvejecimiento y presentan también queratosis actínicas, ya que reciben un solo tratamiento para ambas, evitándose un procedimiento adicional[56].

Actualmente va en aumento el uso de TFD con ALA y aplicación de LPI como fuente lumínica activadora del agente fotosensibilizante. La suma de dos sesiones de tratamiento con un intervalo de un mes entre sesiones lleva a un mejor resultado clínico; observándose la mejoría de las arrugas finas 60% vs 25%, hiperpigmentación moteada 85% vs 20%, telangiectasias 84 vs 53% y queratosis actínicas 78 vs 53%. La tolerancia al tratamiento es adecuada y apenas se observan costras y eritema sobre las áreas de queratosis actínicas que se resuelven en aproximadamente una semana. El resultado estético final es excelente[56, 57, 58].

### Herpes Virus Tipo I

En infecciones simuladas causadas por cepas resistentes a antivirales de herpes virus tipo I, se ha encontrado una alta afinidad de las células infectadas para acumular ALA, por lo que es posible inducir fotodaño y destrucción de las mismas de una forma selectiva, aunque estos hallazgos aún se encuentran en fase de investigación[59] (Tabla 3).

### Hiperplasia sebácea

La TFD representa una buena alternativa de tratamiento de las hiperplasias sebáceas. La absorción máxima de MAL y ALA por las glándulas sebáceas y la posterior activación del agente fotosensibilizante por la fuente de luz roja garantizan la destrucción de las estructuras glandulares y convierten la

**Tabla 3.** Beneficios de la terapia fotodinámica

- Relativamente libre de dolor.
- Bajo riesgo
- Efectos secundarios mínimos.
- Sin anestesia o anestesia mínima.

TFD en un método sencillo, no invasivo y seguro para el tratamiento de la hiperplasia sebácea y el rinofima[60, 61].

### Leishmaniasis cutánea

Se ha intentado el tratamiento mediante TFD con MAL, dos veces por semana, de pacientes afectados de leishmaniasis cutánea resistente a antimoniales, observándose una buena respuesta clínica, histológica y estética hasta 10 meses después de la TFD[62, 63].

### Poroqueratosis actínica diseminada

La respuesta al tratamiento de la poroqueratosis actínica diseminada es variable[64].

Por nuestra parte, hemos empleado la TFD con MAL en el tratamiento de una paciente afecta de poroqueratosis actínica diseminada de las piernas y antebrazos con un resultado inicial sorprendente tras una única sesión de tratamiento (MAL durante 3 horas de oclusión, 636 nm, 37 J y 9 minutos 8 segundos de irradiación) pero recidiva de la mayoría de las lesiones a los seis meses de seguimiento.

### Psoriasis

Recientemente se ha estudiado el efecto de la a terapia fotodinámica con 5-ALA en dermatosis inflamatorias como la psoriasis. Los parámetros empleados han sido distintos y la respuesta clínica variable, por lo que aún no se puede concluir nada al respecto.

Cuando se ha empleado TFD con 5-ALA al 1% y dosis crecientes de energía en psoriasis en placas (5 J, 10 J y 20 J) se ha observado reducción del índice PASI inicial: 59% con aplicación de 20J, 46% con 10J y 49% con 5J. Más recientemente se han investigado diferentes concentraciones de 5-ALA (0,1%, 1% y 5%) en régimen de aplicación de 2 veces a la semana y un máximo de 12 sesiones, con resultados similares. Sin embargo en todos los casos se observaron efectos secundarios importantes como ardor, sensación de quemadura y dolor durante y después de la irradiación[ 65, 66] (Tabla 4).

El incremento de la concentración de 5-ALA al 10%, bajo oclusión de 2 horas, con energía lumínica de 2 a 8 J cm<sup>2</sup>, en régimen de aplicación una vez a la semana durante 4 semanas, se observó una mejoría clínica paralela a la

mejoría histológica que evidenció la normalización de la proliferación epidérmica y la diferenciación e infiltración de células T[67].

### Queilitis actínica

Existen varias comunicaciones de tratamiento con TFD con 5-ALA y con MAL en pacientes con queilitis actínica con curación clínica y excelentes resultados cosméticos. Durante la aplicación de la luz los pacientes experimentan ardor, sensación de quemadura y se observa eritema, efectos todos que disminuyen al terminar la irradiación. Posteriormente, alrededor del 4º día se inicia una fina exfoliación de la zona. El seguimiento a 6 y 12 meses no revelaron datos de recidiva[68, 69, 70]. En nuestra práctica hemos efectuado TFD con MAL bajo oclusión de 3 horas y posteriormente irradiación con emisión lumínica de diodos (LED) de 636 nm, energía de 37 J/cm<sup>2</sup>, durante 9 min 8 seg, en régimen de dos sesiones con un intervalo de 1 semana, con resolución del 100% de las lesiones.

### Queratosis actínicas

La importancia en el tratamiento de estas lesiones radica en su potencial de transformación en una neoplasia maligna. Aproximadamente el 5% de lesiones clínicamente diagnosticadas como queratosis actínicas son en realidad carcinomas epidermoides o carcinomas basocelulares[71, 72].

Habitualmente las queratosis actínicas son tratadas mediante curetaje, criocirugía, electrofulguración, 5FU y retinoides tópicos, pero en los últimos años han surgido nuevas modalidades terapéuticas como el diclofenaco sódico al 3% en 2,5% de ácido hialurónico, el imiquimod y la TFD con 5-ALA y MAL.

Varios estudios clínicos han mostrado que la TFD con 5-ALA es un tratamiento efectivo para las queratosis actínicas no hipertróficas de la cara y del cuero cabelludo. Suelen realizarse una o dos sesiones de tratamiento con un intervalo de 1 mes, lográndose la curación completa en el 76% de las lesiones. El 60% de los pacientes requieren de una segunda fase de tratamiento al mes, sólo en las lesiones aún presentes, lográndose así una tasa de curación de hasta el 86% de las lesiones, una vez efectuada la valoración clínica a los 4 meses. La tasa de recurrencia durante el primer año es del 24%, de estas lesiones hasta un 91% persisten como queratosis actínicas y sólo un 9% presentan transformación maligna[73].

Cuando se emplea 5-metiloaminolevulinato en crema (160 mg/g), bajo oclusión de 3 horas e irradiación con luz roja (570-670 nm), 75 J/cm<sup>2</sup> la mejoría alcanza el 82%. No obstante, no se han encontrado diferencias significativas

**Tabla 4.** Efectos secundarios de la terapia fotodinámica

- Inflamación local y perilesional.
- Dolor (intensidad variable)
- Fotosensibilidad las primeras 24-73 h.

con la crioterapia. En cuanto al 5-fluoracilo y la TFD, se ha establecido que la eficacia es la misma con ambos tratamientos, sin embargo el grado de tolerancia es mejor con TFD ya sea con MAL o 5-ALA[74-76].

Un problema común en el tratamiento de queratosis actínicas de la cara y del cuero cabelludo es el dolor. Se ha propuesto el uso de capsaicina una semana antes del tratamiento y anestésicos tópicos como la tetracaina[77, 78]. En nuestra práctica habitualmente empleamos mepivacaína al 1-2% sin agente vasoconstrictor para no comprometer el aporte de oxígeno al área tratada. Generalmente aplicamos el agente anestésico antes del curetaje de la lesión y reforzamos el mismo inmediatamente antes de la irradiación. Asimismo, utilizamos agua termal refrigerada, nitrógeno líquido en spray muy fino y el ventilador de la lámpara de LED para disminuir la intensidad del dolor en aquellos casos en los que no infiltramos anestésico.

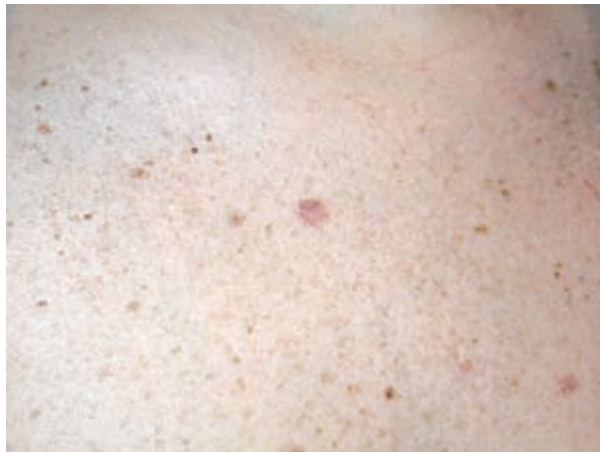La intensidad del dolor durante la TFD de las queratosis actínicas se ha relacionado con la intensidad del eritema y el tamaño de la lesión. Por otro lado, se ha visto que la intensidad del dolor es más baja en aquellos pacientes tratados con MAL que en aquellos tratados con ALA[13].

### Verrugas virales

La TFD con 5-ALA al 20%, en oclusión durante 5 horas y posterior irradiación con luz de 400-700 nm (630 nm) a 50 J/cm<sup>2</sup> ha demostrado su efectividad en el tratamiento de verrugas recalcitrantes de manos y pies. El resultado cosmético final es adecuado y no se han observado recidivas un año después del tratamiento. No obstante, es importante señalar que deben asociarse queratolíticos a base de urea y ácido salicílico al 10%, una semana antes de la TFD, situación que favorece la mejor absorción de 5-ALA. Por otro lado, también es recomendable el curetaje de la zona inmediatamente antes de la aplicación del agente fotosensibilizante[79, 80].

En cuanto a la hiperplasia verrugosa oral se ha observado la regresión completa de las lesiones tras varias sesiones de tratamiento (1-3 sesiones). El método empleado consiste en aplicar el 5-ALA al 20% bajo oclusión durante 1,5-2 horas y posteriormente irradiar el área afecta con LED de 635 nm, 100 J/cm<sup>2</sup>, 3 minutos a intervalos de 3 minutos y un máximo de 1.000 segundos. En este estudio no se observó recidiva de las lesiones 5.6 meses después del tratamiento[81].

La respuesta del condiloma acuminado a la TFD con ALA al 20% en crema y luz roja de 630 nm, no ha sido satisfactoria y hoy en día se reserva esta modalidad de tratamiento sólo a aquellos casos con respuesta inadecuada a otros tratamientos[82].



**Figura 2.** Imagen de carcinoma basocelular superficial previo a tratamiento con terapia fotodinámica.

### Otras indicaciones

Procesos como el *liquen plano*, la *sarcoidosis*, el *granuloma anular*, el *hirsutismo* y las *varices*—en este caso, combinando el láser con polidocanol, un agente esclerosante— también han sido objeto de tratamiento con TFD con resultados variables[79].

La utilización de la TFD en el tratamiento de otras dermatosis inflamatorias y neoplasias cutáneas se basa en las siguientes observaciones: estimulación de la inmunidad antitumoral, activación de células presentadoras de antígenos, inducción de apoptosis y síntesis de mediadores proinflamatorios, así como proliferación de células T y secreción de IFN-gama[83].

### Terapia fotodinámica en otras áreas de la medicina

La TFD es una modalidad de tratamiento que cuenta con indicaciones precisas en áreas distintas del hacer médico, a continuación revisaremos algunas de ellas.

#### Gastroenterología

La TFD fue inicialmente utilizada para el tratamiento del cáncer esofágico a principios de los años 80 y desde entonces ha encontrado aplicaciones en patología del tracto gastrointestinal: esófago de Barret, estadios tempranos de adenocarcinoma gástrico, duodenal, tumores hepatobiliares y colorectales[84].

En el tratamiento del esófago de Barret se emplea el 5-ALA por vía oral (20 mg/kg) o tópica (500-1.000 mg). Esta técnica permite detectar la displasia o cáncer precozmente



mediante la radiación con luz azul 4-6 horas después de administrar el agente sensibilizante por vía oral o de 1-2 horas después aplicarlo localmente. La sensibilidad de la técnica para detectar lesiones displásicas es del 60% (vía tópica) y del 100% (vía sistémica), respectivamente. Sin embargo, la especificidad es mayor por vía tópica (70%) que por vía oral (27-56%)[85].

De la misma forma se ha empleado en otras áreas del tracto digestivo en el diagnóstico y tratamiento de lesiones displásicas, siguiendo el mismo protocolo expuesto anteriormente[86].

En el adenocarcinoma y el cáncer de células escamosas del esófago, se puede emplear la TFD como coadyuvante de quimioterapia y radioterapia, para disminuir el dolor. En estos casos la radiación láser se hace con la ayuda de un endoscopio (Figura 2).

### Neurocirugía

En neurocirugía los primeros estudios mostraron que la TFD con ALA por vía oral (20 mg/kg/ peso) es eficaz en el tratamiento de algunos tumores cerebrales. La TFD en estos casos es coadyuvante de la cirugía; una vez extirpado quirúrgicamente el tumor se aplica el tratamiento en la cavidad resultante. Esta técnica combinada ha registrado una mejoría significativa de la supervivencia en la mayoría de los pacientes tratados. Asimismo, se emplea la TFD para establecer los límites periféricos de gliomas infiltrantes y es una técnica auxiliar en resecciones precisas de estas regiones[87, 88].

También se ha utilizado la TFD en el tratamiento de astrocitomas anaplásicos, glioblastoma multiforme, observándose un aumento de la supervivencia a más de 36 meses en 63 y 25%, respectivamente[89]. Finalmente, la técnica ha sido útil en la marcación y extirpación precisa guiada por fluorescencia de apendimomas[90].

### Neumología

La TFD ha sido empleada en el tratamiento paliativo del carcinoma broncogénico: control del sangrado y eliminación de la obstrucción de la vía aérea cuando el tumor no se puede extirpar[91, 92]. La TFD también puede usarse para tratar tumores muy pequeños en pacientes que no son candidatos de tratamientos convencionales. En los últimos 25 años se ha utilizado la TFD exclusivamente en el tratamiento de lesiones iniciales y para desobstruir bronquios en tumores más avanzados y actualmente hay estudios en fase III[93].

La respuesta global al tratamiento ha sido de 60% con TFD *versus* 41% con láser térmico; mientras que la res-

puesta completa al tratamiento ha sido de 12% *versus* 3%. Se ha comunicado el uso de TFD en adenocarcinoma de colon y mama con metástasis endobronquiales, observándose la disminución de la obstrucción endobronquial y mejorando consecuentemente con ello la calidad de vida[94].

Finalmente, la TFD parece una técnica útil en el tratamiento del mesotelioma pleural maligno en estadios más iniciales (I-II)[95, 96].

### Oftalmología

En la degeneración macular senil se produce una neoformación vascular en la retina, responsable de la formación de cicatrices y pérdida de visión. La extravasación de líquidos a partir de los vasos sanguíneos empeora la situación ya descrita. Así pues, se ha empleado la TFD con verteporfina y luz roja de 689 nm en el tratamiento de las membranas neovasculares respetando la retina. El agente fotosensibilizante se localiza selectivamente en el tejido vascular neoformado y el objetivo del tratamiento es detener la progresión de la enfermedad y preservar la visión. La verteporfina ha sido aprobada por la FDA en abril de 2000 para su uso por vía intravenosa y actualmente se emplea en el tratamiento de neovascularización coroide de diversa etiología: miopía patológica, histoplasmosis ocular, estrías angioides y otras causas idiopáticas, así como en el tratamiento de lesiones angiomasos de la retina[97-99].

### Otorrinolaringología

LA TFD es ideal para el tratamiento de tumores de cabeza y cuello debido a que son pequeños, localizados y accesibles y tardan en dar metástasis. También se ha utilizado para lesiones no malignas como papilomas de laringe con resultados prometedores.

La mayoría de estudios realizados con TFD en carcinomas de células escamosas de cavidad oral, faringe, cavidad nasal y laringe se han hecho con *photofrin* y *foscan* (temoporfina, meta-tetrahidroxifenilclorina)[100]. En tumores malignos de las cuerdas vocales en fase inicial (*in situ* y T<sub>1</sub>) se ha logrado la curación tras una sesión de tratamiento. Algunos autores han comunicado una tasa de curación de 80% setenta meses después del tratamiento en tumores de cavidad oral[101, 102].

### Urología

En urología se ha empleado la administración intravenosa de *photofrin* para TFD con irradiación transuretral e intravesical. La técnica se ha mostrado eficaz en el tratamiento del

**Tabla 5.** Contraindicaciones

- Porfiria (absoluta).
- Enfermedad hepática grave.
- Cardiopatías inestables.

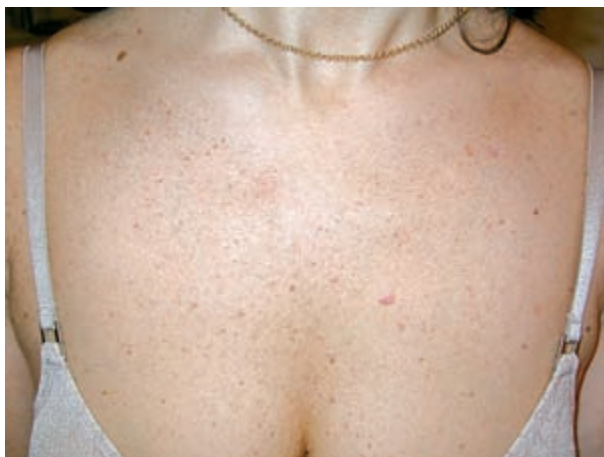
carcinoma superficial de vejiga refractario a tratamientos convencionales. Aún son necesarios ajustes en los protocolos de tratamiento pero hoy en día se emplea 5-ALA diluido en bicarbonato de sodio que se instila a la vejiga que se retiene durante 5 horas antes de la radiación transuretral con luz roja de 635 nm hasta obtener una radiación integral de 15, 30 o 60 J/cm<sup>2</sup>. Con este protocolo de tratamiento se ha observado la remisión total después de 10-12 semanas en el 44% de los pacientes tratados[103].

Se ha utilizado también en cáncer de próstata desde la década de los 90. Actualmente se realiza la ablación total de la próstata con TFD intersticial mediante la implantación de múltiples fibras dentro de la próstata y con la ayuda de braquiterapia transperianal guiada por ultrasonido transrectal[104].

En la hiperplasia prostática benigna también se ha propuesto la TFD transuretral[105].

### Otras aplicaciones

También se ha empleado la TFD en pacientes infectados con el virus de inmunodeficiencia humana, aterosclerosis ya que se ha visto que hay gentes fotosensibilizantes capaces de fijarse a las placas de ateroma, sarcoma de Kaposi, tumores difusos situados en cavidades corporales como el peritoneo, útero y en el mesotelioma intrapleural[8].



**Figura 3.** Aspecto clínico posterior a 2 sesiones de terapia fotodinámica con MAL y fuente de emisores de diodo de 630 nm donde apreciamos solamente hiperpigmentación residual.

**Tabla 6.** Indicaciones de la terapia fotodinámica en dermatología

- Acné juvenil.
- Carcinoma basocelular superficial y nodular.
- Carcinoma espinocelular.
- Enfermedad de Bowen.
- Esclerodermia.
- Fotoenvejecimiento.
- Granuloma anular.
- Hirsutismo.
- Infecciones por herpes virus simple tipo I
- Leishmaniasis cutánea.
- Liquen escleroso y atrófico.
- Liquen plano
- Poroqueratosis actínica diseminada.
- Psoriasis.
- Queratitis actínica
- Queratosis actínicas.
- Rosácea.
- Verrugas vulgares.
- Varices.

### Contraindicaciones

La principal contraindicación formal de la TFD es la porfiria y su principal efecto adverso es la formación de tofos cutáneos debido a la persistencia del agente fotosensibilizante en la piel por periodos de hasta seis semanas. Otra contraindicación es la coexistencia de enfermedades hepáticas graves o cardiopatías inestables (Tabla 5).

### Perspectivas futuras

Actualmente se encuentran en estudio agentes fotosensibilizantes con mayor poder de penetración, útiles en el tratamiento de dermatosis, así como otros con menos afinidad por la piel que podrían emplearse en patología de otros órganos. Asimismo, las longitudes de onda más largas con un poder de penetración mayor son objeto de estudio. Entre los agentes fotosensibilizantes en estudio podemos citar: la benzoporfirina, etiopurpina, ftalocianina y la texafirina de lutecio, precursor metabólico del fotosensibilizante endógeno protoporfirina IX[102] (Tabla 6).

### Comentario

La terapia fotodinámica se perfila como una opción de tratamiento en plena expansión y consolidación en dermatología y otras ramas de la medicina (Figura 3).

La TFD es un método no invasivo con baja incidencia de efectos secundarios que se vislumbra como la alternativa terapéutica para diversas enfermedades dermatológicas, aunque el elevado coste económico de los agentes fotosensibilizantes constituye hoy por hoy su principal limitante.

Por otro lado, se requieren estudios sobre la eficacia a largo plazo de esta modalidad de tratamiento.

## Bibliografía

- Morton CA, Brown SB. Guidelines for topical photodynamic therapy: report of a workshop of the British Photodermatology group. *Br J Dermatol* 2002;146:552-67.
- Daniell MD, Hills JS. A history of photodynamic therapy. *Aust NZ Surg* 1991;61:340-8.
- Lipson RL, Gray MJ, Baldes EJ. Hematoporphyrin derivative for detection and management of cancer. En: *Proceeding 9th International Cancer Congress, Tokio, Japan 1966*; 393.
- Figgie FH, Weiland GS, Manganiello LO. Cancer detection and therapy. Affinity of neoplastic, embryonic and traumatic tissue for porphyrins and metallo-porphyrins. *Proc Soc Exp Biol Med* 1948;68:640-1.
- Brown SG, Rogowska AZ, Whitelaw DE. Photodynamic therapy for cancer of pancreas. *Gut* 2002;50:549-57.
- Ibboston SH. Topical 5 aminolevulinic acid and photodynamic therapy for the treatment of skin conditions other than non-melanoma skin cancer. *Br J Dermatol* 2002;146:178-88.
- Hopper C. Photodynamic therapy: a clinical reality in the treatment of cancer. *Lancet Oncol* 2000;1:212-9.
- Babilas P, Landthaler M, Szeimies RM. Photodynamic therapy in dermatology. *Eur J Dermatol* 2006;16:340-8.
- Cappugi P, Campolmi P, Mavilia L, Prignano F, Rossi R. Topical 5-aminolevulinic acid and photodynamic therapy in dermatology: a minireview. *J Chemother* 2001; 13:494-502.
- Braathen L, Paredes B, Saksela. An open explanatory (fase I-II) study of Metvix cream 80 mg-gram and 160 mg-gr in patients with primary actinic queratosis. *J Eur Acad Dermatol Venereol* 2000;14:38.
- Ibbotson SH, Jong C, Lesar A. Characteristics of 5-aminolevulinic acid-induced protoporphyrin IX fluorescence in human skin in vivo. *Photodermatol Photoimmunol Photomed* 2006;22:105-10.
- Siddiqui MA, Perry CM, Scott LJ. Topical methyl aminolevulinate. *Am J Clin Dermatol* 2004;5:127-37.
- Marti A, Jichlinski P, Lange N, Ballini JP. Comparison of aminolevulinic acid and hexylester aminolevulinate induced protoporphyrin IX distribution in human bladder cancer. *J Urol* 2003;170:428-32.
- Juzeniene A, Juzena P, Ma LW. Topical application of 5-aminolevulinic acid, methyl 5-aminolevulinate and hexil 5-aminolevulinate on normal human skin. *Br J Dermatol* 2006;155:791-9.
- Gold MH. Aminolevulinic acid photodynamic therapy: medical evidence for its expanded use. *Expert Rev Med Devices* 2006; 3:357-71.
- Cunliffe WJ, Goulden V. Phototherapy and acne vulgaris. *Br J Dermatol* 2000;142:853-6.
- Santos MA, Belo VG, Santos G. Effectiveness of photodynamic therapy with topical 5 aminolevulinic acid and intense pulsed light versus intense pulse light alone in the treatment of acne vulgaris: comparative study. *Dermatol Surg* 2005;31:910-5.
- Taub AF. Photodynamic therapy for the treatment of acne: a pilot study. *J Drugs Dermatol* 2004;3:s10-14, 42.
- Kimura M, Itoh Y, ToKuoka Y. Delta-aminolevulinic acid-based photodynamic therapy for acne on the body. *J Dermatol* 2004;31:956-60.
- Hongcharu W, Taylor CR, Chang Y. Topical ALA-photodynamic therapy for the treatment of acne vulgaris. *J Invest Dermatol* 2000;115:183-92.
- Alexiades-Armenakos M. Long-Pulsed dye laser-mediated photodynamic therapy combined with topical therapy for mild to severe comedonal, inflammatory, or cystic acne. *J Drugs Dermatol* 2006;5:45-55.
- Borrelli C, Merk K, Plewig G. Light, laser and TFD therapy for acne. *Clin Exp Dermatol* 2005;30:723-4.
- Gold MH, Bradshaw VL. The use of a novel intense pulsed light and heat source and ALA-PDT in the treatment of moderate to severe inflammatory acne vulgaris. *J Drugs Dermatol* 2004;3: s15-9.
- Wiegell SR, Wulf HC. Photodynamic therapy of acne vulgaris using 5 aminolevulinic acid versus methyl aminolevulinate. *J Am Acad Dermatol* 2006;54:647-51.
- Katz B, Patel V. Photodynamic therapy for the treatment of erythema, papules, and severe flushing consistent with rosacea. *J Drugs Dermatol* 2006;5:6-8.
- Nybaek H, Jemec G. Photodynamic therapy in treatment of rosacea. *Dermatology* 2005; 211:135-8.
- Kuijpers DJ, Thissen MR, Thissen CA. Similar effectiveness of methyl aminolevulinate and 5-aminolevulinate in topical photodynamic therapy for nodular basal cell carcinoma. *J Drugs Dermatol* 2006;5:642-5.
- Rhodes LE, de Rie M, Enstrom Y. Photodynamic therapy using topical methylaminolevulinate vs. surgery for nodular basal cell carcinoma: results of a multicenter randomized prospective trial. *Arch Dermatol* 2004; 140:17-23.
- Angell-Petersen E, Sorensen R, Warloe T. Porphyrin formation in actinic keratosis and basal cell carcinoma after topical application of methyl 5-aminolevulinate. *J Invest Dermatol* 2006;126:265-71.
- Soler A. A follow-up study of recurrence and cosmesis in completely responding superficial and nodular basal cell carcinomas treated with methyl 5 aminolevulinic acid-based photodynamic therapy alone and with prior curettage. *Br J Dermatol* 2001;145:467-71.
- Morton C. Photodynamic therapy for non-melanoma skin cancer and more. *Arch Dermatol* 2004;140:116-20.
- Horn M. Topical methyl aminolevulinic acid photodynamic therapy in patients with basal cell carcinoma prone to complications and poor cosmetic outcome with conventional treatment. *Br J Dermatol* 2003;149:1242-9.
- Marmor ES, Schmults CD, Goldberg DJ. A review of laser and photodynamic therapy for the treatment of nonmelanoma skin cancer. *Dermatol Surg* 2004;30:264-71.
- Fink-Puches R, Sover HP. Long term follow-up and histological changes of superficial nonmelanoma skin cancers treated with topical delta-aminolevulinic acid photodynamic therapy. *Arch Dermatol* 1998;134:821-6.
- Siddiqui MA, Perry CM. Topical methyl aminolevulinate. *Am J Clin Dermatol* 2004;5: 127-32.
- Oseroff E. Treatment of diffuse basal cell carcinoma and basaloid follicular hamartomas in nevroid basal cell carcinoma syndrome by wide-area 5 aminolevulinic acid photodynamic therapy. *Arch Dermatol* 2005;141:60-7.
- Morton M. Photodynamic therapy for large or multiple patches of Bowen disease and basal cell carcinoma. *Arch Dermatol* 2001; 137:393-5.
- Salim A, Leman JA, McColl JH. Randomized comparison of photodynamic therapy with topical 5-fluorouracil in Bowen's disease. *Br J Dermatol* 2003;148:539-43.
- Morton C, Horn M, Leman J. Comparison of topical methyl aminolevulinic acid photodynamic therapy with cryotherapy or fluorouracil for treatment of squamous cell carcinoma in situ: Results of a multicenter randomized trial. *Arch Dermatol* 2006;142:729-35.
- Morton CA, Whitehurst C, Moore JV. Comparison of red and green light in the treatment of Bowen's disease by photodynamic therapy. *Br J Dermatol* 2000;143:767-72.
- Usmani N, Stables GI. Subungual Bowen's disease treated by topical aminolevulinic acid-photodynamic therapy. *J Am Acad Dermatol* 2005;53:S273-6.
- Britton JE, Goulden V, Stables G. Investigations of use pulsed dye laser in the treatment of Bowen's disease using 5-aminolevulinic acid phototherapy. *Br J Dermatol* 2005;153: 780-4.
- Aisch T, Szeimies R, Jori G. Antibacterial photodynamic therapy in dermatology. *Photochem Photobiol Sci* 2004;3:916-7.
- Embleton M, Nair S, Heiwood W. Development of a novel targeting system for lethal

- photosensitization of antibiotic-resistant strains of staphylococcus aureus. *Antimicrob Agents Chemother* 2005;49:3690-6.
45. Hamblin MR, Hasan T. Photodynamic therapy: a new antimicrobial approach to infectious disease? *Photochem Photobiol Sci* 2004;3:5: 436-50.
  46. Cohen PR, Schulze KE, Tshen JA. Treatment of extramammary Paget disease with topical imiquimod cream: case report and literature review. *South Med J* 2006;99:396-402.
  47. Wilinson EJ, Brown HM. Vulvar Paget disease of urothelial origin: a report of three cases and a proposed classification of vulvar Paget disease. *Hum Pathol* 2002;33:549-54.
  48. Raspagliesi F, Fontanelli R, Rossi G. Photodynamic therapy using a methyl ester of 5-aminolevulinic acid in recurrent Paget's disease of the vulva: A pilot study. *Gynecol Oncol* 2006;103:581-6.
  49. Xu S, Wang X, Xu Y. Evaluation of photodynamic therapy of skin cancers with partial differential alpha-aminolevulinic acid. *Chin Med J (Engl)* 2002;115:1141-5.
  50. Karrer S, Bosserhoff AK, Weiderer P. Influence of 5 aminolevulinic acid and red light on collagen metabolism of human dermal fibroblasts. *J Invest Dermatol* 2003;120:325-31.
  51. Karrer S, Bosserhoff AK, Waiderer P. Keratinocyte-derived cytokines after photodynamic therapy and their paracrine induction of matrix metalloproteinases in fibroblasts. *Br J Dermatol* 2004;15:776-83.
  52. Sunderkotter C, Kuhn A, Hunzelmann N. Phototherapy: a promising treatment option for skin sclerosis in scleroderma? *Rheumatology (Oxford)* 2006;45:iii54.
  53. Holck DE, Ng JD. Facial skin rejuvenation. *Curr Opin Ophthalmol* 2003;14:246-52.
  54. Alam M, DesJardin J, Arndt KA. A quality rating scale for aesthetic surgical procedures. *J Am Acad Dermatol* 2006;54:272-81.
  55. Touma D, Gilchrist BA. Topical photodynamic therapy: a new tool in cosmetic dermatology. *Semin Cut Med Surg* 2003;22:124-30.
  56. Ruiz-Rodríguez R, Sanz-Sánchez T, Córdoba S. Photodynamic photorejuvenation. *Dermatol Surg* 2002;28:742-4.
  57. Alam M, Dover JS. Treatment of Photoaging with topical aminolevulinic acid and light. *Skin therapy Lett* 2004 Dec-2005 Jan;9:7-9.
  58. Dover JS, Bhatia AC, Stewart B. Topical 5 aminolevulinic acid combined with intense pulsed light in the treatment of photoaging. *Arch Dermatol* 2005;141:1247-52.
  59. Kvacheva Z, Lobanok E, Votikov V. Photodynamic inhibition of infection caused by herpes simplex virus tipe I in the cultured cells, by using 5 aminolevulinic acid-induced porphyrins. *Vopr Visusal* 2005;50:44-7.
  60. Alster TS, Tanzi EL. Photodynamic therapy with topical aminolevulinic acid and pulsed dye laser irradiation for sebaceous hyperplasia. *J Drugs Dermatol* 2003;2:501-4.
  61. Touma DJ, Gilchrist BA. Topical photodynamic therapy: a new tool in cosmetic dermatology. *Semin Cutan Med Sug* 2003;22:124-30.
  62. Gardlo K, Horska Z, Enk CD. Treatment of cutaneous leishmaniasis by photodynamic therapy. *J Am Acad Dermatol* 2003;48:893-6.
  63. Asilian A, Davami M. Comparison between the efficacy of photodynamic therapy and topical paromomycin in the treatment of Old World cutaneous leishmaniasis: a placebo-controlled, randomized clinical trial. *Clin Exp Dermatol* 2006;31:634-7.
  64. Naveemuddin FA, Wong M, Yell J. Topical photodynamic therapy in disseminated superficial actinic porokeratosis. *Clin Exp Dermatol* 2002;27:703-6.
  65. Radakovic F, Blecha T, Schleyer V. Topical aminolevulinic acid based photodynamic therapy as a treatment option for psoriasis? Results of a randomized, observer-blinded study. *Br J Dermatol* 2005;152:279-83.
  66. Schlever V, RadaKovic-Fijan S. Disappointing results and low tolerability of photodynamic therapy with topical 5-aminolevulinic acid in psoriasis. A randomized, double-blind phase I/II study. *J Eur Acad Dermatol Venereol* 2006;20:823-8.
  67. Smits T, Kleinpenning MM, van Erp PE. A placebo-controlled randomized study on the clinical effectiveness, immunohistochemical changes and protoporphyrin IX accumulation in fractionated 5-aminolevulinic acid-photodynamic therapy in patients with psoriasis. *Br J Dermatol* 2006;155:429-36.
  68. Hauschild A, Lischner S. Treatment of actinic cheilitis using photodynamic therapy with metilaminolevulinat: report of tree cases. *Dermatol Surg* 2005;31:1344-8.
  69. Stender IM, Wolf HC. Photodynamic therapy with 5 aminolevulinic acid in the treatment of actinic cheilitis. *Br J Dermatol* 1996;135:454-6.
  70. Alexiades-Armenakas MR, Geronemus RG. Laser-mediated photodynamic therapy of actinic cheilitis. *J Drugs Dermatol* 2004;3:548-51.
  71. Ehrig T, Cockerell C, Piacquadio D. Actinic keratoses and the incidence of occult squamous cell carcinoma: a clinical-histopathologic correlation. *Dermatol Surg* 2006;32:1261-5.
  72. Angell-Petersen E, Sorensen R, Warloe T. Porphyrin formation in actinic keratosis and basal cell carcinoma alter topical application of methyl 5 aminolevulinat. *J Invest dermatol* 2006;126:265-71.
  73. Tshen EH, Wong DS, Pariser DM. Photodynamic therapy using aminolevulinic acid for patients with nonhyperkeratotic actinic keratoses of the face and scalp: phase IV multicentre clinical trial with 12-month follow up. *Br J Dermatol* 2006;155:1262-9.
  74. Gold MN, Nestor MS. Current treatments of actinic keratosis. *J Drugs Dermatol* 2006;5:17-25.
  75. Dijkstra A. Terapia fotodinámica con luz ultravioleta y ácido aminolevulinico tópico para el tratamiento de queratosis actínicas, enfermedad de Bowen y carcinoma basocelular. *J Eur Acad Dermatol Venereol* 2002;3:16-20.
  76. Smith S, Piacquadio D. Short incubation PDT versus 5-FU in treating actinic keratoses. *J Drugs Dermatol* 2003;2:629-35.
  77. Skiveren J, Haedersdal M, Philipsen PA. Morphine gel 0.3% does not relieve pain during topical photodynamic therapy: a randomized double-blind, placebo-controlled study. *Acta Derm Venereol* 2006;86:409-11.
  78. Sandberg C, Stenquist B, Rosdahl I. Important factors for pain during photodynamic therapy for actinic keratosis. *Acta Derm Venereol* 2006;86:404-8.
  79. Taub AF. Photodynamic therapy in dermatology: history and horizons. *J Drugs Dermatol* 2004;3:58-25.
  80. Fabbrocini G, Di Costanzo MP, Ricardo AM. Photodynamic therapy with topical delta-aminolevulinic acid for the treatment of plantar warts. *J Photochem Photobiol* 2001;15:61:30-4.
  81. Chen HM, Chen CT, Yang H. Successful treatment of oral verrucous hyperplasia with topical 5-aminolevulinic acid-mediated photodynamic therapy. *Oral Oncol* 2004;40:630-7.
  82. Herzinger T, Wienecke R, Weisenseel P. Photodynamic therapy of genital condylomata in men. *Clin Exp Dermatol* 2006;31:51-3.
  83. Gollnick SO, Owczarczak B, Maier P. Photodynamic therapy and anti-tumor immunity. *Lasers Surg Med* 2006;38:509-15.
  84. Shim CS. Photodynamic therapy in gastroenterology. *Korean J Gastroenterol* 2005;45:153-61.
  85. Endlicher E, Knuechel R, Hauser T. Fluorescent endoscopy detection of low and high grade dysplasia in Barrett's oesophagus using systemic or local 5-aminolevulinic acid sensitization. *Gut* 2001;48:314-9.
  86. Messmann H, Knuchel R, Baumler W. Fluorescent endoscopy detection of dysplasia in patients with Barrett's esophagus, ulcerative colitis or adenomatous polyps after 5-aminolevulinic acid induced protoporphyrin IX sensitization. *Gastrointest Endosc* 1999;49:97-101.
  87. Grieb P. 5-Aminolevulinic acid (ALA) and its applications in surgery. *Neurol Neurochir Pol* 2004;38:201-7.
  88. Hirshberg H, Sorensen DR. Repetitive photodynamic therapy of malignant brain tumor. *J Environ Pathol Toxicol Oncol* 2006;25:261-79.
  89. Stylli SS, Kaye AH, MacGregor L. Photodynamic therapy of high grade glioma-long term survival. *J Clin Neurosci* 2005;12:389-98.
  90. Arai T, Tani S, Isoshima A. Intraoperative photodynamic diagnosis for spinal ependy-

- moma using 5-aminolevulinic acid: technical note. *No Shinkei Geka* 2006;34:811-7.
91. McCaughan JS Jr, Williams TE Jr, Bethel BH. Photodynamic Therapy of Endobronchial Tumors. *Lasers Surg Med* 1986;6:336-45.
  92. Mathur PN, Edell E, Sutedja T, Vergnon J. Treatment of Early Stage Non-small Cell Lung Cancer. *Chest* 2003;123:176s-180s.
  93. Lam S, Kostashuk EC, Coy EP. A randomized comparative study of the safety and efficacy of photodynamic therapy using porphyrin II combined with palliative radiotherapy versus palliative radiotherapy alone in patients with inoperable non small cell bronchogenic carcinoma. *Photochem and photobiol* 1987;46:893-7.
  94. Caviedes I, Badinez L, Cordiva A. Terapia fotodinámica en dos pacientes con metástasis endobronquiales de adenocarcinoma extrapulmonar. *Rev Chil Enferm Respir* 2003;19:38-42.
  95. Bonnette P, Heckly GB, Villette S, Fragola A. Intraoperative Photodynamic Therapy After Pleuropneumectomy for Malignant Pleural Mesothelioma. *Chest* 2002;122:1866-7.
  96. OST D. Photodynamic therapy in lung cancer. *Oncology* 2000;14:379-91.
  97. Sickenberg M, Schmidh U. A preliminary study of photodynamic therapy using Verteporfin for choroidal neovascularization in pathologic myopia, ocular histoplasmosis syndrome, angioid streaks, and idiopathic causes. *Arch Ophthalmol* 2000;117:327-36.
  98. TAP study group. Photodynamic therapy neovascularization in age-related macular degeneration with Verteporfin. *Arch Ophthalmol* 1999;117:1329-45.
  99. Rodríguez-Coleman H, Spaide RF, Yannuzzi LA. Treatment of angiomatous lesions of the retina with photodynamic therapy. *Retina* 2002;22:228-32.
  100. D'Cruz AK, Robinson MH, Biel MA. mTHPC-mediated Photodynamic Therapy in Patients with Advanced, Incurable Head and Neck Cancer: A Multicenter Study of 128 Patients. *Head Neck* 2004;26:232-40.
  101. Biel MA. Photodynamic Therapy and the Treatment of Head and Neck Neoplasia. *Laryngoscope* 1998;108:1259-68.
  102. Huang Z. A review of progress in clinical photodynamic therapy. *Technol Cancer Res Treat* 2005;4:283-93.
  103. Kriegmair M, Baumgartner R, Lumper W, Waidele R, Hofstetter A. Early Clinical Experience with 5-aminolevulinic Acid for the Photodynamic Therapy of Superficial Bladder Cancer. *Br J Urol* 1996;77:667-71.
  104. Martín NE, Hahn SM. Interstitial Photodynamic Therapy for Prostate Cancer: A Developing Modality. *Photodiag Photodyn Therapy* 2004;1:123-36.
  105. Selman SH, Keck RW. The Effect of Transurethral Light on the Canine Prostate After Sensitization with the Photosensitizer Tin (11) Etiopurpurin Dichloride: A Pilot Study. *J Urol* 1994;152:2129-213.

## Cuestionario de autoevaluación

1. El poder de penetración de la luz roja de 630 nm es de:
  - a) 1 mm.
  - b) 10 mm.
  - c) 20 mm.
  - d) 1 cm.
  - e) 5 mm.
2. La principal desventaja de la hematoporfirina por vía intravenosa es:
  - a) Epitelitis en el período inmediato postratamiento.
  - b) Reacciones de fotosensibilidad durante 6-10 semanas después del tratamiento.
  - c) Degradación y rápida eliminación cutánea.
  - d) Dolor intenso.
  - e) Su inestabilidad.
3. El ácido 5-levulínico no es un agente fotosensibilizante por sí mismo, pero su metabolito la protoporfirina IX, se metaboliza completamente sin dejar rastro en el tejido en:
  - a) 1 hora.
  - b) 2 horas.
  - c) 7 días.
  - d) 24-48 horas.
  - e) un mes.
4. Los agentes fotosensibilizantes más empleados en la terapia fotodinámica en dermatología son:
  - a) Protoporfirina IX derivada del ácido 5-levulínico al 20% y 5 aminolevulinato de metilo clorhidrato (MAL).
  - b) Ácido aminobutírico y 5-ALA.
  - c) El hexilester 5-aminolevulinato (HAL) y ácido aminobutírico.
  - d) El hexilester 5-aminolevulinato (HAL) y el 5-ALA al 20%.
  - e) Ninguno de los anteriores.
5. La indicación de la TFD en acné y rosácea se basa en:
  - a) La utilización de luz exclusivamente en el rango de 585 nm.
  - b) La aplicación de hexilester 5-aminolevulinato (HAL) exclusivamente.
  - c) El uso de ácido 5-levulínico exclusivamente, sin ninguna fuentes de luz
  - d) El uso de fuentes de luz de cualquier longitud de onda pero con la aplicación intravenosa de agentes fotosensibilizantes.
  - e) La utilización de luz visible violeta-ultravioleta, luz roja y policromática con un agente fotosensibilizantes, 5-ALA o metillevulinato, que son absorbidos por P.acnes y la unidad pilosebácea.
6. Señale la indicación actualmente aceptada de la TFD en dermatología:
  - a) Carcinoma basocelular superficial.
  - b) Melanoma maligno estadio IIb.
  - c) Carcinoma escamoso mal diferenciado e invasor.
  - d) Tumor de Merkel
  - e) Histiocitoma fibroso maligno.
7. La TFD es una alternativa terapéutica válida en:
  - a) Linfoma cutáneo de células T.
  - b) Linfoma cutáneo de células B.
  - c) Síndrome del nevo basocelular, especialmente en los carcinomas basocelulares superficiales.
  - d) Carcinoma basocelular infiltrante.
  - e) Melanoma maligno en cualquier estadio.
8. La tasa de curación del carcinoma epidermoide o escamoso in situ tratado mediante TFD es de:
  - a) 20%.
  - b) 45%.
  - c) cercano al 100%.
  - d) 66%.
  - e) 10%.
9. Otra de las indicaciones aceptadas de la TFD en el tratamiento del carcinoma basocelular es:
  - a) Lesiones múltiples, especialmente las superficiales y nodulares pequeñas, inferiores a los 0,5 cm.
  - b) Lesiones infiltrantes de cualquier tamaño.
  - c) Lesiones nodulares superiores a 2 cm de diámetro.
  - d) Lesiones esclerodermiformes.
  - e) Ninguna de las anteriores.

10. El ácido 5-levulínico (5-ALA) se emplea en el tratamiento del carcinoma basocelular en la siguiente concentración:
- 1%.
  - 20%.
  - 50%.
  - 80%.
  - 100%.
11. Señale la patología en la que la TFD no está indicada:
- Carcinoma basocelular superficial.
  - Carcinoma escamoso in situ.
  - Queratosis actínicas.
  - Acné y rosácea.
  - Melanoma maligno estadio IIb.
12. Señale la condición en la que la TFD está indicada:
- Carcinoma escamoso invasor.
  - Carcinoma basocelular esclerodermiforme.
  - Enfermedad de Bowen cutánea y subungueal.
  - Carcinoma basocelular infiltrante.
  - Dermatofibrosarcoma *protuberans*.
13. La TFD permite detectar precozmente la displasia y la transformación maligna en:
- Enfermedad de Paget extramamaria.
  - Melanoma maligno extensivo superficial.
  - Esófago de Barret.
  - Adenocarcinoma de mama.
  - Ninguna de las anteriores.
14. Cuando se emplea la TFD en el diagnóstico de displasia o transformación maligna en el esófago de Barret, la especificidad de la técnica es:
- Es similar cuando se emplea el agente fotosensibilizante por vía sistémica o tópica.
  - Es mejor cuando se administra el agente fotosensibilizante por vía sistémica.
  - Es independiente de la vía de administración del agente fotosensibilizante.
  - Es mayor cuando se emplea el agente fotosensibilizante por vía tópica que sistémica.
  - Ninguna de las anteriores.
15. Otras dermatosis en las que la TFD puede estar indicada cuando otras alternativas de tratamiento han sido fallidas son:
- Verrugas víricas y condilomas acuminados.
  - Onicocriptosis.
  - Queratosis seborreicas.
  - Siringomas.
  - Ninguna de las anteriores.

**Respuestas del cuestionario: Aparecerán en esta página en el número 2 de 2008.**

---

**Respuestas del cuestionario del número 4 de 2007:** 1d 2a 3b 4d 5d 6a 7a 8b 9b 10c 11a 12d 13d 14d 15c 16b 17c 18d 19a 20d

---