Localizador
10-041

Biópsia cutânea: onde, quando e como?

Skin biopsy: where, when and how?

R. Alves[1], I. Viana[2], E.Vale[2], O. Bordalo[2]
[1]Serviço de Dermatología. Hospital Central do Funchal. Madeira. [2]Serviço de Dermatología. Centro Médico-Cirúrgica de Lisboa.

Correspondência:
Rubina Alves
e-mail: rubinaalves@gmail.com

Resumo
A biópsia cutânea é um método de diagnóstico essencial em Dermatologia e é utilizado frequentemente na prática clínica. É um procedimento simples e rápido que permite, através do exame histopatológico, obter informações importantes para o diagnóstico.
Existem diversas técnicas de biópsia, tais como biópsia por "shaving"/tesoura, curetagem, punção, incisional ou excisional.
Os factores que determinam que tipo de biópsia a considerar incluem a localização da lesão, morfologia, tamanho, profundidade e, por último, a consideração cosmética.
Na realização de uma biópsia cutânea, deve considerar-se para além do acto mecânico a selecção cuidadosa da lesão, o método cirúrgico mais apropriado, a manipulação e a fixação correcta da peça obtida.
É muito importante a escolha da lesão ou lesões a biopsiar condicionando esta selecção, muitas vezes, o diagnóstico definitivo.

(R. Alves, I. Viana, E. Vale, O. Bordalo. Biópsia cutânea: onde, quando e como? Med Cutan Iber Lat Am 2011;39(1):3-12)

Palavras-chave: Biópsia cutânea, técnica de biópsia.

Summary
A skin biopsy is an essential method of diagnosis in dermatology and is often used in clinical practice. It is a simple and rapid procedure that gives important information for the diagnosis through the histopathological examination. Some of the biopsy techniques are: "shaving"/scissors, curettage, punch, incisional or excisional biopsy.
Factors that determine the type of biopsy include location, morphology, size, and depth of the lesion and, lastly the final cosmetic outcome.
When performing a skin biopsy it should be taken into consideration the basic mechanics of the procedure itself, as well as the careful selection of the lesion, the most appropriate surgical method, proper handling and setting (fixation) of the sample. Selection of the lesion or lesions is a very important issue since adequacy of the sample will lead to a definitive diagnosis.

Key words: *Skin biopsy, biopsy technique.*

Figura 1. *Ernest Besnier.*

O termo biópsia foi introduzido por Ernest Besnier (Figura 1), em 1895, e deriva da palavra grega: *βίος* —vida— e *όψη* —olhar, ver. A Biópsia é um procedimento que envolve a obtenção de tecido para avaliação anátomo-patológica de modo a estabelecer um diagnóstico preciso.

A interpretação da patologia dermatológica, sobretudo inflamatória, nem sempre é fácil devido à existência de manifestações clínicas idênticas com etiologia diferente ou à presença de uma diversidade de lesões correspondentes a uma única patologia. A biópsia cutânea é um dos métodos diagnósticos mais importantes em Dermatologia e é amplamente utilizada na prática clínica diária. É um procedimento simples e rápido que permite, através do exame histopatológico, obter informações importantes para o diagnóstico e diagnósticos diferenciais[1]. No entanto, a técnica usada tem uma enorme importância na interpretação da biópsia, pelo ermatopatologista, com implicações no diagnóstico correcto.

Desta forma, torna-se importante saber onde e quando realizá-la e qual a técnica mais adequada a utilizar. Para isso deve o clínico/cirurgião, antes de fazer a biópsia ou excisão, ter conhecimentos básicos da histologia e histopatologia

Tabela 1. Exemplos de localização e tipo de biópsia para histologia

Exemplo de Lesão	Local	Tipo de biópsia
Lesões pigmentadas (suspeita de M. M.)	– Totalidade da lesão – Zona mais pigmentada, espessa ou infiltrada	– Biópsia excisional – Biópsia por punção
Doenças inflamatórias	– Lesão característica de inicio recente – Se polimorfismo: > 1 biópsia	– Biópsia por punção
Vasculites	– Lesão de início recente (< 24 h)	– Biópsia por punção
Lesões ulceradas	– Bordo da lesão e pele adjacente	– Biópsia por punção – Biópsia incisional
Dermatoses bolhosas	– Bolha de início recente – Lesão total	– Biópsia por punção – Biópsia excisional
Livedo reticular	– Área central de cor branca	– Biópsia por punção
Paniculites	– Nódulo subcutâneo	– Biópsia incisional

cutânea para saber, por exemplo, na patologia inflamatória, onde está localizado o processo, na epiderme, na derme, na hipoderme ou se abrange toda a estrutura da pele. Também a correlação clínico-patológica é um dos pontos-chave do diagnóstico dermatológico, devendo ser fornecida informação clínica, na qual deve constar o sexo e a idade do doente, o local e tipo de biópsia efectuada, a distribuição das lesões e os seus aspectos morfológicos, a duração da sintomatologia, o diagnóstico clínico e diagnósticos diferenciais.

Na realização de uma biópsia cutânea, deve considerar-se para além do acto mecânico a selecção cuidadosa da lesão, o método cirúrgico mais apropriado, a manipulação e a fixação correcta da peça obtida.

Selecção do local

Algumas patologias inflamatórias, como por exemplo o eczema numular, dermatite herpetiforme e escabiose, entre outras, são pruriginosas originando inevitavelmente lesões de coceira e por vezes áreas de liquenificação. A escoriação pode produzir erosões, ulcerações e crostas e, em alguns casos, impetiginização. Desta forma, a biópsia não deve ser efectuada em lesões antigas, escoriadas, ulceradas ou em alterações de pigmentação pós-inflamatórias, uma vez que o exame histopatológico geralmente não fornece nenhuma informação adicional sobre a natureza do processo inflamatório.

A biópsia cutânea deve ser efectuada em lesões de aparecimento recente, não traumatizadas.

Se estivermos na presença de lesões maculares e papulares é preferível optar pela pápula uma vez que fornece maior informação histológica.

Todas as dermatoses têm uma história natural e quando se faz a biópsia apenas se captam as alterações num determinado momento do seu curso cronológico. Por esta razão, o diagnóstico histopatológico de algumas dermatoses inflamatórias é facilitado através da obtenção de mais do que uma biópsia, especialmente quando há lesões em diferentes estadios de desenvolvimento, como por exemplo na pitiríase liquenóide, vasculite leucocitoclásica ou dermatite herpetiforme[2].

Nas dermatoses vesicobolhosas, a biópsia deve ser efectuada numa lesão recente e pequena de modo a englobar toda a bolha ou vesícula, permitindo melhor observação das alterações, nomeadamente o nível de formação da clivagem da bolha (Figura 2).

As bolhas antigas devem ser evitadas por 2 motivos[2]: 1) sobreinfecção da bolha 2) reepitelização de bolha subepidérmica. Estes dois factos levam à alteração das características originais da lesão podendo induzir em erro e iludir o diagnóstico correcto.

O diagnóstico histológico de vasculite leucocitoclásica (Figuras 3, 4) faz-se quando se observa necrose fibrinóide e infiltrado neutrofílico na parede do vaso. Estas alterações estão presentes em lesões de início recente (< 24 horas). Em lesões com mais de 48-72 horas de duração existe predominantemente um infiltrado mononuclear[3, 4]. Desta forma, as biópsias para histopatologia devem ser realizadas em lesões com menos de 24 horas de duração.

O livedo reticular (LR), clinicamente, surge sob a forma de lesões maculares com um padrão reticulado, de cor branca na área central e violácea na periferia. O LR está relacionado com alterações no fluxo sanguíneo do sistema microvascular cutâneo. O arranjo cónico do plexo vascular cutâneo, serve de explicação para o padrão clínico do LR e para a escolha da área branca como local de eleição de biópsia, uma vez que é aí que se encontram as arteríolas com alterações de espessamento da parede e/ou oclusão do lúmen por trombo (Figura 5). Se a mesma for feita na área eritematosa não se observam quaisquer alterações.

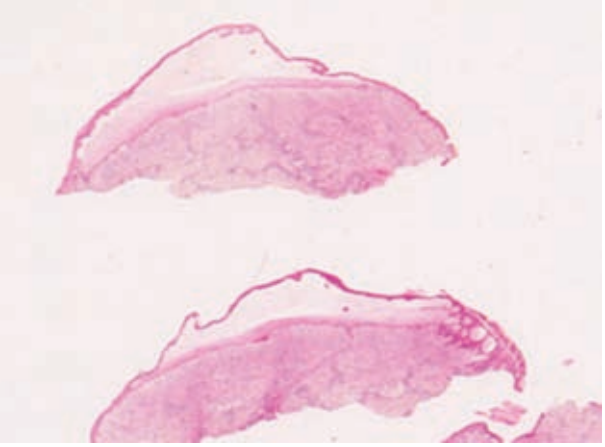

Figura 2. *Bolha sub-epidérmica.*

Figura 3. *Vasculite.*

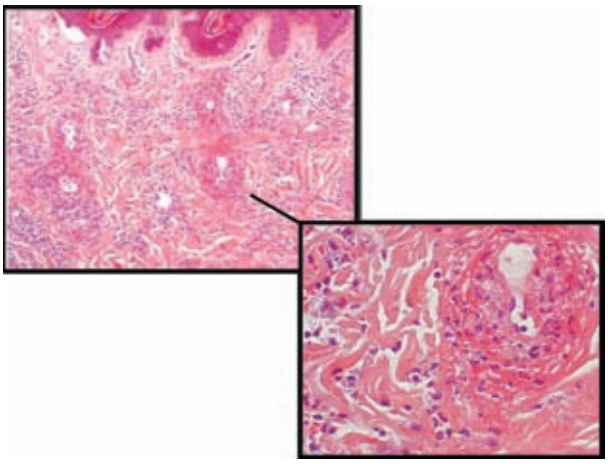

Figura 4. *Vasculite (H-E).*

Em determinadas dermatoses tais como anetodermia, atrofoderma, morfeia, nevo do tecido conjuntivo, vitiligo, deve a biópsia envolver pele adjacente normal para que o dermatopatologista possa ter termo de comparação uma vez que nestas patologias, é a quantificação de determinados elementos que é valorizada para afirmação do diagnóstico (fibras elásticas, fibras do colagénio, melanina). Nestas situações a utilização de colorações especiais reveste-se de particular importância.

Na alopécia cicatricial, a biópsia deve ser feita em área de eritema com hastes pilosas visíveis, uma vez que se for feita na área completamente cicatricial, apenas se observarão alterações residuais e inespecíficas que em nada contri-

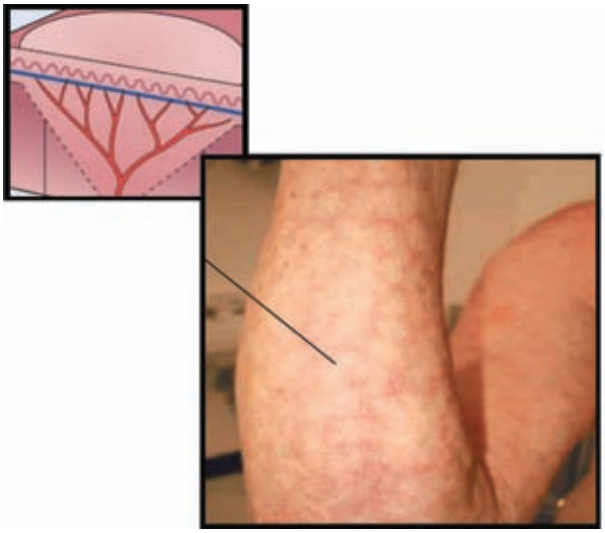

Figura 5. *Livedo reticular: biópsia deve ser efectuada na área branca central.*

Figura 6. *Lentigo maligno: biópsia deve ser efectuada na zona mais pigmentada e/ou espessa.*

buirão para o diagnóstico etiológico da alopécia (lúpus eritematoso discóide, foliculite decalvante).

De um modo geral numa lesão ulcerada (pyoderma gangrenosum, úlcera de perna) obtém-se mais informação a nível histológico, se a biópsia for feita no bordo e não no centro da lesão, onde as alterações poderão ser inespecíficas.

Pelo contrário, quando suspeitamos de lesão tumoral, a biópsia deverá ser feita na área mais infiltrada, como por exemplo no carcinoma espinocelular do lábio, em que se for feita na periferia corremos o risco de encontrar apenas imagens de queilite actínica.

Na presença de lesões melanocíticas, o ideal é a excisão total da lesão. Quando isso não é possível, como no caso de lentigo maligno da face, de média ou grande dimensão, deve a biopsia para confirmação do diagnóstico, ser feita na zona mais pigmentada ou mais elevada/espessa da lesão, com base na avaliação macroscópica ou dermatoscópica da mesma (Figura 6).

Selecção do tipo de biópsia

Existem diversas técnicas de biópsia, tais como biópsia por "shaving"/tesoura, curetagem, punção, incisional ou excisional. Os factores que determinam o tipo de biópsia a realizar incluem a localização anatómica, morfologia, tamanho, profundidade da lesão e, por último, a consideração cosmética.

Biópsia por "shaving"/tesoura. Pode ser superficial, envolvendo apenas a epiderme, ou estender-se até à derme papilar. Pode ser executada com lâmina de bisturi ou com tesoura de pontas finas e deve ser utilizada de modo restrito em:

a) Lesões exofíticas superficiais (verrugas, queratoses seborreicas, queratoses actínicas), em que sabemos que as alterações estão localizadas na epiderme.
b) Lesões pediculadas ou papulosas, clinicamente benignas, como por exemplo, Fibroma pêndulo.
c) Para confirmação do diagnóstico clínico antes de iniciar ou direccionar o tratamento (carcinoma basocelular superficial).

Está contra-indicada quando no diagnóstico diferencial estão incluídas lesões melanocíticas, nomeadamente, melanoma maligno, pois neste caso não é possível a observação dos vários parâmetros histológicos determinantes para o diagnóstico de lesão melanocítica.

A *anestesia local* deve ser efectuada imediatamente abaixo da base da lesão (infiltração dérmica) permitindo a formação de um "botão anestésico" e elevação da lesão, levando à sua remoção mais fácil, de particular interesse em lesões planas. O efeito anestésico é quase imediato.

Biópsia por curetagem. Aplicam-se os mesmos princípios das biópsias por "shaving"/ tesoura. No entanto, a curetagem é um método menos satisfatório uma vez que para além da superficialidade leva frequentemente à fragmentação e distorção da lesão biopsiada que causam dificuldades na interpretação da mesma.

Biópsia por punção. É a técnica mais utilizada em Dermatologia. Quando correctamente feita engloba a epiderme, derme e tecido celular subcutâneo. Com a utilização de punção de diâmetro muito pequeno pode obter-se material insuficiente para visualizar as alterações histológicas, pelo que deve ser escolhido um de diâmetro igual ou superior 4 mm[6].

A *anestesia local* deve ser efectuada ao nível do tecido celular subcutâneo (infiltração subcutânea). O início do efeito anestésico pode demorar alguns minutos.

A biópsia é feita com um instrumento circular (punção/ "punch"), com o qual através de movimentos circulares se obtém um cilindro, contendo epiderme, derme e paniculo adiposo. Este cilindro deve ser elevado e removido cuidadosamente com a ponta da agulha anestésica e nunca com a pinça e cortado na base (Figura 7). A utilização de pinça vai provocar o esmagamento da peça e impossibilitar a sua interpretação.

É também o método indicado para obtenção de amostras para imunofluorescência, cultura micológica, bacteriana e microscopia electrónica[7].

Biópsia incisional. Com bisturi, caracteriza-se por remover parte da lesão (Figura 8) e é normalmente a escolha em processos inflamatórios que envolvam o tecido celular subcutâneo (Paniculites), em nódulos subcutâneos e em patologias nas quais é necessária a inclusão de pele sã e pele lesada (bordos de úlcera).

Tem também indicação em tumores de grandes dimensões, com fim diagnóstico ou no diagnóstico diferencial entre carcinoma espinocelular e queratoacantoma. Para tal, faz-se uma excisão fusiforme (atingindo sempre o panículo), envolvendo o centro da lesão e estendendo-se até à pele normal. Isto permite que pela configuração global (presença de lábio e cratera central) mais do que pela citologia possa ser feito o diagnóstico de Queratoacantoma.

Por sua vez, a biópsia excisional permite a remoção da lesão na sua totalidade, podendo ser o tratamento definitivo para uma variedade de lesões.

Como já atrás referido, deve ser utilizada na suspeita de lesões pigmentadas, como por exemplo, Melanoma maligno, uma vez que a exérese total permite a observação da

arquitectura global, simetria, maturação e nível de invasão entre outros parâmetros histopatológicos considerados factores importantes de prognóstico. Segundo as Practice Guidelines in Oncology: Melanoma (v.2.2009), publicado pela National Comprehensive Cancer Network (NCCN), a biópsia excisional deve conter margens entre 1-3 mm, devendo ser evitadas margens superiores. Caso se confirme o diagnóstico de melanoma maligno, proceder-se-á então ao alargamento das margens de segurança.

Nas *dermatoses vesicobolhosas,* a técnica será por punção ou bisturi consoante a dimensão da vesícula ou bolha, de forma a que toda a lesão fique englobada. No entanto, quando a bolha é flácida (pênfigo vulgar) ou de grandes dimensões, a biópsia deve ser elíptica, englobando a lesão e pele perilesional normal, de modo a que seja possível a observação da formação e do nível de clivagem da bolha.

Em doentes com lesões na mucosa oral a biópsia deve ser obtida no bordo activo da área desnudada da bolha.

As *paniculites* englobam uma variedade de patologias com etiologias diferentes, cujo epicentro das alterações se localiza no tecido celular subcutâneo. Por isso a escolha do tipo de biópsia é essencial para estabelecimento do diagnóstico.

O método de eleição é a biópsia excisional ou incisional com inclusão de tecido celular subcutâneo, para que se possa observar a sua arquitectura normal, septos e lóbulos, onde se localizam as alterações das principais Paniculites (Figura 9).

A biópsia por punção, mesmo com diâmetro elevado, não é tão aconselhável uma vez que o panículo adiposo está friável pelo processo inflamatório e tem tendência a destacar-se da derme e a não ficar incluído para observação ao microscópio (Figura 10). Também nas Alopécias a biópsia deve incluir uma boa amostra de tecido celular subcutâneo, uma vez que os bolbos pilosos se encontram nesta localização. A biópsia deve ser incisional ou por punção com diâmetro mínimo de 5 mm e a sua orientação deve ser paralela à haste pilosa.

Biópsia ungueal. Tem particularidades que merecem destaque, sendo muito importante ter conhecimento da unidade anatómica da unha .

Para além da biópsia da pele e pregas periungueais há mais 3 tipos de biópsia da unha: do prato ungueal, leito ungueal e matriz ungueal. A escolha do tipo de biópsia depende da localização da patologia suspeita e do tipo de lesão (Figura 11).

Existem diversas patologias do prato, leito e matriz ungueal cuja biópsia pode facilitar o diagnóstico e tratamento consequentes, tais como: lesões tumorais malignas (melanoma, carcinoma espinocelular, carcinoma basocelular, carcinoma metastático, queratoacantoma), tumores benignos do leito ungueal (tumor glómico, fibroma acral adquirido, exostose, granuloma piogénico), infecções (onicomicose, verrugas), dermatoses inflamatórias (psoríase, líquen plano) e outros (hemorragia)[10, 11].

A biópsia do leito ungueal pode ser por punção ou biópsia excisional.

A biópsia por punção pode ser realizada com ou sem avulsão do prato ungueal. Esta permite a exposição das estruturas subjacentes[12].

Se for feita avulsão, a biópsia pode ser realizada com um punção de 4 mm de diâmetro. Se se optar por não efectuar a avulsão, a técnica utilizada será a "dupla punção"[11, 13]. Esta técnica consiste na utilização de um punção de 6 mm de diâmetro localizado sobre a área que queremos biopsiar, com remoção do prato ungueal. Posteriormente, introduzimos um punção de diâmetro inferior de modo a proceder à biópsia do leito ungueal.

A biópsia excisional elíptica geralmente é utilizada em lesões superiores a 3 mm e deve ser orientada no eixo longitudinal, de modo a minimizar as cicatrizes e a fornecer o melhor resultado funcional e cosmético.

A realização de biópsia na matriz ungueal tem particular interesse no diagnóstico de lesões melanocíticas, principalmente melanoma maligno[10, 14, 15], quando se observa melanoníquia longitudinal, pois é aqui que se encontram as alterações diagnósticas.

A biópsia da matriz ungueal pode ser por punção ou biópsia incisional.

A matriz é bem visível nos polegares a nível da lúnula acinzentada.

Para maior facilidade na obtenção de uma biópsia da matriz ungueal é útil fazer a avulsão (total ou parcial) ou retracção tangencial do prato ungueal de modo a facilitar a obtenção do material a biopsiar. Neste caso, após a biópsia, o prato ungueal é rebatido para a sua posição inicial.

Se se optar por não remover o prato ungueal, a técnica por "dupla punção" (descrita acima) deve ser utilizada.

Se a biópsia for incisional elíptica, a orientação deve ser horizontal. Nesta localização é de particular interesse uma vez que são as biópsias da matriz ungueal que cursam mais frequentemente com alterações permanentes do crescimento do prato ungueal e consequente deformidade do mesmo.

Artefactos

Os artefactos são alterações provocadas por diferentes mecanismos na biópsia ou peça operatória, que se observam ao microscópio e que podem dificultar ou interferir com o diagnóstico definitivo.

Figura 7. *Biópsia por punção.*

Figura 8. *Biópsia incisional.*

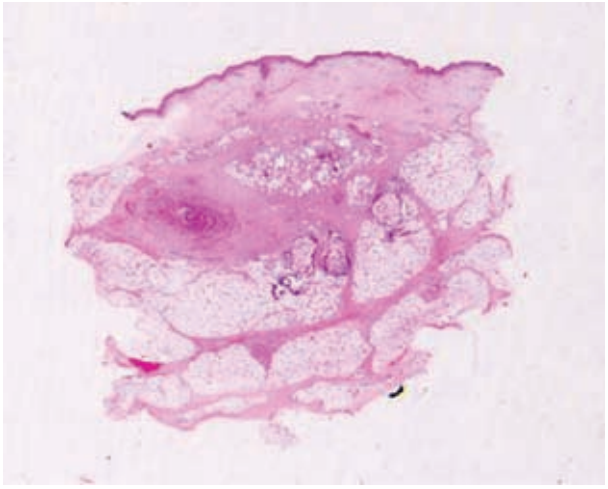

Figura 9. *Paniculite (H-E).*

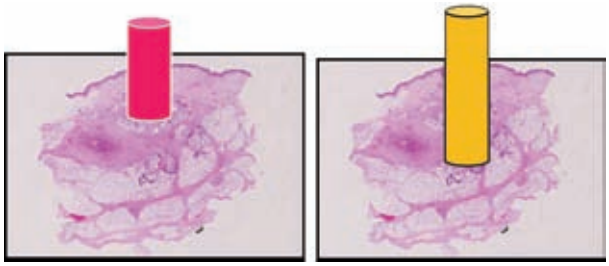

Figura 10. *A biópsia por punção, não permite a identificação da arquitectura normal, septos e lóbulos, onde se localizam as alterações das principais paniculites.*

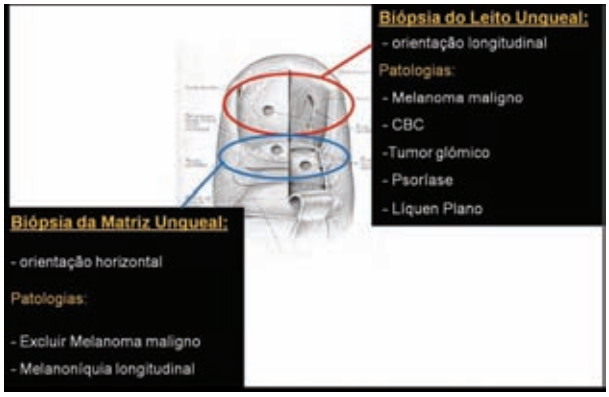

Figura 11. *Biópsia ungueal.*

Os artefactos mais frequentemente encontrados são: distorção celular causada pela pinça aquando da remoção da biópsia/peça cirúrgica formação de espaços pseudovasculares devidos à injecção do anestésico dentro da lesão (nevos pigmentados intradérmicos) (Figura 12) e o destacamento da epiderme, em bolha flácida quando a biópsia é feita com punção[2].

Quando se faz uma biópsia com a hipótese de Linfoma esta reveste-se de cuidados particulares sendo importante ter especial atenção no manuseamento da amostra, evitando pinçar ou limpar a peça na compressa uma vez que os linfócitos são facilmente danificados podendo comprometer o diagnóstico histopatológico ("crush" artefacto) (Figura 13).

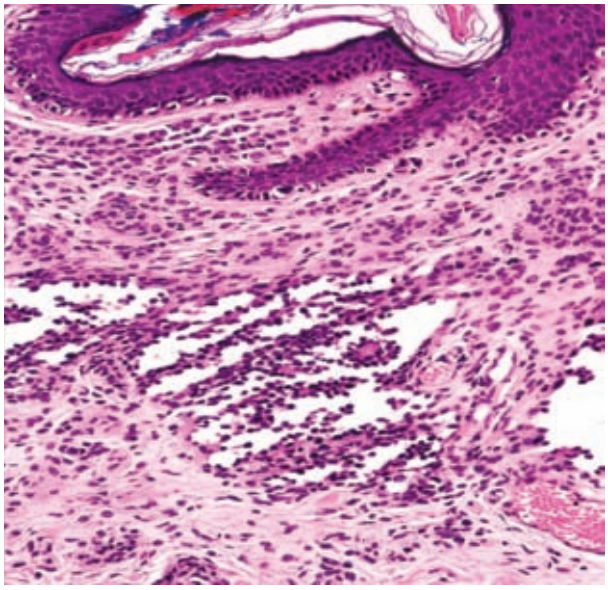

Figura 12. *Espaços pseudovasculares em nevo pigmentado intradérmico.*

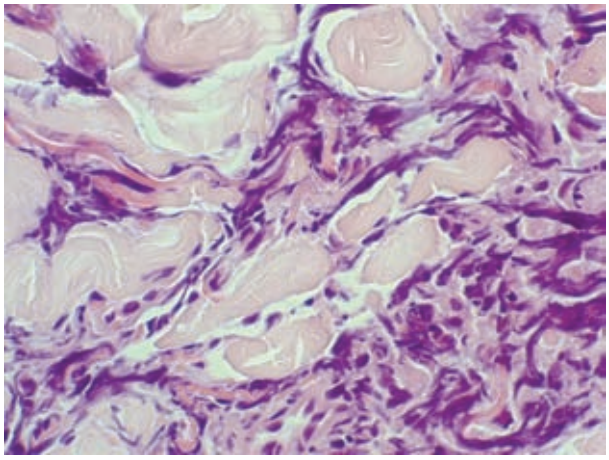

Figura 13. *Artefacto: "crush", em biópsia de linfoma.*

Figura 14. *Biópsia em doenças bolhosas.*

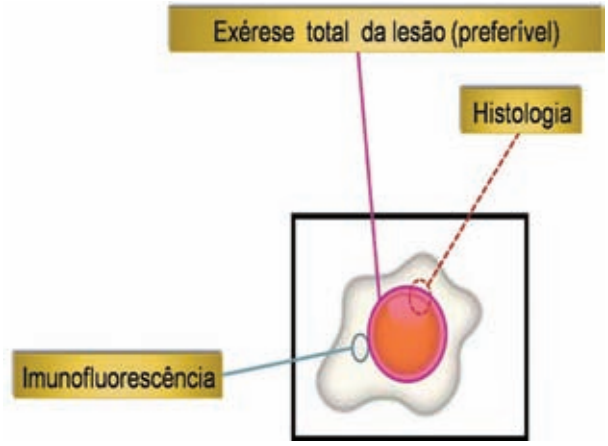

Figura 15. *Biópsia em doenças bolhosas.*

Imunofluorescência

A imunofluorescência directa (IFD) é uma técnica diagnóstica utilizada para a detecção de anticorpos e/ou complemento localizados na pele. Tem especial interesse em algumas patologias, como por exemplo, Pênfigo, Lúpus eritematoso, Dermatite herpetiforme, entre outras.

As dermatoses vesicobolhosas auto-imunes resultam do depósito na pele de auto-anticorpos dirigidos contra diferentes estruturas da epiderme ou da junção dermo-epidérmica. Consoante o nível em que estes depósitos se encontram, origina-se perda de coesão intra-epidérmica (pênfigo) ou clivagem dermo-epidérmica (penfigóide). A localização dos depósitos imunes é importante para estabelecer o diagnóstico diferencial, razão pela qual o recurso à imunofluorescência é importante[17]. Usualmente, os anticorpos encontram-se nas lesões de início recente e na pele perilesional. Neste grupo de dermatoses a biópsia para imunofluorescência deve ser obtida apenas em pele perilesional (Figuras 14-15).

Noutras patologias, a localização da biópsia é variável (Tabela 2). Nesta tabela, encontra-se esquematizado o local adequado para a realização da biópsia para IFD.

Fixação da peça de biópsia

O método de fixação mais utilizado é o formol a 10%. A quantidade de formol deve ser aproximadamente 20 vezes o volume da peça biopsiada. Cabe ao clínico/cirurgião colocar no recipiente, devidamente identificado, a peça cirúrgica (imediatamente após a sua remoção) e certificar-se de que é

Tabela 2. Localização de biópsia para imunofluorescência

Patologia	Lesão	Perilesional
Pênfigo		X
Penfigoide bolhoso		X
Epidermólise bolhosa adquirida		X
Dermatite herpetiforme		X
Herpes gestationis		X
Dermatose linear IgA		X
Lúpus eritematoso	X*	
Vasculite leucocitoclástica	X	X
Eritema multiforme	X	
Liquen plano	X	

*Lupus band test - pele sã, não exposta ao sol.

o meio adequado em que ela é depositada. Perante uma peça de grandes dimensões, esta deve ser orientada e fixada sobre uma folha de cartolina/papel de filtro e só depois colocada no recipiente.

Relativamente á imunofluorescência, imediatamente após a obtenção da biópsia, esta deve ser congelada em azoto líquido. Caso não seja possível, pode ser colocada no meio de Michel e transportada para o laboratório sem prazo de tempo. Se o material extraído for colocado em formol, torna-se inviável para avaliação por imunofluorescência[2].

Para microscopia electrónica, o meio utilizado é o gluteraldeído ou o meio de Millonig modificado.

Conclusão

A biópsia cutânea é um método de diagnóstico essencial em Dermatologia e é utilizada frequentemente na prática clínica.

É muito importante a escolha da lesão ou leões a biopsiar condicionando esta selecção, muitas vezes, o diagnóstico definitivo.

Existem diferentes tipos de técnicas de biópsia, cujas indicações variam consoante a patologia subjacente, local e profundidade da lesão.

O conhecimento da anatomia e histologia cutânea, da patologia dermatológica e das indicações de cada técnica de biópsia permitem obter uma amostra adequada aumentando desta forma a sua importância na acuidade diagnóstica.

Referências bibliográficas

1. James WD, Berger TG, Elston DM. Skin: Basic structure and function. In Andrew's Diseases of the Skin-Clinical Dermatology, James WD, Berger TG, Elston DM (eds), 10ª ed, Canada, Saunders Elsevier, 2006, pp. 18.
2. Ackerman AB. Proper biopsy. En: Histologic diagnosis of inflammatory skin diseases, 2a ed, Pennsylvania, Williams & Wilkim, 1997, pp. 99-103.
3. Chung L, Kea B, Fiorentino DF. Cutaneous Vasculitis. In Bolognia JL, Jorizzo JL, Rapini RP (eds), Dermatology, 2a ed, New York, Mosby, 2008, pp. 347-67.
4. Kano Y, Orihara M, Shiohara T. Cellular and molecular dynamics in exercise-induced urticarial vasculitis lesions. *Arch Dermatol* 1998; 134: 62-7.
5. Mark B, Gibbs BS, Joseph C, English I, Zirwas MJ. Livedo reticularis: An update. *J Am Acad Dermatol* 2005; 52: 1009-19.
6. Olbricht S: Biopsy techniques and Basic Excisions. In Bolognia JL, Jorizzo JL, Rapini RP (eds), Dermatology, 2a ed, New York, Mosby, 2008, pp. 2209-23.
7. Maritza P, Rashmi L, Keyvan N. Skin biopsy techniques. In Keyvan N, Susana LK, Techniques in Dermatologic Surgery 2ed, London, Mosby 2003, pp. 75-9).
8. Zuber TJ. Punch Biopsy of the Skin. *Am Fam Physician* 2002; 65: 1155-8, 1161-2, 1164, 1167-8.
9. Kien TT, Natalie AW, Cockerell CJ. Biopsy of the pigmented lesion—When and how. *J Am Acad Dermatol* 2008; 59: 852-71.
10. Rich P. Nail Biopsy: Indications and Methods. *Dermatol Surg* 2001; 27: 3: 229-34.
11. Rich P. Nail Surgery. In Bolognia JL, Jorizzo JL, Rapini RP (eds). Dermatology, 2a ed, New York, Mosby, 2008, pp. 2259-68.
12. Collins CS, Cordova K, Jellinek NJ. Alternatives to complete nail plate avulsion. *J Am Acad Dermatol* 2008; 59: 619-26.
13. Berker DA, Baran, Dawber RP: Cirugía y traumatismos de la uña. In Manual de Enfermedades de las uñas y su tratamento. Berker DA, Baran, Dawber RP (eds), 2ª ed, Barcelona, EDIMSA, 1999, 129-47.
14. Baran R, Kechijian P. Longitudinal melanonychia (melanonychia striata): diagnosis and management. *J Am Acad Dermatol* 1989; 21: 1165-75.
16. Jellinek N. Nail matrix biopsy of longitudinal melanonychia: Diagnostic algorithm including the matrix shave biopsy. *J Am Acad Dermatol* 2007; 56: 803-10.
17. James WD, Berger TG, Elston DM. Chronic blistering dermatoses. In Andrew's Diseases of the Skin-Clinical Dermatology, 10a ed, Canada, Saunders Elsevier, 2006, 817-8.

Perguntas

1. Relativamente à técnica de biopsia cutânea, qual das seguintes afirmações considera falsa?:
   a) A biópsia não deve ser efectuada em lesões antigas, escoriadas, ulceradas ou em alterações de pigmentação pós-inflamatórias.
   b) Na requisição do exame anátomo-patológico deve constar o sexo e a idade do doente, o local e tipo de biópsia efectuada, a distribuição das lesões e os seus aspectos morfológicos, a duração da sintomatologia, o diagnóstico clínico e diagnósticos diferenciais.
   c) Na presença de lesões maculares e papulares é preferível optar pela mácula uma vez que fornece maior informação histológica.
   d) Nas dermatoses bolhosas a biopsia deve englobar toda a bolha ou vesícula.

2. Qual das seguintes afirmações considera verdadeira?:
   a) No livedo reticular deve escolher-se a área violácea periférica para realização da biopsia.
   b) Na alopécia cicatricial a biópsia deve ser realizada na área de cicatriz.
   c) Na vasculite leucocitoclásica a presença de infiltrado mononuclear é típica das lesões recentes (< 24 horas).
   d) Na morfeia e no vitiligo a biópsia deve envolver pele adjacente normal, e nas úlceras deve ser efectuada no bordo das lesões.

3. Relativamente às lesões tumorais, qual a afirmação correcta?:
   a) A biópsia deverá ser feita na área mais infiltrada.
   b) Na suspeita de melanoma maligno a biópsia excisional deve conter margens superiores a 3 mm, devendo ser evitadas margens inferiores.
   c) Na presença de lesões melanocíticas, o ideal é a excisão total da lesão.
   d) No lêntigo maligno da face de média ou grande dimensão a biopsia para confirmação do diagnóstico deve ser feita na zona mais pigmentada ou mais elevada/espessa da lesão.

4. Constituem possíveis indicações para realização de biópsia por "shaving"/ tesoura todas os seguintes, excepto:
   a) Verrugas, queratoses seborreicas e queratoses actínicas.
   b) Fibroma pêndulo.
   c) Carcinoma basocelular superficial.
   d) Melanoma maligno.

5. Relativamente à técnica de biópsia por punção, qual a afirmação verdadeira?:
   a) Deve utilizar-se um "punch" com diâmetro igual ou superior 4 mm e introduzir-se o anestésico na derme média.
   b) Para melhor interpretação dos resultados o fragmento de biopsia deve ser removido com a pinça e cortado na base.
   c) Permite a obtenção de material para exame histológico, imunofluorescência, cultura micológica, bacteriana e microscopia electrónica.
   d) Mesmo que correctamente efectuada, apenas permite englobar a pele até à derme reticular.

6. Qual das seguintes constituem indicações para biopsia incisional?:
   a) Paniculites, nódulos subcutâneos e úlceras.
   b) Tumores de grandes dimensões.
   c) Diagnóstico diferencial entre carcinoma espinocelular e queratoacantoma.
   d) Todas as anteriores.

7. Relativamente à colheita de amostra para exame histológico, qual a afirmação errada?:
   a) Nas paniculites e nas alopécias a biópsia deve incluir uma boa amostra de tecido celular subcutâneo.
   b) Nas alopécias a biópsia deve ser incisional ou por punção com diâmetro mínimo de 5 mm e a sua orientação deve ser paralela à haste pilosa.
   c) O diagnóstico histopatológico de algumas dermatoses é facilitado através da obtenção de mais do que uma biópsia, especialmente na presença de lesões polimórficas.
   d) Nas paniculites o método de eleição é a biópsia por punção.

8. No que concerne à biopsia da unha, qual a opção incorrecta?:
   a) A biópsia pode ser efectuada no prato, no leito ou na matriz ungueal.
   b) A escolha do tipo de biópsia depende da localização da patologia suspeita e do tipo de lesão.
   c) A biópsia do leito ungueal pode ser por punção, com ou sem avulsão do prato ungueal, ou excisional.
   d) A biópsia excisional deve ser perpendicular ao eixo longitudinal.

9. Relativamente à biopsia da matriz ungueal, qual a falsa?:
   a) Tem particular interesse quando se observa melanoníquia longitudinal, podendo ser efectuadas as técnicas por punção ou incisional.
   b) Ao contrário da biopsia do leito ungueal, na biopsia da matriz não deve utilizar-se a técnica por "dupla punção".
   c) É útil fazer a avulsão (total ou parcial) ou retracção tangencial do prato ungueal de modo a facilitar a obtenção do material a biopsiar.
   d) Cursa com frequência com alterações permanentes do crescimento do prato ungueal.

10. No que diz respeito aos artefactos encontrados na peça de biopsia, qual a afirmação falsa?:
    a) A remoção da biópsia/peça cirúrgica com pinça pode produzir distorção celular.
    b) A injecção de anestésico dentro dos nevos intradérmicos pode originar espaços pseudovasculares.
    c) O incorrecto manuseamento de peça de biópsia de possível linfoma pode provocar o "esmagamento" dos linfócitos.
    d) Nenhuma das anteriores.

11. Qual das seguintes afirmações considera falsa relativamente à imunofluorescência?:
    a) A imunofluorescência indirecta é uma técnica diagnóstica utilizada para a detecção de anticorpos e/ou complemento localizados na pele.
    b) A localização dos depósitos imunes é importante para estabelecer o diagnóstico diferencial, tendo particular interesse nas dermatoses vesicobolhosas auto-imunes.
    c) Nas dermatoses vesicobolhosas auto-imunes a biópsia para imunofluorescência deve ser obtida apenas em pele perilesional.
    d) Deve evitar-se colocar o material extraído em formol uma vez que este meio torna inviável a avaliação por imunofluorescência.

12. A biopsia da lesão é suficiente para a realização de imunofluorescência em todas as seguintes dermatoses, excepto:
    a) Lúpus Eritematoso.
    b) Vasculite leucocitoclástica.
    c) Eritema multiforme.
    d) Líquen Plano.

▶ ▶ ▶

13. Relativamente à fixação da peça de biopsia, qual a opção verdadeira?:
    a) A quantidade de formol deve ser aproximadamente 10 vezes o volume da peça biopsiada.
    b) No final do procedimento, cabe ao enfermeiro colocar no recipiente, devidamente identificado, a peça cirúrgica.
    c) Nas peças para microscopia electrónica deve utilizar-se o gluteraldeído ou o meio de Michel.
    d) Os fragmentos para imunofluorescência devem ser prontamente congelados em azoto líquido, após a obtenção da biopsia.

14. Relativamente á Vasculite Leucocitoclásica, indique qual a afirmação verdadeira:
    a) A biópsia cutânea deve ser realizada em lesões com menos de 24 h, porque permite a observação de necrose fibrinóide e infiltrado linfoplasmocitário na parede do vaso.
    b) A biópsia cutânea deve ser realizada após as 48h de duração uma vez que, apenas nesta fase, se observa a necrose fibrinóide e o infiltrado neutrofílico na parede do vaso.
    c) Em lesões com mais de 48-72 horas de duração, observa-se predominantemente um infiltrado neutrofílico.
    d) Todas as anteriores.
    e) Nenhuma das anteriores.

15. Perante uma dermatose bolhosa, a biópsia deve ser efectuada numa lesão de início recente. Indique qual a razão pela qual não deve ser efectuada em bolhas antigas:
    a) Sobreinfecção da bolha.
    a) Alteração das características originais da lesão.
    a) Reepitelização da bolha subepidérmica.
    a) Todas as anteriores.
    a) Nenhuma das anteriores.

16. Com base nas lesões ulceradas, indique qual a opção falsa:
    a) A Biópsia deve ser realizada no centro da lesão ulcerada uma vez que permite maior informação histological.
    b) A biópsia deve ser realizada no bordo da lesão sem incluir pele adjacente
    c) A técnica de biópsia de escolha neste mais utilizada é a técnica por "shaving".
    d) A biópsia deve incluir o bordo da lesão assim como a pele adjacente de modo a fornecer maior informação para o diagnóstico histológico.

17. Nas dermatoses bolhosas… Indique qual a opção falsa:
    a) Após a realização de uma biópsia cutânea, não é necessário efectuar imunofluorescência, uma vez que esta não fornece qualquer informação adicional.
    b) É importante a realização de imunofluorescência, uma vez que esta permite informação adicional ao diagnóstico histopatológico.
    c) A biópsia deve englobar a lesão e pele perilesional, para melhor observação da area de clivagem da bolha.
    d) a + b.
    e) b + c.

18. Relativamente á realização de biópsia com técnica de imunofluorescência. Indique qual a patologia que não tem indicação para efectuar biópsia na area perilesional:
    a) Penfigóide bolhoso.
    b) Herpes gestacional.
    c) Eritema multiforme.
    d) Pênfigo.
    e) Todas as anteriores.

19. Relativamente ás biópsias ungueais, indique qual a verdadeira:
    a) Dependendo da patologia a biópsia ungueal pode ser efectuada quer no leito ungueal, lâmina ungueal ou na matriz.
    b) Na presença de um tumor glómico da unha, a biópsia deve ser realizada na matriz ungueal.
    c) A biópsia na matriz ungueal tem particular interesse no diagnóstico de doenças inflamatórias.
    d) Todas as anteriores.

20. Qual das seguintes afirmações é verdadeira?:
    a) A biópsia cutânea é um método de diagnóstico essencial no diagnóstico de algumas patologias dermatológicas.
    b) É importante o conhecimento da anatomia e histologia cutânea, da patologia dermatológica de modo a escolher qual a melhor técnica de biopsia para cada patologia.
    c) A biópsia cutânea permite o diagnóstico de todas as patologias dermatológicas, não sendo necessário recorrer a outras técnicas.
    d) a + b.
    e) b + c.

Respuestas del cuestionario: Aparecerán en esta página en el número 3 de 2011.

Respuestas del cuestionario del número 5 de 2010: 1c, 2d, 3a, 4b, 5d, 6a, 7a, 8c, 9d, 10b, 11a, 12c, 13b, 14a, 15d, 16b, 17d, 18b, 19a, 20c