Localizador
10-038

Retalho de interpolação pós-auricular tunelizado para reconstrução de defeito da concha

A superfície fotoexposta do pavilhão auricular (PA) é um local comum de cancro cutâneo e a reconstrução dos defeitos secundários à sua remoção pode ser um processo complexo e desafiante[1]. De facto, qualquer distorção na arquitectura, orientação ou simetria do PA pode afectar drasticamente a estética da face[1]. Além disso, este órgão é funcionalmente importante em doentes que, por exemplo, utilizam óculos. Existem diversos procedimentos para a reconstrução de defeitos da face anterior do PA, sendo que a escolha do mais indicado depende, não apenas das vantagens e desvantagens de cada um, mas também da experiência do cirurgião.

Caso clínico

Uma mulher de 62 anos, caucasiana e saudável apresentava uma lesão tumoral com superfície crostosa e dimensões de 2,1 x 1,4 cm, ao nivel da concha do pavilhão auricular direito (Figura 1). O exame histológico de um fragmento de biópsia mostrou um carcinoma basocelular infiltrativo com atingimento do pericôndrio.

Procedeu-se à extirpação da lesão com margens de segurança, incluindo a cartilagem subjacente, mas mantendo a pele da face posterior da orelha. O defeito cirúrgico apresentava dimensões de 2,8 x 2,3 cm (Figura 2a).

Após consideração cuidadosa das opções para reconstrução do defeito decidiu-se desenhar um retalho de base superior na fossa aurículo-mastoideia de forma a coincidir em forma e tamanho com o defeito primário (Figura 1b). De seguida criou-se uma fenda na pele da superfície posterior do PA, ao nível do bordo superior do defeito, para passagem do tecido dador. O retalho foi deslizado através desta "janela", cobrindo o defeito, e suturado com fio não absorvível 5-0 (Figura 1c). O defeito secundário pós-auricular foi encerrado directamente (Figura 2d). Duas semanas depois, e após confirmação histológica da completa excisão do tumor com margens de segurança, procedeu-se à secção do pedículo (Figura 2e). Aos 2 meses pós-operatório, observava-se uma completa cicatrização (Figura 2f) e não se evidenciaram complicações. O resultado cosmético foi considerado bom, tanto para o médico como para o doente.

Figura 1. *Carcinoma basocelular localizado na concha do pavilhão auricular direito.*

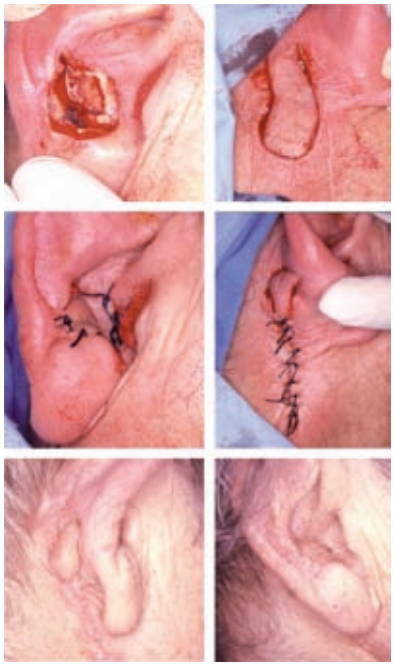

Figura 2. *Procedimento cirúrgico. a) aspecto após excisão do tumor; b) desenho do retalho na região retroauricular; c) tunelização e sutura do retalho: d) encerramento do defeito secundário: e) aspecto às duas semanas, altura em que se seccionou o pedículo; f) aspecto aos 2 meses.*

Discussão

Os retalhos retroauriculares tunelizados através de uma abertura construída na cartilagem são um dos procedimentos possíveis para reconstrução de defeitos auriculares anteriores[2]. A área retroauricular é um local dador ideal para a reconstrução destes defeitos pois encontra-se próxima, e por isso a cor, textura e espessura da pele são similares às do PA, existe tecido em quantidade suficiente, o suprimento vascular é rico e a cicatriz da área dadora é facilmente ocultada[3]. A utilização desta técnica está especialmente indicada para defeitos cutâneos periféricos ou centrais grandes, mas não para lesões de pequenas dimensões localizadas na extremidade distal do canal auditivo externo ou na concha[2].

No nosso caso, utilizámos uma reconstrução em 2 passos com um retalho tunelizado a partir da região pós-auricular, adaptado para a correcção de um defeito da concha com cerca de 6,5 cm^2 e desprovido de cartilagem. A ausência do suporte cartilagíneo foi um ponto de especial preocupação para os autores uma vez que a manutenção da firmeza estrutural da concha é de extrema importância para a utilização de próteses auditivas, condução do ar para o canal auditivo externo e aspecto estético. No entanto, conforme constatado, esta técnica permitiu preservar a forma e o tamanho do PA, sem prejuízo morfológico ou funcional nem efeitos laterais relevantes e com rápida recuperação do doente.

P. Morais, P. Santos, F. Azevedo
Serviço de Dermatovenereologia.
Hospital de S. João. Porto. Portugal.
Faculdade de Medicina da Universidade do Porto. Porto. Portugal.

Correspondencia:
Paulo Morais
Serviço de Dermatovenereologia
Hospital de S. João
Alameda Professor Hernâni Monteiro
4500-474 Porto. Portugal
e-mail: paulomoraiscardoso@gmail.com

Bibliografía

1. Pham VT, Early SV, Park SS. Surgery of the auricle. *Facial Plast Surg* 2003; 19: 053-74.
2. Azaria R, Amir A et al. Anterior conchal reconstruction using a postauricular pull-through transpositional flap. *Plast Reconstr Surg* 2004; 113: 2071-5.
3. Cordova A, D'Arpa S, Pirrello R, Giambona C, Moschella F. Retroauricular skin: a flaps bank for ear reconstruction. *J Plast Reconstr Aesthet Surg* 2008; 61 (Suppl. 1): S44-51.