

Tiña incógnita, reporte de un caso

Dra. Sonia Torres G,** Dra. Margarita Ortiz A,* Dra. Ma. Carmen Padilla D***

RESUMEN

La tiña incógnita se define como infección dermatofítica, generalmente subdiagnosticada por alteración de la apariencia clínica debido a uso de esteroides tópicos, cremas polivalentes y recientemente por inmunomoduladores no esteroideos. El tratamiento de elección lo constituyen alilaminas y azoles por vía sistémica. Se presenta un caso de tiña corticoestropeada por uso tópico de diflorasona y con hallazgo de tiña pedis en el mismo paciente.

Palabras clave: Tiña incógnita.

ABSTRACT

The tinea incognita is a dermatophytosis generally misdiagnosis because of modified clinical appearance by topical steroids, polyvalent creams and no steroid immunomodulators. The treatment consists in via oral allylamins and azoles. We present an incognito tinea case by diflorasone topic use and presence of pedis tinea in the same patient.

Key words: *Tinea incognita.*

INTRODUCCIÓN

El término «Tiña incógnita» fue usado por primera vez por Ives y Marks y definida como una infección dermatofítica, con apariencia clínica modificada por la administración tópica de esteroides predominantemente fluorinados, aunque los no fluorinados y cremas polivalentes¹ pueden también ocasionarla, y en fechas más recientes se ha demostrado que los inmunomoduladores no esteroideos inhibidores de calcineurina (tacrolimus y pimecrolimus) pueden también ocasionarla.^{2,3} la mayoría de las veces aplicadas por automedicación.⁴

CASO CLÍNICO

Paciente masculino de 13 años de edad, 1 mes de evolución con «granito» en cara ligeramente pruriginoso aplicando diflorasona 0.05% durante 3 semanas, sin mejoría.

A la exploración se trata de dermatosis localizada a cabeza, de la que afecta cara y de ésta canto interno de ojo, cara lateral de nariz y parte de párpado inferior izquierdo, de aspecto monomorfo constituida por pápulas,

pústulas y escama que confluyen formando una placa sobre base eritematosa forma anular de 2 cm de diámetro (Figura 1). El resto de la exploración física revela escama fina en plantas (Figura 2) por lo que se realiza examen directo de lesiones con resultado positivo con filamentos presentes (Figura 3). Ante esto se inicia tratamiento vía oral con terbinafina 250 mg/día durante 4 semanas y con mejoría importante a la semana (Figura 4) y mancha residual hiperpigmentada a las 2 semanas de tratamiento (Figura 5).

DISCUSIÓN

Las infecciones por dermatófitos son micosis superficiales de tejidos queratinizados (piel, pelo y uñas). Causadas principalmente por 3 géneros fúngicos: *Microsporum*, *trichophyton* y *Epidermophyton*, de los cuales *T. rubrum* es el más frecuente en todo el mundo.⁴

De acuerdo al modo de transmisión los dermatófitos se clasifican en: antropofílicos (de humano a humano) zoofílicos (de animales a humano) y geofílicos (de tierra a humanos).²

Para la aparición de esta dermatofitosis resultan de importancia factores internos como la inmunidad mediada celularmente, la activación del complemento y la presencia de neutrófilos y factores inhibitorios no específicos como la transferrina insaturada y los ácidos grasos de cadena media y larga.^{1,5}

* Dermatooncóloga del Centro Dermatológico Pascua (CDP).

** Residente segundo año, CDP.

*** Jefe Servicio Micología, CDP.

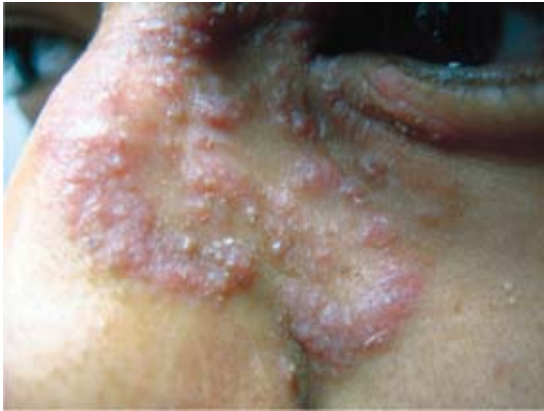

Figura 1. Aspecto clínico inicial en la nariz.




Figura 3. Examen directo positivo.

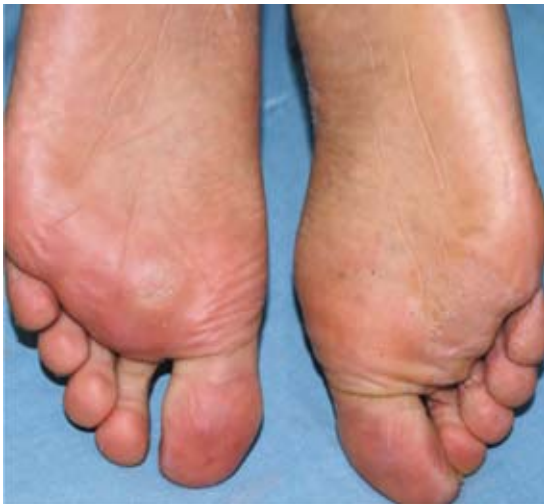

Figura 2. Escama fina en plantas con examen directo con filamentos.

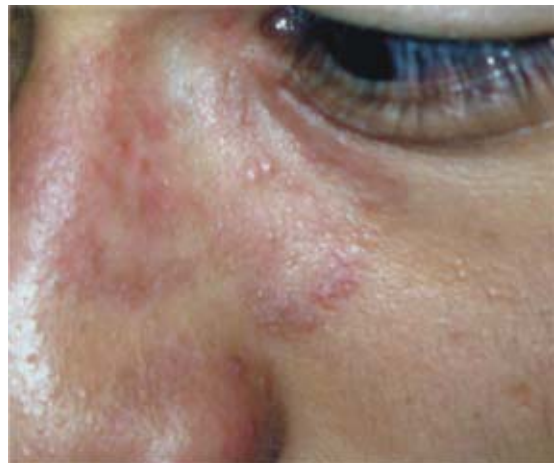

Figura 4. Mejoría, 1 semana de tratamiento.

Los esteroides actúan mediante la supresión de la respuesta inmune local, lo que permite el rápido crecimiento fúngico.^{6,1}

Se han encontrado miembros de la familia afectados con onicomicosis, tiña cruris o tiña corporis⁴ o bien dermatofitosis en el mismo paciente; tiña pedis en nuestro caso, por lo que resulta importante la exploración del resto de piel y anexos en todos los pacientes y/o familiares.

Es más frecuentemente vista en ingles, cara, y caras dorsal de manos y afecta a ambos sexos por igual. Las lesiones son comúnmente asintomáticas o con muy ligero prurito.⁶

La presentación clínica modificada puede dar muchas apariencias como eritema, placas pequeñas sin borde

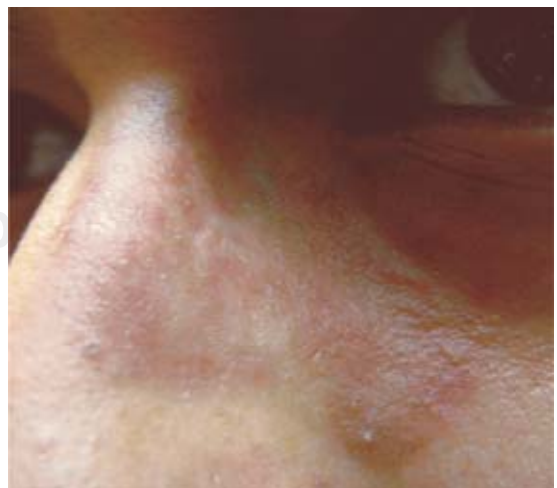

Figura 5. Mancha residual, 2 semanas de tratamiento.

microvesicular activo, presencia de pápulas, pústulas, aspecto eccematoso, hiperpigmentación, de tamaño y forma diferentes.

Además de cambiar el aspecto clínico de la infección y otras complicaciones del uso de esteroides tópicos ya conocidos que pueden presentarse son: atrofia, estrías, telangiectasias, glaucoma, hipertensión intraocular, y formación de cataratas, acné por esteroides, rosácea esteroidea, fotosensibilidad, e incluso supresión del eje hipofisiario adrenal.²

El cuadro mejora de forma evidente, pero recidiva inmediatamente al suspender la medicación con esteroides, por lo que vuelve a retratarse y el ciclo se repite así de forma reiterada «*incógnito*» lo que constituye la «clave» para pensar en el diagnóstico.^{1,2}

A menudo se requiere de realizar un examen directo con hidróxido de potasio (KOH) de escamas de borde de las lesiones para búsqueda de filamentos fúngicos, con el que generalmente es suficiente cuando son positivos. Pueden realizarse también cultivos fúngicos (DTM, medio de Sabouraud con agar dextrosa y agar Mycosel) o biopsia de piel con tinción de ácido peryódico de Shift (PAS), cuando existe duda o ante infecciones recalcitrantes.^{1,2}

Los diagnósticos diferenciales dependen de la topografía y entre ellos se encuentran, dermatitis numular, psoriasis, pitiriasis rosada, dermatitis de contacto.² En las formas faciales la presentación más frecuente son rosácea-like, lupus eritematoso discoide-like, y eccema-like.⁴

El tratamiento debe iniciarse con la suspensión del uso de esteroides e inicio de tratamiento antifúngico preferiblemente vía oral. Como terbinafina y azoles como itraconazol y fluconazol, mismos que se prefieren a griseofulvina, pues se acumulan en el estrato córneo.^{1,2,7}

COMENTARIO

La tiña facial que se define como infección por dermatofitos en cara es especial consideración en nuestro caso debido a la topografía vista. Ocupa de 3-4% del total de casos de tiña corporal, y es más frecuente en climas húmedos y cálidos.⁸ Puede ocurrir como parches únicos o múltiples de forma anular. Se caracteriza por producir sensación de quemazón, prurito leve o ser asintomáticas y exacerbarse ante exposición solar, son muy frecuentemente subdiagnosticadas y tratadas como otras dermatosis^{1,8} lo que ocasiona que muy frecuentemente se convierta en una tiña incógnita.

Un estudio demostró que el 85% de los pacientes con tiña faciei también presenta una dermatofitosis en uñas y en ambas lesiones se aísla el mismo agente. Lo que sugiere la autoinoculación dermatofítica.⁸ Las especies más frecuentemente aisladas son *T. tonsurans*, *T. rubrum* *M canis*, *T. mentagrophytes*.^{8,9}

Los dx diferenciales más frecuentes corresponden en orden de frecuencia a lupus eritematoso discoide, infiltración linfocítica, dermatitis seborreica, rosácea dermatitis de contacto.¹⁰ Según lo anterior se reportan con frecuencia casos diagnosticados previamente como lupus eritematoso y tratado con esteroides sistémicos, mismos que empeoran las lesiones, ante lo cual nos vemos obligados a descartar otros diagnósticos entre los que no deben olvidarse la tiña facial o la incógnita, y previo a inicio de cualquier terapéutica utilizar los métodos diagnósticos que se tengan al alcance como puede ser un examen directo.^{9,11}

Llama la atención en este tipo de «tiñas atípicas» el protagonismo de *T. rubrum*. Es cierto que es un dermatofito a la alza y es lógico pensar que, al igual que su incremento aparece en la mayoría de las otras dermatofitosis, también lo haga en las formas atípicas. No obstante, es posible que se trate de una especie dotada de una peculiar tendencia a producir cuadros de foliculitis, que al no ser correctamente tratados conducen a la producción de formas clínicas atípicas.¹

BIBLIOGRAFÍA

1. Moreno JC. Nuevos aspectos clínicos de las dermatomicosis. *Rev Iberoam Micol* 1999; 16: S22-S25.
2. Kross D. What's Your diagnosis? Nine-year-old Girl with a Public Rash Gone Incognito. *J Pediatr Adolesc Gynecol* 2006; 19: 307-12.
3. Siddaiah N, Ericsson Q. Tacrolimus-induced tinea incognito. *Cutis* 2004; 73: 237-8.
4. Romano S, Maritati E, Gianni C. Tinea incognito in Italy: a 15-year survey. *Mycoses* 2003; 49: 383-387
5. Grant C, Pont V. Tiña inflamatoria diseminada: presentación inusual. *Rev Iberoam Micol* 1998; 15: 100-102.
6. Sánchez-Castellanos M, Mayorga-Rodríguez J. Tinea incognito due to Trichophyton mentagrophytes. *Mycoses* 2005; 50: 85-87.
7. McGinness J, Wilson B. Tinea incognito masquerading as granulomatous periorificial dermatosis. *Cutis* 2006; 77: 293-296.
8. Lin R, Szepletowski J. Tinea faciei, an often deceptive facial eruption. *International Journal of Dermatology* 2004; 43: 437-440.
9. Meymandi S, Marni C. Tinea faciei mimicking cutaneous lupus erythematosus: a histopathologic case report. *J Am Acad Dermatol* 2003; 48: S7-8.
10. Cirillo-Hyland V, Humphreys. Tinea faciei. *T. J Am Acad Dermatol* 1993; 29: 119-20.
11. Singh R, Bharu K. Tinea faciei mimicking lupus erythematosus. *Cutis* 1994; 53: 297-8.