

## Micetoma en pacientes pediátricos. Reporte de 19 casos

### RESUMEN

**Antecedentes:** el micetoma es la micosis subcutánea más frecuente en México; sin embargo, hoy día no existe evidencia de la poca frecuencia de micetomas en niños. En la actualidad existen escasas series publicadas acerca de esta infección en esta población.

**Objetivo:** describir los aspectos clínicos y epidemiológicos de los micetomas en una serie de casos pediátricos.

**Material y método:** estudio retrospectivo de 14 años en búsqueda de casos de micetoma en pacientes pediátricos atendidos en el Instituto Dermatológico de Jalisco Dr. José Barba Rubio.

**Resultados:** se encontraron 19 casos de micetoma en pacientes pediátricos, con frecuencia de 1.3 casos por año. El paciente mayor fue de 17 años y el menor de 6, con media de 13 años. Predominaron los hombres en 11 de 19 casos, el tiempo de evolución tuvo una media de 23.15 meses. La topografía más afectada fueron las extremidades inferiores con 10 de 19 casos. El examen directo fue positivo en 17 de 19 casos y los cultivos en 13 de 19, en todos los casos se aisló *Nocardia* spp. Predominó el tratamiento con trimetoprim-sulfametoxazol en 15 de 19 casos, en tratamiento combinado o monoterapia.

**Conclusión:** los micetomas en edad pediátrica son raros, esto pudiera asociarse con la ausencia de hormonas sexuales; sin embargo, las características clínicas son similares a las de los adultos.

**Palabras clave:** micetomas, pediatría, *Nocardia*, trimetoprim, sulfametoxazol.

## *Mycetoma in pediatric patients. A report of 19 cases*

### ABSTRACT

**Background:** *Mycetoma is the most common subcutaneous mycosis in Mexico; however, until now, there is no clear evidence on why this infection is infrequent in children. To our knowledge, there are only few published studies regarding mycetomas in pediatric patients.*

**Objectives:** *To describe epidemiologic and clinical findings in cases of mycetoma in children.*

Andrea Paola Tovar-Garza<sup>1</sup>  
Juan Gabriel Barrientos-García<sup>2</sup>  
Jorge Mayorga<sup>3</sup>

<sup>1</sup> Residente de Dermatología.

<sup>2</sup> Dermatólogo y dermatopatólogo adscrito.

<sup>3</sup> Jefe del Centro de Referencia en Micología (CE-REMI).

Instituto Dermatológico de Jalisco Dr. José Barba Rubio.

Recibido: 20 de octubre 2014

Aceptado: 13 de enero 2015

**Correspondencia:** Dra. Andrea Paola Tovar Garza  
Instituto Dermatológico de Jalisco Dr. José Barba Rubio  
Av. Federalismo Nte. 3102  
45190 Zapopan, Jalisco, México  
dra.andreatovargarza@gmail.com

### Este artículo debe citarse como

Tovar-Garza AP, Barrientos-García JG, Mayorga J. Micetoma en pacientes pediátricos. Reporte de 19 casos. Dermatol Rev Mex 2015;59:189-194.

**Material and method:** A retrospective study was done throughout a 14-year-period in search of mycetomas in pediatric patients at the Dermatologic Institute of Jalisco Dr. José Barba Rubio.

**Results:** In total 189 cases of mycetoma were identified, 19 cases corresponded to patients under 18 years old (10%), incidence of 1.3 cases per year. The oldest was 17 years and the youngest was 6 years, with a mean age of 13 years old. It hardly predominated in men (11/19) with an average duration of the disease of 23.15 months. The most common area affected was lower limbs in 10/19 cases. Direct microscopy examination was positive in 17/19 cases and isolation by culture was achieved in 13/19 cases, identifying *Nocardia spp* in all cases. Patients were treated under a trimethoprim-sulfamethoxazole regimen in 15/19 cases, as monotherapy or combined medical treatment.

**Conclusion:** Mycetomas in children are rare and it could be explained by the absence of sexual hormones at this age; however, the clinical findings are similar as in adults.

**Key words:** mycetomas, pediatrics, *Nocardia*, trimethoprim, sulfamethoxazole.

## ANTECEDENTES

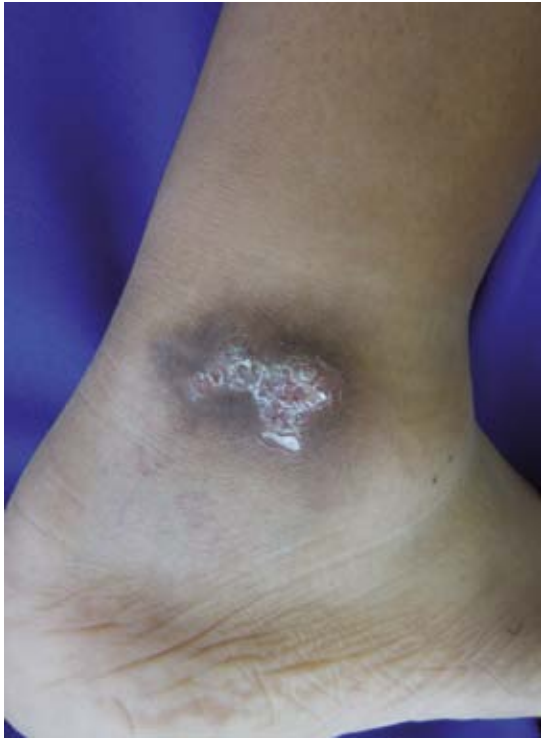El micetoma es una infección subcutánea crónica, que predomina en las extremidades inferiores con posible extensión a tejido óseo y raramente a vísceras.<sup>1</sup> En términos clínicos, se distingue por aumento de volumen, deformación y fístulas (Figura 1), por las que drena un exudado, que contiene las formas parasitarias, denominadas "granos".<sup>1,2</sup>

Por su origen se divide en los causados por hongos (eumicetomas) y por bacterias filamentosas (actinomicetomas).<sup>1</sup> En México, su frecuencia es de 3.4 y 96.5%, respectivamente, predomina *Nocardia brasiliensis* y en segundo lugar *Actinomyces madurae*.<sup>1</sup>

Los micetomas predominan en zonas geográficas vecinas al trópico de cáncer, como: Sudán, Somalia, Senegal, India, Yemen, Colombia y

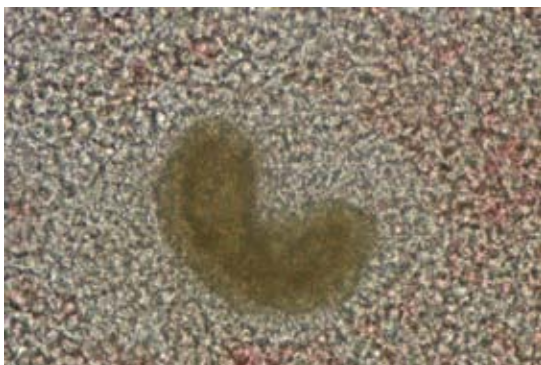
México. Se observan con mayor frecuencia en los pacientes que habitan en áreas rurales porque están expuestos a múltiples traumatismos, que sirven como puerta de entrada para los agentes etiológicos.<sup>3</sup> López-Martínez y colaboradores, en su estudio de 3,933 casos de micetomas en México, reportan que Jalisco es el estado de mayor prevalencia con 676 casos. En pacientes de 0 a 15 años correspondió a 4% (132 casos).<sup>1</sup>

Hasta el momento no existe una explicación clara de la poca frecuencia de micetomas en niños. Sin embargo, en su estudio, Hernández-Hernández y colaboradores demostraron *in vivo* que la testosterona y la progesterona exacerban el padecimiento y los estrógenos proporcionan un factor protector contra el mismo. Por consiguiente, la ausencia de hormonas sexuales explicaría la poca prevalencia en este grupo etario.<sup>4-6</sup>



**Figura 1.** Micetoma en la extremidad inferior, se observa aumento de volumen y fístulas.

El diagnóstico micológico se corrobora observando los “granos” en el examen microscópico directo (el tamaño, la forma y el color orientan al agente etiológico probable). Figura 2



**Figura 2.** Grano de *Nocardia* sp al examen directo.

El aislamiento se obtiene en agar dextrosa Sabouraud simple, modificado o ambos (micobiótico).<sup>2,3</sup> Además, se puede realizar el estudio histopatológico, en el que observamos un granuloma crónico supurativo, así como las características morfológicas del “grano”.<sup>2,3</sup> Se puede recurrir a estudios de imagen, como la radiografía simple, para evidenciar múltiples cavidades (geodos).<sup>7</sup> La resonancia magnética nuclear es más sensible y específica, en la que se pueden observar cambios más tempranos.<sup>2,3</sup> Bonifaz y colaboradores proponen el uso de tomografía computada helicoidal para valorar la extensión visceral y estructuras vasculares, sobre todo en micetomas extensos en el tronco.<sup>7</sup> Idealmente se debe contar con estudios moleculares, como la reacción en cadena de la polimerasa, que permite tipificar las especies por amplificación de una región específica del complejo génico ribosomal.<sup>3</sup>

No existe un tratamiento estandarizado contra los micetomas y, por consiguiente, cada caso debe individualizarse de acuerdo con el agente causal, edad, topografía, extensión y condiciones generales del paciente.<sup>2,3,8-10</sup> El estudio con la mayor cantidad de pacientes pediátricos se realizó en Sudán, con 722 casos en un periodo de 19 años.<sup>11</sup> En estos casos el tratamiento fue con estreptomina, a dosis de 500 mg/diarios combinado con trimetoprim-sulfametoxazol 860 mg diarios; así como amikacina 15 mg/kg/día combinada con trimetoprim-sulfametoxazol 860 mg diarios.<sup>11</sup> En la serie más grande realizada en México de pacientes pediátricos se homogeneizó el tratamiento con trimetoprim-sulfametoxazol combinado con diaminodifenilsulfona y, en casos sin respuesta, se agregó amoxicilina con ácido clavulánico.<sup>12</sup>

## MATERIAL Y MÉTODO

Estudio retrospectivo efectuado de 2000 a 2013 en el Instituto Dermatológico de Jalisco Dr. José Barba Rubio, en búsqueda de casos de miceto-

mas en pacientes pediátricos en los registros del Centro de Referencia en Micología (CEREMI), además de los expedientes electrónicos.

Se incluyeron las siguientes variables: examen directo con lugol, cultivos micológicos o ambos, positivos para cualquier agente etiológico, menores de 18 años de edad, género, topografía clínica y tratamiento.

## RESULTADOS

En 14 años de estudio de micetomas en el Instituto Dermatológico de Jalisco Dr. José Barba Rubio, encontramos 189 casos, de los que 19 fueron pacientes menores de 18 años (10%), con frecuencia de 1.3 casos por año (Cuadro 1).

**Cuadro 1.** Estudio de micetomas en el Instituto Dermatológico de Jalisco de 2000 a 2013

	Núm. de casos	Porcentaje	Frecuencia anual
Micetomas	189	-	13.5
Menores de 18 años	19	10	1.3

El paciente mayor fue de 17 años y el menor de 6, con media de 13 años, al dividirlos por grupos, 2 de 19 casos eran escolares y 17 de 19, adolescentes. En relación con el género, 11 de 19 eran hombres. El tiempo de evolución fue variado, desde un mes hasta 10 años, con media de 23.15 meses; 17 de 19 pacientes eran estudiantes, uno albañil y una paciente se dedicaba al hogar (Cuadro 2).

Las topografías afectadas fueron principalmente las extremidades inferiores en 10 de 19 casos, las extremidades superiores con 4 de 19 casos y, en menor proporción, el tronco en 2 casos (Cuadro 3).

Los resultados del estudio micológico demostraron que el examen directo con lugol fue positivo

para granos en 17 de 19 casos y se encontraron cultivos positivos en 13 de 19; en todos los casos se aisló *Nocardia* spp; en 12 de 19 casos ambos estudios resultaron positivos (Cuadro 4).

En relación con el tratamiento, observamos 11 diferentes esquemas, de los que predominó el tratamiento con trimetoprim-sulfametoxazol en 15 de 19 casos, indicado en tratamiento combinado en 13 de 15 casos y en monoterapia en 2 casos, seguido de diaminodifenilsulfona (DDS) en 7 de 19 casos, en tratamiento combinado en 6 casos y en monoterapia en sólo un caso. Asimismo, en 3 de 19 casos la base del tratamiento fue amoxicilina más ácido clavulánico (Cuadro 2).

## DISCUSIÓN

El micetoma es una infección crónica que puede llegar a ser causa importante de incapacidad en México, que es el país latinoamericano que registra más casos.<sup>5-7</sup> En el Instituto Dermatológico de Jalisco Dr. José Barba Rubio en 14 años de estudio encontramos 189 casos, de los que 19 correspondieron a pacientes menores de 18 años, con prevalencia de 10%, mayor a la reportada en otros estudios nacionales. Bonifaz y colaboradores reportan una prevalencia menor a la de nuestro estudio en un periodo de 25 años (4.5%). En nuestra serie la distribución de género fue de 1.3:1 (hombre:mujer), a diferencia de lo que se observa en adultos: relación hombre:mujer de 3:1.<sup>1</sup> En este estudio 90% de los casos correspondió a adolescentes; este hallazgo apoya la idea de que el componente hormonal juega un papel importante en el crecimiento de *Nocardia*.<sup>4,5</sup>

La mayor parte de los micetomas corresponde a las extremidades inferiores, similar a lo reportado en adultos. Fahal y colaboradores<sup>11</sup> reportaron la serie más grande de micetomas en menores de 18 años con 722 casos, en 85% la afectación fue en las extremidades inferiores y con poca frecuencia la espalda, la cabeza y el cuello (0.1%).

**Cuadro 2.** Datos sociodemográficos y tratamiento

Paciente	Edad (años)	Género	Evolución (meses)	Ocupación	Tratamiento
1	15	F	24	Estudiante	TMP-SMX
2	12	M	6	Estudiante	TMP-SMX + rifampicina
3	12	F	5	Estudiante	TMP-SMX
4	14	M	5	Estudiante	AMX-ACC
5	14	M	6	Estudiante	TMP-SMX + amikacina
6	15	F	1	Estudiante	TMP-SMX + DDS
7	6	M	6	Estudiante	TMP-SMX + DDS
8	11	M	8	Estudiante	DDS
9	13	M	24	Estudiante	AMX-ACC + DDS
10	14	F	6	Estudiante	TMP-SMX + DDS + amikacina
11	17	F	8	Hogar	AMX-ACC
12	11	M	48	Albañil	TMP-SMX + DDS + rifampicina
13	15	M	48	Estudiante	TMP-SMX + ciprofloxacino + rifampicina
14	16	F	4	Estudiante	TMP-SMX + rifampicina
15	11	F	96	Estudiante	TMP-SMX + amikacina
16	17	M	12	Estudiante	TMP-SMX + amikacina
17	9	F	6	Estudiante	TMP-SMX + rifampicina
18	11	M	12	Estudiante	TMP-SMX + DDS+ minociclina
19	15	M	120	Estudiante	TMP-SMX + amikacina

TMP-SMX: trimetoprim-sulfametoxazol; AMX-ACC: amoxicilina-ácido clavulánico, DDS: diaminodifenilsulfona.

**Cuadro 3.** Topografía afectada (n=19)

	Núm. de casos
Extremidades inferiores	10
Extremidades superiores	4
Cabeza y cuello	3
Tronco	2

**Cuadro 4.** Resultados del estudio micológico (n=19)

Tipo de examen	Casos positivos
Examen directo	17
Cultivos	13, <i>Nocardia</i> spp
Ambos	12

En México son más frecuentes los micetomas actinomicéticos, como se comprueba en esta serie. Bonifaz y colaboradores reportan el crecimiento de *Nocardia brasiliensis* en 80% de los casos y únicamente 13% por *Madurella mycetomatis*. La serie más grande de niños con micetoma

corresponde a la de Sudán; sin embargo, en esta área geográfica predominan los eumicetomas, que corresponden a 80% de los casos.

En nuestro estudio la base del tratamiento fue trimetoprim-sulfametoxazol. Otros autores consideran tratamiento combinado con trimetoprim-sulfametoxazol y DDS como mejor opción terapéutica.<sup>12</sup> Sin embargo, es importante recordar que la administración concomitante de DDS con trimetoprim-sulfametoxazol incrementa las concentraciones plasmáticas de DDS y, por consiguiente, sus efectos adversos.<sup>13</sup> Por tanto, en niños es importante la vigilancia para evaluar los efectos adversos o considerar tratamientos más inocuos, como amoxicilina-ácido clavulánico.

## CONCLUSIÓN

Los micetomas en niños son poco frecuentes y sus características clínicas son similares a las de los adultos.

## REFERENCIAS

1. López-Martínez R, Méndez-Tovar LJ, Bonifaz A, Arenas R y col. Actualización de la epidemiología del micetoma en México: revisión de 3933 casos. *Gac Med Mex* 2013;149:586-592.
2. Welsh O, Vera-Cabrera L, Salinas-Carmona MC. Mycetoma. *Clin Dermatol* 2007;25:195-202.
3. Lichon V, Khachemoune A. Mycetoma: a review. *Am J Clin Dermatol* 2006;7:315-321.
4. Hernández-Hernández F, López-Martínez R, Méndez-Tovar LJ, Manzano-Gayosso P. *Nocardia brasiliensis*: *in vitro* and *in vivo* growth response to steroid sex hormones. *Micopathologia* 1995;132:79-85.
5. Ramírez-Tamayo T. Determinación de hormonas sexuales esteroides en pacientes con micetoma por *N. brasiliensis* y *A. madurae*. Tesis de especialización en Dermatología. Fac Med UNAM. México, 1998.
6. Fahal AH. Mycetoma: a thorn in the flesh. *Trans R Soc Trop Med Hyg* 2004;98:3-11.
7. Bonifaz A, González-Silva A, Albrandt-Salmerón A, Padilla MC, et al. Utility of helical computed tomography to evaluate the invasion of actinomycetoma: a report of 21 cases. *Br J Dermatol* 2008;159:698-704.
8. Dixon JM. Sulfanilamide therapy in madura foot. *Va Med Mon* 1941;68:281-282.
9. Ameen M, Arenas R. Developments in the management of mycetomas. *Clin Exp Dermatol* 2008;34:1-7.
10. Mahgoub ES. Medical management of mycetoma. *Bull World Health Organ* 1976;54:303-310.
11. Fahal AH, Abu Saba AH. Mycetoma in children in Sudan. *Trans R Soc Trop Med Hyg* 2010;104:117-121.
12. Bonifaz A, Ibarra G, Saúl A, Paredes-Solis V, et al. Mycetoma in children: Experience with 15 cases. *Pediatr Infect Dis J* 2007;26:50-52.
13. Zhu YI, Stiller MJ. Dapsone and sulfones in dermatology: overview and update. *J Am Acad Dermatol* 2001;45:420-434.