

Esporotricosis cutánea diseminada: un caso de la región de La Montaña del estado de Guerrero, México

RESUMEN

La esporotricosis es una micosis subcutánea o profunda de curso subagudo o crónico producida por hongos dimórficos del complejo *Sporothrix schenckii*, afecta la piel y los linfáticos en forma de nódulos y gomas; rara vez afecta los huesos, las articulaciones y otros órganos. Comunicamos el caso de una paciente de 36 años de edad, campesina, originaria de Acatepec, en la región de La Montaña del estado de Guerrero. La paciente tenía lesiones ulceradas cubiertas de costras sanguíneas gruesas, morfología atípica para esta micosis. El cultivo se realizó en medio de Sabouraud dextrosa agar, en el que crecieron cepas blancas de aspecto húmedo, así confirmamos el diagnóstico de esporotricosis. En el estudio histopatológico se observaron células gigantes multinucleadas que en su interior mostraron levaduras en forma de cigarro, su tratamiento fue con yoduro de potasio 6 g/día. Un mes después la paciente acudió a consulta con mejoría leve, no regresó posteriormente a su control médico. Comunicamos este caso por la morfología clínica poco característica.

Palabras clave: esporotricosis cutánea diseminada, *Sporothrix schenckii*, yoduro de potasio, Acatepec, Guerrero.

Cutaneous disseminated sporotrichosis: A case from La Montaña region of Guerrero, Mexico

ABSTRACT

Sporotrichosis is a subcutaneous or deep mycosis subacute or with chronic course produced by dimorphic fungi Sporothrix schenckii complex, affects skin, lymph nodes, like gums; rarely occurs in bones, joints and other organs. We report the case of a 36-year-old female patient, from Acatepec in the region La Montaña of Guerrero, Mexico. Patient had ulcerated lesions covered with thick crusts blood, atypical morphology for this mycosis. The culture was performed in Sabouraud dextrose agar medium in which wet look white strains grew and confirmed the diagnosis of sporotrichosis. Histopathology showed cigar shaped yeast inside giant cells. Treatment with potassium iodide 6 g/day was installed. Thirty days later the patient returned to consultation with slight improvement, but did not return for follow up. We report this case due to the uncharacteristic morphology.

Key words: cutaneous disseminated sporotrichosis, *Sporothrix schenckii*, potassium iodide, Acatepec, Guerrero.

Guadalupe Chávez-López¹
Roberto Estrada-Castañón¹
Guadalupe Estrada-Chávez²
María Elisa Vega-Memije³
Gabriela Moreno-Coutiño³

¹ Dermatología y Micología, Hospital General de Acapulco, SS.

² Unidad Académica de Medicina, Universidad Autónoma de Guerrero.

³ Hospital General Dr. Manuel Gea González, México, DF.

Recibido: 18 de noviembre 2014

Aceptado: 13 de enero 2015

Correspondencia: Dra. Guadalupe Chávez López
Juan Sebastián Elcano 222-312
39355 Acapulco, Guerrero, México
chavezg13@live.com.mx

Este artículo debe citarse como

Chávez-López G, Estrada-Castañón R, Estrada-Chávez G, Vega-Memije ME, Moreno-Coutiño G. Esportricosis cutánea diseminada: un caso de la región de La Montaña del estado de Guerrero, México. Dermatol Rev Mex 2015;59:228-232.

ANTECEDENTES

La esporotricosis es una infección subcutánea o profunda producida por *Sporothrix schenckii*, hongo dimórfico que tiene una forma filamentosa en la naturaleza, vive en el suelo, vegetales, madera, paja, musgo, plantas espinosas, crece a 25°C en los medios de cultivo, produciendo conidios y adquiere su forma levaduriforme en el huésped a 37°C, su polimorfismo depende de la variedad clínica, la más frecuente es la forma linfangítica.^{1,2}

S. schenckii fue reconocido por más de un siglo como el único agente causal, pero con base en aspectos fisiológicos y moleculares, se ha propuesto como un complejo de especies distintas: *Sporothrix brasiliensis*, *Sporothrix mexicana*, *Sporothrix globosa*, *S. schenckii* (*sensu stricto*), *Sporothrix luriei* y *Sporothrix pallida* (anteriormente *Sporothrix albicans*).^{3,4}

La esporotricosis tiene distribución mundial, se ha reportado en África, Australia, Japón, Perú, Colombia y Guatemala; en México ocupa el segundo lugar de las micosis subcutáneas.¹ En el estado de Jalisco, en una casuística de 822 casos se colocó en primer lugar;⁵ afecta a ambos sexos, es una enfermedad ocupacional, predominantemente en personas que trabajan en el medio rural. Las lesiones son precedidas por el antecedente de un traumatismo con material contaminado con el hongo; se han reportado casos por mordedura de animales, como gatos⁶ y murciélagos;⁷ el medio ambiente es favorecedor por la vegetación y la escasa protección que tienen los campesinos. En zonas endémicas el hongo puede penetrar al organismo por vía respiratoria y originar los casos pulmonares primarios, se manifiesta clínicamente por cuadros que semejan una gripa común y puede pasar inadvertida por el paciente o mostrar diseminación y ocasionar la muerte.⁸

Las mujeres y los niños se ven afectados frecuentemente por la participación en labores agrícolas,

lo que incrementa su incidencia en menores de 15 años y adultos entre 20 y 35 años.^{1,5,6} Posterior a la inoculación hay un periodo de incubación que puede durar varios días o meses, tras lo que puede aparecer la infección en cualquiera de las siguientes formas clínicas:

Cutánea linfática. Es la forma más frecuente (75%), afecta los miembros superiores, inferiores y la cara, posterior a la inoculación del hongo aparece el chancro esporotricósico y lesiones nodo-gomasas que siguen el trayecto de los vasos linfáticos, pueden ulcerarse y drenar material purulento.

Cutánea fija. Representa 25% de los casos, pero en algunos países como Costa Rica y Japón se observa, incluso, en 60%. Está constituida por una lesión única, verrugosa o vegetante, generalmente asintomática o con leve prurito, así como costras melicéricas, rodeadas de un halo eritemato-violáceo; en esta forma clínica el paciente cursa con buena respuesta inmunitaria.

Cutánea hematógena. Entidad rara (1-2%) que se asocia con frecuencia con un estado anérgico, en enfermedades como diabetes, linfoma, embarazo, VIH-SIDA,⁹ tratamiento con corticoesteroides sistémicos o alcoholismo crónico.^{1,4}

CASO CLÍNICO

Paciente femenina de 36 años de edad, campesina, originaria de Acatepec, Guerrero, México, con dermatosis diseminada a las extremidades superiores que afectaba el dorso y el dedo índice de la mano derecha y la cara anterior del antebrazo izquierdo, en más de la mitad de su extensión, con una cicatriz retráctil en el pliegue del codo. La dermatosis estaba constituida por placas ulceradas, con halo violáceo, cubiertas de costras sanguíneas gruesas y exudado seroso en ambas áreas (Figuras 1 a 3), de nueve meses de evolución, y sin recordar el antecedente de

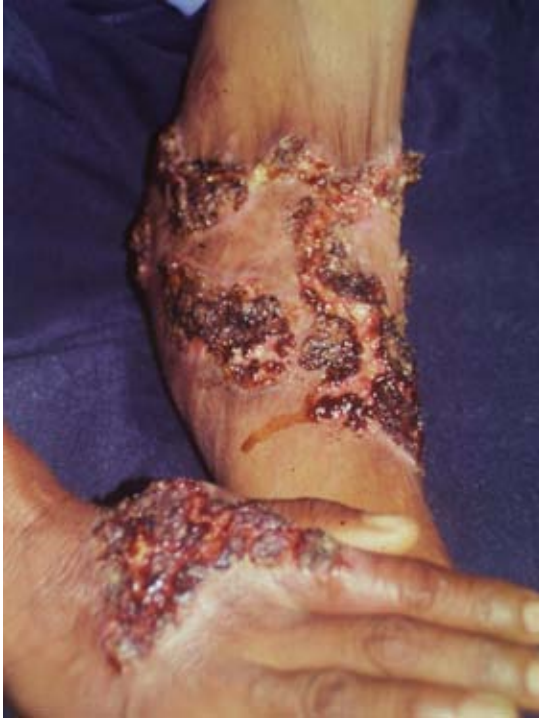

Figura 1. Panorámica de las lesiones de esporotricosis diseminada.

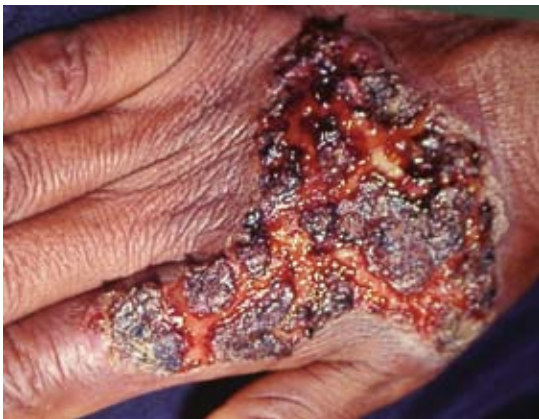

Figura 2. Lesión impetiginizada de esporotricosis diseminada.

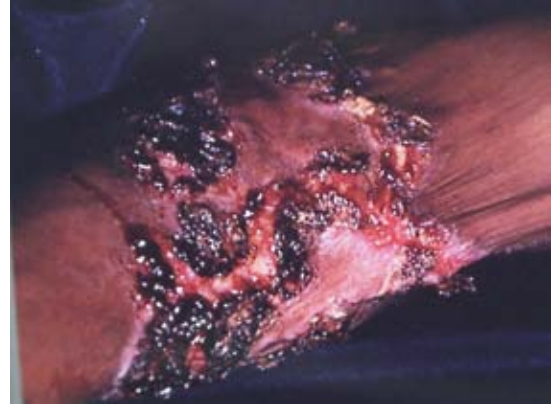

Figura 3. Acercamiento de esporotricosis diseminada.

traumatismo. La paciente refirió iniciar con una lesión exudativa en el antebrazo, posteriormente se diseminó a la mano del miembro contralateral; la paciente se aplicó remedios caseros y tratamientos no especificados que le prescribieron en el centro de salud de su comunidad, sin obtener mejoría. Este caso fue captado en las jornadas de Dermatología Comunitaria AC. Posteriormente, con el apoyo del Gobierno Estatal a través del DIF (Desarrollo Integral de la Familia), se trasladó al Hospital General de Acapulco, donde se le atendió clínicamente en el Servicio de Dermatología y Micología. Se practicó estudio micológico con examen directo con resultado negativo, el cultivo se hizo en medios de Sabouraud dextrosa agar, en el que a los siete días crecieron cepas blancas de *Sporothrix schenckii*, al estudio microscópico de éstas observamos filamentos delgados y septados, con conidióforos que semejaban “flor de margarita o de durazno”, así como conidios que emergían directamente de la hifa. También se practicó una biopsia de piel, con reporte histopatológico que mostró una imagen granulomatosa de tipo tuberculoides, constituida por linfocitos e histiocitos, con formación de células gigantes multinucleadas en cuyo interior se observaron levaduras en forma de cigarro (Figura 4).

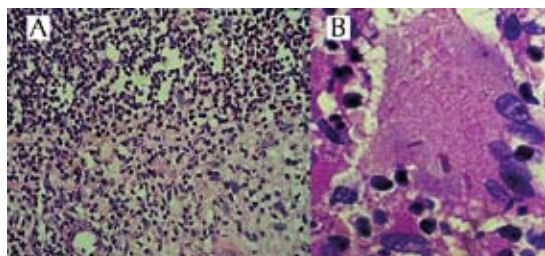


Figura 4. Estudio histopatológico. Reacción granulomatosa tipo tuberculoide. **A.** Célula gigante con levaduras en forma de cigarrillo. **B.** Tinción con hematoxilina y eosina, 40 y 100x.

No se practicó intradermoreacción con esporotricina, ni otros estudios de laboratorio o gabinete; se inició tratamiento con yoduro de potasio 6 g/día, 30 días después la paciente asistió a cita de control con mejoría leve. Desconocemos su evolución posterior porque la paciente no acudió a su control, pues su comunidad se encuentra a ocho horas de Tlapa, la cabecera municipal, y sólo es accesible a pie.

DISCUSIÓN

La esporotricosis es la micosis subcutánea o de inoculación más común en todo el mundo,^{1,4} con áreas de endemia específicas que se deben investigar más, especialmente en el estado de Guerrero en la zona de La Montaña, donde se ha encontrado el mayor número de casos;¹⁰ la población tiene un aparente estado de salud normal, con desnutrición de primer grado que es frecuente en las áreas rurales de nuestro país y especialmente las áreas marginadas por la pobreza.¹¹ De nuestro caso, en términos clínicos, las lesiones sugerían otras entidades, como tuberculosis cutánea verrugosa o cromoblastomicosis, padecimientos infecciosos que son diagnóstico diferencial de esporotricosis. El examen directo y la imagen histológica son inespecíficas, aun encontrando los cuerpos asteroides que no son

exclusivos de esta enfermedad;¹ el cultivo desarrolló una colonia blanca, húmeda y rugosa en la periferia. En las imágenes histopatológicas se pudieron observar las levaduras en forma de cigarrillo, que se han descrito en 32% de los casos, pero que son constantes en los casos diseminados.¹²

La infección por *Sporothrix schenckii* causa, en general, una enfermedad linfocutánea localizada en el huésped inmunocompetente, con frecuencia se encuentra la enfermedad diseminada y sistémica en los pacientes inmunodeprimidos.⁴ Magaña publicó el caso de un hombre de 57 años de edad que, como antecedentes de importancia, tenía diabetes mellitus sin control médico y cirrosis hepática por alcoholismo crónico. Se diagnosticó esporotricosis cutánea diseminada sin afección sistémica.¹³ Hay un número creciente de informes de infección por *S. schenckii* en pacientes inmunodeprimidos por el virus de la inmunodeficiencia humana.⁹

El estado de Guerrero tiene una orografía cambiante y variedad de microclimas, situación que propicia la aparición de la mayor parte de micosis subcutáneas y profundas; se han descrito principalmente micetomas en Acapulco y la región de la Costa Chica.¹⁰ A las comunidades más pobres y apartadas no es fácil llegar con la atención médica especializada; Dermatología Comunitaria AC, con el apoyo de la Liga Internacional para la Dermatología, la Academia Americana de Dermatología, el Hospital General de Acapulco, el Gobierno Estatal a través del DIF y un número cada vez mayor de médicos e instituciones, hace posible que se pueda proporcionar gratuitamente la atención médica y los medicamentos básicos a pacientes de escasos recursos.¹⁴

La tele-dermatología es en la actualidad un medio de comunicación muy accesible, ya sea por telefonía móvil o internet, y es una opción

para los médicos de comunidades remotas que, a través de esta tecnología, pueden enviar las fotos clínicas de sus pacientes a las agrupaciones médicas especializadas¹⁵ y de esta forma diagnosticar tempranamente un mayor número de casos.

REFERENCIAS

1. Bonifaz A. Micología Médica Básica. 4ª ed. Esporotricosis. McGraw-Hill, 2012;15:214-230.
2. Rippon JW. Tratado de Micología Médica. Sporothrichosis. 3ª ed. Interamericana McGraw-Hill, 1990;351-377.
3. Oliveira MM, Almeida Paes R, et al. Molecular identification of the *Sporothrix schenckii* complex. Rev Iberoam Micol 2014;31:2-6.
4. Vázquez-del-Mercado E, Arenas R, Padilla-Desgarenes C. Sporothrichosis. Clin Dermatol 2012;30:437-443.
5. Mayorga J, Barba Rubio J, Muñoz-Estrada VF, Rangel Cortés A y col. Esporotricosis en el Estado de Jalisco, estudio clínico, epidemiológico (1960-1996). Dermatol Rev Mex 1997;41:105-108.
6. Bove-Sevilla PM, Mayorga-Rodríguez J, Hernández-Hernández O. Esporotricosis transmitida por gato doméstico, reporte de un caso. Med Cutan Iber Lat Am 2008;36:33-35.
7. Martínez-Rodríguez C, Enriquez Guerra MA, Arce Romero R, Vallejos Medic Cy col. Esporotricosis cutánea linfangítica por mordedura de murciélago vampiro (*Desmodus rotundus*). Dermat Rev Mex 2013;57:468-472.
8. Campos P, Arenas R. Esporotricosis sistémica mortal. Dermatol Rev Mex 1995;39:34-36.
9. Carvalho MT, de Castro AP, Baby C, Werner B, et al. Disseminated cutaneous sporothrichosis in a patient with AIDS: Report of a case. Rev Soc Bras Med Trop 2002;35:655-659.
10. Chávez G, Arenas R, Pérez-Pólito A, Torres B, Estrada R. Micetomas eumicéticos por *Madurella mycetomatis*, informe de seis casos. Rev Iberoam Micol 1998;15:90-93.
11. Méndez Tovar LJ, Lemini López A, Hernández Hernández F. Frecuencia de micosis en tres comunidades de la Sierra Norte de Puebla. Gac Méd Méx 2003;138:118-122.
12. Ruíz-Esmenjaud J, Arenas-Guzmán R, Vega-Memije ME. Esporotricosis: Estudio histopatológico de 22 casos. Dermatol Rev Mex 1996;40:106-112.
13. Magaña RMC, Juárez L, Arenas R. Esporotricosis cutánea diseminada. Comunicación de un caso. Dermatol Rev Mex 2008;52:228-230.
14. Estrada R, Chávez G, Estrada G. Dermatología Comunitaria 20 años después. Dermatol Rev Mex 2013;57:419-420.
15. D'Angelo M, López Cotti C, Casas I. Teledermatología y Dermatología Comunitaria: Estrategias complementarias para mejorar la accesibilidad y calidad de la atención dermatológica. Dermatol Rev Mex 2013;57:446-453.