

## Amebiasis vulvar

Aguilar-Solís BE<sup>1</sup>, Sánchez-Rodríguez A<sup>2</sup>, Saeb-Lima M<sup>4</sup>, Álvarez-Trejo VE<sup>3</sup>

### Resumen

La amebiasis cutánea es una manifestación poco frecuente de infección por *Entamoeba histolytica*; es ocasionada más comúnmente por extensión de contigüidad desde el intestino a la piel. La amebiasis cutánea primaria es una forma poco frecuente de afección en la que la piel es infectada de manera directa, sin que exista un foco intestinal o hepático. Por lo poco característico de las manifestaciones clínicas, es difícil su diagnóstico temprano, así como el tratamiento oportuno. Se comunica el caso de una paciente con amebiasis cutánea, en la que el diagnóstico se estableció mediante biopsia de las úlceras vulvares; se trató con metronidazol, con remisión completa de las lesiones.

**PALABRAS CLAVE:** amebiasis vulvar, *Entamoeba histolytica*, metronidazol.

Dermatol Rev Mex 2017 March;61(2):142-146.

### *Vulvar amoebiasis.*

Aguilar-Solís BE<sup>1</sup>, Sánchez-Rodríguez A<sup>2</sup>, Saeb-Lima M<sup>4</sup>, Álvarez-Trejo VE<sup>3</sup>

### Abstract

*Cutaneous amoebiasis is a rare manifestation of Entamoeba histolytica infection, being most commonly caused by extension of contiguity from the intestine to the skin. Primary cutaneous amoebiasis is a rare form of condition in which the skin is infected directly without a bowel or liver focus. So uncharacteristic of clinical manifestations, it is difficult early diagnosis and timely treatment. This paper reports the case of a patient with cutaneous amoebiasis in which the diagnosis was achieved by biopsy of the vulvar ulcers, she was treated with metronidazole with complete remission of the lesions.*

**KEYWORDS:** vulvar amoebiasis; *Entamoeba histolytica*; metronidazole

<sup>1</sup> Residente de tercer año de Ginecología y Obstetricia.

<sup>2</sup> Dermatólogo.

<sup>3</sup> Ginecólogo.

Hospital General de Tampico Dr. Carlos Canseco, Tampico, Tamaulipas.

<sup>4</sup> Dermatopatóloga, Instituto Nacional de Ciencias Médicas y Nutrición Salvador Zubirán, Ciudad de México.

**Recibido:** junio 2016

**Aceptado:** agosto 2016

### Correspondencia

Dra. Beatriz Elizabeth Aguilar Solís  
dra.aguilar.solis@gmail.com

### Este artículo debe citarse como

Aguilar-Solís BE, Sánchez-Rodríguez A, Saeb-Lima M, Álvarez-Trejo VE. Amebiasis vulvar. Dermatol Rev Mex. 2017 mar;61(2):142-146.

## ANTECEDENTES

La amebiasis está definida por la Organización Mundial de la Salud y por la Organización Panamericana de la Salud como la infección por *Entamoeba histolytica* con o sin la existencia de síntomas.<sup>1-4</sup> Esta parasitosis tiene distribución mundial, pero su prevalencia no es bien conocida, es mayor en los países con malas condiciones sanitarias y socioeconómicas.<sup>4</sup>

En México, el último reporte de casos nuevos de amebiasis intestinal registrado en la población general fue de 299,242 en 2014; en Tamaulipas fue de 4,134 casos nuevos.<sup>3</sup>

La mayoría de los pacientes infectados por *E. histolytica* son portadores asintomáticos;<sup>4</sup> sin embargo, en algunos países produce enfermedad invasiva ya sea intestinal o extraintestinal<sup>1-4</sup> y los órganos más afectados son el hígado, la pleura, el pericardio, el cerebro, el aparato genitourinario y la piel.<sup>1-6</sup>

No todos los infectados padecen amebiasis invasora. Esto depende de la interacción de los factores de virulencia del parásito con el ser humano. Aunque el mecanismo exacto de agresión no se conoce, se presume que la clave de la patogenicidad es la capacidad de causar lisis, necrosis tisular y daño a la matriz extracelular.<sup>2</sup>

La amebiasis cutánea se define como el daño causado a la piel y al tejido blando subyacente por los trofozoítos de *Entamoeba histolytica*, es poco frecuente y su incidencia en todo el mundo se estima de 0.03 a 0.07%; afecta por igual a ambos sexos y es más común en adultos;<sup>4-6</sup> la piel de la región anogenital es la afectada con mayor frecuencia;<sup>4</sup> en las mujeres el orden de afectación es la vagina, la vulva, el cuello uterino, los parametrios y el endometrio.<sup>4-9</sup> El último caso de amebiasis con afectación vulvar reportado en México fue en 2003.<sup>9</sup>

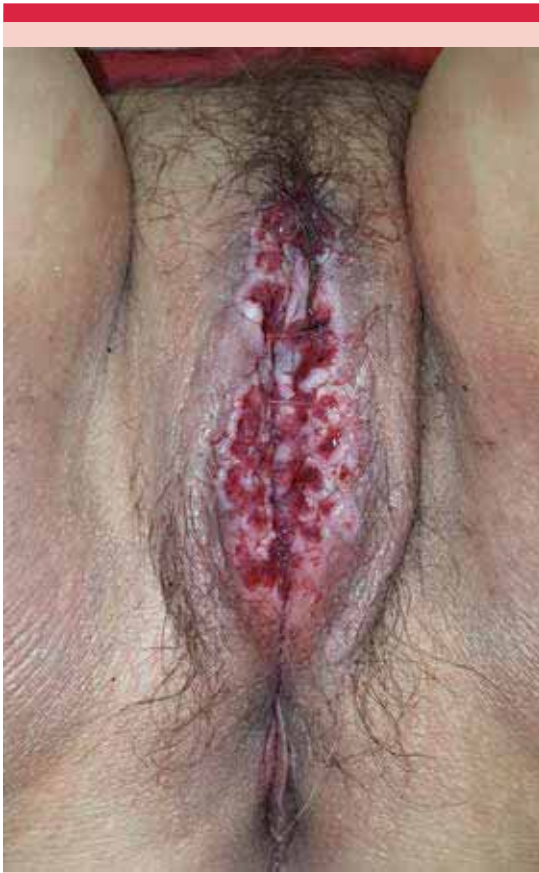Comunicamos el caso de una paciente de 76 años de edad con amebiasis vulvar, atendida en el Hospital General de Tampico Dr. Carlos Canseco, con diagnóstico presuntivo de carcinoma vulvar.

## CASO CLÍNICO

Paciente de 76 años de edad, originaria de San Ignacio, San Luis Potosí, sin enfermedades crónico-degenerativas, de estrato socioeconómico bajo, que inició su padecimiento hacía aproximadamente un año, con prurito y dolor en la región genital. Se multitrató con varios médicos, sin tener alivio; en abril de 2016 acudió a consulta de Ginecología en nuestra institución. A la exploración genital se observó dermatosis localizada en la vulva, que afectaba los labios mayores, los menores y el introíto; esta dermatosis estaba constituida por una placa que cubría los bordes de los labios mayores, de aspecto esponjoso-blanquecino, con múltiples ulceraciones en la superficie, fácilmente sangrantes y con secreción mucoide superficial (Figura 1). El resto de la piel sin alteraciones; la paciente refirió tener evolución crónica, acompañada de ardor, dolor y prurito locales.

El resultado histopatológico de la primera biopsia reportó epitelio escamoso ulcerado con inflamación crónica severa y eosinofilia, negativo a malignidad, por lo que se revaloró y se tomó una segunda biopsia, en la que se reportaron trofozoítos de *Entamoeba histolytica* con eritrofagocitosis mediante el uso de ácido peryódico de Schiff (tinción de PAS), sin evidencia de células malignas (Figura 2).

Con lo anterior se estableció el diagnóstico de amebiasis cutánea con afectación vulvar y se le prescribió tratamiento con metronidazol 500 mg vía oral, cada ocho horas, por 10 días, así como medidas de higiene. Se observó curación clínica luego de 15 días de tratamiento (Figura 3).



**Figura 1.** Aspecto inicial de la lesión, obsérvese la gran cantidad de exulceraciones y el exudado mucoso sobre los labios mayores.

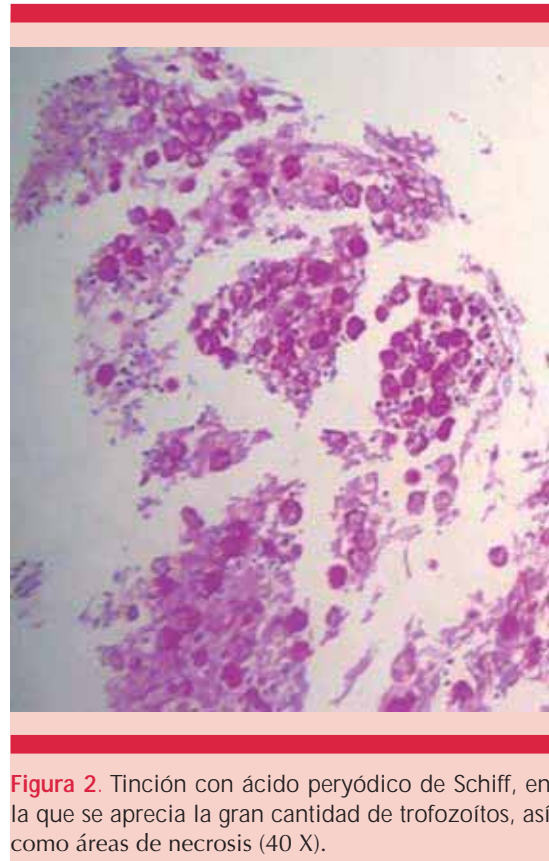
## DISCUSIÓN

*Entamoeba histolytica* es un microorganismo responsable de una amplia variedad de enfermedades invasivas, como absceso hepático amebiano, infección de las vías respiratorias, amebiasis cerebral, genitourinaria y cutánea.<sup>1-4</sup> La infección es a través del agua, alimentos y manos contaminadas con los quistes; también la relación sexual oral-anal se ha reportado como método de transmisión.<sup>1-8</sup>

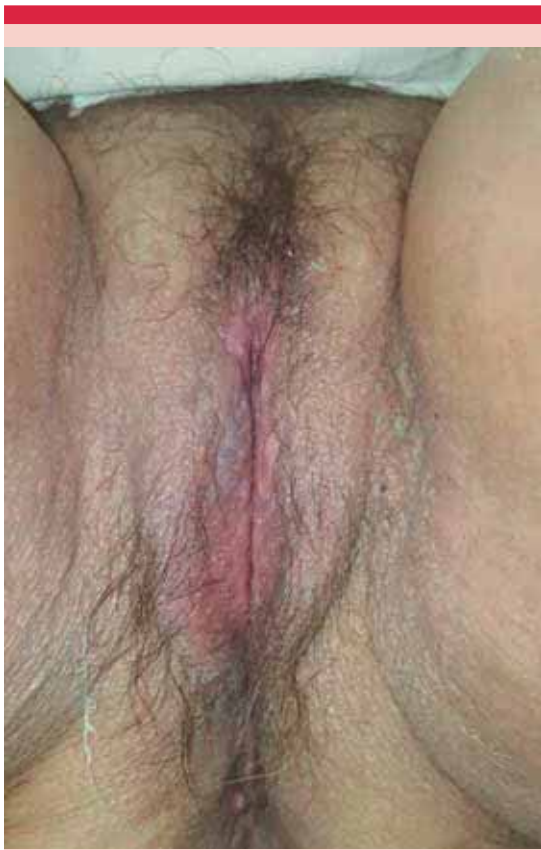La amebiasis cutánea es una manifestación poco frecuente de *Entamoeba histolytica* aun en áreas endémicas y habitualmente se manifiesta como complicación de una disentería amebiana.<sup>5</sup> Existen dos tipos de amebiasis cutánea, de acuerdo con la ruta que siguen los trofozoítos para llegar a la piel: primaria y secundaria.<sup>4</sup>

La amebiasis cutánea primaria es una forma extremadamente poco frecuente de afección, en la que la piel es infectada de manera directa, sin que exista un foco intestinal o hepático. Probablemente el parásito es inoculado en la piel a través del rascado con los dedos contaminados debido a malas condiciones sanitarias.<sup>5,6</sup>

La amebiasis cutánea secundaria es la forma más común y se produce por la extensión por



**Figura 2.** Tinción con ácido peryódico de Schiff, en la que se aprecia la gran cantidad de trofozoítos, así como áreas de necrosis (40 X).



**Figura 3.** Imagen posterior al tratamiento.

contigüidad de los trofozoítos, desde el intestino a la piel perianal-vulvar, alrededor de las fístulas, orificios de colostomía y en el orificio de drenaje de abscesos.<sup>4-5</sup>

La localización de la amebiasis en el aparato genital femenino se ha reportado en varias ocasiones, principalmente en el cuello uterino;<sup>9</sup> los síntomas más frecuentes son sangrado, leucorrea fétida, dolor abdominal, úlceras genitales y prurito;<sup>4-5</sup> también se ha descrito en la vulva, la vagina, las trompas de Falopio y el endometrio.<sup>9</sup> Entre las condiciones que pueden favorecer su aparición están: desnutrición, diabetes mellitus, mala higiene local, infección crónica, síndro-

me de inmunodeficiencia adquirida, colitis amebiana tratada de manera inadecuada,<sup>4-6</sup> alcoholismo, entre otras causas de inmunosupresión.<sup>5</sup> La manifestación clínica suele ser una úlcera de borde irregular debido a la diferencia de velocidad de destrucción y regeneración del tejido, con bordes elevados y engrosados que están rodeados por un halo eritematoso; el fondo de la úlcera está formado por abundante tejido de granulación, cubierto por material necrótico y por exudado hematopurulento.<sup>4-5</sup>

El diagnóstico se realiza con el hallazgo de los trofozoítos de *E. histolytica* en el exudado purulento de las úlceras, mediante examen directo al microscopio en platina caliente o en biopsia de piel (es preferible tomar la muestra de la periferia de la lesión, debido a que es la zona en la que se localizan los trofozoítos<sup>10</sup>), al aplicar tinciones de ácido peryódico de Schiff (PAS) y de gomorio metamina de plata, con lo que se tiñen los trofozoítos hematófagos.<sup>4-7</sup> Pueden realizarse pruebas inmunológicas, como fijación de complemento, hemaglutinación indirecta, reacción de anticuerpos monoclonales fluorescentes, electroinmunotransferencia en gel y la reacción en cadena de la polimerasa.<sup>6</sup> Los hallazgos histológicos más comunes son hiperplasia epidérmica con espongiosis, ulceración, áreas de necrosis, infiltrado inflamatorio mixto y, en específico, trofozoítos hematófagos.<sup>5</sup>

La selección del medicamento y su vía de administración se basa en la localización de los trofozoítos en la luz o pared intestinal o en los tejidos extraintestinales. Otros factores a considerar son la edad, severidad clínica, existencia de otros parásitos intestinales, disponibilidad de los fármacos, eficacia clínica, efectos colaterales y embarazo.<sup>8</sup> Los 5-nitroimidazoles, en particular el metronidazol, son los fármacos de elección en el tratamiento de la afección tisular.<sup>7,8</sup> El esquema prescrito es metronidazol 750-800 mg (30 mg/kg/día sin exceder 2 g/día), tres veces al día du-

rante 10 días, seguido de un esquema con efecto luminal como paromomicina 500 mg (30 mg/kg/día) tres veces al día durante siete días.<sup>4-8</sup> Puede prescribirse a pacientes críticos por vía parenteral;<sup>2</sup> se observa alivio de las úlceras de manera importante con el tratamiento amebicida.<sup>4</sup>

Es necesario el estudio histológico para descartar malignidad, porque se informa que en 8% de los casos coexiste con alguna neoplasia.<sup>9</sup> Los pocos casos reportados de amebiasis vulvar se atribuyen a que el medio ácido y el epitelio escamoso vaginal funcionan como barrera natural a la infección, a la falta de sospecha clínica y por administración de metronidazol en el tratamiento de la vaginosis.<sup>9</sup>

## CONCLUSIÓN

La amebiasis sigue siendo un problema de salud, por lo que a pesar de los pocos casos reportados en México de amebiasis cutánea es importante pensar en esta afección como diagnóstico diferencial para iniciar el tratamiento oportuno y evitar daño extenso de la región genital.

## REFERENCIAS

1. Universidad Nacional Autónoma de México (UNAM), 2011. Entamoebosis o amibiasis o amebiasis. Recuperado de: <http://www.facmed.unam.mx/deptos/microbiologia/parasitologia/amibiasis.html>
2. Ramos-Jiménez J. Infectología clínica 2012;391-396. En: El Manual Moderno, SUIVE/DGE/Secretaría de Salud 2014.
3. [http://www.epidemiologia.salud.gob.mx/doctos/infoepid/inf\\_morbilidad/2014/morbi\\_sep\\_2014.pdf](http://www.epidemiologia.salud.gob.mx/doctos/infoepid/inf_morbilidad/2014/morbi_sep_2014.pdf)
4. Ríos-Yuil JM, Mercadillo-Pérez P, Yuil-de Ríos E, Ríos-Castro M. Amebiasis cutánea: conceptos actuales. Rev Med Hosp Gen Mex 2012;75:114-225.
5. Verma GK, Sharma NL, et al. Amoebiasis cutis: Clinical suspicion is the key to early diagnosis. Australas J Dermatol 2010;51:52-55.
6. Medina-Murillo GR, Rodríguez-Wong U. Amibiasis cutánea perianal. Informe de dos casos. Rev Gastroenterol Mex 2011;76:60-63
7. Carrada-Bravo T. Amibiasis cutánea: parasitosis emergente y letal. Piel 2005;20:28-34.
8. Chacín-Bonilla L. Amebiasis: aspectos clínicos, terapéuticos y de diagnóstico de la infección. Rev Med Chil 2013;141:609-615.
9. Cornejo-Juárez P, Avilés-Salas A. Amebiasis vulvar. Reporte de un caso y revisión de la literatura. Enf Infec y Micro 2003;23:23-26.
10. Ximenez C, Morán P. Amibiasis intestinal: estado actual del conocimiento. Med Int Mex 2007;23:398-407.

### Fundación para la Dermatitis Atópica (FDA) en México

Siendo la dermatitis atópica uno de los padecimientos más prevalentes, crónicos en niños, y que requiere de explicaciones precisas, apoyo a la investigación, para todo eso se creó la Fundación México, tiene como sede al prestigiado Servicio de Dermatología del Instituto Nacional de Pediatría, y lo lidera su jefa la Dra. Carola Durán McKinster, y está conformado por su selecto grupo de especialistas.

Sus objetivos son claros y precisos, afiliación de pacientes, dar información, conducir talleres, ayuda directa a los pacientes. Su página web es:

<http://www.fundacion-dermatitis-atopica.com.mx/>

### Misión y Visión de la FDA

"Su misión. Poner al alcance de los niños mexicanos con Dermatitis Atópica y sus familiares información clara, precisa y profesional sobre qué es, cómo tratar y cómo superar la enfermedad, basados en un enfoque no sólo de salud clínica sino psicológica y social."

"Su visión. Convertir a la Fundación para la Dermatitis Atópica en la entidad de referencia más relevante del país, para dirigir y orientar tanto a pacientes y familiares, como a otras entidades clínicas y sociales que puedan identificar esta enfermedad en su entorno, a fin de brindar los cuidados clínicos y emocionales de más niños con Dermatitis Atópica, para devolverles una mejor calidad de vida que redunde en una mejor integración y un mejor desempeño de estos pequeños en su entorno social."