



# Abordaje laparoscópico para la liberación del ligamento de Treitz en paciente con síndrome de arteria mesentérica superior

Denzil Garteiz Martínez,\* Rafael Carbó Romano,\* Carlos Bravo Torreblanca,\* María Elena López Acosta,\*\* Felipe Vega Rivera,\* Alejandro Weber Sánchez\*

## Resumen

El síndrome de arteria mesentérica superior (SAMS) es una patología poco frecuente que tiene aspectos diagnósticos y terapéuticos controvertidos. Se presenta como una obstrucción intestinal alta, caracterizada por pérdida de peso, anorexia, saciedad temprana, náusea, vómito recurrente y dolor abdominal postprandial. Está ocasionada por la compresión mecánica de la tercera porción del duodeno, entre la arteria mesentérica superior y la aorta. Presentamos el caso de una paciente joven de 17 años de edad en la que se sospechaba algún trastorno de la alimentación debido a la presencia de vómito postprandial frecuente, pérdida de peso y problemas psico-depresivos. Durante su estudio se encontraron datos sugestivos de SAMS y fue sometida a liberación del ligamento de Treitz por laparoscopia con resultados favorables. Se comentan la fisiopatología, el abordaje diagnóstico y las opciones terapéuticas de esta enfermedad.

**Palabras clave:** Síndrome de arteria mesentérica superior, obstrucción duodenal, laparoscopia.

## Abstract

*Superior mesenteric artery syndrome is a rare clinical condition that has controversial diagnostic and therapeutic aspects. It usually presents with signs of upper intestinal obstruction characterized by weight loss, anorexia, early satiety, nausea, repeated vomiting and postprandial abdominal pain which are caused by compression of the third part of the duodenum at the level of the aortomesenteric angle. We present the case of a 17 year old girl which was suspected to have an eating disorder due to frequent vomiting, weight loss and depression. Clinical and radiologic studies suggested superior mesenteric artery syndrome and therefore underwent laparoscopic section of Treitz's ligament with favorable results. Some of the physiopathologic, diagnostic and therapeutic aspects are discussed.*

**Key words:** Superior mesenteric artery syndrome, duodenal obstruction, laparoscopy.

## INTRODUCCIÓN

El síndrome de arteria mesentérica superior ha sido descrito en la literatura como una entidad clínica poco frecuente y de características clínicas variables. Aunque su manifestación principal es la obstrucción duodenal y su presentación clínica se caracteriza por el vómito recurrente, puede tener síntomas inespecíficos y ser difícil de diagnosticar. El diagnóstico definitivo frecuentemente se realiza por medio de la exclusión de otras patologías y no hay un protocolo específico para su estudio.

En cuanto a las opciones terapéuticas se considera que la mayoría de los pacientes no responden favorablemente al tratamiento médico y que por lo general se requiere la corrección quirúrgica. Sin embargo, existe controversia en

\* Cirujano General, Hospital Ángeles Lomas.

\*\* Gastroenteróloga, Hospital Ángeles Lomas.

### Correspondencia:

**Dr. Denzil Garteiz Martínez**

Vialidad de la Barranca s/n C410

Valle de las Palmas, Huixquilucan

Estado de México, 52763 México

Tel: 52465000

Correo electrónico: denzilgarteiz@yahoo.com

cuanto a cuál es el método de elección. Las dos técnicas más utilizadas son la liberación del ligamento de Treitz y la duodenoyeyunostomía, ambas que actualmente se pueden realizar por vía laparoscópica. Además existen otros procedimientos descritos que son menos utilizados.

La evaluación de los pacientes debe ser integrada por diversos especialistas, entre los cuales figuran el gastroenterólogo y el cirujano general principalmente, pero también pueden participar internistas, oncólogos, psiquiatras y otros, según los síntomas y las impresiones diagnósticas iniciales. Una vez establecido el diagnóstico, habiendo descartado otras posibilidades, se debe decidir cuál de los procedimientos será de mayor beneficio y de menor riesgo para el paciente. En este artículo se contemplan algunas de las consideraciones diagnósticas y terapéuticas que deben tomarse en cuenta ante un paciente con síndrome de arteria mesentérica superior.

### CASO CLÍNICO

Paciente femenino de 17 años de edad, originaria del Estado de México, con familia constituida por padres y dos hermanas mayores aparentemente sanos. Antecedente de síndrome de Raynaud y trastornos psicológicos manifestados por depresión y ansiedad, bajo tratamiento con antidepresivos. Sin otras enfermedades, traumatismos, lesiones de columna o cirugías previas.

Referida a nuestro hospital, con historia de dos meses de evolución con dolor abdominal epigástrico intermitente, asociado a distensión abdominal, náusea, vómito postprandial tardío y pérdida de 8 kg de peso. El dolor cedía después del vómito y volvía a presentarse con los alimentos. Sus síntomas digestivos habían sido atribuidos a su trastorno psicológico y a síndrome de intestino irritable y tratados con medidas dietéticas, procinéticos y antiácidos, sin contribuir esto a su mejoría. También se había considerado la posibilidad de algún trastorno de la alimentación como anorexia o bulimia, pero éstos fueron descartados por su psiquiatra.

Al ingreso mostraba signos vitales normales con deshidratación moderada. El abdomen se encontraba distendido, con dolor a la palpación en mesogastrio, peristalsis aumentada y timpanismo generalizado, sin irritación peritoneal. Dentro del protocolo inicial de estudio se le encontró hipokalemia (3.2 mEq/L) y disminución de la relación albúmina/globulina. Las pruebas de función tiroidea, perfil de lípidos, perfil reumatológico, factor reumatoide, coprocultivo y coproparasitoscópicos fueron negativos y el resto de los estudios normales. Después de hidratarla con líquidos intravenosos y controlar el dolor con antiespasmódicos, se realizaron estudios de imagen y endoscopia.

La radiografía simple de abdomen mostró dilatación de la cámara gástrica sin otros datos relevantes. Se realizó una colonoscopia que no mostró patología. En la panendosco-

pia se encontró una gastropatía aguda con presencia de lago biliar gástrico y dilatación de la primera y segunda porciones del duodeno, sin evidencia de obstrucción pilórica. Posteriormente se realizó una tomografía axial computada (Figura 1) abdomino-pélvica contrastada que demostró dilatación moderada de la segunda y tercera porciones del duodeno con una franca reducción de su luz en la raíz adyacente al nacimiento de los vasos mesentéricos (compresión extrínseca en la tercera porción del duodeno), teniendo un ángulo de 40° entre el eje de la aorta y la porción descendente de la arteria mesentérica superior, condicionando una obstrucción parcial del duodeno.

Con estos datos clínicos y paraclínicos, se hizo el diagnóstico de síndrome de arteria mesentérica superior y debido a que la paciente había recibido ya tratamiento médico por dos meses sin respuesta favorable, se decidió realizar liberación del ligamento de Treitz por laparoscopia. La paciente evolucionó satisfactoriamente, siendo egresada al tercer día del postoperatorio, tolerando vía oral y sin complicaciones. A más de 1 año de seguimiento, se encuentra asintomática, con peso recuperado y tolerando una dieta regular. Continúa con síntomas colícticos ocasionales.

### DISCUSIÓN

El síndrome de arteria mesentérica superior (SAMS) es también conocido por los nombres de síndrome de Wilkie, síndrome de pinza mesentérica, obstrucción arteriomesentérica o síndrome de compresión vascular duodenal. Es una patología poco frecuente de obstrucción intestinal alta, caracterizada por pérdida de peso, anorexia, saciedad tem-

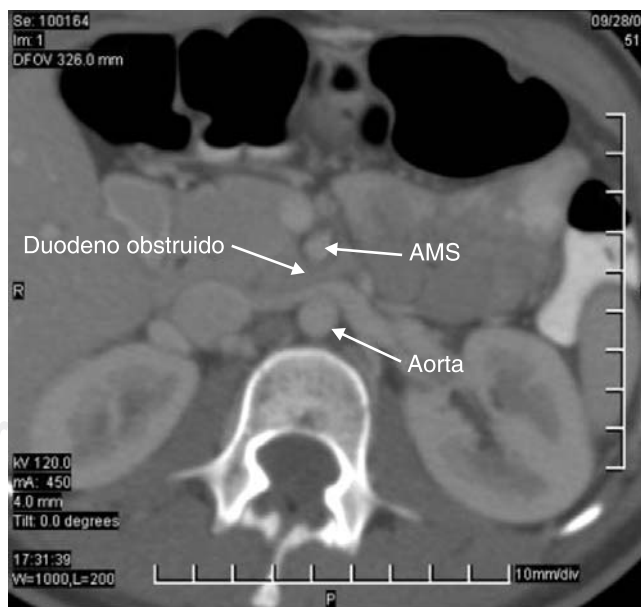


Figura 1. Relación entre aorta, arteria mesentérica superior y duodeno.

prana, náusea, vómito recurrente y dolor abdominal postprandial. La obstrucción es causada por la compresión mecánica de la tercera porción del duodeno, sitio por donde éste pasa entre la arteria mesentérica superior y la aorta. Fue descrita por primera vez por Carl von Rokitansky en 1842 y la primera serie de 75 casos fue reportada en 1927 por Wilkie, motivo por el cual recibió su epónimo.<sup>1</sup> Desde entonces, la mayoría de los reportes son casos aislados y series pequeñas;<sup>2</sup> en la literatura existen poco más de 400 casos reportados.<sup>3</sup> La incidencia real de esta enfermedad y sus características epidemiológicas se desconocen, pero se ha documentado que es más frecuente en mujeres jóvenes entre 10 y 39 años, aunque puede afectar a ambos sexos y a todos los grupos de edad.<sup>4</sup>

Se cree que algunas situaciones clínicas, como la pérdida rápida de peso o la inmovilización prolongada, secundaria a traumatismos o cirugía de columna, pueden predisponer a esta condición, pero no está estrictamente limitado a ellas. Estas condiciones llevan a la depleción de la grasa mesentérica y retroperitoneal, provocando la subsecuente disminución de la distancia aorto-mesentérica y cerrando el ángulo entre estas estructuras vasculares. En algunos pacientes, esto puede condicionar obstrucción de la tercera porción del duodeno.

Otras entidades clínicas con las que se debe hacer diagnóstico diferencial de SAMS son la pancreatitis aguda, la úlcera péptica y el cáncer, mismos que condicionan estados hipercatabólicos, pérdida de peso y vómito postprandial. La presencia de estos síntomas en una paciente joven con trastornos psicológicos, también debe despertar la sospecha de un trastorno como la anorexia o la bulimia.

Clínicamente, el pinzamiento mesentérico puede manifestarse en un amplio espectro de situaciones. Puede ser asintomático por un periodo variable de tiempo, presentarse como un hallazgo incidental radiológico o dar síntomas de obstrucción intestinal. También puede ocurrir como un evento agudo autolimitado, debido a un factor precipitante reversible o como un trastorno crónico recurrente.<sup>5</sup> Su diagnóstico definitivo no es sencillo y existe controversia en cuanto a los criterios diagnósticos específicos. En muchas ocasiones se llega a él como diagnóstico de exclusión,<sup>6</sup> habiendo descartado otras causas de obstrucción duodenal o megaduodeno.<sup>7</sup> El diagnóstico diferencial de obstrucción intestinal incluye la obstrucción mecánica, la obstrucción secundaria a enfermedades sistémicas y la pseudo-obstrucción intestinal idiopática. Generalmente se encuentra una disminución del ángulo entre la arteria mesentérica superior y la aorta (el ángulo normal varía de 38 a 56°) y/o una disminución de la distancia radiográfica entre la aorta y la arteria mesentérica (normal es de 10-28 mm). Otras condiciones anatómicas que pueden provocar el pinzamiento duodenal son la presencia de un origen anómalo de la arteria mesentérica o un acortamiento del ligamento de Treitz. Dicho ligamen-

to está constituido por un haz fibromuscular que se extiende desde la flexura duodenoyeyunal hasta los pilares del diafragma y sostiene a esta porción del duodeno fija a la pared posterior de la cavidad abdominal. Al estar acortado puede generar una estrechez del duodeno entre la emergencia de los vasos y el ligamento mismo.<sup>8</sup>

Los estudios que pueden ayudar a confirmar una sospecha diagnóstica de SAMS son la serie esofagogastroduodenal, la tomografía computada, la arteriografía convencional, la angiotomografía y la resonancia magnética.<sup>9</sup> Los estudios baritados, aunque no son específicos, pueden demostrar dilatación de primera y segunda porción del duodeno (con o sin dilatación gástrica), compresión abrupta vertical y oblicua de los pliegues mucosos, flujo antiperistáltico del bario proximal a la obstrucción, retraso del tránsito a través de la región gastroduodenal (4-6 h) y liberación de la obstrucción cuando el paciente se coloca en posición genupectoral.<sup>6</sup> La tomografía axial computada dinámica, además de ayudar a excluir otras patologías, es un método que nos puede proporcionar una visión y una medida clara de la anatomía vascular y duodenal. Otro estudio ya mencionado es la arteriografía selectiva mediante la cual es posible demostrar la compresión extrínseca de los vasos sobre el duodeno y permite medir el ángulo aorto-mesentérico y la distancia entre la aorta y la arteria mesentérica. Aunque la panendoscopia no es un estudio específico para el diagnóstico de SAMS,<sup>10</sup> puede descartar lesiones intrínsecas del estómago, duodeno y región pilórica y en ocasiones se puede apreciar la dilatación duodenal y la presencia de contenido gástrico retenido, gastritis o reflujo biliar.<sup>11</sup>

Al ser una patología poco común y con un amplio espectro de presentaciones clínicas, las opciones terapéuticas son variadas y han sido controvertidas. Por una parte, se han descrito medidas conservadoras a base de apoyo nutricional y medicamentos que disminuyen el contenido de ácido gástrico y promueven su motilidad. Y por otra, los procedimientos quirúrgicos más agresivos. Las primeras, están enfocadas a aumentar el aporte calórico, a base de hiperalimentación, con la finalidad de aumentar el peso corporal y corregir el ángulo aorto-mesentérico, reponiendo el tejido adiposo de esa zona y con esto procurar liberar la obstrucción duodenal. Dichos tratamientos conservadores por lo general requieren de una dieta fraccionada y deben acompañarse de procinéticos, antiácidos y antieméticos para reducir la frecuencia de vómito y el dolor. Desafortunadamente, este tipo de medidas toman tiempo y no siempre son bien toleradas por los pacientes, lo cual lleva a los médicos a sugerir las opciones quirúrgicas.<sup>12</sup>

Existen dos opciones quirúrgicas descritas y utilizadas comúnmente para el tratamiento del pinzamiento duodenal. El primero y más sencillo, es la liberación del ligamento de Treitz o procedimiento de Strong, con lo cual se pre-

tende eliminar la fijación de la porción distal del duodeno y así permitirle un mejor vaciamiento y reducir los efectos de la compresión vascular. Este procedimiento se puede efectuar por vía laparoscópica con poca morbilidad y mortalidad. Por esta vía se obtiene una adecuada visualización del campo operatorio y la técnica ofrece mayor precisión en las maniobras de disección con menos trauma quirúrgico.<sup>13</sup> Además, como en la mayoría de los procedimientos laparoscópicos, la recuperación es rápida y con mínima necesidad de analgesia postoperatoria.

La segunda opción, la duodenoyeyunostomía, aunque más compleja y con mayores riesgos operatorios, es un procedimiento más definitivo y está indicado en pacientes que presentan datos de cronicidad y una gran dilatación duodenal. Es el procedimiento de elección según varios autores,<sup>3,14</sup> por brindar una solución más definitiva. Este procedimiento también se puede llevar a cabo por vía laparoscópica, realizando la anastomosis con ayuda de endoengrapadoras<sup>15</sup> y aunque esto aumenta el grado de dificultad y la posibilidad de complicaciones perioperatorias, se reportan buenos resultados con la técnica.<sup>12,15,16</sup> Algunos autores han descrito la gastroyeyunoanastomosis como otra opción quirúrgica para esta patología, pero esto es controvertido, ya que otros no le encuentran utilidad a esta técnica.<sup>3</sup> Recientemente se describió también un procedimiento que consiste en la transposición de la arteria mesentérica, de su posición original, a una infrarrenal,<sup>17</sup> una cirugía sin duda más compleja y con mayores riesgos perioperatorios.

En el caso presentado, la decisión de someter a la paciente al procedimiento de Strong estuvo basada en varios aspectos: 1) se habían descartado otras patologías y el diagnóstico de SAMS estaba confirmado radiológicamente, 2) la paciente había recibido tratamiento por al menos dos meses y los síntomas empeoraban en lugar de mejorar, 3) aunque el ángulo aortomesentérico estaba en los límites inferiores de normalidad, el cuadro clínico y el resto de los hallazgos radiológicos corroboraban el diagnóstico y 4) la dilatación duodenal no era tan severa como para justificar un procedimiento más complejo como la duodenoyeyunoanastomosis. El procedimiento se llevó a cabo por vía laparoscópica siguiendo algunos pasos sencillos, descritos a continuación:

1. Inducción de neumoperitoneo y colocación de trócares (1 umbilical de 10 mm y 3 de 5 mm).

## REFERENCIAS

1. Welsch T, Büchler MW, Kienle P. Recalling superior mesenteric artery syndrome. *Dig Surg* 2007; 24: 149-56.
2. Rosa-Jiménez F, Rodríguez-González FJ, Puente-Gutiérrez JJ, Muñoz-Sánchez R, Adarraga-Cansino MD, Zambrana-García JL. Duodenal compression caused by superior me-

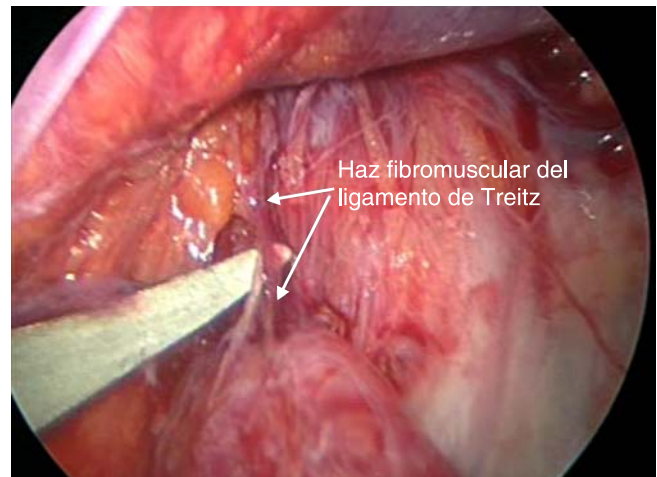


Figura 2. Disección del haz fibromuscular del ligamento de Treitz.

2. Tracción superior del colon transverso para identificar la emergencia del yeyuno.
3. Identificación de aorta y arteria mesentérica superior.
4. Disección del peritoneo, tracción del yeyuno y exposición del haz fibromuscular del ligamento de Treitz (Figura 2).
5. Sección con tijera de dichas fibras y liberación de la fijación duodenoyeyunal.

La evolución clínica de la paciente fue favorable y hasta la fecha no han vuelto a presentar datos de obstrucción duodenal.

## CONCLUSIÓN

El síndrome de arteria mesentérica superior es una entidad clínica rara que se presenta en pacientes con datos de obstrucción intestinal alta. A pesar de que el papel de la laparoscopia en el manejo de esta entidad no se ha definido, puede ser una alternativa para su tratamiento. La duodenoyeyunostomía es una opción quirúrgica de mayor complejidad y morbimortalidad y debe ser indicada en casos donde la dilatación duodenal sea excesiva o no sea factible liberar la obstrucción por completo con la sección del ligamento de Treitz. En este caso las condiciones de la paciente favorecían el procedimiento de Strong como primera opción terapéutica que se llevó a cabo por vía laparoscópica y los resultados fueron muy satisfactorios.

3. Palanivelu C, Rangarajan M, Senthilkumar R, Parthasarathi R, Jani K. Laparoscopic duodenojejunostomy for superior mesenteric artery syndrome. *JLS* 2006;10: 531-4.



4. Sanchez LR, Acosta RA, Balas SC, Chapa AO, Hurtado LL. Superior mesenteric artery syndrome as a cause of chronic partial intolerance to oral feeding. Report of a case and review of the subject. *Rev Gastroenterol Mex* 2002; 67: 38-42.
5. Cohen LB, Field SP, Sachar DB. The superior mesenteric artery syndrome. The disease that isn't, or is it? *J Clin Gastroenterol.* 1985; 7: 113-6.
6. Baltazar U, Dunn J, Floresguerra C, Schmidt L, Browder W. Superior mesenteric artery syndrome: an uncommon cause of intestinal obstruction. *South Med J* 2000; 93: 606-8.
7. Fromm S, Cash JM. Superior mesenteric artery syndrome: an approach to the diagnosis and management of upper gastrointestinal obstruction of unclear etiology. *S D J Med* 1990; 43: 5-10.
8. Raissi B, Taylor B, Taves D. Recurrent superior mesenteric artery (Wilkie's) syndrome: a case report *Canadian Journal of Surgery* 1996; 39: 410-416.
9. Bermas H, Fenoglio ME. Laparoscopic management of superior mesenteric artery syndrome. *JLS* 2003; 7: 151-3.
10. Li AC, Jourdan M, Thompson RP. The superior mesenteric artery syndrome; an unusual cause of vomiting. *Hepatogastroenterology* 2005; 52: 469-70.
11. Loja-Oropeza D, Alvizuri-Escobedo J, Vilca-Vásquez M, Sánchez-Mercado M. Wilkie's syndrome: vascular duodenal compression. *Rev Gastroenterol Peru* 2002; 22: 248-52.
12. Gersin KS, Heniford BT. Laparoscopic duodenojejunostomy for treatment of superior mesenteric artery syndrome. *JLS* 1998; 2: 281-4.
13. Massoud WZ. Laparoscopic management of superior mesenteric artery syndrome. *Int Surg* 1995; 80: 322-7.
14. Agarwalla R, Kumar S, Vinay A, Anuradha S. Laparoscopic duodenojejunostomy for superior mesenteric artery syndrome. *J Laparoendosc Adv Surg Tech A* 2006; 16: 372-3.
15. Kim IY, Cho NC, Kim DS, Rhoe BS. Laparoscopic duodenojejunostomy for management of superior mesenteric artery syndrome: two cases report and a review of the literature. *Yonsei Med J* 2003; 44: 526-9.
16. Kingham TP, Shen R, Ren C. Laparoscopic treatment of superior mesenteric artery syndrome. *JLS* 2004; 8: 376-9.
17. Pourhassan S, Grottemeyer D, Fürst G, Rudolph J, Sandmann W. Infrarenal transposition of the superior mesenteric artery: a new approach in the surgical therapy for Wilkie's syndrome. *J Vasc Surg* 2008; 47: 201-4.