

# Aneurisma de la aorta. Presentación de cuatro casos y revisión de la literatura

Hilda del Consuelo Vega Hernández\*

## RESUMEN

El diagnóstico de los aneurismas de aorta se ha incrementado por los adelantos tecnológicos con los que contamos en la actualidad, específicamente, la accesibilidad a la tomografía, la cual nos permite obtener información precisa acerca de sus características morfológicas, ubicación y tamaño. La importancia de su diagnóstico radica en el tratamiento oportuno para prevenir su ruptura y la muerte de los pacientes. El objetivo de este artículo es la revisión de los casos presentados durante 2014 en nuestro centro hospitalario y describir sus características angiotomográficas.

**Palabras clave:** Aneurisma de aorta torácica, aneurisma de aorta abdominal, angiotomografía.

## ABSTRACT

*Review of aneurysms of the aorta at the High Specialty Regional Hospital of Oaxaca City. Diagnosis of aortic aneurysms has increased because of the technological advances available today, specifically, access to tomography, which allows us to obtain precise information about their morphological characteristics, location and size. The importance of diagnosis lies in a timely treatment to prevent rupture and the death of patients. The objective of this article is to review the cases filed during 2014 in our hospital and to describe their angiotomographic features.*

**Key words:** Thoracic aortic aneurysm, abdominal aortic aneurysm, angiotomography.

## INTRODUCCIÓN

Los aneurismas se definen como una dilatación arterial localizada, producida por una debilidad de la pared (congénita o adquirida); debe ser mayor al 50% del diámetro normal del vaso. El diámetro aórtico varía dependiendo del segmento

estudiado, el género, la edad y la talla del paciente, factores que han permitido establecer rangos de normalidad.<sup>1-7</sup>

La importancia de su detección radica en el tratamiento oportuno y en evitar la mayor complicación, la ruptura, con alto índice de defunción. La frecuencia es mayor en hombres, con la localización infrarrenal, y se diagnostica entre los 59 y 69 años de edad.<sup>5-7</sup>

**Recibido para publicación:** 01 julio 2015. **Aceptado para publicación:** 21 agosto 2015.

\* Especialista en Radiología e Imagen, adscrita al Departamento de Tomografía Computada. Hospital Regional de Alta Especialidad de Oaxaca.

### Correspondencia:

Hilda del Consuelo Vega Hernández  
Hospital Regional de Alta Especialidad de Oaxaca  
Aldama s/n, San Bartolo Coyotepec, Oaxaca  
E-mail: hvega@hraeoaxaca.gob.mx

Esta enfermedad tiene un origen multifactorial y su fisiopatología consiste en tres eventos esenciales: inflamación, proteólisis y apoptosis.<sup>3</sup>

Los aneurismas se clasifican en cuanto a la afectación de su pared y localización: raíz, cayado, aorta ascendente, descendente o abdominal.<sup>1,5-7</sup>

## PRESENTACIÓN DE LOS CASOS CLÍNICOS

Se revisaron los expedientes clínicos e imagenológicos durante un periodo de estudio del 1 de enero al 31 de diciembre de 2014 de 30 pacientes que fueron sometidos a angiotomografía de aorta. Se identificaron 10 expedientes de individuos con diagnóstico de envío de probable aneurisma aórtico; seis de ellos tuvieron diagnóstico final de aneurisma aórtico; sin embargo, sólo se analizaron cuatro expedientes, ya que los otros dos no contaban con la información suficiente.

En una ficha predefinida se registraron la edad del sujeto, antecedentes de importancia y en relación con el aneurisma, su ubicación, forma, dimensiones, características morfológicas y hallazgos asociados.

Se analizaron los datos de cuatro pacientes de género masculino; tenían edad promedio de 74 años; dos de ellos tenían antecedente de tabaquismo; uno, de diabetes mellitus tipo 2 (DM2) e hipertensión arterial sistémica (HAS), y el individuo restante, HAS e hiperuricemia.

En cuanto a las características morfológicas, tres sujetos tenían aneurismas infrarrenales y uno tuvo tres aneurismas (torácico, supra- e infrarrenal). En los cuatro casos, los aneurismas fueron fusiformes. Los cuatro presentaban un saco aneurismático con trombo mural; dos presenta-

ron, además, disección del aneurisma. En cuanto al tamaño, se encontraron uno mayor de 5 cm, dos mayores de 6 cm (*Figura 1*) y uno mayor a 8 cm; éste último presentó ruptura retroperitoneal y falleció.

En relación con otros hallazgos tomográficos asociados, se encontró que tres pacientes tenían placas ateromatosas en la aorta; se presentaron, además, aneurismas de las iliacas en tres casos y quistes renales en todos los casos (*Cuadro I*).

## DISCUSIÓN

La aorta ha dejado de considerarse solamente como un tubo por el cual se transporta sangre del corazón a todo el cuerpo humano; se ha convertido conceptualmente en un órgano con funciones diversas e importantes, como la producción de hormonas, la regulación de la presión y homeostasis del organismo, así como respuestas metabólicas y de receptores que se traducen en reacciones locales y sistémicas; al ser un órgano específico, también presenta afecciones propias y especiales.<sup>5</sup>

En el Consenso Argentino de Patología de la Aorta, se menciona que en los Estados Unidos de América, la enfermedad de la aorta ocupa el número 13 dentro de las causas generales de muerte, con una incidencia de aneurisma de aorta torácica (AAT) de 5.9 casos por cada 100,000 personas por año, y una edad media de diagnóstico de los 59 a los 69 años; este aumento en los casos también se ha observado en países de Europa y en Brasil, donde este tipo de padecimientos se ha convertido en un problema prioritario de salud.<sup>5,8</sup>

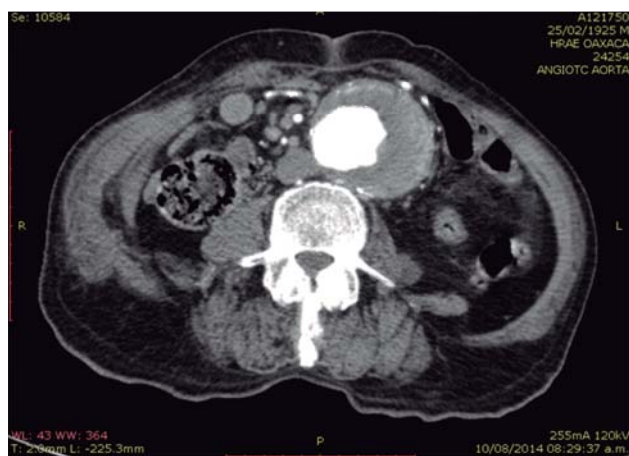
Citando en general los aneurismas arteriales, la proporción hombres/mujeres es 4:1, en población de la tercera

**Cuadro I.** Resumen de los pacientes con diagnóstico de aneurisma aórtico.

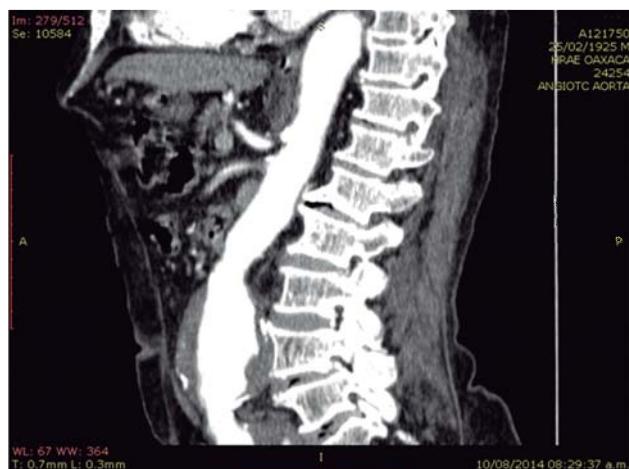Género	Edad	Antecedentes	Localización	Tamaño	Forma	Descripción	Hallazgos asociados	
M	77	Tabaquismo	Infrarrenal	> 6 cm	Fusiforme	Saco con trombo mural	Quistes renales Disección Ateroma	
M	75	Tabaquismo	Infrarrenal	> 8 cm	Fusiforme	Saco con trombo mural Calcificación de la íntima	Quistes renales Aneurisma iliaca der. Ruptura retroperitoneal Defunción	Ateroma
M	55	HAS, DM Obesidad	Tórax Suprarrenal Infrarrenal	> 5 cm < 5 cm > 5 cm	Fusiforme Fusiforme	Saco con trombo mural	Quistes renales Disección Aneurisma ambas iliacas	
M	89	HAS	Infrarrenal	>5 cm	Fusiforme	Saco con trombo mural	Quistes renales Aneurisma iliaca izq.	Ateroma

edad (2 a 7%), con localización más frecuente en la aorta abdominal (80%), siendo el infrarrenal el más común y sólo 5% en segmento suprarrenal. Otras localizaciones, como la torácica, iliaca o periférica, se presentan en 12, 25 y 3.5%, respectivamente; por género, en la mayoría de las series se aproximan a 7:1 en varones y 3:1 en mujeres (relación toracoabdominal).<sup>2,3,9</sup>

En México no se cuenta con estadísticas adecuadas puesto que no presenta síntomas y cuando provoca la muerte, la defunción se atribuye a otros problemas (infarto al miocardio, arritmias, etcétera); a pesar de eso, se refiere aumento de la prevalencia de alrededor de 6% en hombres y entre 0.3 y 0.6% en mujeres gracias a los nuevos métodos de diagnóstico por imagen, en los cuales se ha podido derivar como hallazgo la enfermedad de aorta,



**Figura 1.** Aneurisma aórtico infrarrenal con trombo mural con dimensiones de 77.4 mm en sagital, 65.3 mm en transverso y 65 mm en anteroposterior.



**Figura 2.** Aneurisma aórtico infrarrenal fusiforme.

cuando el paciente ingresa con cuadros compatibles con alguna otra enfermedad.<sup>5,10</sup>

El aneurisma de aorta (AA) se viene relacionando con casos familiares desde hace tres décadas. Tilson sugiere la herencia relacionada con el cromosoma X, mientras otros sugieren que es autosómica o multifactorial. Se ha encontrado disminución de elastina y colágena por proteólisis, que crean defectos estructurales en la matriz proteica junto con disminución de colágena tipo III.<sup>2</sup>

Los aneurismas pueden ser clasificados en dos tipos: aneurisma verdadero y falso o pseudoaneurisma. Se habla de un aneurisma verdadero cuando están afectadas las tres paredes arteriales (íntima, media y adventicia). El pseudoaneurisma se forma cuando existe una sección parcial de la pared de una arteria. La sangre que escapa del vaso genera un hematoma, el que posteriormente se organiza creando una pseudocápsula fibrosa.<sup>1,5,7</sup>

Según la forma de los aneurismas, el 75% son fusiformes (*Figura 2*)—cuando afectan a toda la circunferencia del vaso—o saculares—cuando sólo está englobada una porción de dicha circunferencia, más localizada—. Estos últimos son poco frecuentes de observar en la aorta abdominal; por lo general, se ubican proximales al origen de las arterias renales. También debe incluirse la sección anatómica que está afectando: raíz, cayado, aorta ascendente, descendente o abdominal.<sup>2,5-7</sup>

Dentro de las complicaciones, se puede presentar riesgo de ruptura incrementado en un 40% de una aorta torácica que mida entre 5 a 5.9 cm, y en aneurismas mayores a 6 cm, ruptura y/o disección de 45% por año, tomando en cuenta que la tasa de ruptura es cuatro veces mayor en aneurismas abdominales entre 4.0 y 5.5 cm de diámetro, con una mortalidad del 94%. La ruptura del aneurisma de aorta abdominal (AAA) puede ser anterior, hacia la cavidad peritoneal, o posterolateral, hacia retroperitoneo.<sup>3,5,6,7,9,11</sup>

La incidencia de los AAT es de aproximadamente 6-10 casos por 100,000 habitantes al año, entre la sexta y séptima década de la vida, siendo los hombres 2-4 veces más afectados que las mujeres. De todos los AAT, los que comprometen la aorta ascendente son los más frecuentes (50%), seguidos por los de la aorta descendente (40%) y el arco aórtico (10%). Alrededor de un 25% de los pacientes que presentan grandes AAT son portadores, además, de aneurismas abdominales.<sup>3</sup>

Los AAT ascendentes son resultado, en su mayoría, de una necrosis quística de la media, que histológicamente corresponde a una pérdida de células musculares lisas y degeneración de fibras elásticas, lo cual genera la debilidad de la pared arterial. En lo que respecta a los AAT descendentes, están más relacionados con cambios ateroscleróticos asociados a factores de riesgo cardiovascular.<sup>1,7</sup>

El AAA es una enfermedad común en los países desarrollados y se relaciona directamente con el envejecimiento de la población y factores de riesgo variados, como hipertensión arterial, aterosclerosis, dislipemia, hábito tabáquico, vida sedentaria, traumatismos. Tiene mayor incidencia en hombres 5:1, principalmente entre los 55 y 70 años de edad.<sup>3-9</sup>

Se ha comprobado que de uno a 12.7% de los enfermos con AAA presentan neoplasias abdominales diagnosticadas durante la reparación quirúrgica, hasta 3% para tumores renales o gástricos, 2.1% para tumores de colon y recto, y 1% para tumores pulmonares.<sup>3</sup>

La correcta evaluación de estos individuos depende de la imagen; inicialmente, la radiografía simple de abdomen y la angiografía eran los únicos métodos empleados, pero las nuevas técnicas como el ultrasonido (con sensibilidad de 92 a 99% y especificidad de 100%), la tomografía computada (TC) y la resonancia magnética (RM) permiten un estudio completo del canal, la pared y la zona perianeurismática. Sin embargo, la *Society for Vascular Surgery* recomienda la angio-TC con reconstrucción en 3D como la técnica de elección, ya que predice con mayor exactitud el diámetro de la aorta.<sup>1,3,4,9,10,12,13</sup>

En esta revisión, los resultados coinciden con los de Gutiérrez Carreño en cuanto a la presentación de los aneurismas, siendo la totalidad de los sujetos estudiados del sexo masculino, con antecedentes de importancia como tabaquismo, hipertensión arterial sistémica y aterosclerosis, con una localización más frecuente en la aorta abdominal (y de ellos, en el segmento infrarrenal), con una edad media de diagnóstico de la sexta década de la vida. Dos de nuestros pacientes presentaban, además, disección, y el aneurisma de mayor tamaño, ruptura con defunción del paciente.

Las *Guías de Práctica Clínica para el Diagnóstico y Tratamiento de AAA Infrarrenal* señalan que «se debe indicar ultrasonografía (USG) abdominal en busca de AAA en población de riesgo o en quien se sospecha AAA, principalmente los pacientes varones mayores de 55 a 65 años, con antecedentes familiares de AAA y en mujeres mayores de 65 años de edad con una historia familiar de AAA, con antecedente de tabaquismo».<sup>9</sup>

Los estudios para la patología de la aorta siguen siendo costosos y la tecnología apropiada, en específico, la an-

giotomografía, sólo se encuentra en centros de segundo y tercer nivel, por lo cual es importante concientizar a la población sobre el ultrasonido como estudio de prevención y búsqueda intencionada al presentar los factores de riesgo ya descritos, con el objetivo de ofrecer a los pacientes la posibilidad de un tratamiento oportuno, que en el caso de ser quirúrgico, reduciría la mortalidad a 4%.

#### BIBLIOGRAFÍA

1. Vega J, González D, Yankovic W, Oroz J, Guamán R et al. Aneurismas de la aorta torácica. Historia natural, diagnóstico y tratamiento. *Rev Chil Cardiol*. 2014; 33: 127-135.
2. Gutiérrez CAR, Sánchez FC, Gutiérrez CA, Guzmán de la GE, Reyes AOE, González CL et al. Aneurismas de aorta. *Rev Mex Angiol*. 2005; 33 (4): 114-127.
3. Ramírez J, Pozo M. Aneurisma de la aorta abdominal: controversias y tendencias en su diagnóstico y manejo. *Rev Colomb Cir*. 2010; 25: 323-331.
4. Casula E, Lonjedo E, Cerverón MJ, Ruiz A, Gómez J. Revisión de aneurisma de aorta abdominal: hallazgos en la tomografía computarizada multidetector pre- y postratamiento. *Radiología*. 2014; 56 (1): 16-26.
5. Martínez HH. Los aneurismas de la aorta torácica y su enfoque terapéutico. *Arch Cardiol Mex*. 2006; 76 (2): 124-133.
6. Alonso GJC, Benítez PG, Téllez GJR, Álvarez AB, Alcocer GA, León C et al. Descripción anatómica de un aneurisma de la aorta abdominal postmortem. *Rev Fac Med Univ Nac Auton Mex* 2012; 55 (1): 29-33.
7. Llerena-Rojas LR, Marcos-Gutiérrez Y, Mendoza-Rodríguez V, Olivares-Aquiles E, Bencomo-Rodríguez L, Rodríguez-Díaz Y. Diagnóstico de los aneurismas de la aorta torácica por tomografía computarizada de múltiples detectores. *Rev Cubana Cardiol Cir Cardiovasc*. 2012; 18 (1): 51-53.
8. Trainini J. Consenso de patología de la aorta. *Revista Argentina de Cardiología*. 2004; 72 (5): 388-389.
9. Secretaría de Salud. CENETEC. Diagnóstico y tratamiento de aneurisma aórtico abdominal infrarrenal. (GPC -IMSS -412 -10) México, 2010.
10. Lee J, Sagel S, Stanley R, Heiken J. Computer body tomography with MRI correlation. 4.ª edición. Ed. Lippincott Williams & Wilkins; 2006. pp. 1159-1170.
11. Osorio VM. Utilidad de la tomografía multicorte en el tratamiento endovascular de los aneurismas aórticos abdominales. *Anales de Radiología México*. 2012; 3: 172-178.
12. Fortuño AJR, Falco IFJ, Prendreu ISJ, Branera IPJ, Bermúdez BP, Bellmunt IMS et al. Angiotomografía computarizada multidetector en el estudio del aneurisma de aorta abdominal. Comparación de tres volúmenes de contraste diferentes. *Radiología*. 2008; 50: 225-230.
13. Zamorano J, Pérez de Isla L, González R, Almería C, Rodrigo J. Diagnóstico por imagen en el síndrome aórtico agudo. *Rev Esp Cardiol*. 2003; 56 (5): 498-508.